

face and body

Magazin für Ästhetik



© ANR Production - stock.adobe.com

ISSN 1864-4279 • 16. Jahrgang • Entgelt bezahlt: 63398 • Preis: € 10,00 zzgl. MwSt.

2 / 21

Fachbeitrag

Rekonstruktive Chirurgie
weiblicher Geschlechts-
merkmale

News

Urteil zu fehlerhaften
Brustimplantaten

Spezial

Neue Ansätze bei
körperformenden
Behandlungen

0277113


FILLMED
LABORATOIRES

POLYREVITALISIERENDER
KOMPLEX MIT
HYALURONSÄURE

BEAU
+ I F
EYE



BEAUTIFEYE VIDEO



**BEAUTIFEYE
PROTOKOLL**

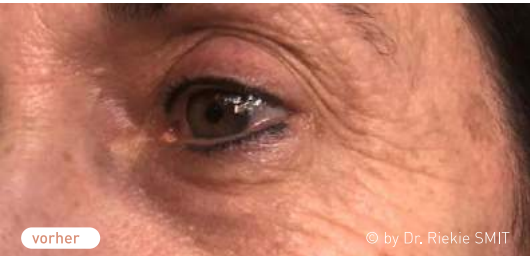48% der Patienten klagen über Falten
unter den Augen / Augenringe,
35% über Krähenfüße.*

Eine neue und einzigartige Möglichkeit zur Behandlung der Regio Orbitalis: **NCTF 135 HA® + NANOSOFT™**
Bisher wurde um die Augen primär Toxin eingesetzt, doch die Emotionen über Muskelkontraktion sollen besonders in der aktuellen Zeit nicht zu stark reduziert werden.

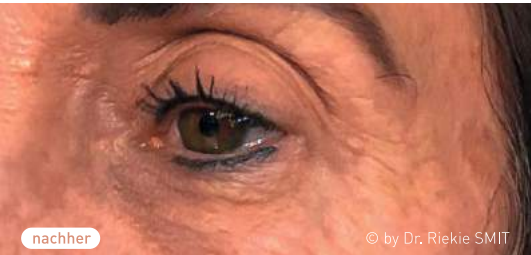
Wie sonst soll jemand unser Lächeln unter der Maske bemerken?

Das **BEAUTIFEYE Protokoll** bietet mit der 0,6mm tiefen Triple-Nadel-Injektion Sicherheit im periorbitalen Bereich und eignet sich optimal für die Behandlung der Hautqualität. Feine Fältchen, Strahlkraft, Hautdicke und Pigmentierungen können deutlich verbessert werden.

*Arcane Studie 2018 – Die häufigsten Anliegen von Frauen
Quantitative Umfrage unter 8646 Frauen (18-75 Jahre alt)




NCTF®
UNVERGLEICHLICHE
REVITALISIERUNG



**NOVIA ESTHETIC
HOME OF TOP
BRANDS**



ZO'SKIN HEALTH

Dermopenworld
ORIGINAL - TREATED - AUSTRALIAN

TSK

**Dr. med.
Nikolaus Seeber**
Präsident der
Deutschen
Dermatologischen
Lasergesellschaft e.V.



Seit über einem Jahr hat uns ein Virus namens COVID-19 mit verschiedenen Mutanten fest im Griff. Wir sind alle davon betroffen und müssen die verschiedenen Maßnahmen ertragen.

Hierbei ist die Haut als unser größtes Organ Schutz des Körpers und Spiegel unserer Seele zugleich. Durch das Tragen der Maske wird unsere Augenpartie betont. Dies führt in Homeoffice-Zeiten zur Frage nach Verbesserungen besonders im Gesicht. Vielfach wird der Wunsch nach Optimierungen an uns herangetragen.

Wir können besser denn je Gefäße, Pigmentflecken, Tätowierungen, Haare, Falten und Narben durch eine Behandlung mit dem Laser oder andere Energiesysteme verschwinden lassen oder das Aussehen verbessern. Mit Botox und Hyaluronsäure können diese Effekte verstärkt werden. Die Lichtbehandlung von Lichtschäden nach vorheriger Einbringung von Medikamenten kann eine deutliche Verbesserung unserer „Oberfläche“ erreichen (PDT).

Bei allen Maßnahmen dient der Behandelnde als Filter und kann einen wichtigen Einfluss nehmen. Umso wichtiger ist Erfahrung, das richtige Equipment, gutes Augenmaß und eine unabhängige Beratung im Sinne des Patienten.

Die Deutsche Dermatologische Lasergesellschaft e.V. (DDL) ist seit über 30 Jahren aktiv, um genau diese Faktoren durch Austausch, Ausbildung und Fortbildung zu

INHALT

03

Editorial

Dr. med. Nikolaus Seeber

06

Rekonstruktive Chirurgie weiblicher Geschlechtsmerkmale

Priv.-Doz. Dr. med. Dan mon O'Dey

10

Junge und straffe Hände in jedem Alter

Dr. med. Joachim Graf von Finckenstein



© Denis Rozhnovsky - stock.adobe.com

14

Mythos Cellulite - Was hilft wirklich gegen unliebsame Dellen?

Dr. med. Simone Kirkegaard

18

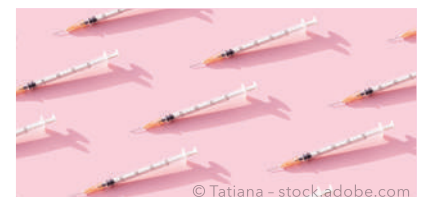Urteil zu fehlerhaften Brustimplantaten

20

Lipödem: Hoffnung für rund 3,8 Millionen in Deutschland betroffene Frauen

22

Faktencheck Botulinumtoxin: Was stimmt wirklich?



© Tatiana - stock.adobe.com

24

Mehr Lebensqualität dank positiver Emotionen



fördern. Weil zunehmend andere Energiearten bei der Behandlung eine Rolle spielen, werden diese seit Jahren ebenfalls berücksichtigt.

Die NiSV (Verordnung zum Schutz vor schädlichen Wirkungen nichtionisierender Strahlung bei der Anwendung am Menschen) regelt seit Anfang 2021, wer solche Energiesysteme am Menschen einsetzen darf. Lediglich die Haarentfernung und die nicht abtragende Hautverjüngung darf weiterhin von Nicht-Ärzten mit zu erlernender Fachkunde erbracht werden. Gefäß-, Pigment-, Tätowierungsentfernung und abtragende Hautverjüngung dürfen seit dem 1. Januar 2021 nur noch von Ärzten erbracht werden. Die Risikoabschätzung z.B. von Pigmentmalen oder bei der Hautabtragung ist hierbei eine Domäne der Hautärzte.

Um allen neuen Anforderungen gerecht zu werden, kann ich Ihnen die Jahrestagung der DDL unter dem Motto „Stuttgart 21“ vom 1. bis 3. Oktober 2021 ans Herz legen, die – hoffentlich als Präsenzveranstaltung – die wichtigen Inhalte nach NiSV vermittelt und zusätzlich breit gefächert Wissen aus dem großen Spektrum der Energiebehandlungen an der Haut vermittelt.

In diesem Sinne – bleiben Sie positiv, aber Corona negativ.

Mit besten Grüßen
Dr. med. Nikolaus Seeber



Neuer Look
Die face and body
erscheint 2021 in
neuem Layout.

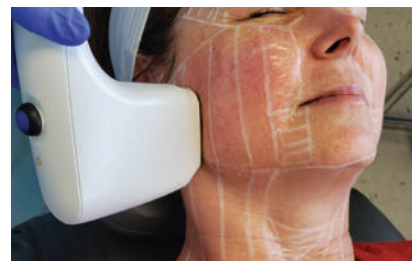

INHALT

28
Schönheits-OP-Finanzierung:
individuell und flexibel gestalten

30
Produkte

38
Paradigmenwechsel in der nicht-
invasiven Behandlung der Haut
Hans Edel



40
Der neue kombinierte Laser Alma
Hybrid überzeugt im Praxiseinsatz
Dr. med. Stefan Sünkel

44
Neue Ansätze bei körper-
formenden Behandlungen
Dr. med. Constanze Götz im Interview

46
Gesunde Haut ist glatt, straff,
hydriert, tolerant und frei von
Krankheiten

48
Verträge auf Zeit -
Fragen rund um die Befristung
Christian Erbacher, LL.M.

50
Events + Impressum

Objektive Risikobewertung mit Informationen aus der Tiefe der Haut

Nevisense ist ein Gerät zur Risikobewertung bei Läsionen mit Verdacht auf Hautkrebs, und eine bewährte Methode, die mit zahlreichen Studien klinisch belegt wurde, darunter die weltweit größte prospektive Studie zur Melanomerkenung¹⁾, und aktuelle Studien zur Genauigkeit auf weißem Hautkrebs²⁾.

Auf diese Weise stehen dem Arzt bei der Entscheidung über den weiteren Therapieverlauf zusätzliche Informationen zur Verfügung. Dabei kommt eine Technik namens Elektrische Impedanzspektroskopie (EIS) zum Einsatz. Die EIS misst durch Aussendung harmloser elektrischer Signale die elektrische Hautimpedanz bei verschiedenen Frequenzen und akquiriert Informationen aus einer Tiefe bis 2,5mm.

Das von Hautkrebs betroffene Gewebe weist eine andere Impedanz als gesundes Gewebe auf. Anhand einer Analyse der Läsion wird mit Hilfe eines KI-basierten Klassifikators ein Risikowert bestimmt. Mehr als 350 Praxen in Deutschland vertrauen bereits Nevisense (Stand März 2021). Weitere Informationen auf www.nevisense.de

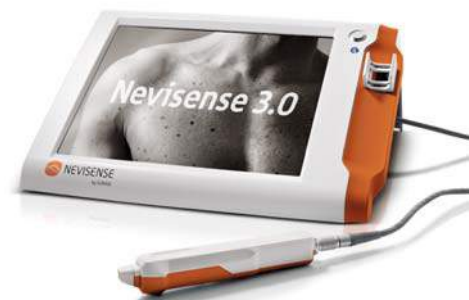Integrieren Sie Nevisense für genauere klinische Entscheidungen

- Reduzierung unnötiger Exzisionen
- Monitoring auffälliger Läsionen
- 97% Sensitivität auf Melanome*
- 100% Sensitivität auf BCC/SCC**
- Negativer Vorhersagewert von 99%

* Ab dem Stadium T1b lag die gemessene Sensitivität bei 100%

** bei einem Score-Cutoff von 5

Für Anwender:
fragen Sie
nach einem
Update



 **NEVISENSE™**
by SCIBASE

JETZT NEU: Nevisense auch auf BCC/SCC zugelassen

Unsichtbare Anzeichen für Hautkrebs messen

¹⁾ Clinical performance of the Nevisense system in cutaneous melanoma detection: an international, multicentre, prospective and blinded clinical trial on efficacy and safety. Malvey J, Hauschild A, Curiel-Lewandrowski C, et al. *British Journal of Dermatology*. Band 171, Ausgabe 5, November 2014, Seiten 1099-1107

²⁾ Diagnostic Accuracy of Electrical Impedance Spectroscopy in Non-melanoma Skin Cancer. Sarac E, Meiwes A, Eigentler TK, Forchhammer S, Kofler L, Häfner HM, Garbe C. *Advances in Dermatology and Venereology/ACTA-DV* (2020)

- Bitte senden Sie mir Informationen und Studienergebnisse zu
 Ich interessiere mich für eine Workshopeteilnahme
 Ich wünsche eine Praxisdemonstration
 Ich wünsche: _____

Ich bin an weiteren Informationen interessiert:

Praxis: _____

Name: _____

Strasse: _____

PLZ: _____ Ort: _____

Telefon: _____ email: _____

Bitte ausschneiden/kopieren und per Fax an: 089 – 2093 1452 oder senden Sie eine email an: info@nevisense.de

Gebühr zahlt
Empfänger

SciBase GmbH
Widenmayerstr. 11
DE-80538 München

Rekonstruktive Chirurgie weiblicher Geschlechtsmerkmale

Die rituelle Beschneidung des äußeren weiblichen Genitals (FGM/C) ist ein global verbreiteter Brauch mit Prävalenz in Afrika, Asien und Südamerika. Nach Schätzungen der World Health Organization (WHO) sind weltweit über 200 Millionen Mädchen und Frauen betroffen.¹ Insbesondere durch Migration wird auch Europa einbezogen. In Deutschland sind nach aktuellen Erhebungen etwa 70.000 Mädchen und Frauen von FGM/C betroffen.^{2,3}

Priv.-Doz. Dr. med. Dan mon O'Dey

Female Genital Mutilation/Cutting (FGM/C) gilt häufig als Grundvoraussetzung für die soziale und wirtschaftliche Integration von Mädchen und Frauen. Die Abwendung von FGM/C ist daher keine einfache Aufgabe und erfordert ein komplexes Ineinandergreifen von Aufklärung, Prävention und Therapie. In diesem Zusammenhang ist die Interaktion medizinischer Fachdisziplinen, humanitärer Organisationen und Behörden unabdingbar.

Von FGM/C betroffene Mädchen und Frauen leiden unter vulvovaginalen und urogenitalen Form- und Funktionsstörungen sowie psychosexuellen Beeinträchtigungen. Hierunter zählen genitale Gewebeerluste und Deformierungen, Beeinträchtigungen der klitoralen Empfindung, Fisteln, Narbenbeschwerden, Schmerzen, Abflussbehinderungen von Urin und Menstruationsblut, aufsteigende Infektionen, organisch beeinträchtigtes Sexualleben, mechanisch bedingte Gewebeerreißung durch Geschlechtsverkehr oder Geburten und schließlich psychische Belastungen.

Alle diese Faktoren beeinträchtigen die Sexualität, das Körperbild, die Körperfunktion und damit das psychophysische Gleichgewicht. Die Sexualität ist ein Kernthema im Rahmen von FGM/C. Sie steht in direktem Zusammenhang mit einer gesunden genitalen Form und Funktion, hängt aber auch von einer ungestörten Selbstwahrnehmung ab, welche wiederum aus einer als „normal“ empfundenen Form und Funktion resultiert. Rekonstruktive Operationstechniken werden daher häufig an ihrem Potenzial bemessen, inwieweit sie diese „Normalität“ erreichen können.^{1,4}

Am Zentrum für Rekonstruktive Chirurgie weiblicher Geschlechtsmerkmale, Luisenhospital Aachen, wird mittels wissenschaftlich fundierten Operationstechniken^{4,5} konsequent das Ziel verfolgt, eine organisch ganzheitliche Rekonstruktion des äußeren weiblichen Genitals zu gewährleisten. Mit diesem Ansatz hat das Zentrum seit seiner Gründung im Jahre 2014 grenzübergreifende Bedeutung erlangt. Neben der Rekonstruktion nach FGM/C ergeben sich weitere Indikationen, wie beispielsweise nach geburtstraumatischen Verletzungen (z.B. Episiotomien, Dammriss), Tumorerkrankungen (z.B. VIN, Karzinome), Dermatosen (z.B. Lichen), Weichteilinfektionen (z.B. Klitorisabszess), Geschlechtsangleichungen (Transsexualität) oder angeborenen Fehlbildungen (z.B. Adrenogenitales Syndrom [AGS], Vulva-/Hymenalatresie). Ziel ist immer eine Normalisierung von Form und Funktion als kurative und medizinisch indizierte Maßnahme, deren Inhalte sich nach der Ausprägung des Gewebeschadens/-verlusts richten.

Typen von FGM/C

Das Ausmaß der Beschneidung, mit den daraus folgenden Form- und Funktionsbeeinträchtigungen, ist traditionsabhängig und wird nach der WHO⁶ in vier Typen mit Untertypisierungen eingeteilt:

- Typ I:** Anteilige oder komplette Entfernung der Klitoris (Glans clitoridis) und/oder der Klitorisvorhaut (Praeputium clitoridis)
- Typ Ia:** Entfernung der Klitorisvorhaut
- Typ Ib:** Entfernung der Klitoris und der Klitorisvorhaut

- Typ II:** Partielle oder komplette Entfernung der Klitoris und der kleinen Schamlippen (Labia minora pudendi), mit oder ohne Entfernung der großen Schamlippen (Labia majora pudendi); Exzision
- Typ IIa:** Entfernung der kleinen Schamlippen
- Typ IIb:** Partielle oder komplette Entfernung der Klitoris und der kleinen Schamlippen
- Typ IIc:** Partielle oder komplette Entfernung der Klitoris, der kleinen und der großen Schamlippen

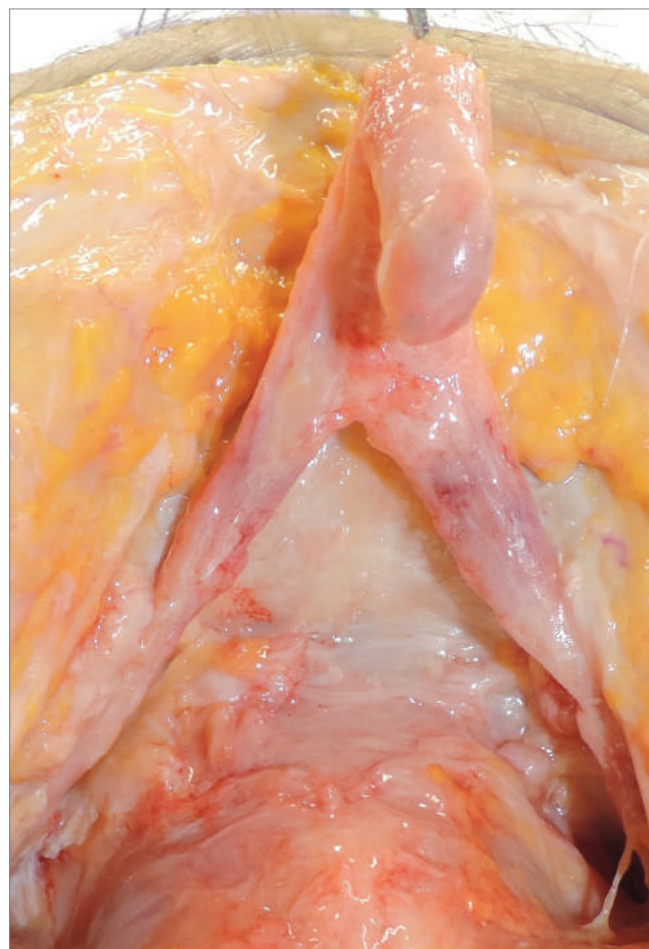
- Typ III:** Verengung der vaginalen Öffnung mit Herstellung eines bedeckenden narbigen Hautverschlusses durch das Entfernen und Zusammenheften oder -nähen der kleinen und/oder großen Schamlippen, mit oder ohne Entfernung der Klitoris; Infibulation
- Typ IIIa:** Aufschneiden und Zusammennähen der kleinen Schamlippen
- Typ IIIb:** Aufschneiden und Zusammennähen der großen Schamlippen

- Typ IV:** Alle anderen rituell motivierten, schädigenden Eingriffe, welche die weiblichen Genitalien verletzen und keinem medizinischen Zweck dienen, zum Beispiel: Einstechen, Durchbohren, Einschneiden, Ausschaben, Ausbrennen, Verätzen oder Dehnen.

Die seitens der WHO verwendete Bezeichnung „Klitoris“ beinhaltet nicht sämtliche anatomische Untereinheiten des Klitorisorgans wie die Glans clitoridis, die Corpora clitoridis und die Crura clitoridis, sondern bezieht sich auf die Glans clitoridis und Anteile der Corpora clitoridis. Das verbleibende Restorgan bildet die anatomische Grundlage für eine funktionelle Rekonstruktion einer neuen Glans clitoridis.⁷

Die Typen IIc und III nach der WHO-Einteilung spiegeln organisch die gravierendsten Formen der rituellen weiblichen Genitalbeschneidung wider. Neben dem komplexen klitoralen Gewebe- und Funktionsverlust zeigen sich ausgeprägte Gewebeerluste und Verengungen des Scheideneingangs.

Die rituelle weibliche Genitalbeschneidung (FGM/C) resultiert in einem häufig funktionsübergreifenden Gewebeerlust des äußeren weiblichen Genitals mit physischer und



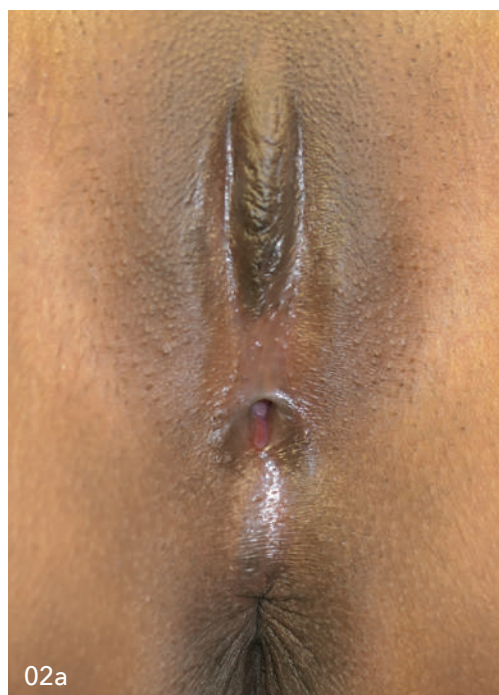01
Anatomisches
Präparat des
Klitorisorgans.

psychischer Leidenskomponente der betroffenen Mädchen und Frauen. Von daher ist FGM/C in Deutschland verboten und seit Oktober 2013 in der Internationalen statistischen Klassifikation der Krankheiten und verwandter Gesundheitsprobleme (ICD) nach der WHO klassifiziert verankert (ICD 10, Z91.7, Weibliche Genitalverstümmelung in Eigenanamnese).

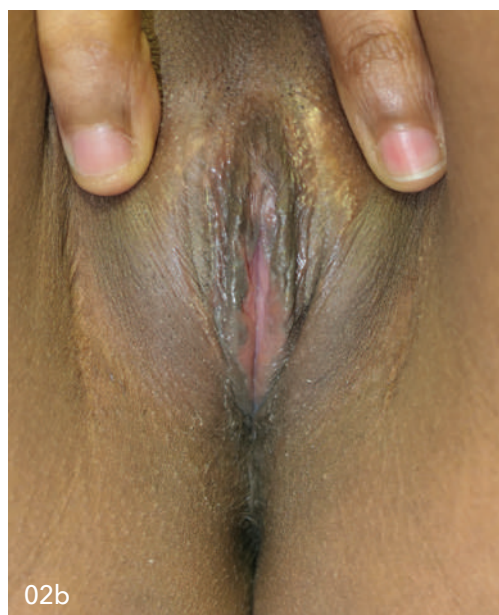Patientinnen und Indikation

In Europa stehen von FGM/C betroffene Patientinnen häufig im Migrationszusammenhang afrikanischer, asiatischer oder arabischer Kulturkreise. Die rituelle Genitalbeschneidung wird in diesen Ländern gänzlich anders bewertet als im europäischen oder westlichen Raum. Der respektvolle Umgang mit der jeweiligen Kultur ist daher eine Grundvoraussetzung für die Kommunikation mit den Patientinnen, da nicht die Kultur, sondern deren Auswirkungen das Leid bestimmen.

Für die Patientinnen beginnt nach der Rekonstruktion regelmäßig ein neues Körperbewusstsein, mit dem sie sich wieder vollständig als Frau fühlen können. Ein überaus positiver Effekt, der sich auf viele Dinge nach innen und nach außen auswirkt.



02a



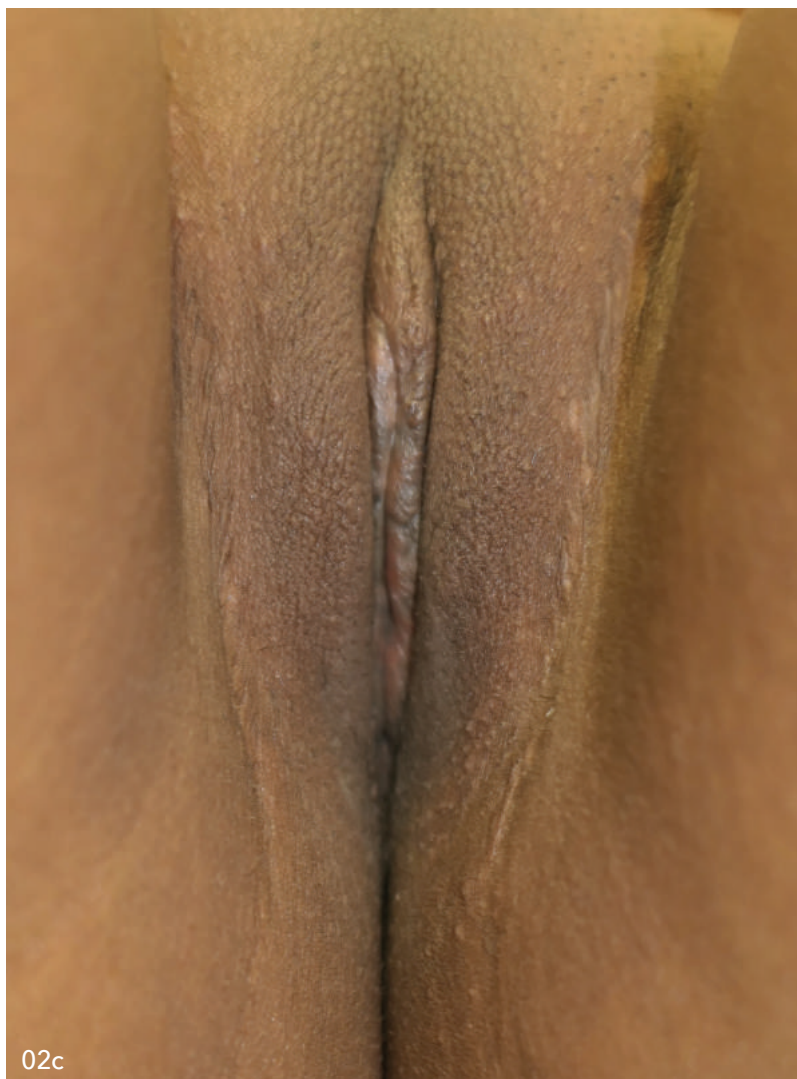02b

18-jährige Patientin mit Z. n. FGM Typ IIIb (Infibulation)

02a
Ausgangszustand mit rituell amputierter/n/m Glans clitoridis, Teilen der Corpora clitoridis, Präputium, Labia minora pudendi und Teilen der Labia majora pudendi; die regelrechte Anatomie ist aufgehoben, das Vestibulum subtotal verschlossen.

02c
Postoperativer Vulvabefund mit anatomisch normalisierter Kontur und unscheinbarem Narbenbild in nicht gespreiztem Zustand.

02b
Vulvabefund nach Deinfibulation (Eröffnung) und Rekonstruktion mittels beidseitiger aOAP-Lappenplastik in Kombination mit einem lokalem Geweberecruitment, OD-Lappenplastik und NMCS-Prozedur ein Jahr postoperativ in leicht gespreiztem Zustand.



02c

Anatomie des Klitorisorgans inmitten der Regio urogenitalis

Die Region oberhalb der Analregion, welche seitlich von den unteren Schambeinästen (Rami inferior ossis pubis) und oberhalb vom Schambein (Symphyse) begrenzt ist, wird als Urogenitalregion bezeichnet. Innerhalb dieser Region wird das äußere weibliche Genital zusammengefasst. Das Bindeglied zwischen der Analregion und der Urogenitalregion ist der sogenannte Damm (Perineum oder Regio perinealis).⁸ Insbesondere die Anatomie der Klitoris ist komplex.⁹ Die gesamte Urogenitalregion hat Bedeutung für die sexuelle Funktion, bei der das Klitorisorgan eine Schlüsselrolle innehält.¹⁰ Das Klitorisorgan (Abb. 1) setzt sich aus den Klitorischenkeln (Crura clitoridis), welche parallel zu den unteren Schambeinästen verlaufen, den Klitorisrümpfen (Corpora clitoridis), welche vor der Symphyse aufsteigen und der Klitorisspitze (Glans clitoridis), in welche die Klitorisrümpfe münden, zusammen.^{11,12}

Die Klitorisrümpfe sind im Bereich der Symphyse an den Ligamenta suspensoria fixiert.^{10,13} Durch deren Rückstellkräfte wird das Klitorisorgan z. B. im Rahmen einer Amputation der Glans clitoridis in Richtung der Symphyse zurückgezogen.

Die klitorale Vorhaut (Präputium) bedeckt und flankiert die äußerlich sichtbare Glans clitoridis und angrenzenden Corpora clitoridis.

„Für die Patientinnen beginnt nach der Rekonstruktion regelmäßig ein neues Körperbewusstsein, mit dem sie sich wieder vollständig als Frau fühlen können.“

Die sensorische Innervation des Klitorisorgans erfolgt durch die Nn. dorsalis clitoridis aus dem Plexus pudendus, welche unter der Symphyse hervortreten und die Corpora clitoridis auf 11 und 13 Uhr flankierend begleiten, um sich schließlich in der Glans clitoridis in deren Endäste aufzuzweigen.^{10,12}

Die anatomische Vulva-Rekonstruktion

Die Detailkenntnis der urogenitalen Anatomie und die Vertrautheit mit funktionsübergreifenden, rekonstruktiven Verfahren unter Berücksichtigung der Mikrochirurgie sind Grundvoraussetzungen für die Rekonstruktion nach weiblicher Genitalverstümmelung. Das rekonstruktive Spektrum für sekundäre Verletzungen und/oder Veränderungen nach FGM/C ist groß und reicht von funktionsverbessernden Narbenkorrekturen einschließlich Dammrekonstruktionen über Tumorentfernungen wie Klitoriszysten bis hin zum komplexen Gewebetransfer.⁷

Die im Folgenden aufgeführten Rekonstruktionsverfahren sind vom Autor speziell für die Vulva-Rekonstruktion entwickelte operative Techniken.^{4,5,7,14,15} Rekonstruktive Prinzipien wie „Gleiches mit Gleichem“ zu ersetzen, „anatomische Einheiten“ zu berücksichtigen und das „Narbenbild“ zu reduzieren, werden konzeptionell ebenso einbezogen wie Form- und Funktionsbesonderheiten der Genitalregion. Die Deinfibulation (Eröffnung) ermöglicht oder verbessert den Zugang zur Scheide und erleichtert den Harnaustritt, stellt jedoch keine Form- und Funktionsrekonstruktion verlustiger Gewebeanteile dar. Die rekonstruktiven Eingriffe nach FGM/C^{5,7,14,15} beinhalten insbesondere die mikrochirurgisch-funktionelle Rekonstruktion einer Klitoris Spitze mittels NMCS-Procedure (Neurotizing and Molding of the Clitoral Stump), die Rekonstruktion einer klitoralen Vorhaut mittels OD-Lappenplastik (Omega-Domed flap), die Rekonstruktion des Vestibulums mittels aOAP-Lappenplastik mit oder ohne etwaig nötiger Deinfibulation des Scheideneingangs und schließlich die Rekonstruktion kleiner und/oder großer Schamlippen in Kombination der aOAP-Lappenplastik und lokalem Geweberecruitment (Abb. 2a-c). Darüber hinaus müssen im Rahmen der Rekonstruktion nach FGM/C auch sekundäre Beeinträchtigungen wie klitorale Zysten, geburts- oder verkehrstraumatische Damm- und Vestibulumzerreißen oder Fisteln Berücksichtigung finden.^{7,16,17} Patientinnen nach FGM/C sind gerade auch im Flüchtlingskontext sexueller Gewalt ausgesetzt, welche neben Erweiterungen eines psychischen Traumas auch zu zusätzlich erschwerenden vulvo-vagino-perinealen Verletzungen führen können. Auch diese gilt es, operativ zu berücksichtigen, um eine allumfassende und nachhaltige Wiederherstellung zu gewährleisten.

Schlussbemerkung

Sowohl der autologe Gewebetransfer im Rahmen der Vulva-Rekonstruktion (aOAP-Lappenplastik) als auch die mikrochirurgische Neurotisation der rekonstruierten Klitoris Spitze (NMCS-Procedure) sind technisch komplexe Verfahren, welche auf anatomisch gerechte Gewebeverhältnisse und damit auf eine Normalisierung von Form und Funktion abzielen. Dies verlangt vom Operateur sowohl eingehende Kenntnisse pathologischer Veränderungen nach FGM/C als auch der speziellen urogenitalen Anatomie und plastisch-rekonstruktiver Prinzipien einschließlich der Mikrochirurgie.

Aufgrund der neu gewonnenen genitalen Gewebequalität ist die Nachbetreuung der Patientinnen ein wichtiges Thema. Im Rahmen von regelmäßigen Wiedervorstellungen über einen Einjahreszeitraum zählen Befundkontrollen mit Anleitungen zur Gewebe- und Narbenpflege ebenso zur Routineberatung wie Erläuterungen zur Empfindungskapazität des Klitorisorgans oder Einschätzungen einer möglichen vaginalen Entbindung. Die vorgestellten Operationstechniken zur speziellen Vulva-Rekonstruktion namens aOAP-Lappenplastik, OD-Lappenplastik und NMCS-Procedure leisten damit über die Normalisierung von Form und Funktion einen effektiven Beitrag zur individuellen Überwindung der Folgen von FGM/C.



Priv.-Doz. Dr. med. Dan mon O'Dey

Chefarzt

Klinik für Plastische, Rekonstruktive und
Ästhetische Chirurgie, Handchirurgie

Zentrum für Rekonstruktive Chirurgie

weiblicher Geschlechtsmerkmale

Luisenhospital Aachen, Lehrkrankenhaus der RWTH

Boxgraben 95

52064 Aachen

Tel.: +49 241 414-2446

Dan.Odey@luisenhospital.de

Infos zum Autor



Literatur

