

PUBLICACION OFICIAL DE fola

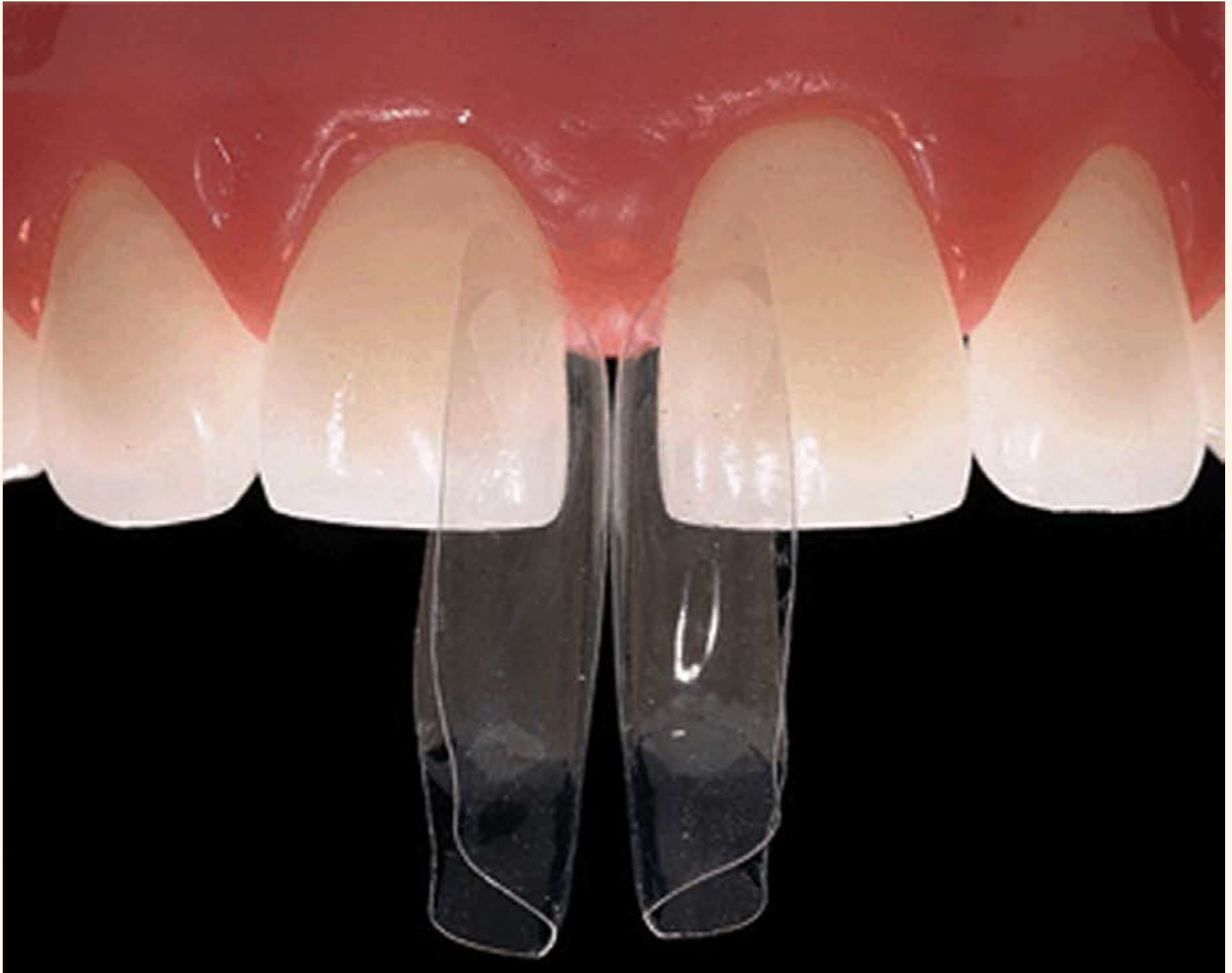# DENTAL TRIBUNE

— The World's Dental Newspaper · Hispanic and Latin American Edition —

EDITADO EN MIAMI

www.dental-tribune.com

No. 6, 2012, Vol. 9



*Le explicamos los pasos a seguir para un cierre predecible*

## Nueva técnica para tratar diastemas



**WEBINARS**

DENTAL TRIBUNE  
DT STUDY CLUE

DENTAL TRIBUNE AMERICA IS AN ADA CERP RECOGNIZED PROVIDER

EL CLUB DE ESTUDIOS DE DENTAL  
TRIBUNE LE OFRECE  
AHORA CURSOS DE EDUCACIÓN  
CONTINUA POR INTERNET

INSCRÍBASE GRATIS EN

[WWW.DTSTUDYCLUBSPANISH.COM](http://WWW.DTSTUDYCLUBSPANISH.COM)



**DENTAL TRIBUNE**  
El periódico dental del mundo  
www.dental-tribune.com

Publicado por Dental Tribune International

**DENTAL TRIBUNE**  
Hispanic & Latin America Edition

**Director General**  
Javier Martínez de Pisón  
j.depison@dental-tribune.com  
Miami, Estados Unidos  
Tel.: +1-305 635-8951

**Directora de Marketing y Ventas**  
Jan Agostaro  
j.agostaro@dental-tribune.com

**Diseñador Gráfico Javier Moreno**  
j.moreno@dental-tribune.com

**COLABORACIONES**  
Los profesionales interesados en colaborar deben contactar al director.

Esta edición bimensual se distribuye gratuitamente a los odontólogos latinoamericanos y a los profesionales hispanos que ejercen en Estados Unidos.

*Dental Tribune Hispanic and Latin America Edition* es la publicación oficial de la **Federación Odontológica Latinoamericana (FOLA)**. Además, estamos asociados con las siguientes instituciones: **AMIC Dental** (México), **Expodent/CACID** (Argentina), **CODI** (Guatemala), **Greater New York Dental Meeting** (Nueva York), **Hispanic Dental Association (EEUU)**, **Federación Dental Internacional (FDI)**, **Federación Odontológica de Centroamérica y Panamá (FOCAP)** y **Salón Dental de Chile**.

**Dental Tribune Study Club**  
El club de estudios online de Dental Tribune, avalado con créditos de la ADA-CERP, le ofrece cursos de educación continua de alta calidad. Inscríbese gratuitamente en [www.dtstudyclubspanish.com](http://www.dtstudyclubspanish.com) para recibir avisos y consulte nuestro calendario.

**DENTAL TRIBUNE INTERNATIONAL**

**Group Editor:** Daniel Zimmermann  
[newsroom@dental-tribune.com](mailto:newsroom@dental-tribune.com)  
+49 341 48 474 107

**Editors:** Claudia Salwiczek  
Yvonne Bachmann  
**Copy Editors:** Sabrina Raaff  
Hans Motschmann

**President/CEO** Torsten Oemus  
**Sales & Marketing** Peter Witteczek  
Matthias Diessner

**Director of Finance & Controlling** Dan Wunderlich  
**Marketing & Sales Services** Nadine Parczyk  
Vera Baptist

**License Inquiries** Jörg Warschat  
**Accounting** Manuela Hunger  
**Business Development** Bernhard Moldenhauer  
**Project Manager Online** Alexander Witteczek  
**Executive Producer** Gernot Meyer

Holbeinstr. 29, 04229 Leipzig, Germany  
Tel.: +49 341 4 84 74 302 | Fax: +49 341 4 84 74 173  
Internet: [www.dental-tribune.com](http://www.dental-tribune.com)  
E-mail: [info@dental-tribune.com](mailto:info@dental-tribune.com)

**Oficinas Regionales ASIA PACIFIC**  
**Dental Tribune Asia Pacific Limited**  
Room A, 20/F, Harvard Commercial Building,  
111 Thomson Road, Wanchai, Hong Kong  
Tel.: +852 3113 6177 | Fax: +8523113 6199

**THE AMERICAS**  
**Dental Tribune America, LLC**  
116 West 23rd Street, Ste. 500, New York, N.Y.  
10011, USA  
Tel.: +1 212 244 7181 | Fax: +1 212 224 7185

La información publicada por Dental Tribune International intenta ser lo más exacta posible. Sin embargo, la editorial no es responsable por las afirmaciones de los fabricantes, nombres de productos, declaraciones de los anunciantes, ni errores tipográficos. Las opiniones expresadas por los colaboradores no reflejan necesariamente las de Dental Tribune International.  
©2012 Dental Tribune International.  
All rights reserved.

Dos expertos le explican los pasos a seguir para un cierre predecible

# Nueva técnica para tratar diastemas

Por So Ran Kwon\* y Gerald E. Denehy\*\*

**E**l cierre de un diastema mediante una restauración estética con un composite de modelado directo es una forma de tratamiento conservador para mejorar la apariencia de la sonrisa. Sin em-

bargo, si no se realiza un adecuado diagnóstico y planificación del tratamiento, incluso los diastemas más simples pueden tornarse en una situación muy difícil tanto para el paciente como para el dentista.

Los diastemas varían en número y tamaño (Fig. 1) y sus factores causales son enfermedad periodontal, oclusión traumática, frenillo anormal, hábitos como sacar la lengua, morderse la lengua y las uñas, ausencia de dientes (debido a un accidente o congénita) y hereditarios<sup>1</sup>. Las alternativas de tratamiento para el cierre de un diastema dependen del número y tamaño de los espacios y de las demandas estéticas del paciente. Debe considerarse el cierre de espacios ortodónticos, lo cual es a menudo el tratamiento elección, especialmente en pacientes jóvenes<sup>2</sup>.

Sin embargo, en muchas situaciones el tratamiento ortodóntico no es posible. Las modalidades de tratamiento en estos casos abarcan desde restauraciones directas muy conservadoras con resina compuesta, pasando por procedimientos menos conservadores con carillas de porcelana, hasta restauraciones indirectas completas y más invasivas.

La adhesión directa con un composite puede carecer de la permanencia de las carillas indirectas y de las restauraciones completas. Sin embargo, la adhesión directa ofrece ventajas evidentes como la preservación de la estructura dental sana, el menor tiempo de tratamiento, la facilidad de reparación y su bajo costo en comparación con otros tratamientos.

La visualización del resultado final es un factor importante en la aceptación del tratamiento del diastema por parte del paciente. Antes de la adhesión directa de la resina existen varios pasos diagnósticos y herramientas de comunicación para presentar al paciente el resultado anticipado del tratamiento. El método más simple de evaluar el resultado final es usar técnicas de visualización de antes y después del cierre del espacio (Fig. 2). Así, los pacientes pueden apreciar el resultado viendo la imagen modificada. Sin embargo, esta visualización plantea al odontólogo el desafío de reprodu-

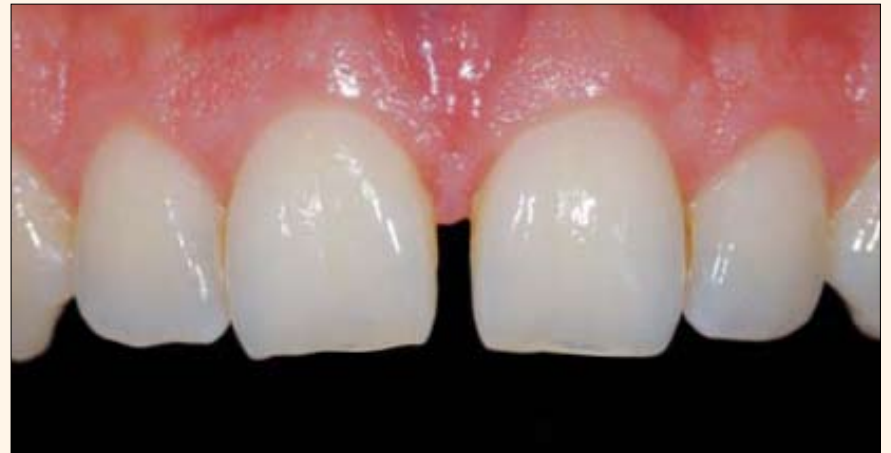

Fig. 1. Imagen del diastema preoperatorio.

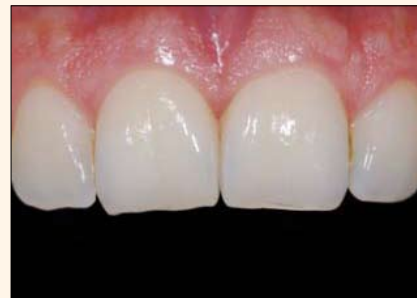

Fig. 2. Técnica de visualización para simular el cierre de espacios.

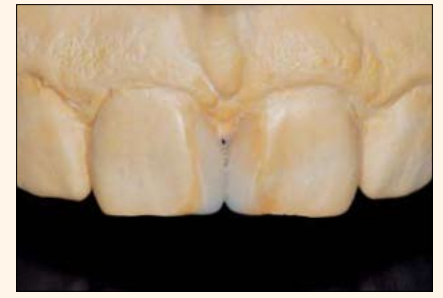

Fig. 3. Encerado diagnóstico en un modelo de estudio.

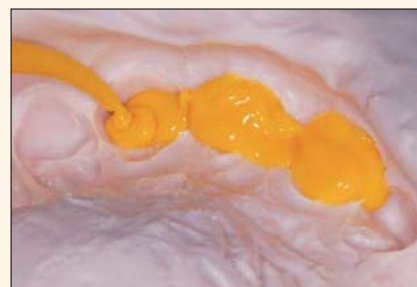

Fig. 4. El material VPS de secado rápido se vierte en la impresión de alginato.

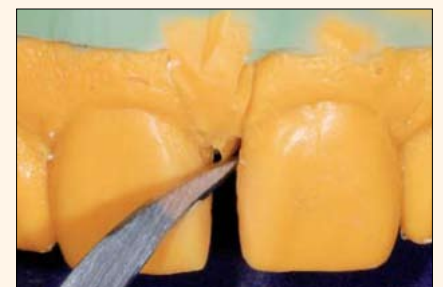

Fig. 5. El contorno gingival se perfila con un bisturí #12 para prevenir la formación de un triángulo negro en la tronera gingival.



\*La Dra. So Ran Kwon es Profesora Asociada en el Departamento de Odontología Restauradora del Centro de Investigación Odontológica en la Facultad de Odontología de la Universidad de Loma Linda (California). Contacto: [sorankwon@llu.edu](mailto:sorankwon@llu.edu)



\*\* El Dr. Denehy es Profesor y Presidente Departamento de Operatoria Dental en la Facultad de Odontología de la Universidad de Iowa. Contacto: [gerald-denehy@uiowa.edu](mailto:gerald-denehy@uiowa.edu)

## EL MUNDO EN SUS MANOS

Las noticias más relevantes de América Latina y del mundo.  
Reciba gratis la edición digital de Dental Tribune Latinoamérica.

**DENTAL TRIBUNE**  
The World's Dental Newspaper - Spain and Latin American Editions

¡SUSCRÍBASE YA! CONTACTE A: [j.depison@dental-tribune.com](mailto:j.depison@dental-tribune.com) dti

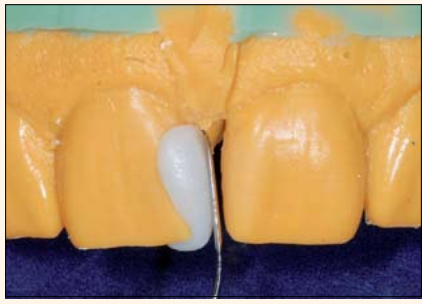

Fig. 6. Aplicación del composite con un instrumento ICP.

cir exactamente la imagen final o que el resultado de la restauración decepcione al paciente.

El método más común para evaluar el resultado del tratamiento y presentárselo al paciente (Fig. 3) es hacer un encerado diagnóstico en un modelo. Es una técnica fácil y útil para evaluar la forma prevista y la anatomía del diente. Sus desventajas son que el encerado no tiene relevancia respecto a la aplicación del composite, la inseguridad de que los colores coincidan y la dificultad del paciente para relacionarlo con el resultado clínico en sus dientes.

Una nueva técnica indirecta con resina compuesta en un modelo de vinilo polisiloxano (VPS) permite practicar el cierre de diastema y evaluar la forma final y el color de la restauración. El modelo indirecto puede colocarse fácilmente en los dientes del paciente para presentarle los resultados previstos sin perder demasiado tiempo clínico. Este modelo indirecto permite también al paciente apreciar el resultado final en sus dientes. El procedimiento consiste en una impresión de alginato de los dientes del paciente realizada con un material de VPS, sobre el cual se realiza el modelo de composite de las restauraciones anticipadas. Estos modelos se transfieren después a la boca del paciente para ser evaluados.

Pasos de la técnica de modelo indirecto

1. Tomar una impresión de alginato del diastema del paciente durante la visita inicial. La impresión debe abarcar solo del cuadrante anterior donde esté el diastema y puede utilizarse una bandeja para cuadrante si se desea.

2. Vertir inmediatamente la impresión de alginato usando el compuesto de VPS de secado rápido (Aquasil Ultra XLV, DENTSPLY), teniendo cuidado de evitar que se formen burbujas (Fig. 4).

3. Medir el ancho y longitud de los incisivos centrales y el espacio del diastema en el modelo de VPS. Por lo general, los incisivos centrales son imágenes reflejas el uno del otro, con un ancho similar.

4. Perfilar el contorno del tejido gingival con un bisturí de hoja #12 para evitar la formación de un triángulo negro en el área de la tronera gingival (Fig. 5).

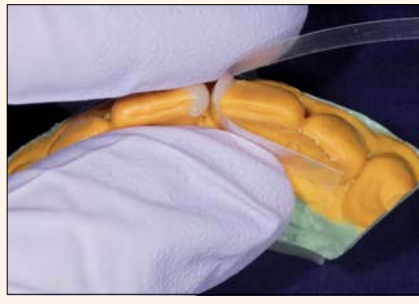

Fig. 7. Técnica de "pull-through" con una tira de celuloide de facial hacia lingual.

5. Colocar y perfilar una resina compuesta moldeable en el incisivo central con un instrumento Gold Microfil o IPC, y alisar la superficie con un pincel de pelo sintético #3. El contorno de la resina aplicada debe producir los contornos facial y proximal deseados y aplicarse hacia lingual justo después del contacto.

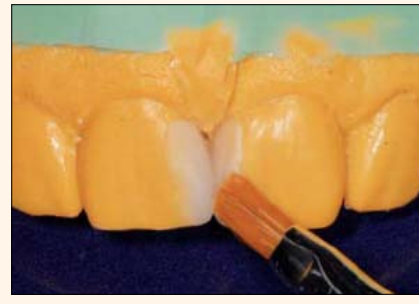


Fig. 8. Alisamiento de la superficie con un pincel de pelo sintético #3.

No debe extenderse sobre la cresta lingual marginal. Polimerizar la restauración (Fig. 6).

6. Continuar aplicando composite en el lado incisivo central opuesto. Adhiera la resina al diente y mientras sujeta con el dedo la tira de celuloide por el lado facial, estire la tira hacia lingual

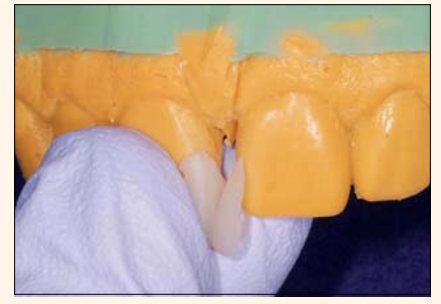

Fig. 9. Cuidadosa remoción del modelo indirecto en forma de mariposa del molde de VPS.

para empujar la resina a través de proximal para formar un contorno suave adaptado correctamente a la zona gingival del diente (Fig. 7). Utilice un cepillo #3 para darle la forma deseada al material en el área proximal y hacer contacto con el diente adyacente. Use un cepillo para refinar la tronera facial gingival y fotopolimerice (Fig. 8).



## Nosotros hacemos las cosas diferente!



### Ortodoncia Miofuncional

La Ortodoncia Miofuncional no habla solo de mover dientes. El primer objetivo es tener bastante espacio para que la lengua se posicione correctamente en el maxilar ayudando al paciente a respirar por su nariz. Esto estimula a un desarrollo natural, tanto mandibular como dental. El MYOBRACE® presenta un DynamiCore™ (esqueleto interno) para asistir al desarrollo maxilar superior y una lengüeta que entrena la lengua a la posición correcta.



- DynamiCore™** – Desarrolla la forma del arco dental.
- Lengüeta** – Entrena la lengua a la posición correcta.
- Bumper Labial extendido** – Para el entrenamiento labial.

Asista a un programa educativo MRC donde usted aprenderá a incorporar eficazmente este sistema en su práctica

**Llame Hoy +1 909 587 4940** [www.myoresearch.com/courses](http://www.myoresearch.com/courses)



**MYOFUNCTIONAL RESEARCH CO.**  
www.myoresearch.com  
**Grow with us**

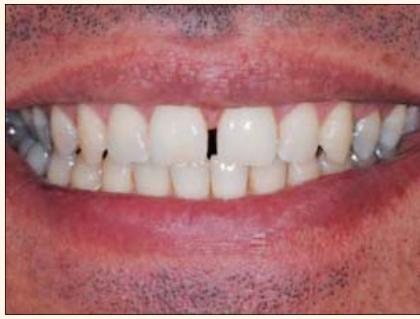

Fig. 10. Imagen preoperatoria de la sonrisa del paciente.

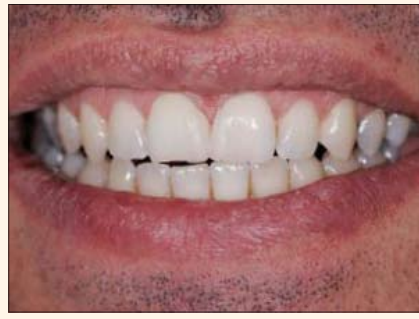

Fig. 11. Colocación indirecta del modelo en boca del paciente para evaluar el resultado del tratamiento propuesto.

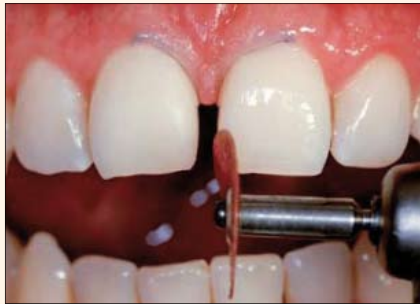

Fig. 12. Lijado de la superficie del esmalte con un disco Sof-Lex.

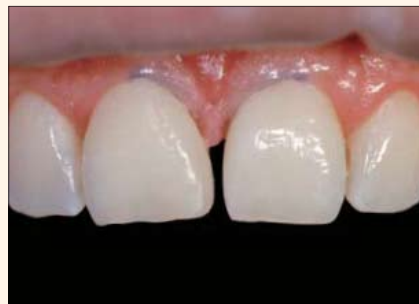

Fig. 13. Acumulación directa de composite en el diente #8

7. Eliminar las restauraciones de resina polimerizada y transferir el modelo indirecto en forma de mariposa a la boca del paciente (Fig. 9).  
8. El modelo permite al paciente evaluar el resultado estético del tratamiento propuesto (Figuras 10 y 11).

**Pasos para la acumulación directa de composite**

1. Aislar el campo operatorio con un retractor (OpraGate, Ivoclar Viva-

dent) y colocar cables de tracción (Ultrapak Cord, Ultradent) en los dientes #8 y #9 tras una limpieza y pulido de los dientes. Las superficies proximales deben limpiarse minuciosamente con un disco de papel de lija (Sof-Lex XT, 3M) o una tira de contorno (Epi-  
tix, GC). Se debe tener cuidado de no dañar los tejidos blandos o causar problemas de control del campo.

2. Generalmente no es necesario preparar el diente con una fresa, pero se puede utilizar un disco de contorno

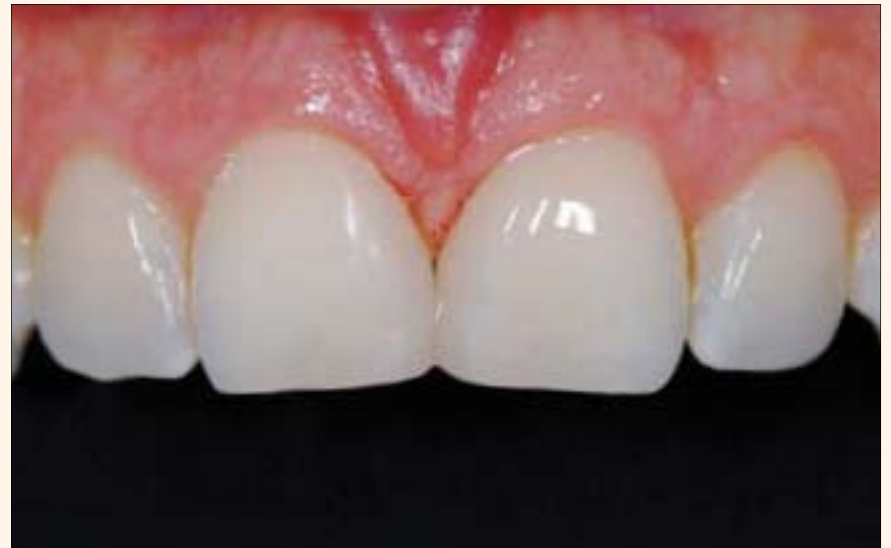

Fig. 14. Cierre final del diastema con composite.

Sof-Lex para raspar la superficie del esmalte (Fig. 12).

3. La acumulación directa de resina compuesta se realiza siguiendo la misma secuencia utilizada en el modelo VPS (Fig. 15). La diferencia es que las porciones de las restauraciones en lingual al contacto y sobre la cresta marginal se establecen en un segundo paso con la tira de celuloide, aplicando el material de lingual a facial.

4. El cierre final del diastema con composite debe tener contornos naturales en la conjunción encía-diente, sin que haya un triángulo negro, y suaves márgenes subgingivales donde no se trabe el hilo dental (Fig. 14)<sup>5</sup>.

**Discusión**

La innovadora técnica indirecta con resina compuesta en un modelo VPS permite al paciente visualizar los resultados previstos en boca, lo cual es esencial para que acepte el tratamiento. Además, permite al clínico practicar el cierre del diastema y evaluar la forma final y el color de la restauración antes de realizar la adhesión directa en el paciente.

La acumulación directa de composite es a menudo un desafío para el clínico, por lo que esta técnica sirve para ofrecer un resultado previsible y exitoso. [1]

La lista completa de referencias está disponible en la editorial.

**IX Congreso Científico y Cultural de Odontología**  
**Dr. Hernán Cartín Montero**

23-24 y 25 de Agosto 2012  
Hotel Corobicí

**WPEC**  
Programa de Educación Continua  
Excelencia en la formación, alista en la práctica.

**COLEGIO DE ODONTÓLOGOS DE COSTA RICA**

**INSCRIPCIONES:**  
A partir del 30 de marzo  
[www.colegiodontistas.org](http://www.colegiodontistas.org)

**iRaCe**  
RÁPIDO, EFICAZ y SEGURO

www.iRaCe.ch

Solo 3 instrumentos para la mayoría de los casos

R1 - 15/04    R2 - 25/04    R3 - 30/04

**FKG DENTAIRE**  
www.fkg.ch

SECUENCIA ENDO NUEVA

# Tetric® N-Collection

Un completo sistema restaurativo nano-optimizado



DESCUBRA NUESTRA ÚLTIMA COLECCIÓN



## Tetric® N-Collection

Tetric® N-Ceram | Tetric® N-Flow | Tetric® N-Bond | Tetric® N-Bond Self-Etch

[www.ivoclarvivadent.com](http://www.ivoclarvivadent.com)

**Ivoclar Vivadent AG**  
Bendererstr. 2 | FL-9494 Schaan | Principality of Liechtenstein | Tel.: +423 / 235 35 35 | Fax: +423 / 235 33 60

**Ivoclar Vivadent Marketing Ltd.**  
Calle 134 No. 7-B-83, Of. 520 | Bogotá | Colombia | Tel. +57 1 627 33 99 | Fax +57 1 633 16 63

**Ivoclar Vivadent S.A. de C.V.**  
Av. Insurgentes Sur No. 863, Piso 14, Col. Napoles | 03810 México, D.F. | México | Tel. +52 (55) 50 62 10 00 | Fax +52 (55) 50 62 10 29

**ivoclar  
vivadent®**  
passion vision innovation

# Efecto de un desensibilizante en el aclaramiento dental

Por Rodrigo Borges Fonseca<sup>1</sup>, Amanda Vessoni Barbosa Kasuya<sup>2</sup>, Isabella Negro Favara<sup>3</sup>, Carolina Assaf Branco<sup>4</sup>, Érika Maria Carvalho Bitencourt<sup>5</sup>, Túlio Marcos Kalife Coelho<sup>6</sup>

**Este artículo describe dos casos clínicos seguidos durante nueve meses en los que se aplicó un desensibilizante a base de fluoruro de sodio al 2% antes del aclaramiento con peróxido de hidrógeno al 35%. En ninguno se registró sensibilidad dentinaria**

El aclaramiento dental es el resultado de la penetración de moléculas de oxígeno en la estructura dental. Dichas moléculas provienen del peróxido de carbamida o de hidrógeno, las cuales destruyen los pigmentos presentes en la estructura dental. Se considera que el uso de desensibilizantes que obliteran los túbulos forman una barrera protectora puede reducir la acción de los agentes blanqueadores, lo cual no sucedió en los casos que aquí se presentan.

Se estudió a dos pacientes del género femenino, de 20 y 21 años, que tenían dientes pigmentados naturales color A3 e informaron no haberse hecho nunca un aclaramiento dental. En los dos casos, antes del aclaramiento, se aplicó durante 15 minutos un gel compuesto por fluoruro de sodio al 2%, y después un gel de aclaramiento en una única sesión de 45 minutos. En ambos casos después del aclaramiento se alcanzó el color A1, que perma-

neció estable durante los 9 meses de observación. Después de 9 meses se sometió a las pacientes a una nueva sesión y visualmente se notó un mayor aclaramiento, a pesar de que la medición del aparato Easyshade (Vita) continuase registrando el color A1.

Se llegó a la conclusión de que el uso de un gel desensibilizante a base de fluoruro de sodio no perjudicó el resultado del aclaramiento, y que además redujo la posibilidad de sensibilidad dental durante y después de los procedimientos clínicos.

## Introducción

El color de los dientes se debe fundamentalmente al color de la dentina. Las variaciones de color pueden ser de diferente etiología y se pueden diferenciar por su aspecto, ubicación y gravedad. En la mayoría de los casos el color cambia debido a la presencia de pigmentos que se difunden hacia los sustratos dentales, el esmalte y/o

la dentina. Se pueden utilizar varias técnicas de aclaramiento para eliminar las manchas en dientes vitales y no-vitales —más difíciles de eliminar porque son muy oscuras—, y para las manchas intrínsecas.

Uno de los posibles inconvenientes durante y después del aclaramiento es la sensibilidad dental, de la que padecen dos de cada tres pacientes y es diferente en cada individuo. Se la puede clasificar de ligera a moderada, aunque en algunos casos cause una incomodidad significativa. El gel que contiene mayor concentración produce una acción de aclaramiento más rápida, pero el nivel de sensibilidad dental del paciente aumenta y es difícil de prever. La sensibilidad dental aparece porque el agente blanqueador penetra en los túbulos dentinarios y entra en contacto con las terminaciones nerviosas dentales, desencadenando un proceso de irritación que suele ser reversible y, el cual se puede

solucionar naturalmente o mediante tratamiento con agentes desensibilizantes.

Hay numerosos agentes desensibilizantes, los cuales tienen diferentes mecanismos de acción. Existe una gran preocupación sobre la efectividad del proceso de aclaramiento después de usar dichos agentes, ya que muchos forman una capa mineral sobre la estructura dental que podría impedir el contacto con la sustancia blanqueadora.

Sin embargo, varios estudios demuestran que no existe tal interferencia y además se observa una disminución de la sensibilidad dental. En la mayoría de los trabajos existentes se indica el uso de un agente desensibilizante después del tratamiento para los casos de sensibilidad dental previa, al igual que durante el tratamiento.

Tay et al. demostraron que la aplicación previa de nitrato de potasio al 5% junto con fluoruro de sodio al 2% no afecta la eficacia del aclaramiento con peróxido de hidrógeno al 35%, y además reduce la sensibilidad dental de los pacientes. Zielholz verificó que el uso de fluoruro de potasio al 0,5% junto con metacrilatos no afecta el aclaramiento con peróxido de hidrógeno al 6% aplicado 2 veces por día (10 minutos por aplicación) durante 7 días.

## Caso Clínico 01

La paciente E.S.S., de sexo femenino,

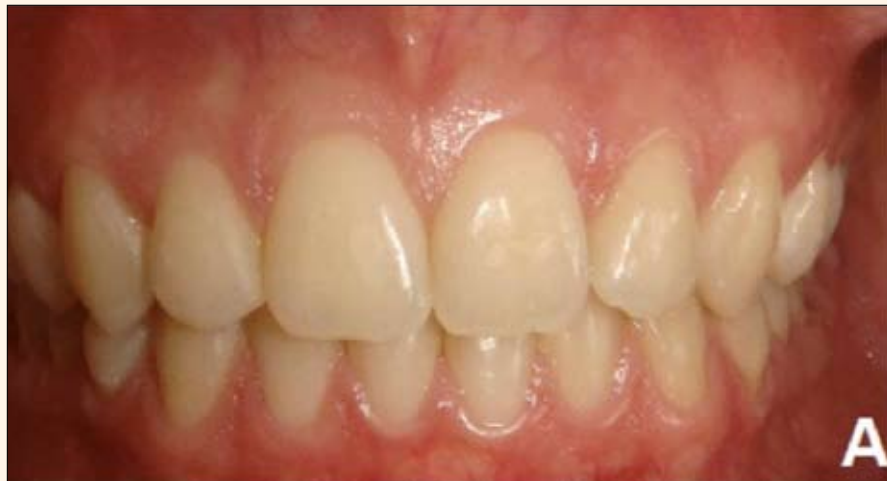

Figura 1A. Imagen inicial en la que se observan los dientes pigmentados.

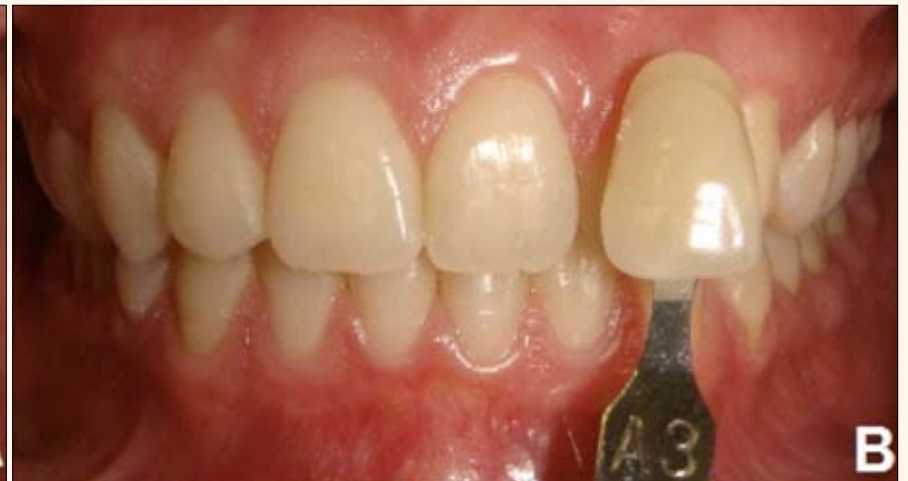

Figura 1B. Registro del color inicial con la escala Vita: color A3.

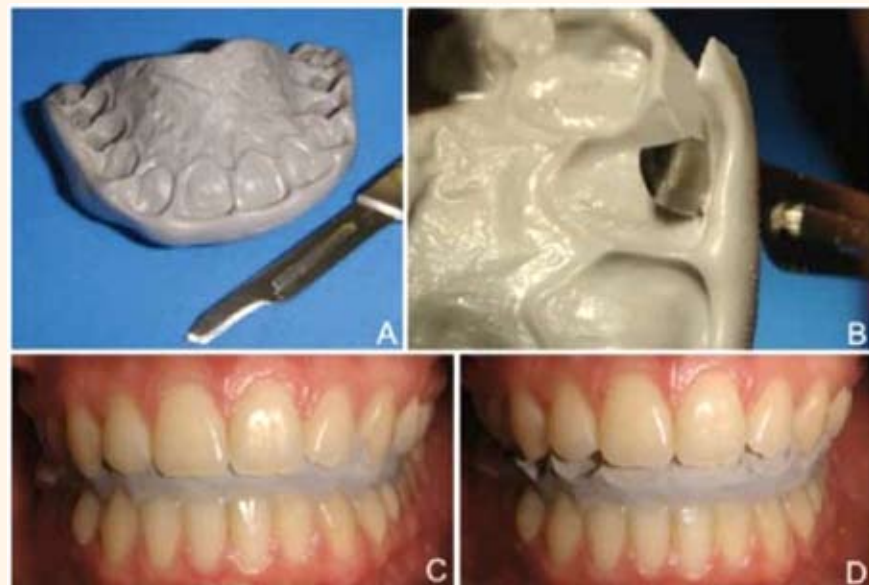


Figura 2A. Protector lingual hecho de silicona por adición, masa pesada. Observé que el material no cubre la zona vestibular. 2B. Recorte del exceso: la hoja del bisturí debe cortar en la región incisal de los anteriores y en la punta de la cúspide vestibular de los posteriores. 2C. Protector que sella los espacios proximales y deja expuesta la superficie en la que se aplica el gel blanqueador. 2D. Los dientes encajan perfectamente en el protector; lo cual permite realizar un procedimiento seguro.

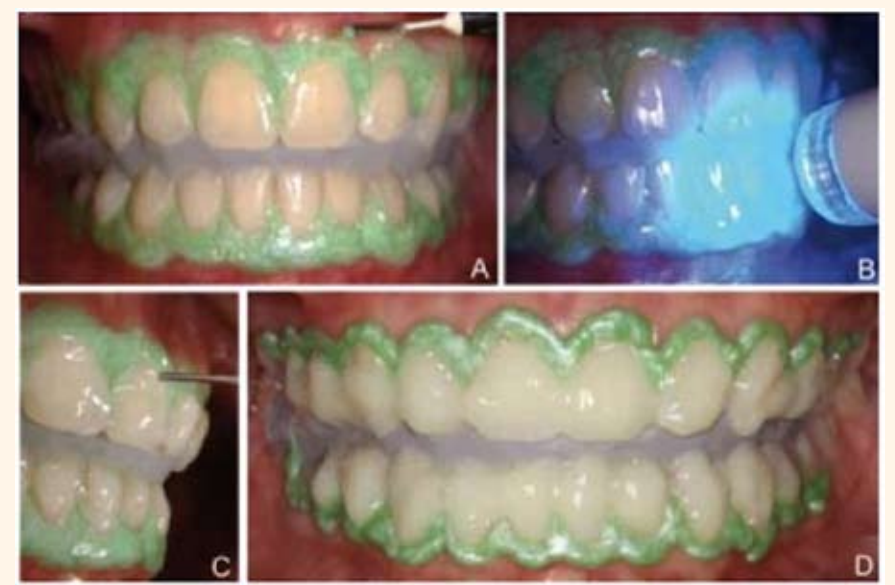

Figura 3A. Aplicación de la barrera gingival. 3B. Fotopolimerización de la barrera durante 20 segundos cada 2 dientes. 3C. Aplicación del gel de fluoruro de sodio durante 15 minutos antes del aclaramiento. 3D. Aplicación del gel de peróxido de hidrógeno al 35%.

21 años de edad, tenía dientes naturalmente pigmentados de color A5 (Figura 1) e informó que nunca se había hecho aclaramiento dental. El tratamiento realizado fue un aclaramiento dental profesional en el consultorio con peróxido de hidrógeno al 35% (Total Blanc H35, Nova DFL, Río de Janeiro), en una única sesión, después de usar un desensibilizante compuesto de fluoruro de sodio al 2%.

#### Técnica

Para proteger los tejidos blandos se utilizó un separador de comisuras labiales con mango metálico (Amplus, Fabinject, São Paulo), la barrera gingival del kit Total Blanc Office H35 y

un protector lingual hecho de silicona por adición (Futura AD, Nova DFL, RJ). Se usaron porciones similares de la pasta base y de la catalizadora (es suficiente una cucharada de cada una), se formó un rollo que se colocó sobre los dientes superiores y se le pidió a la paciente que cerrase la boca de forma tal que los incisivos antagonistas se tocasen. Para obtener un molde que encaje perfectamente el paciente tiene que hacer una ligera presión con la lengua sobre la masa colocada en la parte lingual de los dientes, para que ésta se adapte mejor y permanezca en la misma posición hasta que la silicona se polimerice (Figura 2A). El protector se recorta

entonces con una hoja de bisturí en la región incisal o en las puntas de cúspide vestibulares (Figura 2B), de forma tal que los dientes puedan encajar perfectamente y se pueda ver la porción vestibular que se va a blanquear (Figuras 2C y 2D). Se aplica la barrera gingival y se fotopolimeriza 20 segundos cada 2 dientes (Figuras 3A y 3B). Antes del aclaramiento dental sobre los dientes a blanquear se aplicó durante 15 minutos un gel de fluoruro de sodio al 2% (Figura 3C); el exceso se retiró con un algodón húmedo. A continuación se trabajó con el material para aclaramiento. El kit Total Blanc Office H35 viene con un conjunto de jeringas que se acoplan para hacer la

mezcla del espesante y el peróxido de hidrógeno.

Se debe mezclar hasta obtener un color homogéneo dentro de las jeringas. El gel se vierte sobre los dientes que se van a blanquear (Figura 3D) y se lo cambia cada 20-25 minutos hasta completar el período de 45 minutos. Después de finalizar el proceso de aclaramiento se retira el gel y se limpian los dientes con un algodón; luego se los lava (Figura 4A), se neutraliza el gel con el bicarbonato de sodio que viene en el kit y se retira la barrera gingival (Figura 4B). Se aplica nuevamente el desensibilizante y se pulen los dientes con un disco de fieltro impregnado en una pasta diamantada (Figura 4C). En

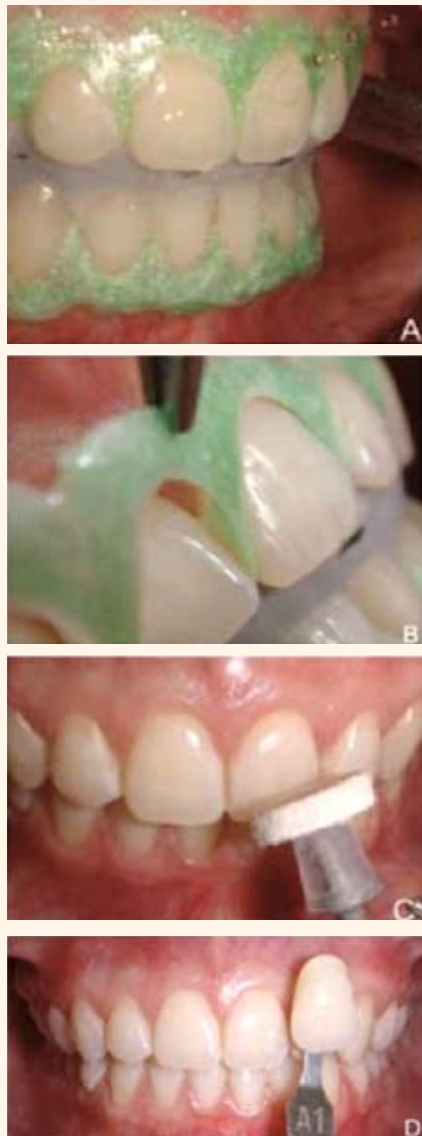

Figura 4A. Lavado del gel después de succionar los excedentes. 4B. Remoción de la barrera gingival que muestra la excelente adaptación a los interproximales. 4C. Pulido final. 4D. Selección de color final: A1.

1. Profesor Adjunto de la Facultad de Odontología, Universidad Federal de Goiás, Área de Dentística.
2. Estudiante de Odontología en la Universidad Estadual de Londrina.
3. Estudiante de Odontología en la Universidad Estadual de Londrina.
4. Cursa el Doctorado en Odontología Restauradora, Facultad de Odontología de Ribeirão Preto, Universidad de São Paulo.
5. Cursa la Maestría en Odontología, Facultad de Odontología, Universidad Federal de Goiás.
6. Profesor Adjunto de la Facultad de Odontología, Universidad Federal de Mato Grosso do Sul, Departamento de Prótesis Fija y Oclusión.



www.novadfl.com.br

## Anestésicos Nova DFL

La mejor formulación para cualquier procedimiento.



- Tecnología que garantiza su seguridad.
- Ampollas de cristal.
- Mejor vista del reflujo sanguíneo.
- Minimiza el dolor durante la aplicación porque la goma se desliza suavemente a través de la ampolla.
- Mantiene la plena efectividad del producto durante el tiempo de validez todo porque el cristal no es poroso como de plástico.

## Blanqueador Dental

# Total Blanc

Su mejor opción en blanqueadores

**TOTAL BLANC** es la tecnología desarrollada para una sonrisa radiante:  
Una solución innovadora para el blanqueamiento dental.  
**TOTAL BLANC** - Calidad Nova DFL en sus procedimientos para blanquear los dientes.

OFFICE  
Peróxido de Hidrógeno 35%

Sistema de mezcla  
jeringa-en-jeringa



HOME C16  
Peróxido de Carbamida 16%

HOME C10  
Peróxido de Carbamida 10%

HOME H7,5  
Peróxido de Hidrógeno 7,5%

HOME H6  
Peróxido de Hidrógeno 6%



www.totalblanc.com/espanol

Póngase en contacto con nosotros para más información!

www.novadfl.com.br  
comex@dfi.com.br

BPF • ISO 9001/08

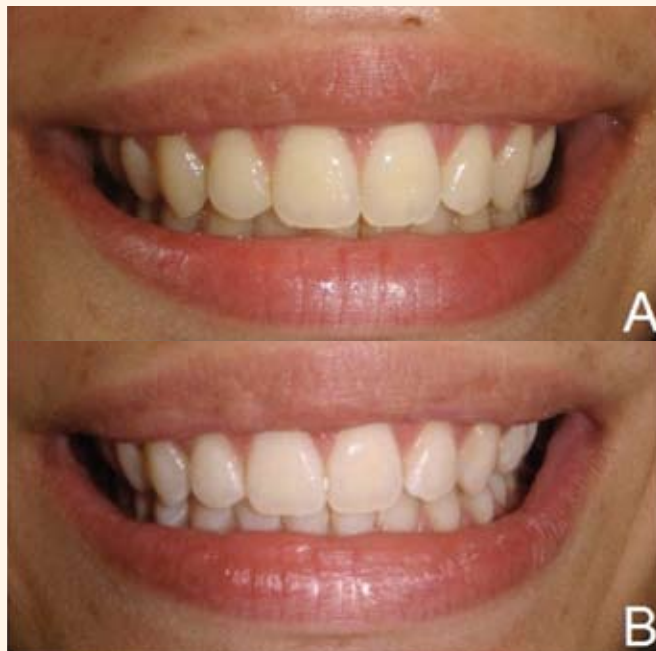

Figura 5. El excelente resultado del aclaramiento inmediato después de una sesión.

la evaluación final los dientes tenían color A1 según la escala Vita (Figura 4D). En las imágenes de la figura 5 se puede observar el aclaramiento tras la aplicación de esta técnica. La paciente no se quejó de sensibilidad dental durante ni después de la sesión de aclaramiento. Después de nueve meses de la primera sesión la paciente volvió para realizar un control y se observó que mantenía el color obtenido inicialmente (Figura 6A). Se decidió realizar otra sesión de aclaramiento con el objetivo de mejorar el resultado. Se siguieron los mismos pasos descritos anteriormente, pero solamente con una sesión de aplicación del gel Total Blanc H35 (Figura 6B). En la Figura 7 se observa el resultado después la nueva sesión de aclaramiento (imagen superior) y la detección del color del diente con el Vita Easyshade, que indica que el color predominante es A1. Tampoco esta vez la paciente se quejó de sensibilidad dental. En la Figura 8 la sonrisa de la paciente demuestra su satisfacción por los resultados obtenidos

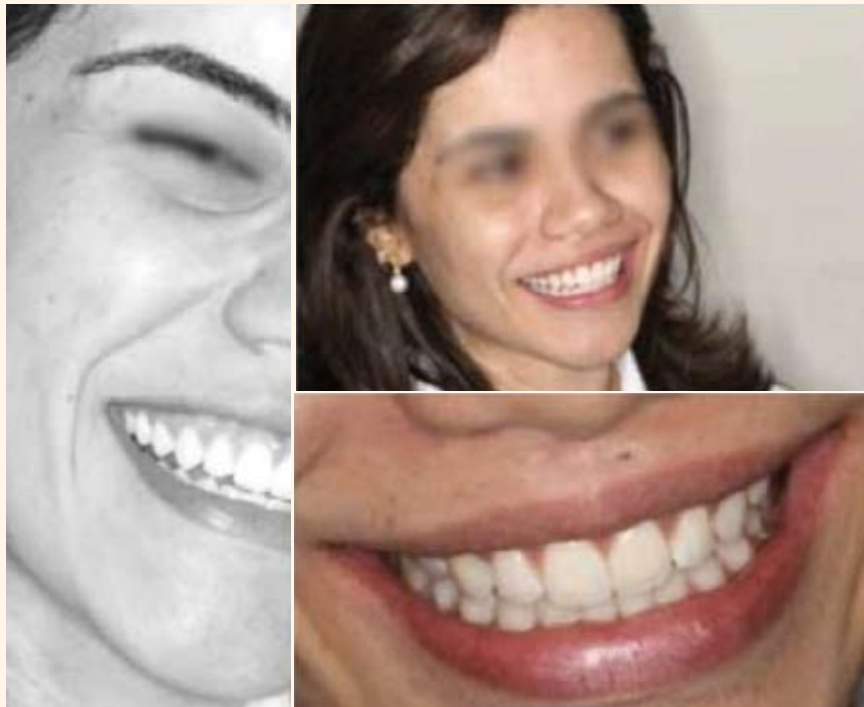

Figura 8. Fotografías finales de la sonrisa de la paciente, que demuestra su satisfacción por los resultados obtenidos. La imagen en blanco y negro realza el nivel de claro/oscuro de los dientes.

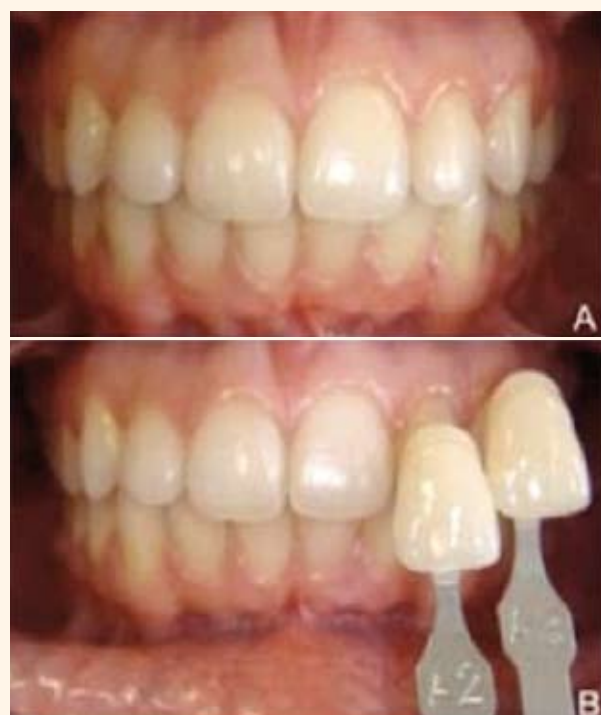

Figura 9. Caso 02 A. Imagen inicial que muestra los dientes pigmentados; Caso 02 B. Registro del color inicial con la escala Vita: color A2 y A3.

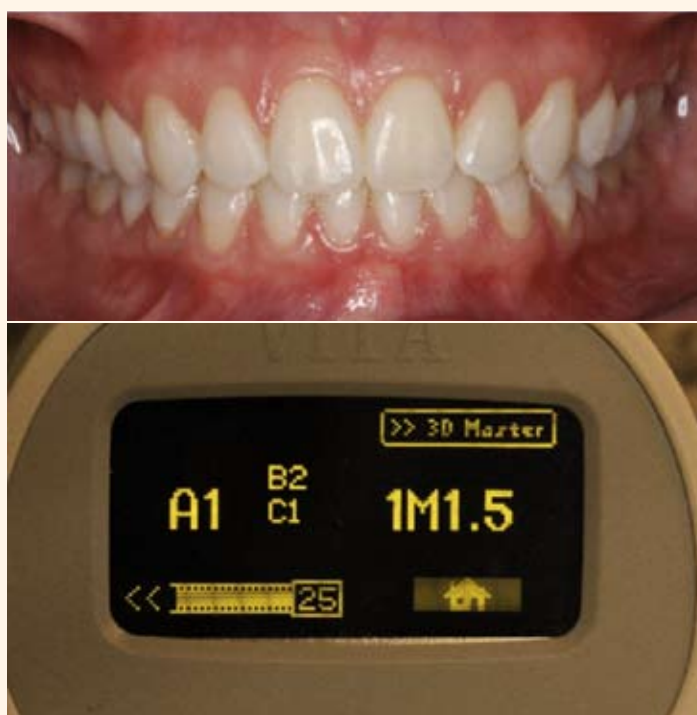

Figura 7. Resultado final después de una nueva sesión de aclaramiento y medición del color con el aparato Vita Easyshade, que indica el color A1.

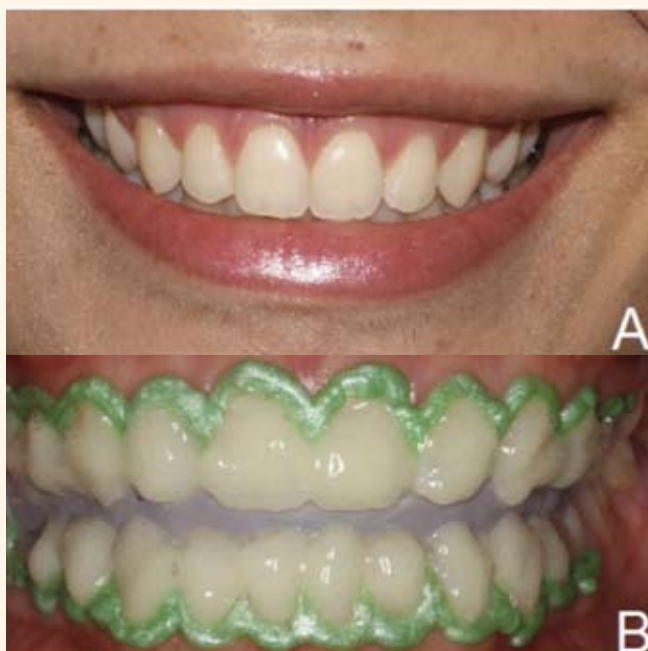

Figura 6A. El control después de 9 meses de observación indica que se mantuvo el resultado inicial. 6B. Nueva sesión de aclaramiento.

## Caso 02

Paciente C.C.B., de sexo femenino, 20 años de edad, con dientes pigmentados naturalmente de color A2 y A3 (Figura 9), que nunca se había hecho aclaramiento dental. Se realizó el mismo tratamiento que en la paciente anterior: aclaramiento dental profesional en el consultorio con peróxido de hidrógeno al 35% (Total Blanc Office H35) en una única sesión después de aplicar fluoruro de sodio al 2%.

## Técnica

Se siguieron los mismos principios técnicos: se confeccionó un protector lingual de silicona (Figura 10A), se aplicó una barrera gingival para proteger el tejido periodontal y después, durante 15 minutos, un gel de fluoruro de sodio al 2% sobre los dientes a blanquear (Figura 10A).

El gel blanqueador se aplicó sobre los dientes que iban a recibir el tratamiento (Figura 10B) y se lo cambió cada 20-25 minutos hasta completar el tiempo total de 45 minutos. Después se retiró el gel por succión, se limpiaron los dientes con un algodón, se neutralizó el gel con bicarbonato de sodio (Figura 10C) y se procedió a lavar y pulir los dientes. Se observó que los dientes presentaban el color A1 (Figura 10D). La paciente no se quejó de sensibilidad dental durante ni después de la sesión de aclaramiento; nueve meses después de la sesión inicial la paciente volvió para ser evaluada, comprobándose que el color obtenido se mantenía (Figura 11A) y la paciente estaba satisfecha (Figuras 11B y 11C). Se realizó una sesión adicional de aclaramiento usando los mismos productos y se obtuvo como resultado dientes de color B1, como se muestra en las Figuras 12 y 13. La paciente no se quejó de sensibilidad dental y manifestó su completa satisfacción con los resultados obtenidos durante el período de observación.

## Discusión

Las técnicas de aclaramiento dental deben ser seguras tanto para el profesional como para el paciente. Para proteger los tejidos blandos durante las etapas clínicas es importante evitar el contacto del gel blanqueador no sólo con la barrera gingival, sino con todos los tejidos blandos de la cavidad bucal. La técnica sugerida para elaborar una barrera protectora lingual sirve para cualquier material de moldeado con elastómeros usado para obtener una consistencia densa. Además de proteger los tejidos permite que el profesional trabaje con mayor tranquilidad y seguridad, ya que el paciente mantiene los dientes en oclusión durante todo el procedimiento clínico.

El oxígeno que se libera por oxidación del peróxido de hidrógeno y quiebra las macromoléculas de los pigmentos presentes en la estructura dental produce el aclaramiento. Se sabe que la molécula de peróxido es tan pequeña que puede penetrar en el espacio intersticial entre los túbulos, aunque estén obliterados, lo que probablemente explica por qué no se observó ninguna diferencia cuando se aplicó fluoruro de sodio, que actúa por obliteración de los canales dentinarios.





Acompáñenos en la segunda carrera MIS en bicicleta por Nueva York! Todas las ganancias de este año serán donadas a "Impact Health International", patrocinadores de "Niños de la Luz" - una escuela orfanato en la República Dominicana. Para reservar su lugar, enviar correo electrónico a: [nicole.sanchez@misimplants.com](mailto:nicole.sanchez@misimplants.com)

MILES FOR SMILES  
July 29<sup>th</sup>, NY



# IMPLANTES EN LA GRAN MANZANA... IMPLANTOLOGY 2012

July 30<sup>th</sup> - August 2<sup>nd</sup>, NYU College of Dentistry



## APRENDER. COLABORAR. INTERACTUAR . ASÍ DE SIMPLE

MIS le ofrece un curso internacional de 4 días en NYU bajo el título: Implantología 2012 - tendencias actuales en implantología Dental. Instruido por expertos de nivel internacional, el curso se centrará en procedimientos quirúrgicos y de rehabilitación, ofreciendo debates interactivos basados en un espectro amplio de casos científicos. Los graduados recibirán un certificado de MIS NYU. Para el registro por favor contáctese con su distribuidor local de MIS o visite nuestro minisite: [www.mis-events.com/nyu](http://www.mis-events.com/nyu)

