


# DENTAL TRIBUNE

The World's Dental Newspaper - Édition Française

19 Novembre 2010

www.dental-tribune.fr

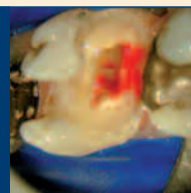
N°16 - Année 2 • 1 €



## Éclairage du cabinet

Mieux que la lumière du jour, la lumière du Nord

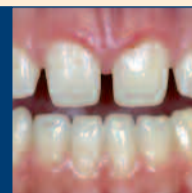► Page 10



## Endodontie

DownPak : chaleur et good vibrations en obturation 3D

► Page 17



## Esthétique

Restauration antérieure avec facettes sans préparation

► Page 20



L'ÉDITO DU DR JEAN-CLAUDE PAGÈS

## La retraite, pour quoi faire ?

Loin des agitations hexagonales de ces dernières semaines, où nul ne pourrait dire si le débat est économique ou politique (quoique...), des questions fondamentales n'ont pas été posées. En dehors du problème du financement de la retraite (ce sera vous, maintenant, ou ce sera vous, plus tard), nul n'a évoqué quoi faire

de sa retraite. Les chirurgiens-dentistes sont des gens actifs pour lesquels la semaine de travail est encore, en moyenne, de 50 heures.

De nos jours, le sexagénaire est généralement en parfaite santé. Imaginez-vous quelqu'un qui a eu une carrière très active se contenter de regarder pousser ses salades? Le contraste semble violent. Le chirurgien-dentiste

sexagénaire pourrait, physiquement, travailler jusqu'à 70 ans, voire plus. Les motivations de l'arrêt de la carrière sont autres: les enfants sont grands, la maison payée, les attentes financières sont donc différentes.

Actuellement, 1 700 seniors sont remplacés chaque année par 1 000 juniors, juniors qui vont travailler 1 500 heures/an au lieu des 2 000

exercées par les anciens. Anciens qui doivent, cependant, se montrer vigilants. Une tardive sincérité a fait dire aux dirigeants de la CARCD qu'à l'avenir, il conviendrait que les praticiens souscrivent des contrats complémentaires. Les cabinets ne se vendent plus (arithmétiquement: 1700 - 1000 = 700 cabinets qui ne trouvent pas preneur, ce qui fait chuter les prix des autres et incite les juniors à créer et non à reprendre, ce qui me semble une erreur globale, tant médicale que stratégique (on est vicaire avant pape, apprenti avant compagnon). Le senior doit donc fermer et, en quelque sorte, «abandonner sa clientèle». Des départements entiers deviennent des déserts dentaires. Certes, le junior sera attiré par les lumières de Paris intra-muros (3 800 praticiens pour 2 000 000 habitants) ou par le soleil de Nice (1 praticien pour 650 habitants). Ces régions surpeuplées génèrent, elles, des praticiens sous-employés. Le travail ne se trouve pas forcément à la capitale ou sous le soleil. Un autre constat s'impose: le jeune confrère quitte la faculté avec beaucoup de théorie et peu d'expérience. Vraiment trop peu d'expérience. Et, souvent, il débute sa carrière comme «collaborateur», ce qui signifie, trop souvent, travailler sur une installation obsolète, sans assistante et, surtout, seul! Trop de seniors lui laissent la bride sur le cou, avec ses incertitudes, ses doutes et ses lacunes. Sans compagnonnage, dans lequel le senior est formateur, nulle maturation professionnelle n'est à espérer. On pourrait imaginer qu'une fin de carrière se marie avec

un début: notre préretraité, formateur, laisse travailler le junior, sous son contrôle, son enseignement pratique et son accompagnement, se gardant du temps pour sa clientèle historique, séances durant lesquelles le junior le regarde travailler. Il reste donc présent en son cabinet, non plus comme opérateur principal, mais comme maître de compagnonnage. Le junior continue sa formation pratique, bénéficiant de l'expérience acquise et redistribuée par son confrère. Petit à petit, il devient de plus en plus autonome jusqu'au jour où il sera réellement capable d'opérer seul. Cela prendra, je pense, entre trois et cinq ans, période pendant laquelle le senior reste dans la vie professionnelle (rien n'empêche qu'il y reste plus longtemps, même à faible occupation) et le junior y entre.

En cette période où les cabinets ne se revendent plus, le successeur est trouvé et le senior a une fin de carrière utile. Le junior peut trouver un cabinet à bon prix, voire sans emprunter, le senior perçoit toujours un revenu professionnel.

On pourrait répondre que c'est, parfois, comme cela que l'on cherche à vendre son cabinet: «recherche collaborateur en vue d'association...». Le conseil de l'Ordre devrait valider les conditions de cette «pré-association» afin d'éviter qu'elles soient loin d'être celles décrites plus haut... Les salades sont pour plus tard. ■



## Sommaire

Page 2 : Actualités

Page 8 : Butler NovaBone Dental Putty

Page 10 : Seule la lumière du jour préserve notre vue

Page 12 : Barre implantaire SFI-Bar par Cendres+Métaux

Page 14 : Dental Tribune a testé pour vous : MyRay simplicité et haute technologie

Page 17 : DownPak : chaleur et good vibrations pour des obturations 3D

Page 20 : Restauration antérieure a minima avec facettes sans préparation

Page 22 : Entretien avec Olaf Sauerbier, P.-D.G. de VOCO GmbH

DENTAL TRIBUNE FRANCE est une publication de la société NPS SARL de presse au capital de 1 500 euros RCS 443 145 917 • 10, rue Lacepède • 13100 Aix-en-Provence Tél. : 04 42 93 42 42 • Fax : 04 42 91 35 95 • Directrice de publication : Nathalie FONTAINE direction@dentaltribune.fr • Rédacteur en chef : Guylaine MASINI • dir@dentaltribune.fr • Rédacteur en chef scientifique : Dr Jean-Claude PAGÈS • Services généraux : Céline FOURCADE • info@dentaltribune.fr • Maquette : Camille TISSERAND, Nicolas DESCALIS • redac@dentaltribune.fr • Correction : Pascal LAMBERT • Rédaction : Dr Alain CHANDEROT, Claudie VALLOS, Dr Jean-Claude PAGÈS, Guylaine MASINI • Petites annonces : Dental Tribune France 1, rue Mahatma Gandhi - 13100 Aix-en-Provence Tél. : 04 42 38 58 54 - Fax : 04 42 53 20 69 • abo@dentaltribune.fr Publicité : Laurence HOFMANN et Angeline CUREL • pub2@dentaltribune.fr 224, chemin départemental 10 • 13126 Vauvenargues Tél. : 04 42 93 42 42 • Fax : 04 42 91 35 95 Abonnements et service lecteur : Dental Tribune France 1, rue Mahatma Gandhi 13100 Aix-en-Provence Tél. : 04 42 38 58 54 Fax : 04 42 53 20 69 • abo@dentaltribune.fr • Abonnement annuel : 11 euros (15 numéros) • Prix de vente au numéro : 1 euro • Imprimerie : BLG Toul 117/119, Quai de Valmy 75010 Paris Dépôt légal le 17 septembre 2009 • Commission paritaire : 0212 T 90301 • ISSN : 2105-1364

DENTAL TRIBUNE

"Editorial material translated and reprinted in this issue from Dental Tribune International, Germany is copyrighted by Dental Tribune International GmbH. All rights are reserved. Published with the permission of Dental Tribune International GmbH., Holbeinstr. 29, 04229 Leipzig, Germany. Reproduction in any manner in any language, in whole or in part, without the prior written permission of Dental Tribune International GmbH is expressly prohibited. Dental Tribune is a Trademark of Dental Tribune International GmbH."



► Industrie

## Nouvelle usine « TBR Industries » 2 000 m<sup>2</sup> dédiés à l'implant

Le Groupe TBR, leader français de l'implantologie dentaire, a mis les petits plats dans les grands pour inaugurer son dernier site de production. Compte-rendu.



C'était le 14 octobre dernier. Plus de 350 praticiens toutes nationalités confondues se sont réunis dans une atmosphère unique et raffinée pour participer à l'inauguration de la nouvelle usine de production du Groupe TBR. Le groupe s'est doté d'un site de production sur 2 000 m<sup>2</sup>, des locaux flambants neufs dotés d'équipements technologiques de haute précision.

### Découvrir la fabrication de A à Z

Tous les praticiens ont pu visiter intégralement la nouvelle usine et découvrir la fabrication d'un implant dentaire, de la

barre de titane jusqu'à l'implant conditionné en salle blanche. Les regards captivés des praticiens ont pu se poser sur une des décolleteuses à commande numérique composant le parc machine le temps d'une démonstration d'usinage en temps réel. L'usinage à 5 microns, innovation technologique propre au Groupe TBR, s'est matérialisé par le balai des outils de coupe calibrés par le responsable d'atelier. Les praticiens ont poursuivi leur visite pour découvrir le département de contrôle qualité puis la technologie d'état de surface TBR avant de rejoindre les salles blanches de plus de 200 m<sup>2</sup> dans lesquelles sont conditionnés non seulement les implants mais aussi l'ensemble des étages prothétiques et auxiliaires de chirurgie. Cette soirée inaugurale a permis aux praticiens de prendre conscience du haut niveau technologique et de la rigueur organisationnelle apportés à la fabrication de leurs outils de travail quotidien: les implants TBR.

### Fiers du « Made in France »

Après un discours du Dr André Benhamou, fondateur du Groupe TBR en 1986, qui retraça les 25 ans d'histoire scientifique, industrielle et humaine de l'entreprise, Julien Benhamou, PDG, ne cacha pas sa fierté de faire du *Made in France*. « Alors que la plupart de nos concurrents décident de délocaliser et de sous-traiter leur production, TBR fait le choix de la qualité française en accentuant son implantation dans notre belle région de Midi-Pyrénées. » Tout en amenant un argument de poids pour expliquer son choix : « Nos partenaires et les patients attendent de nous un produit dont nous pouvons certifier l'origine et la qualité. Ce que nous sommes en mesure de tenir sur ce site. » L'usine TBR Industries a d'ores et déjà pris une avance technologique en atteignant des tolérances 2 fois plus drastiques que la moyenne, à 5 microns ! « Une vraie prouesse technologique, quand on sait qu'un cheveu a un diamètre moyen de 70 microns. » Premier fabricant français d'implants dentaires, le Groupe TBR rayonne aujourd'hui dans 57 pays, et plus de 20 000 praticiens lui font confiance. Les implants Hybrides brevetés Zircon-Titane ont reçu le prestigieux prix Frost & Sullivan 2007 de l'innovation technologique.

► Dr Alain Chanderot

## Voici peut-être la préfiguration des antibactériens de longue durée de l'avenir

Les nanoparticules de métal, d'alliages, de toutes sortes de composés sont aujourd'hui une des clefs vers une lutte antibactérienne ciblée. Une molécule de polyéthylène longiline, dont des terminaux libres en font un outil de transfert idéal, et dans laquelle on a introduit des terminaux azotés secondaires est particulièrement propice à jouer ce rôle. Sa toxicité originelle étant en partie maîtrisée, on envisage de l'utiliser in situ. Déjà d'usage en ingénierie génétique, du fait de ses liaisons superficielles, à déposer en des endroits choisis des nucléotides, elle s'insère à présent comme vecteur et distributeur parcomieux de nanoparticules actives. On a vu que des ciments temporaires comportant ce type de composé conservent une activité antibactérienne assez longtemps. Il est projeté de mettre à profit cette particularité en incorporant ce polyéthylèneimine dans les composites, où son activité écarte par exemple les streptocoques mutans (au moins pendant six mois lors de cette expérimentation), en sorte que procédant à leur élimination, *ipso facto* réduira l'effet de délabrement de surface qu'induit la formation de biofilm de ces germes.

*Beuth et coll. Quintessence International Nov/Dec 2010 Volume 41, Issue 10 Long-Term Antibacterial Surface Properties Of Composite Resin Incorporating Polyethyleneimine Nanoparticles*

### En chiffres

- n°1 mondial de l'implantologie hybride et n°1 français
- plus de 420 000 hybridimplants vendus
- plus de 20 000 utilisateurs
- présent dans 57 pays
- 25 ans de succès clinique et d'innovation
- 100 % made in France
- 7 gammes d'implants
- 21 certifications et homologations dont FDA, CE, ISO 9001, ISO 14385

### En dates

- 1986 : création des implants TBR
- 1995 : Lancement de l'International Implantology Center, structure de formation clinique
- 2000 : Lancement de la gamme d'implants TBR ide@ et des implants hybrides zircon-titane Z1
- 2002 : Lancement de la gamme d'implants TBR conic. Septuor de l'Innovation l'implant Z1
- 2005 : Construction de l'usine TBR
- 2007 : Lancement de la gamme Zirconnect. Obtention de l'homologation FDA
- 2009 : Lancement du programme SmileTranquility et de la gamme de prothèse céramique personnalisée PlayZir
- 2010 : Inauguration de la nouvelle usine de production d'implants TBR Industries

## En finir avec la perte de l'émail dentaire

protection Érosion  
Elmex de Gaba

Afin de prévenir l'érosion dentaire, ayant des conséquences sérieuses sur la santé bucco-dentaire et le quotidien, on peut désormais protéger l'émail contre le phénomène d'érosion, grâce à la dernière innovation des Laboratoires Gaba : la solution dentaire Elmex Protection Erosion.

Cette solution présente une combinaison unique de chlorure d'étain (800 ppm d'étain), de fluorure d'amines Orlafluor et de fluorure de sodium (500 ppm de fluorure) qui génère la formation d'une couche riche en étain sur la surface dentaire et entraîne le stockage des ions étain dans l'émail. La couche ainsi formée, renforce la résistance de l'émail face aux attaques acides érosives. Les études cliniques réalisées, dans des conditions érosives extrêmes, ont démontré que la solution réduit de 67 % la perte d'émail et de 47 % la perte de dentine.

### Bénéfices

- protège efficacement contre la perte d'émail dentaire
- augmente la résistance de l'émail contre les attaques acides érosives
- freine significativement la dissolution de l'émail
- sans alcool, sans colorant, pour une meilleure tolérance.

### Utilisation

- solution dentaire prête à l'emploi
- se rincer la bouche 1 fois par jour pendant 30 s avec le contenu non dilué d'un bouchon
- ne pas rincer, ne pas avaler
- à partir de 12 ans

Prix de vente conseillé : 6,95 € TTC, 400 ml

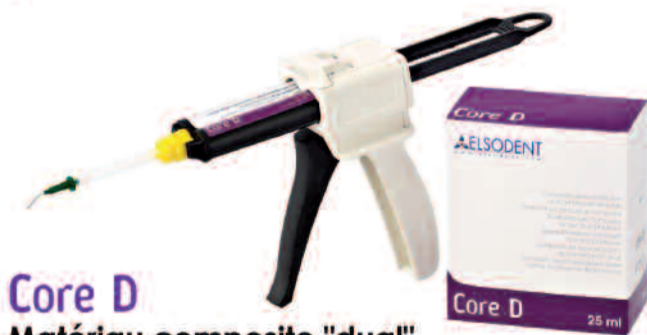

## La reconstitution à ancrage radiculaire de A à Z

STAND ADF  
1P04



Une solution pratique et efficace pour toutes vos reconstitutions.



### Core D Matériau composite "dual" de reconstitution

- Thixotrope pour une mise en place sans matrice.
- Dureté finale équivalente à celle de la dentine.



Healbond Duo SE  
Adhésif "dual", automordançant



### FP Tenons en fibre de verre

- Blister individuel : pas de contamination croisée.
- Surface rugueuse : rétention accrue dans le composite de reconstitution.

**AELSODENT**  
www.elsodent.com

01 30 37 75 75 - elsodent@elsodent.com



## Une nouvelle dimension pour un diagnostic complet

### I-Max Touch 3D Owandy

L'acquisition de l'intégralité de la dentition en un seul volume 3D pour un champ d'examen étendu représente l'évolution naturelle de la panoramique.



Owandy, acteur international et reconnu dans le domaine de la fabrication de solutions d'imagerie dentaire et du développement de logiciels étoffe sa gamme de panoramiques. L'I-Max Touch 3D, dernier né de la gamme des solutions d'imagerie numérique d'Owandy est évolutif, simple et rapide. La panoramique réalise en un clin d'oeil des examens 3D et panoramiques complets. L'option céphalométrique étend les possibilités de l'I-Max Touch 3D par l'acquisition des radiographies du crâne et de la main. Ainsi, la panoramique I-Max Touch 3D répond à la demande des dentistes, des

implantologues, des stomatologues et des orthodontistes : une relation praticien-patient facilitée grâce à l'obtention du consentement éclairé du patient concernant les soins qui devront lui être prodigués, une valeur ajoutée de l'acte et un investissement personnel récompensé par une satisfaction partagée.

#### Trois modes d'acquisitions réunis dans un appareil universel

L'unité panoramique I-Max Touch 3D, est une solution évolutive, économique à haute qualité d'image. Elle offre la possibilité de réaliser des examens 3D mais également d'acquies de vrais cli-

chés panoramiques et céphalométriques (option) sans reconstruction à partir du volume 3D.

• **Capteur haute définition Flat Panel Contrastée** et en haute définition, l'image générée par le capteur Flat Panel en silicium amorphe permet au praticien de réaliser un diagnostic très précis en quelques secondes.

#### • Volume 3D universel

L'intégralité de la dentition est acquise en un seul volume 3D (8 x 8 cm) pour un champ d'examen étendu, idéal pour la simulation de l'implantologie.

#### • Programmes 2D

D'une utilisation simple et intuitive, l'écran tactile rend les 16 programmes tous accessibles, sans changer la position du patient. Le panoramique peut également stocker des images directement sur clé USB et sans

connexion à un PC.

#### • Ceph ready

L'I-Max Touch produit des clichés céphalométriques d'une très grande qualité (CCD Haute définition), avec une réduction massive de la dose de rayons X.

#### • Logiciel

L'I-Max Touch 3D est livrée avec un logiciel d'imagerie spécialisé disposant de toutes les fonctions de base pour le traitement des volumes 3D et des coupes (ex : simulation d'implant, tracé des canaux mandibulaires, mesures...). Le logiciel permet une exportation des volumes en fichiers compatibles avec la plupart des logiciels d'implantologie tels que Simplant, Nobelbiocare... Le module imagerie est par ailleurs 100% compatible Julie.

#### • Rotation 3D : 200° (180°ATM)

## Nouvel instrument vibratoire pour composites



### Compothixo de Kerr

Depuis le 1<sup>er</sup> octobre dernier, un nouvel instrument à effet vibratoire, destiné au modelage et à la sculpture des composites propose de sculpter ses composites sans difficulté.

Ergonomique et facile à utiliser, Compothixo offre de nombreux avantages grâce à une vibration de 140 Hertz induite par la pièce à main au niveau des inserts.

- Adaptation aisée aux parois de la cavité
- Permet de faire fluer le composite
- Permet des applications en fines couches
- Adaptation cervicale améliorée
- 4 instruments de forme standard
- Retrait des excès rapide

Profitez de l'offre actuelle, valables jusqu'au 31 décembre, coffret Intro Kit (pièce à main + 4 inserts) pour 238 € TTC.

► Rendez-vous à l'ADF

## Symposium Anthogyr par le Pr Bernard



« Le traitement des zones édentées; la réponse par l'implantologie »: la séance sera présidée par le Pr Jean-Pierre Bernard qui présentera comment l'implantologie et l'évolution des systèmes implantaires, ainsi que les techniques, peuvent répondre au plus grand nombre de situations

cliniques et simplifier la prise en charge. Des réponses seront apportées notamment au travers du concept et de ses dernières nouveautés. Cette conférence aura lieu le jeudi 25 novembre 2010, en salle 351, de 11 h 30 à 14 h avec un cocktail déjeunatoire offert à l'ensemble des participants.

Attention! Places limitées.

Inscription en ligne sur [anthogyr.com](http://anthogyr.com)

«J'ai besoin d'un composite, avec un comportement similaire à la dent!»

Dr. Arne Kersting

### PLUS PROCHE DE LA DENT

L'addition des caractéristiques physiques fait de Grandi<sup>®</sup>SO le matériau de restauration le plus proche de la dent au monde.\* Cela signifie pour l'utilisateur des restaurations durables et fiables et, avant tout, des patients contents.

- Utilisation en antéro-postérieur pour les exigences les plus élevées
- Opacité naturelle pour un résultat similaire à la dent avec une seule teinte
- Teintier intelligent avec de nouvelles teintes <sup>VC</sup>A3.25 et <sup>VC</sup>A5
- Consistance souple, forte résistance à la lumière ambiante, polissage à reflets facile



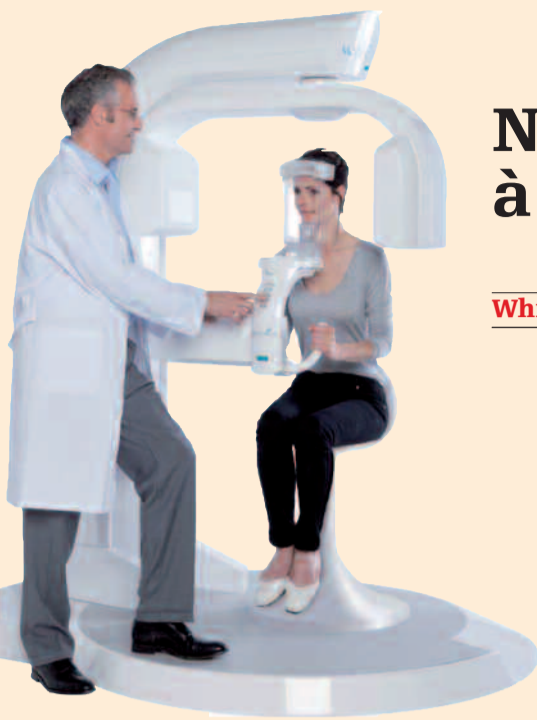Rendez-vous visite  
ADF - Paris - Stand: 1N18  
23.11. - 27.11.2010

\* Commandez notre information scientifique.

## GrandiSO







## Nouveau système de tomographie volumique à faisceau conique et à grand champ

WhiteFox • Acteon

**WhiteFox, développé et fabriqué entièrement dans le groupe Acteon, a été conçu pour combiner solidité inégalée et compacité. C'est la combinaison parfaite du style et de la substance.**

WhiteFox n'est pas seulement un produit technologiquement avancé, c'est également une image d'excellence et d'élégance du cabinet : sa structure mécanique n'a pas été basée sur un système de panoramique. Vous pouvez choisir entre les 5 champs allant de Ø200 X 170 mm à Ø60 X 60 mm afin de minimiser la dose du patient et de réaliser le diagnostic le plus complet et le plus précis dans les domaines tels que la céphalométrie, orthodontie et gnathologie, analyse ATM, planification

implantaire, chirurgie orale et maxillo-faciale ainsi qu'endodontie. La calibration des unités Hounsfield, courante sur les scanners CT médicaux, est une fonctionnalité unique de WhiteFox pour le CBCT dentaire. Elle permet non seulement d'obtenir une image de meilleure qualité, mais fournit également une mesure précise et cohérente de la densité des tissus. Le système WhiteFox est un package complet qui comprend le scanner WhiteFox et la station de travail avec tous les logiciels nécessaires – vous bénéficiez des nom-

breuses fonctionnalités de WhiteFox Imaging en illimité sans avoir à acheter d'options supplémentaires. Contrairement à d'autres, reconstruction primaire, algorithme FDK et logiciel de visualisation ont été développés en interne et par conséquent optimisés pour le scanner. Les résultats sont une image exceptionnelle et un logiciel facile à utiliser pour la chirurgie et la radiologie DMF. En outre, quatre licences supplémentaires sont fournies avec le WhiteFox pour une installation sur d'autres ordinateurs du cabinet.

EMS-SWISSQUALITY.COM

**EMS**<sup>+</sup>  
ELECTRO MEDICAL SYSTEMS

# 1 + 1 = 3

## LE NOUVEL AIR-FLOW MASTER PIEZON - AÉROPOLISSAGE SOUS- ET SUPRA-GINGIVAL PLUS DÉTARTRAGE - DU N° 1 EN PROPHYLAXIE

L'aéropolissage sous- et supra-gingival comme avec l'Air-Flow Master. Plus le détartrage comme avec le Piezon Master 700. L'Air-Flow Master Piezon est la dernière innovation de l'inventeur des Méthodes Originales et permet trois applications en une.

### PIEZON SANS DOULEUR

Traitement pratiquement indolore pour le patient et particulièrement doux pour l'épithélium gingival : un maximum de confort pour le patient, tel est l'argument décisif de la Méthode Originale ultramoderne Piezon. Sans parler des surfaces dentaires exceptionnellement lisses qu'apporte le traitement. Ces bénéfices supplémentaires sont le résultat d'oscillations linéaires à la surface dentaire, délivrées par les EMS Swiss Instruments

parfaitement adaptés à la nouvelle pièce à main Originale Piezon LED. La célèbre précision suisse combinée à la technologie intelligente i.Piezon.



### AIR-FLOW DÉTRUIT LE FILM BACTÉRIEN

La méthode Originale Air-Flow Perio consiste à éliminer le film bactérien nocif jusqu'au fond des poches les plus profondes. La réduction des bactéries sous-gingivales prévient la perte des dents (parodontite) ou le détachement des implants (péri-implantite). Le tourbillon uniforme du mélange air-poudre et eau prévient l'emphysème des tissus mous – même lorsque l'on va au-delà des limites de la prophylaxie – grâce à l'action de l'embout Perio-Flow.

> Pièces à main Originales Air-Flow et Perio-Flow

Et dans le cas d'un aéropolissage supra-gingival classique, rien ne compte davantage que l'efficacité sans égale de la Méthode Originale Air-Flow. Un traitement efficace, rapide, fiable et non stressant, qui n'endommage pas le tissu conjonctif et ne raye pas la surface dentaire. Cela grâce à l'application en douceur de l'énergie biocinétique.

Avec l'Air-Flow Master Piezon, tout cela s'additionne – du diagnostic et du traitement initial aux séances de rappel. Les professionnels de la prophylaxie sont invités à le découvrir par eux-mêmes.

Pour en savoir plus sur la prophylaxie >  
[www.ems-swissquality.com](http://www.ems-swissquality.com)

"I FEEL GOOD"



> Pièce à main Originale Piezon LED avec l'EMS Swiss Instrument PS

### ► Invitation

## Manipulation virtuelle de composites à travers une interface unique en 3D avec GC

Une nouvelle façon d'interagir avec les composites GC est désormais disponible.

GC EUROPE, leader dans l'innovation et la création de matériaux dentaires a récemment collaboré avec Dr Javier Tapia Guadix, un praticien designer espagnol qui, grâce à un logiciel de représentation graphique utilisant la technologie 3D permet de visualiser l'application des composites GC. Le résultat est un outil accessible, similaire à ce qui est utilisé dans l'industrie automobile, mais appliqué à la dentisterie.

Ce logiciel vous donne une représentation en 3 Dimensions de l'utilisation de nos deux matériaux composites avancés GC G-ænial et GC Kalore. Cet outil permet d'aller plus loin par un rendu visuel grâce aux différentes possibilités de couche et épaisseur utilisées... pour tous types de cavité. Ce que la 2D ne permettait pas de faire.

3 outils de configuration ont été développés par GC :

- G-ænial Quick start\* : cet outil est libre d'accès via le site Internet et propose une fonctionnalité explicite étape par étape. Vous pouvez appliquer 2 couches : dentine & email. De plus, les 7 seringues du coffret y ont été intégrées.
- G-ænial Advanced : cette configuration est disponible sur demande. Elle est idéale pour les praticiens qui travaillent avec 4 couches. Les teintes Opaque Dentin, Dentin, Translucent Enamel & Enamel s'ajoutent au coffret de 7 seringues (Quick Start Kit).
- Kalore Advanced est disponible sur demande : non seulement ces configurations peuvent être utilisées dans le cadre d'un plan de traitement mais elles peuvent également améliorer la communication patient/praticien par une démonstration des différentes étapes d'une restauration esthétique.

\* Téléchargez gratuitement l'appli Silverlight de Microsoft <http://www.microsoft.com/getsilverlight/>

### ► Dr Alain Chandert

## Acidification des caries : les bactéries évoluent

L'analyse des séquences caractérisant l'ADN de populations bactériennes au moment de la formation des caries, nous apprend l'extrême diversité des souches présentes. A mesure que se développe la lésion, l'accumulation acide change à un tel point l'écologie locale que la plupart des familles bactériennes qui sont les plus sensibles au métabolisme acide-base (celles qui possèdent une séquence ADN dite « 16-S ») les contraignent à s'écarter. C'est ainsi que des souches présentes au début (*Streptococcus mitis*, *pneumoniae*, *infantis* group, *Corynebacterium matruchotii*, *Streptococcus gordonii*, *Streptococcus cristatus*, *Campylobacter jejuni*, *Eubacterium* IR009, *Campylobacter rectus*, et *Lachnospiraceae*) vont progressivement laisser place nette à des germes dominants, très acidophiles, comme notre fameux *Streptococcus mitans*. La recherche métagénomique qui renseigne sur le profil fonctionnel des diverses bactéries et les rapports complexes des constituants du biofilm, devraient élucider la pathogénie des caries, et partant diriger notre lutte plus précisément.

Gross et coll, *Journal of Clinical Microbiology*, 15 sept 2010  
*Bacterial 16S Sequence Analysis of Severe Caries in Young Permanent Teeth*



# BONE SURGERY SYMPOSIUM

January 21st - 23rd Bangkok

Conferences and hands-on sessions held by:

- Dr. Fred BERGMANN (GERMANY)
- Prof. Lars SENNERBY (SWEDEN)
- Dr. Nadine BRODALA (USA)
- Dr. Yusaku ITO (JAPAN)



## EURASIAN

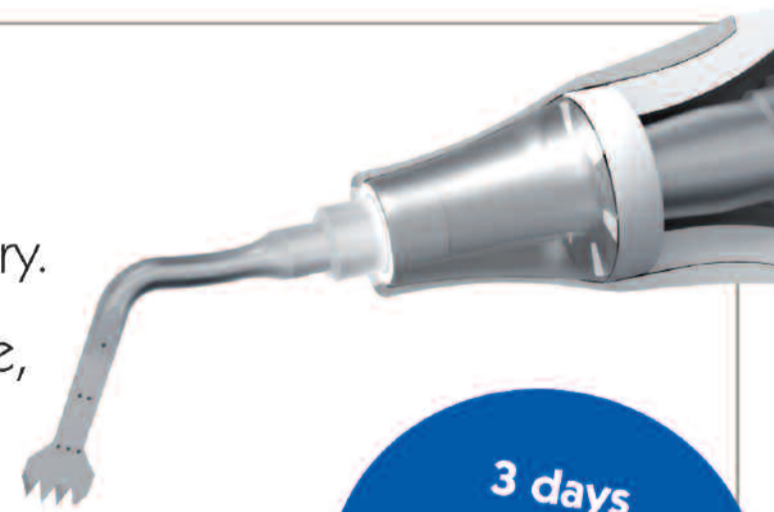Bone Surgery Symposium

**JANUARY 21st - 23rd 2011**

A prestigious hotel  
GRAND MILLENNIUM  
SUKHUMVIT

[WWW.EURASIAN-BONE-SURGERY.COM](http://WWW.EURASIAN-BONE-SURGERY.COM)

For a complete and in-depth vision of Ultrasonics Bone Surgery. E-registration, schedule, lectures abstracts, pre and post symposium sightseeing available online.



**3 days  
symposium  
& hands-on  
2 500 €**



For an informative and enjoyable stay in Bangkok city.

**ACTEON**  
(Thailand) Ltd



# Le Safe short implants pour secteurs postérieurs

Axel Dentaire

L'utilisation d'implants courts de type Safe Short Implant représente une alternative à d'autres techniques chirurgicales plus lourdes.

Les différentes caractéristiques de cet implant permettent une gestion plus facile des zones postérieures.

La gestion des zones postérieures mandibulaire et maxillaire s'avère souvent difficile pour le chirurgien implantologiste selon le volume osseux disponible en rapport avec les structures anatomiques.

Concernant la pose d'implants dans les secteurs postérieurs, deux structures anatomiques présentent des obstacles : à la mandibule, le nerf dentaire inférieur ; au maxillaire, le sinus. Lorsque le volume osseux subsistant est insuffisant par rapport à ces structures, pour poser des implants longs, il faut avoir recours, en général : à des techniques de comblement sinusien par voie latérale ou par voie crestale au maxillaire ou bien à des techniques d'augmentation verticale à la mandibule avec greffes osseuses transfixées ou bien des techniques d'augmentation verticale par régénération tissulaire guidée (membrane) et os de substitution.

## Techniques fiables et résultats supérieurs à 90 %

Ces techniques sont fiables avec des résultats supérieurs à 90 %, mais elles nécessitent un acte chirurgical supplémentaire avant pose d'implant, un délai supplémentaire avant réalisation prothétique et un surcoût pour le patient. Pour des raisons de simplicité, le choix peut donc se porter sur l'utilisation d'implants courts, à la mandibule et au maxillaire, dans les régions postérieures, en combinaison avec une technique de surélévation sinusienne par voie crestale. En effet, la distance sinus-crête osseuse est bien souvent inférieure à 5 mm. Les implants courts permettent de réaliser une surélévation sinusienne à minima avec un résultat prévisible.

## Etudes à l'appui

Le succès à long terme de l'implant est en rapport direct avec la surface de contact de l'implant et l'addition de surfaces rugueuses qui augmentent les performances cliniques particulièrement dans les zones de moindre densité osseuse au maxillaire postérieure.

Les modifications de la surface de l'implant avec traitement par acide, sablage, mordantage augmentent la rétention de l'implant par rapport à l'os en élargissant la surface de contact et en augmentant le verrouillage biomécanique entre l'implant et l'os. Les surfaces ostéoconductrices diminuent la longueur requise de l'implant, pour fonctionner sous le stress occlusal généré au maxillaire ou à la mandibule. Une autre considération est le rapport couronne-implant défavorable qui augmente le stress occlusal et donc le risque d'échec. Le choix d'implant courts, qui donnent une surface maximale os-implant avec une fixation plus efficace (spires plus profondes) permet de contrebalancer le rapport couronne-implant défavorable, du à la résorption osseuse. Des études ont montré que la rétention et l'état de surface semblent être plus importants que le mauvais rapport couronne implant. Elles ont montré aussi que le risque d'échec ne semblait pas plus élevé avec l'utilisation d'implants courts, par rapport à des implants longs.

## Caractéristiques techniques

L'implant SAFE SHORT IMPLANT répond à toutes ces attentes. Sablé, mordancé et traité à l'acide, son corps est en titane de grade V, il est composé d'un alliage Ti 6Al 4V ce qui lui confère une grande rigidité.

Sa forme est cylindro-conique avec un apex arrondi, ce qui permet un meilleur respect des structures anatomiques telles que le nerf dentaire inférieur et le sinus. Les spires ultra profondes augmentent la surface d'ostéointégration, la stabilité primaire et la rétention de l'implant. La présence d'une butée permet d'éviter une pénétration de l'implant hors de la hauteur osseuse disponible. Il présente une connexion de type hexagone interne de diamètre 2,4 mm, ce qui permet un repositionnement facile du pilier prothétique. Il est aussi constitué d'un switching platform, avec répartition des forces pour la prothèse. Les diamètres sont de 4,2, 5 et 6 mm, les longueurs sont de 6, 7, 8, 9, 10, 11,5 et 13 mm.

La dimension 4,2 est particulièrement appréciable dans les cas de crête mince avec faible hauteur osseuse. Lorsque la crête est ultra mince l'utilisation conjuguée de membrane et d'os de substitution pourra s'avérer utile. La pose de l'implant SAFE SHORT IMPLANT est facilitée par l'utilisation d'un clip porte-implant, se retirant en un mouvement.

Dr Alain Chanderot

## Les préférences sapides déterminées par les gènes établissent les prévalences familiales à la carie

Nos caries relèvent de notre addiction aux sucres, laquelle est contrôlée par nos gènes du goût. La formation des caries est sous influence de l'interconnexion de facteurs génétiques et environnementaux, dont la plupart ont été désignés, comme la flore bactérienne buccale, les habitudes alimentaires, l'exposition aux fluorures, l'hygiène, les flux salivaires, la composition de la salive et de la structure dentaire elle-même. Des travaux ont déjà relaté une interprétation génétique des tendances gustatives et des habitudes alimentaires, car chacun connaît des variabilités indivi-

duelles et familiales des canaux d'acceptation alimentaire. La mise en évidence, il y a longtemps chez le chat, d'un récepteur spécifique qui lui fait reconnaître l'eau pure a été un des éléments déclencheurs de cette recherche. Dans un article récent, les chercheurs suggèrent que des variations génétiques sur trois gènes qui assurent le métabolisme du goût (TAS2R38, TAS1R2, Gnat3) sont associés à un risque carieux ou à la protection contre cette pathologie. Pour corroborer cette hypothèse, des groupes familiaux sont enregistrés, dont les scores carieux ont été relevés. Dans

ces groupes, on a pratiqué des reconnaissances de nucléotides (assays) spécifiques, leur transmission et l'implication dans la carie en dentition temporaire, mixte et définitive. Des associations significatives sont observées pour TAS2R38 et TAS1R2, les deux gènes étant porteur d'un tropisme vers le sucré. Il semble qu'une partie des mêmes gènes soit impliquée dans les familles héréditairement obèses, ce qui serait cohérent après tout.

Wendell et coll. *Journal of Dental Research* oct 2010, *Taste Genes Associated with Dental Caries*

## Un concept d'éclairage à LED et une caméra intégrée

Elio Ekler

Avec Elio nous allons voir et faire voir... Ce dispositif d'éclairage dentaire très performant est aussi un outil de relation thérapeutique avec sa caméra haute définition autofocus intégrée qui permet à tout instant et sans manipulation de communiquer avec notre patient.

Fruit de la recherche entreprise par la société Ekler, Elio est un concept original qui fait appel aux technologies les plus évoluées en matière de LED. Ainsi, Elio propose de multiples avantages par rapport aux éclairages conventionnels à ampoules halogènes : lumière froide et durée de vie illimitée. L'acuité visuelle étant affectée par la taille de l'objet et le contraste, le développement d'Elio s'appuie sur une étude des performances visuelles pour obtenir le meilleur niveau d'éclairage. La particularité de l'activité du praticien dentaire consiste en l'observation de détails dans un champ opératoire réduit et peu accessible. Cette vision de détails nécessite un contraste faible alors qu'un niveau d'éclairage élevé est indispensable pour assurer les meilleures performances visuelles et réduire la fatigue. Eclairage à LED de très haut

rendement, Elio apporte jusqu'à 35 000 LUX de rayons de soleil dans notre champ de vision. Finies les lumières blanchâtres ou jaunâtres ; avec sa lumière du jour (température de couleur à 6 500°K) et sans aucune ombre portée, Elio crée les parfaites conditions de confort visuel en apportant une lumière uniforme dans notre pratique quotidienne. Grâce à l'utilisation de LED dont la durée de vie dépasse les 50 000 heures, il n'y aura plus ni changement d'ampoules ni diminution d'intensité : Elio éclaire toujours comme au premier jour.

### Communiquons en toute liberté

Comme un œil qui pupille entre les deux spots qui brillent, la caméra intégrée deviendra très vite l'outil indispensable à notre communication au quotidien. Disposée dans l'axe du faisceau, cette caméra haute définition est orientée vers l'objet à ausculter. Avec son système

autofocus, elle est entièrement autonome quelle que soit la position de travail ce qui libère les mains. Elio accompagne discrètement et sans manipulations supplémentaires lors de la description des plans de traitements ce qui facilite la compréhension des patients en matérialisant nos conseils sur l'hygiène, la prophylaxie, la prévention ainsi que lors des actes prothétiques. Pour ceux d'entre nous dont les actes chirurgicaux et implantaires constituent l'essentiel de l'activité, Elio sera d'une très grande utilité : les interventions peuvent être filmées, enregistrées devant supports de nos communications scientifiques ou simplement pour l'échange de nos expériences entre confrères. Elio permet de mettre en place une traçabilité sans faille.

## ENDOAce... l'endo plaisir

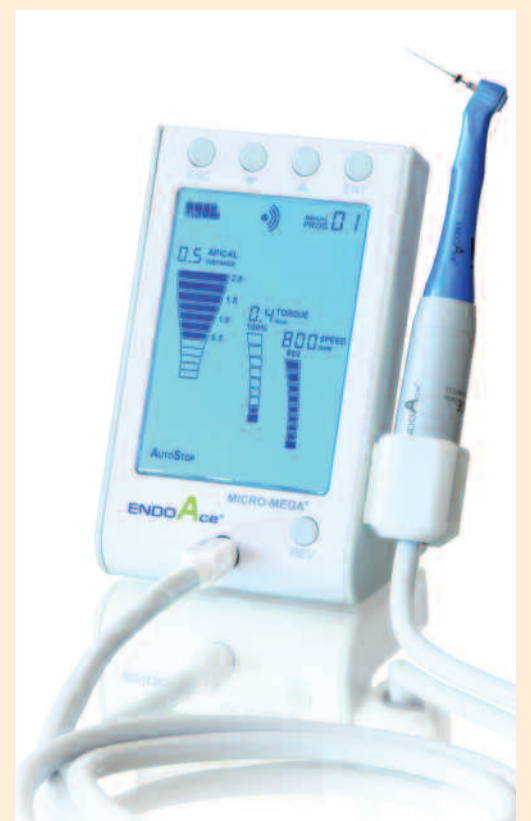ENDOAce Micro-Mega

ENDOAce est l'outil indispensable en endo qui offre simplicité, gain de temps, sécurité et respect de la lime.

L'introduction sur le marché dans les années 1990 des méthodes Nickel Titane en rotation continue a créé une véritable révolution en endodontie. Ces nouvelles méthodes se sont révélées être plus simples et plus rapides que les méthodes manuelles traditionnelles. Toutefois, le risque de casse reste une préoccupation permanente de l'omnipraticien. C'est pourquoi l'usage d'un moteur débrayable avec contrôle du couple et de la vitesse est un outil essentiel pour une sécurité absolue dans la pratique quotidienne de l'endodontie en rotation continue. Récemment introduit sur le marché, ENDOAce permet de contrôler la vitesse et le couple de instruments NiTi mais également de gérer la distance apicale. Le tout en un idéal...

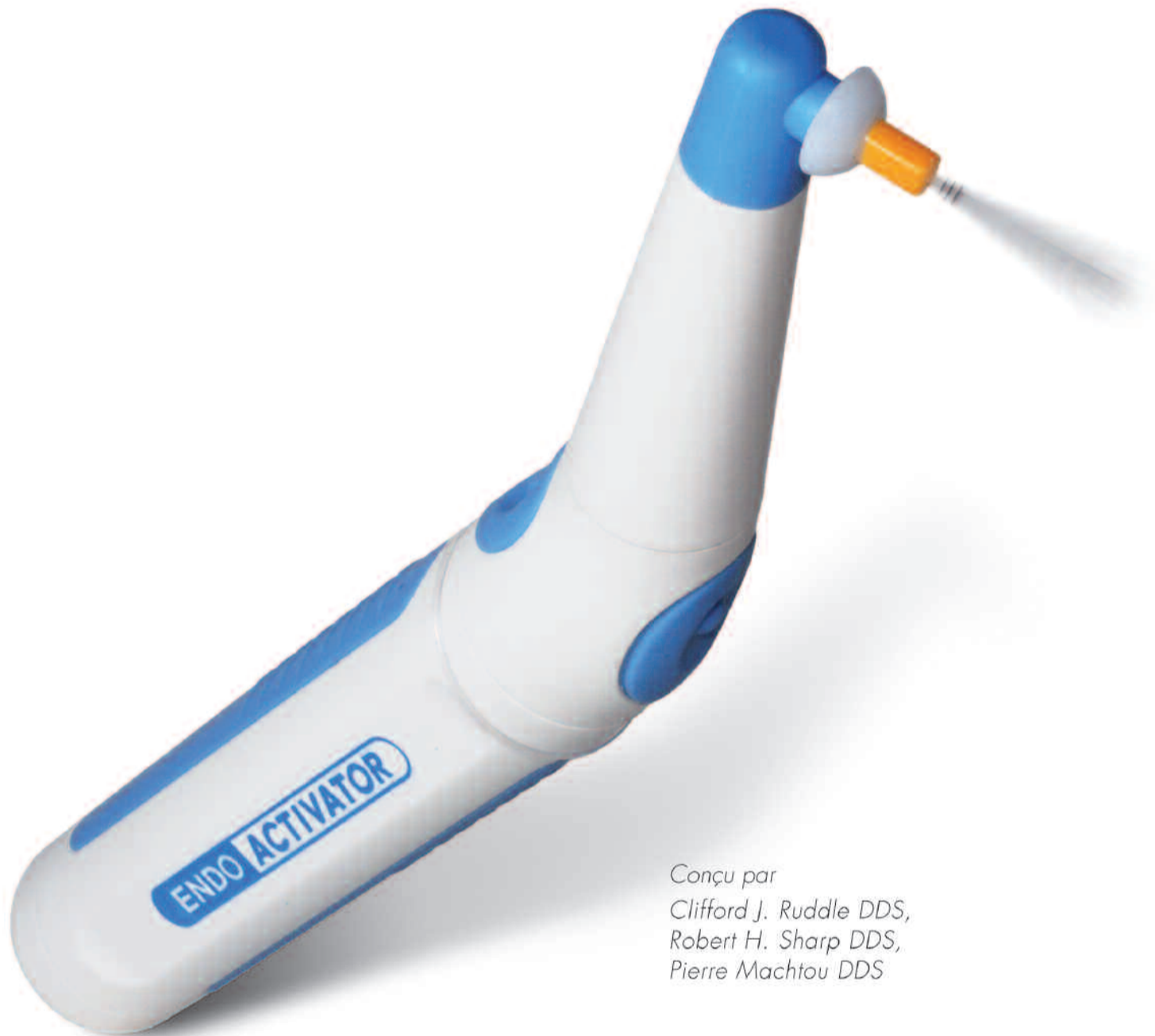### Caractéristiques

- Système d'inversion automatique du sens de rotation pour dégager l'instrument.
- Débrayage automatique électronique fiable et performant.
- Démarrages, ralentissements et changements de sens progressifs pour éviter les chocs et vibrations.
- Plus besoin d'un localisateur d'apex indépendant.
- Mesure très précise de la position apicale de la lime en temps réel sur l'écran avec un avertisseur sonore.
- Précision apicale en milieu sec ou humide en présence d'électrolytes.
- Micro-tête pour une excellente visibilité du champ opératoire.
- Composite haute performance.
- Innovation ! L'instrument démarre automatiquement à l'entrée du canal.



# ENDO ACTIVATOR®

UNE SOLUTION SIMPLE ET SÛRE  
POUR ACTIVER VOTRE IRRIGATION



Conçu par  
Clifford J. Ruddle DDS,  
Robert H. Sharp DDS,  
Pierre Machtou DDS

## DES AVANTAGES MULTIPLES

### SÛR

- Embouts en polymère médical, à la fois résistants et flexibles
- Usage unique
- Embouts lisses et non coupants

### EFFICACE

- Génère un fluide hydrodynamique
- Améliore le débridement canalaire ainsi que l'élimination de la boue dentinaire et du biofilm

### SIMPLE

- Utilisation clinique très simple
- Appareil intuitif
- Une portabilité adaptée aux cabinets à plusieurs salles de soin

**DENTSPLY**  
**MAILLEFER**

[www.dentsplymailefer.com](http://www.dentsplymailefer.com)



# FENDERMATE® Matrice



Se courbe en place



La forme convexe de la matrice crée un point de contact naturel



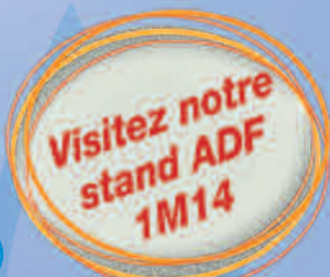S'adapte parfaitement à la limite cervicale, évite les débordements



L'aile flexible exerce une pression pour maintenir l'écartement et l'ajustage cervical

**Matrice placée en moins de 5 secondes!**

**FenderMate est conçue pour les obturations en composite**



**CODIMED**

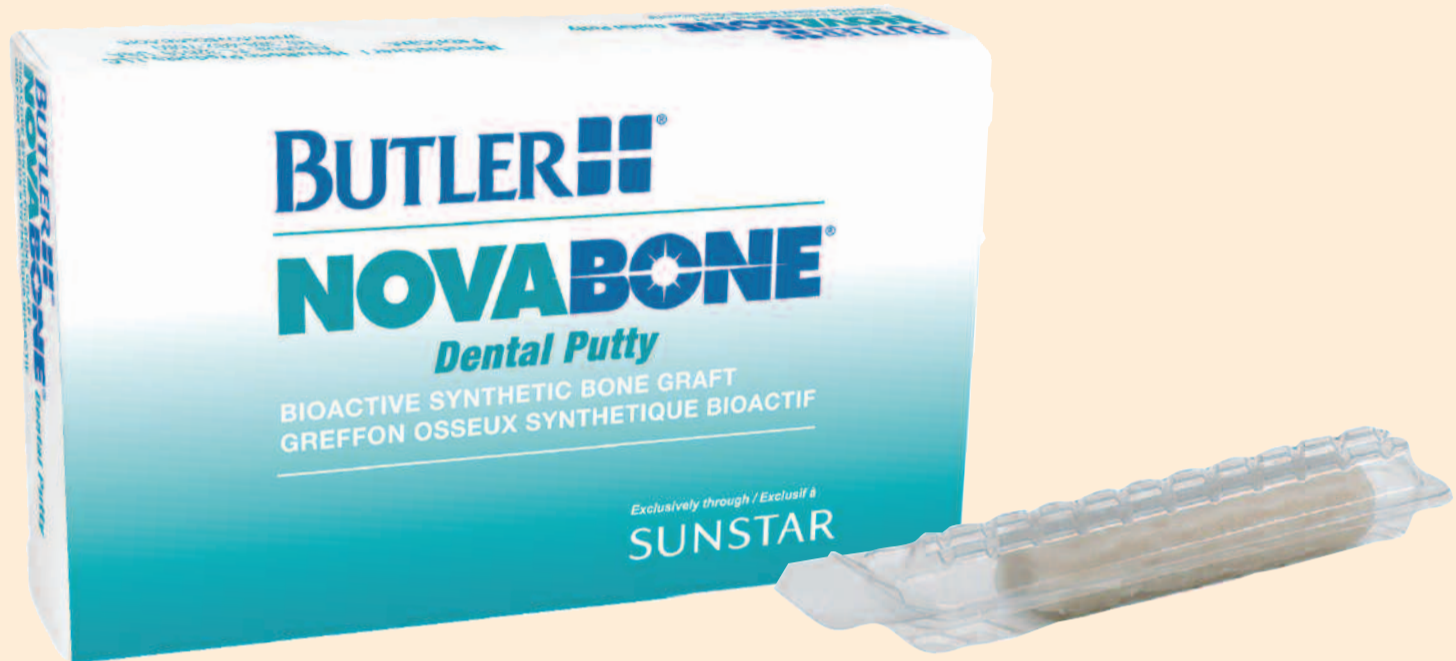Codimed, 59 rue de Ponthieu, 75008 Paris  
Tél: 01 45 63 41 41 Fax: 01 45 63 41 40  
E-mail: codimed@codimed.fr

FenderMate® is a trademark registered by Directa AB. Registered Design and Patent pending.

**DIRECTA AB** P.O. Box 723, SE-194 27 Upplands Väsby, Sweden  
Tel: +46 8 506 505 75, Fax: +46 8 590 306 30, info@directadental.com, www.directadental.com

# Dental Putty par NovaBone : greffon osseux synthétique et reconstructions harmonieuses

Le greffon osseux synthétique de phosphosilicate de calcium, permet une reconstruction osseuse homogène, harmonieuse et optimale. Protocole illustré par nos cas cliniques virtuels.



## Composition :

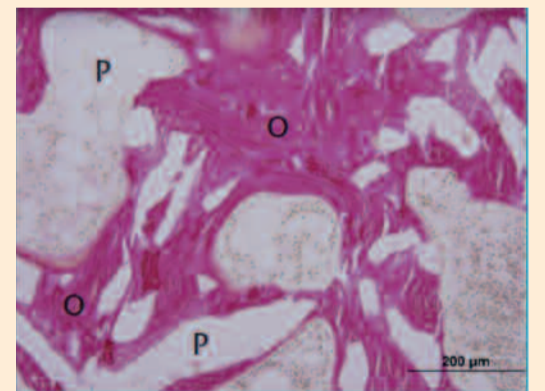
- Liant : polyéthylène glycol et glycérine synthétiques  
Cohésion des phases minérales  
Résorption totale en 7 jours
- 2 phases : particules de 90 à 710 µm  
particules de 32 à 125 µm

## Caractéristiques :

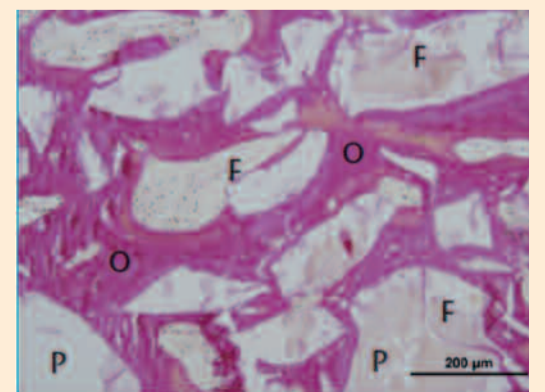
- Bioactivité : réactions physico chimiques en cascade entre le matériau et les tissus environnants
- Ostéostimulateur
- Ostéoconducteur
- Résorbable
- Hémostatique
- Sécurité : 100 % synthétique

## Évaluation Histologique

Dès la 3<sup>e</sup> semaine, il est possible de visualiser des zones de formation et de croissance osseuse. Ces surfaces sont réparties autour des particules minérales. Des zones de croissance osseuse sont mises en évidence à l'intérieur des particules minérales sous forme de « fêlures »



► Progression des zones d'ossification internes et externes au biomatériau et élargissement de fêlures d'ossification (6 semaines).



► Élargissement de la croissance osseuse et diminution du volume des particules minérales (12 semaines).  
O = os • F = fêlures • P = particules minérales



> Le **guide MR** présente en une seule édition les protocoles détaillés des produits les plus performants en restauratrice, endo, implanto, esthétique... Pour le recevoir **gratuitement** (hors frais d'envoi) chez vous retournez le coupon-ci joint ou téléphonez au **06 60 45 13 73** ou connectez-vous à [www.guidemr.com](http://www.guidemr.com) de la part de Dental Tribune.

## BON DE COMMANDE

Pour recevoir **gratuitement** (hors frais d'envoi) un exemplaire du **Guide MR**, retournez ce coupon accompagné d'un chèque de 5 euros à :

MR Éditions Siège Social  
19, avenue d'Italie • 75013 PARIS

NOM : .....

Prénom : .....

Adresse : .....

E-mail : .....

.....

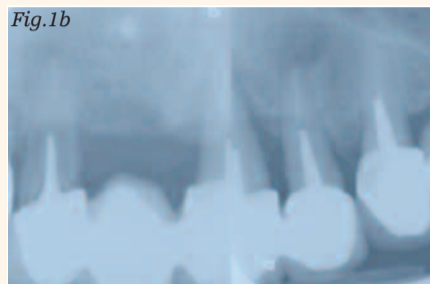
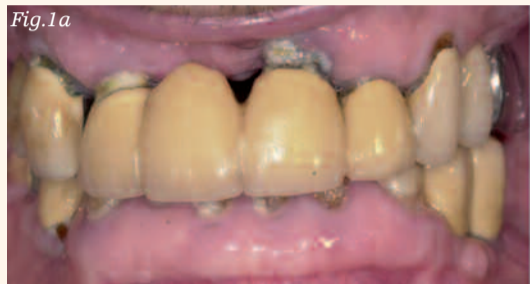
## PROTCOLE

### Protocole illustré par nos deux cas cliniques

#### ❶ Frédéric JOACHIM & Jacques CHARON (Parodontistes, Lille)

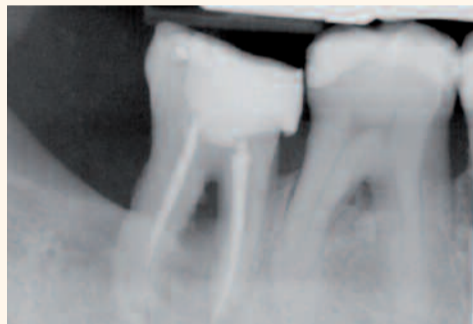
Patient âgé de 66 ans, sans antécédents médicaux particuliers, consulte en septembre 2009 pour le remplacement d'un bridge mobile de 12 à 22 et en vue d'une réhabilitation implantaire. Les examens cliniques et radiologiques (Fig. 1a et 1b) objectivent des infections parodontales et endodontiques multiples. Il est donc décidé de différer l'implantologie après les extractions.



► Fig.1a et 1b : vues clinique et radiologique – notez les pertes d'attache et les lésions péri-apicales.

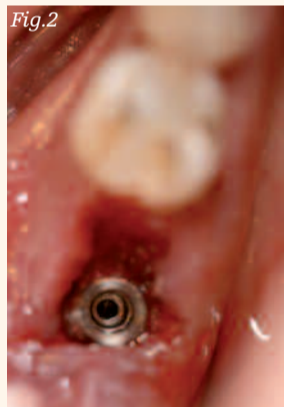#### ❷ Dr DIMAIRA , Montville (USA)

Patiente âgée de 18 ans, présentant un défaut d'attachement au niveau de la dent n°47 dû à une parodontite sévère (Fig. 1)

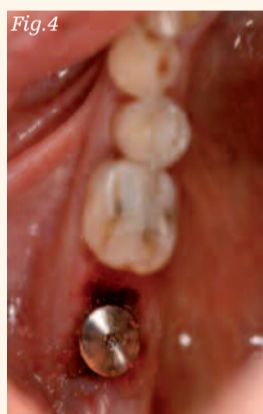
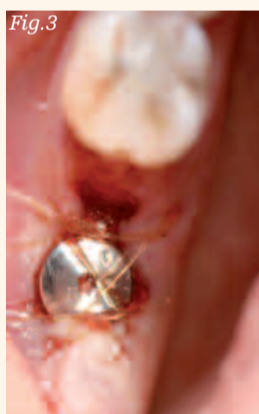
► Fig.1 : radiographie pré-opératoire

Absence de lésion péri-apicale. Il est envisagé l'extraction de la dent et la pose immédiate d'un implant.

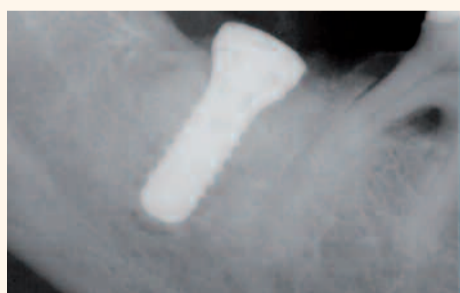

► Fig.2: La dent est extraite sous anesthésie locale, l'alvéole curetée et préparée pour l'im-plantation. Le matériau de com-blement osseux NovaBone Dental Putty (NDP) est placé directement ( Fig. 2).

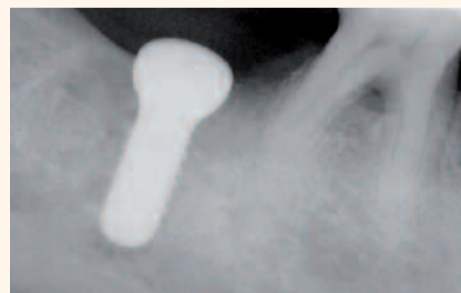


Un implant de 3,5mm X10mm est ensuite utilisé (Fig. 3 et 4)

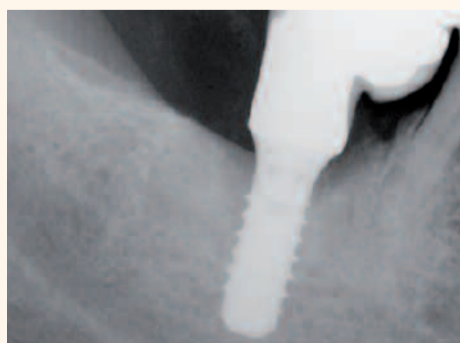Le contrôle radiologique post-opératoire à J0, puis à 6 semaines et à 9 mois montre une excellente osteo-intégration de l'implant et une bonne régénération osseuse.



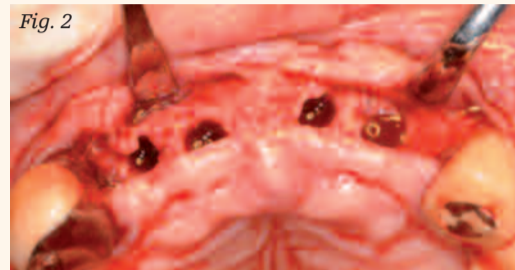Radiographie post-opératoire



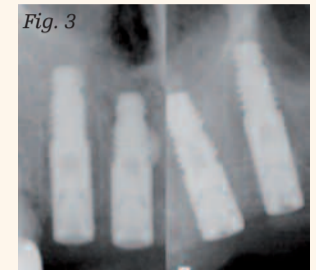
À 6 semaines post-opératoires



À 9 mois post-opératoires : on note la résorption totale du NDP.



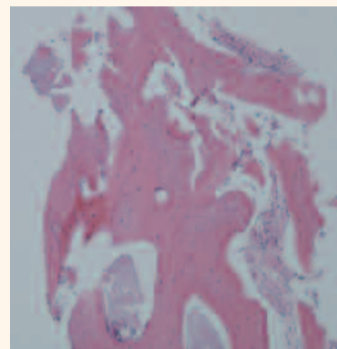
► Fig. 2 : notez que les alvéoles implantaires sont parfaitement vascularisées.



► Fig. 3 : radiographie des implants mis en place de très bonne qualité.

Les extractions réalisées, les alvéoles sont curetées et le substitut osseux Novabone Dental Putty (NDP) placé. Un lambeau est ensuite positionné et suturé de façon à recouvrir les alvéoles comblées. Suite au contrôle clinique et radiologique, il est décidé de mettre en place 4 implants à 4 mois (Fig. 2 et Fig. 3).

Avant la préparation des sites implantaires, des prélèvements osseux ont été réalisés au niveau des comblements pour analyse histologique du tissu osseux néo-formé (Fig.4).



► Fig. 4: on note d'abondantes formations osseuses dont de l'os mature (zones roses). Il reste encore des petites particules de NDP du fait que la biopsie n'a été réalisée qu'à quatre mois.

#### CONTACT

Sunstar France  
16, rue Baudin  
92593 Levallois Perret Cedex  
Tél. : 01 41 06 64 64  
Fax : 01 41 06 64 65  
www.sunstarGUM.com  
contact@fr.sunstar.com



**A3**  
COM  
www.a3com.fr

**Télésecrétariat médical**  
Votre partenaire au quotidien



**Bénéficiez**  
de notre plan anti-stress

- Accueil téléphonique personnalisé 24h/24 - 7j/7
- Prise de messages
- Gestion de vos rendez-vous et instructions
- Traitement des appels urgents
- Agenda et messagerie interactifs
- Synchronisation logiciel métier\*
- Synchronisation appareil mobile\*\*
- Rappel des rendez-vous par SMS

\*EfficCalendar Pomdadent ou Logos\_w \*\*Sous réserve d'une connexion internet depuis votre mobile

**Pour en savoir plus**  
**01 45 14 75 01 ou www.a3com.fr**

A3 la Communication - Télésecrétariat 24h/24 7j/7  
41 rue de la prairie - 94120 Fontenay-sous-bois  
Tél. : 01 45 14 75 00 - Fax : 01 45 14 75 05  
infos@a3com.fr - www.a3com.fr

