

DENTAL TRIBUNE

The World's Dental Newspaper • Slovenian Edition

SLOVENIJA

FEBRUAR 2014

ŠT. 1 / LETO 5

V AŠE ZAUPANJE Z VAMI ŽE 5 LET!
NAM VELIKO POMENI!



BioHPP
Nič več krušenja cirkonijevih prevlek na zobnih vsadkih

• VEČ NA STRANI 4



Vrhunsko o estetiki
Program seminarja Maribor 2014

• VEČ NA STRANI 12



Velike periapikalne lezije
Primer kombinacije različnih načinov zdravljenja

• VEČ NA STRANEH 21 - 25

Nova zobna pasta parodontax® Extra Fresh.

Vključite režim parodontax® med izdelke, ki jih priporočate, in pomagajte zaustaviti krvavenje dlesni^{1,2}.

Viri:
1. Yankell SL, et al. J Clin Dent 1993;4(1):26-30. 2. Podatki iz arhiva, RH01530, januar 2013.
parodontax je različna blagovna znamka skupine podjetij GlaxoSmithKline.



VEDNO UPOŠTEVAJTE NAVODILA NA EMBALAŽI.
Ščetkajte dvakrat dnevno in ne več kot trikrat dnevno. Pri ščetkanju se izognite požiranju in izpljunite. Shranjujte nedosegljivo otrokom! Izdelek ni primeren za otroke do vključno dvanajstega leta starosti. Če se pojavi draženje, prenehajte z uporabo. Vsebuje natrijev fluorid 0,31% w/w (1400 ppm fluorida).

Četudi je trditev morda preuranjena, je na dlani dejstvo: ko bo tukaj, nič več ne bo tako, kot je bilo.

Zobozdravstvo je že od nekdaj odstopalo od drugih medicinskih vej. V Sloveniji je pred dobrimi 20 leti, najpogumneje stopilo na pot privatizacije in se soočilo s tržnimi zakonitostmi. Nanje se niso morale navaditi le ordinacije in laboratoriji. Svoj čas za razumevanje so potrebovali tudi pacienti. Nov sistem se je v veselje vseh hitro uveljavil. Pomembno vlogo je odigrala prebujajoča se gospodarska rast, ki je povpraševanje po storitvah dvignila nad pričakovanji. Še odločilnejše pa je bilo tradicionalno slovensko veliko zaupanje pacientov svojim zobozdravnikom.

Podobno kot vseskozi nihajo medsebojni odnosi, je v nadaljnjih letih nihalo tudi to zaupanje. Enkrat je bilo večje, drugič manjše. Slednje toliko bolj, kadar so k temu prispevale še druge okoliščine - v zadnjih letih predvsem recesija. Ko je zaupanje padalo, so na dan prihajala iz pacientovih pravic izhajajoča vprašanja, na katera so bili odgovori še pred leti samo po sebi umevni. Z izgubljanjem zaupanja pa jim je verjelo manj pacientov. Potrebovali so dodatne informacije. Trendovsko je postalo iskanje drugega mnenja. Nekateri so postali ujetniki ekonomskih zank. Nič ni narobe, če pacient pred nakupom primerja cene. Veliko pa je lahko narobe, če ne pozna kvalitetnih standardov, še manj uporabo različnih tretmajev, kaj šele materialov. Prav tako svoje odločitve, razen z redkimi osebnimi, ne more izboljšati z izkušnjami. Ob slabem poznavanju tovrstne problematike pri nas, se pacienti sami manjkrat odločijo pravilno, pa še to večkrat bolj po naključju.

Je to dovolj velik razlog, da se namesto njega odloči zobozdravnik? Razpravo o različnih pogledih na kočljivo etično temo prepustimo eni izmed prihodnjih številka vaše-

Recesije je konec - kje so pacienti?

ga časopisa. Tokrat pa postavimo izziv, kako problem obrniti v novo poslovno priložnost. Vsak potencialni pacient ima svojo željo. Zgolj s prenehanjem recesije teh želja ne bo postalo več. Pomembno bo vprašanje, ali pacienti vedo, kaj vse si lahko še želijo. Začeti moramo torej pri osveščanju oziroma predstavljanju možnosti. To je šele prvi korak. Takoj za tem sledi izobraževanje pacientov. Utopija? Morda. A le za tiste, ki pomanjkanja tovrstnega znanja niso razpoznali kot vzroka, ki je za



V katero kategorijo udobnosti sodi vaša čakalnica? Prijetna fotografija njene notranjosti na internetu vam bo vanjo pripeljala nove paciente.

upadanje pacientov pomembnejši od pregovorno dežurnega krivca - recesije. Izobraževanje pacientov v začetku prinaša tudi nekaj tveganja in neželenih učinkov. Na dan lahko pridejo drobne nedoslednosti, natančnosti, nesrečne napakice, ki so se nekaterim ordinacijam tekom let skozi rutino, brez resnejše tendence iskanja rešitev za odpravo, dogajale z njihovimi pacienti. Poleg redkejših strokovnih in reklamacijskih, je običajno tudi kakšen finančni spordslaj, nerodno izpeljana komunikacija s pacientom in še kaj. Ali bo to pomenilo izgubo dobrega imena ali pa bo dobljena odveza pomenila kvaliteten skok naprej, je odvisno predvsem od izvajalcev samih. Nekaj se jih za ukrepanje ne bo odlo-

čilo. Drugi bodo njihovo pometanje pod preprogo prepoznali kot enkratno poslovno priložnost za svojo ordinacijo.

Veliko vprašanj se odpre na temo: kako izobraževati pacienta. Kje v hitrem tempu najti čas za to? Kaj in koliko mu povedati? Ali bo čakanje na njegovo odločitev upočasnilo delo? Strahu, da njegova odločitev jemlje zaslužek, ne sme biti. Kratkoročno je to resnica. A zadovoljnega pacienta dober glas seže v deveto vas, slabega pa se je težko otresti.



Naj se gre s pacientom torej pogovarjati o možnosti izbire med dvoslojnimi (cenejšimi s kratko življenjsko dobo) in večslojnimi (dražjimi z dolgo življenjsko dobo) zobmi pri izdelavi njegove proteze? Ali naj se ga vpraša po njegovi želji glede uporabe prijetnega alginata z okusom, ki ga mora doplačati, ali tistega brezokusnega, ki sili na bruhanje? Naj se z njim posvetuje o tem, kateri kompozit naj bi uporabili ali morda celo, kako debel naj bo zatiček? Pravi odgovor seveda niti kategorični DA in niti eksplicitni NE, ampak je za te in podobne vsebine nekje na sredi. Ravnovesje mora najti vsak sam in za vsakega pacienta posebej.

Tudi teme, ki so v komunikacijo med zobozdravnikom in pacientom


že vstopile, potrebujejo nadgradnjo. Kakor se sam po sebi zdi umeven napredek zadnjih desetletij, pa naj gre za oblikovanje avta, hiše, obleke, knjige, hrane ali karkoli drugega, kar nas vsak dan obkroža in s soobstojem bogati naše bivanje, tako se oblikovalski napredek mora poznati tudi na dentalnih kreacijah. Če je še pred leti za izhodišče bila dovolj statična fotografija pacienta z nekaj ujetimi ravnimi in ukrivljenimi obraznimi linijami v sprejemljivem razmerju do oči, brade in lic, ter nekaj praviimi barvnimi odtenci, so danes za dosego želenega rezultata nepogrešljivi barvni scannerji, dinamični video posnetki z analizo mimike naravnega nasmeha in drugimi naprednejši pristopi.

Zobotehnik in zobozdravnik, ki svojega medsebojnega odnosa iz podizvajalskega ne bodo preobrazili v soustvarjalnega, bodo doživljali nadaljnje upadanje zaupanja. Vseh tehnologij, pristopov, znanja, izkušenj in talenta, zadostnega za boljši rezultat, en sam ne more obvladovati tako uspešno kakor strokovni team. To je voda na mlin tistim, ki bodo v takem teamu znali slediti novim zahtevam pacientov in si medsebojno optimalno razdelili vse funkcije oblikovanja pacientovega nasmeha - tako vizualnega, kot tistega, ki bo prišel iz njegovega srca. Na koncu vas opozorim na internet. Odlični pripomoček za dosego večine prej zapisanega. Ali veste, da se v Sloveniji več kot 70% avtomobilov proda s posredovanjem preko spleta? Ste vedeli, da pri nas več kot 1/2 vseh televizij, računalnikov, tablic, telefonov, knjig in še česa

prodajo preko spletnih portalov? Ali morda veste, da več kot polovico privatnih slovenskih zobozdravstvenih ordinacij redno ali občasno potreščine kupuje preko slovenskih spletnih trgovin? Tudi vaši pacienti pri svojih nakupih uporabljajo internet. Tu se lahko mirno informirajo o količini sevanja različnih televizij ali primerjajo, koliko časa zdržijo baterije mobilnih telefonov. Na internetu vedno bolj iščejo tudi podatke o zobozdravstvenih storitvah. Krog je sklenjen. Če ste se še malo prej spraševali, kako naj brez izgube časa izobražujete svoje paciente, lahko sedaj prepoznate zvestega pomočnika. Takega, ki mu boste posamezni tretma opisali le enkrat, on pa bo v vašem imenu o tem lahko izobraževal na desetine vaših potencialnih pacientov. Takega, ki nikoli ne bo imel slabega dne, ki mu vaši uporabniki zaupajo, pred njim



Prihodnost je rezervirana za kreativne. Čakalnica je odlično zrcalo.

nimajo treme in se k njemu radi vračajo po nove informacije. Boljši časi so tukaj. Pacientov je dovolj, a postali so zahtevnejši in nagoovarjati jih je treba drugače. Spremembe so neizbežne. V posel je potrebno vpeljati dodatno ponudbo novih zobozdravstvenih storitev. Morda neinvazivno lasersko korekcijo smejalne obrazne gube ali pa strokovno beljenje zob. V bran odlivu uporabnikov preko državne meje bo potrebno prevetriti cenike. Ne le v smislu zmanjševanja cen, pač pa tudi v smislu osredotočenja na to, kar vaša ordinacija izvaja dobro in brisanje tistega, kar za vas ni aktualno. Pred nami je obdobje poglobitve razlik med dobrimi in slabimi ordinacijami. Želimo vam, da vam uspe ostati na pravi strani! 

Premazane steklastoionomerne restavracije zob

Prikaz primera in opis tehnike

Predstavitev

Steklasto ionomerni cementi (SICs) so materiali v zobozdravstvu, ki so bili predstavljeni v sedemdesetih.

Glavne lastnosti steklasto ionomernih cementov so:

- Tvorba kemijske vezi s sklenino in kolagenom v dentinu.
- Dobra tlačna trdnost (približno 30 MPa).
- Koeficient termične ekspanzije soroden kot ga imajo zobna tkiva.
- Nenehno sproščanje fluoridov iz matriksa za izmenjavo ionov čez čas. Vloga teh zobozdravstvenih materialov je preventiva in zaustavitev napredovanja zobnega kariesa. Oba dogodka sta obsežno opisana v literaturi in stajim jim prislužila naziv »Bioaktivni materiali«.

Vendar pa mnoge SIC formulacije, dajejo le delno uspešen rezultat zaradi nizke odpornosti proti obrabi, šibke natezne trdnosti in nizke trdote. Zaradi teh razlogov, so bili v 70ih in zgodnjih 80ih možne alternative za male in srednje velike kavitete, posebej priporočljivi za obnove zobnih vratov in zalitij. V primeru velikih restavracij je bil amalgam še vedno material izbora.

V 80. letih se je z izboljšanjem kompozitnih smol, uporaba SIC-ov za obnove zoba postopoma znižala, zaradi slabe obrobne zapore in nizke odpornosti na obrabo. Steklasto ionomerni cementi so pridobili sloves cenjenih materialov, opisani so bili kot da ne gre za visokokakovostne produkte v zobozdravstvu, ki so primerni le za hitre obnove in bolj osredotočeni kot material socialnega varstva za socialno pomoč, kot je »Atraumatic Restorative Treatment (ART)« protokol.

Uvedba nanotehnologije v zadnjih letih je utrla pot pomembnim spremembam v mnogih zobozdravstvenih materialih, od odtisnih mas, do kompozitnih smol in seveda tudi steklasto ionomernih

cementov. Spremembe so v nekaterih primerih pripomogle premagati fizikalne omejitve, katere so veljale za nemogoče. Zahvaljujoč tej tehnologiji, so premagali težavo s trdoto in močjo SIC. Danes, sodobni SIC razvijajo veliko prosojnost in so na voljo v naravnih barvnih odtenkih, kar je popolna in estetska rešitev.

V nekaterih primerih sodobni SIC sproščajo večjo količino fluoridov v primerjavi s starejšimi. Proizvajalci so izboljšali ta pomemben vidik s ciljem povečanja vloge pri zdravljenju in preprečevanju kariesa. Rezultati zadnjih študij kažejo, da je pod restavracijami v dentinu, ki so obnovljenje s steklastimi ionomeri, velika koncentracija fluoridnih in drugih ionov. Prav tako je bilo dokazano, da se demineraliziran dentin lahko preprosto remineralizira z uporabo plasti steklastega ionomera direktno na prizadeto področje v dentinu.

Kot posledico evolucije SIC in njihove vloge »Bioaktivnega materiala«, so razvili poseben obnovitveni sistem, znan kot Equia® (GC Corporation, Japonska) za trajne dolgoročne rešitve zobnih obnov. Možnosti, ko gledamo na uporabnost, trajnost, učinkovitost, mehanske lastnosti in estetično so sorodne v nekaterih primerih pa celo boljše od kompozitnih materialov.

Ta sistem za obnove vsebuje steklasto ionomerni cement visoke viskoznosti (Equia Fil®), ki je na voljo v odtenkih Vita ključa® A1, A2, A3, A3,5, B1, B2, B3, C4 in svelobno polimerizirajoči premaz z visoko vsebnostjo nanodelcev (Equia Coat®).

Equia Fil® steklasti ionomer je na voljo kot prah-tekočina ali v predhodno dozirani kapsulirani obliki. Pakiranje v kapsulah pripomore, k izogibu napakam pri razmerju med dvema komponentama, kot tudi v procesu mešanja.

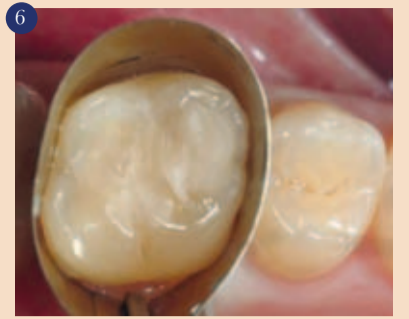Po nanosu Equia Fil na zob, svetlovno polimerizirajoč premaz (Equia Coat®) infiltrira globoko v površino restavracije in zapečati tudi robove.

Delci Equia Coat® so sestavljeni

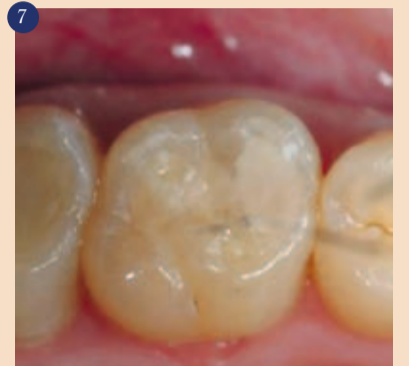iz silicijevega prahu, povprečne velikosti 40nm, enakomerno so porazdeljeni v smolnati raztopini, ki po utrjevanju, daje restavraciji visoko odpornost na obrabo. Cilj tega premaznega sredstva je tvorba trdne plasti smole povprečne debeline 35-40 mikrometrov, ki ščiti tako sam restorativni material in mesto vezave materiala na zobno substanco. To je v veliko pomoč pri kliničnem delu, ko gre za premagovanje odpornosti na obrabo in slabe obrobne zapore, kar se žal dogaja pri ostalih steklasto ionomernih cementih. Moč in mehanske lastnosti Equia-e tvorijo ta material še posebej primeren za obnove kavitet razredov I, II, V in pri realizaciji inlejev, onlejev, prevlek in pri sendvič tehniki.

Predstavitev primera

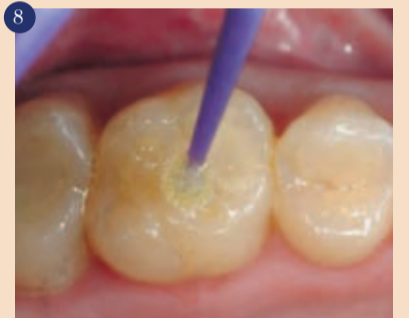Pacient J. V., star 24, je prišel na posvet, zaradi potrebe po zobozdravstveni oskrbi zaradi bolečine s prekinitvami v zgornjem levem delu ust, pojavlja se predvsem po zaužitju mrzlih pijač. Po kliničnem pregledu je pacientu diagnosticirana kariozna lezija na zobu 26. Pacient že ima številne restavracije, večina kaže neuspehe pri tesnenju in odpornosti (slika 1). Pacient nam pove, da je potreboval obnove zob od svojega sedmega leta dalje. Nekateri restavracije so bile obnovljene pred kratkim, kljub dobri ustni higieni, precej pogosto trpi za kariesom. Pacient se je zavedal visokega tveganja za karies, zobozdravniki so ga o tem informirali, a ko gledamo pacientove obnove, ta težava ni nikoli bila uspešno rešena. Dejansko smo s hitrim slinskim testom (Saliva Check Buffer®, GC Corporation, Japonska), dokazali zelo majhno pufersko kapaciteto glede na kislost plaka. Pri tej vrsti pacienta, so zelo pogoste napake pri kompozitnih restavracijah, saj kislost sline in agresivnost plaka spremeni mejno integriteto, kar se pogosto kaže kot rjavi robovi. Zelo je pomembno, da ocenimo pacientovo splošno



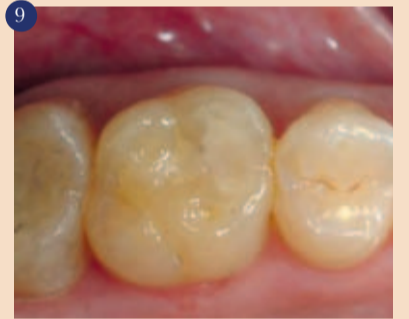6 Končen izgled takoj po nanosu, čakamo na strditvev (2 minuti 30 sekund po začetku mešanja).



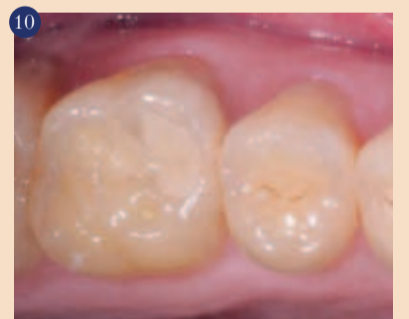7 Spolirana površina. Ta končen izgled je dosežen z uporabo Dura Green polirnih kamnov, kolenčnika, 40,000 obratov/min, z vodnim sprejem.



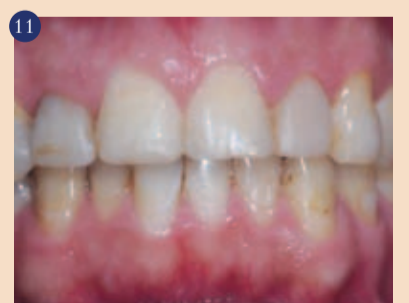8 Nanos Equia Coat na polirani steklasti ionomer. Premaza se ne sme sušiti pred presvetlitvijo, saj v nasprotnem primeru ni zagotovila za najboljše mehanske lastnosti.



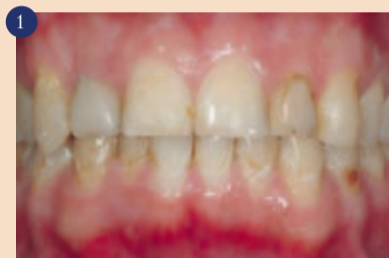9 Končen izgled. Bodite pozorni na bolj gladek videz površin po nanosu premaza.



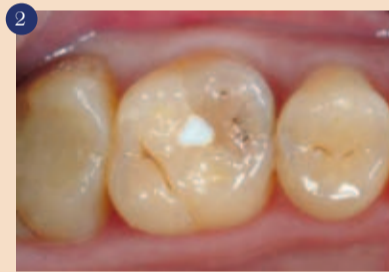10 Izgled obnove po dveh letih funkcije. Ni pokeniti ni vidne slabše obrobne zapore. Ohranjen je robni del sklenine, ki tudi nima pok.



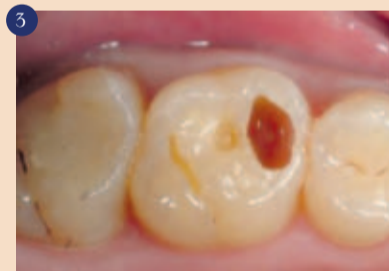11 Glede na začetno situacijo (slika 1), so bile narejene različne obnove na zobeh 23, 35, 34, 32, 31, 41 in 43 z uporabo Equia Fil, odstranitvijo kariesa ali neuspešnih kompozitnih obnov. Zobje 12, 11, 21 in 22 so bili le ponovno spolirani in/ali oskrbljeni z mikroabrazijo s hidroklorno kislino (Opalustre, Ultradent, USA). Po 2 letih, ne glede na pomanjkanje popolne kontrole karioznih procesov (glej zob 33), ni bilo opaziti nobenega neuspeha na restavracija narejeni z Equia Fil.



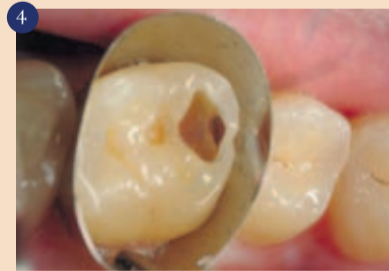1 Začetna situacija. Prisotne so številne vidne lezije, ob robovih obstoječih restavracij. Obnove zob 11, 31 in 41 so bile narejene le 4 mesece pred fotografijo. Slinski in plak test enostavno in hitro pokazeta dejavnike visokega tveganja za karies.



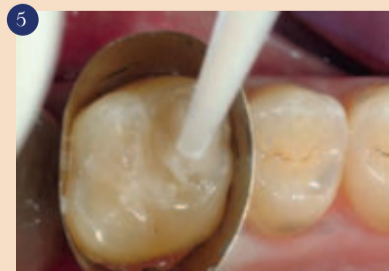2 Prisotnost velike kariozne lezije na zobu 26, opazne kot siva senca na mezo-okluzalni površini. Vidimo tudi staro belo zalitje.



3 Odstranitev kariozne lezije z ohranitvijo okolnih struktur. Preparirani sta 2 minimalno invazivni kaviteti proksimalno ob veliki mezialni kaviteti.



4 Ohranitev marginalnega dela sklenine s pomočjo »tunelske« tehnike. V najglobljem delu mezialne stene je vidna komunikacija z mezozobnim delom.



5 Nanos Equia Fil steklasto ionomerne restavracije v enem sloju. Polnilo za kavitete je sproščeno v enem samem koraku in s samo eno kapsulo (vidimo nanašalni del kapsule).

tveganje, pred odločitvijo za terapijo, ker se sicer zobozdravnik lahko sreča s pogostimi neuspehi, kot je vidno v tem kliničnem primeru. Zato je lahko izbira začasnega ali dolgotrajnega materiala za obnovo ključnega pomena za uspeh zdravljenja.

Ko mora zobozdravnik obnoviti kariozno kaviteto pri pacientu z visokim tveganjem za karies, kot v tem primeru, se naj izogiba izbiri kompozita. Dejstvo je, da kompoziti ne morejo preprečiti izpostavljenosti kislemu plaku in ko enkrat pušča, lahko predstavlja dodaten dejavnik tveganja. Zato mora zobozdravnik izbrati alterantivni material, ki se upira napadom kislin in hkrati omogoča dolgotrajno obnovo. V vsakem primeru se je treba izogibati začasnim rešitvam (cink oksidne paste, začasni silikoni, polnila, ipd.), zaradi lažje infiltracije bakterij.

Steklasto ionomerni cementi so že leta še posebej indicirani za paciente z visokim tveganjem. Novi steklasti ionomeri visoke viskoznosti, kot je Equia Fil, so indicirani kot dolgoročne rešitve, primerne tudi kot dolgotrajna kontrola tveganja za karies. Lezija na zobu 26 (slika 2) je razvidna s prostim očesom, ko smo odstranili zunanjo plast sklenine, je vidna globoka lezija v dentinu (slika 3). Začetna lezija sega interpoksimalno mezialno na zobu 26, a nam omogoča ohranitev robne sklenine s pomočjo klasične tunelske preparacije (slika 4). Običajno se ne priporoča ohranjanje tankega sloja sklenine, saj pri krčenju kompozitov med strjevanjem lahko vodi v lom te plasti, in tudi poke pri končni restavraciji. Visoka viskoznost Equia Fil steklastega ionomera ne kaže krčenja med začetnim strjevanjem, končno obnašanje pa je praktično enako naravnemu dentinu. Zato lahko Equia Fil lahko nanese v enem nanosu, popolnoma zapolnimo kaviteto v enem koraku (slika 5), saj se material ne krči in v tem primeru tudi ohranimo rob sklenine, ki je podprt enako kot bi bil z naravnim dentinom. Po strjevanju (približno 5 minut za klasične steklaste ionomere visoke viskoznosti in 2 minuti 30 sekund za Equia Fil v skladu z navodili proizvajalca) lahko takoj polirate površine z diamantnimi svedri in kamni, odvisno od spretnosti zobozdravnika, in ustvarite kontaktna področja (sliki 6 in 7).

Steklasti ionomeri so idealna rešitev za paciente z visokim tveganjem za karies kot v tem kliničnem primeru. Vendar moramo prav tako upoštevati čas, do kdaj želimo to restavracijo ohraniti v ustih, ter z našim načrtom uskladiti preventivo kariesa. V opisanem primeru smo potrebovali takojšno in funkcionalno obnovo posterionega sektorja zaradi bolečin pacienta, hkrati pa moramo upoštevati tudi potreben čas, za kontrolo dejavnikov tveganja in


vseh ostalih težav, prisotnih v pacientovih ustih (slika 1).

Tako moramo dokazati, da steklasti ionomeri dosegajo lastnosti trajnih restavratorskih materialov. Uporaba premaza na površini Equia Fil, kot je navedeno v tehnologiji sistema Equia, nam omogoča doseg le tega. Zaščita dosežena z Equia Coat omogoča popolno zorenje steklastega ionomera, izogiba se prevelikemu močenju v urah po nanosu in daje bolj gladko površino. Končni rezultat je restavracija z močjo in togimi

lastnostmi večjimi od kateregakoli drugega steklastega ionomera brez premaza in mehanskimi lastnostmi podobnimi kompozitom. Equia Coat je enostavno nanesti: običajno je potrebnih le par sekund, saj je tekočina in se lahko nanaša z običajnim čopičem (slika 8). Lahko ga nanese te takoj po strjevanju in takoj po postopkih poliranja. Za strjevanje Equia Coat je potrebnih 20 sekund po nanosu, absolutno se ne sme spihati z zrakom pred presvetljevanjem. Pravzaprav lahko hla-

pni del Equia-e izločite z zrakom, vendar je ta komponenta zelo pomemben del premaza in mora biti prisotna med strjevanjem skupaj s smolnatim matriksom (slika 9). Obnova je pripravljena za uporabo takoj po presvetlitvi zunanjega premaza. Steklasti ionomer sistema Equia zori brez vplivov sline in mehanskih odrgnin, dosega visok nivo končne trdnosti. Pogosto lahko vidite popolne restavracije z uporabo Equia-e, tudi po več letih funkcije. V tem kliničnem primeru, je restavracija zoba 26

nespremenjena po 2h letih mehanskega dela.

Zdi se, da je Equia idealen sistem za trajne in dolgoročne obnove razredov I, II in V, tudi na področjih okluzalne obremenitve. Zaradi tega je možna alternativa obnov pri pacientih tako z visokim kot tudi z nizkim tveganjem za karies. 

Avtorji:

Matteo Basso, DDS, PhD, MSc
Juan Manuel Goñe Benites, DDS
Joanna Nowakowska, DDS, PhD, MSc



EQUIA

Nova **TRAJNOST**
v tehnologiji steklastih
ionomerov



EQUIA sistem dviguje tehnologijo steklastih ionomerov na višji nivo, z izboljšano lomno in upogibno trdnostjo in povečano odpornostjo na upogibno utrujenost*. To je samo delček neverjetnih prednosti EQUIA-e. Poiščite več o novi dimenziji v konzervativnem zobozdravstvu na www.gceurope.com

* Podatki na zahtevo

GC EUROPE N.V.
GC EEO - Slovenia
Štandrova trg 40
SI - 3310 Zalec
Tel. +386 3.71.03.270
Fax. +386 3.71.03.271
slovenia@eoo.gceurope.com
<http://www.eeo.gceurope.com>



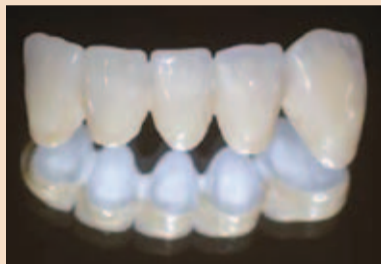
GC Restorative Density Guides



BioHPP (visoko zmogljiv polimer) novi razred materiala v protetiki

Dragocene kovinske zlitine za izdelavo ogrodja, krom-kobaltove zlitine za ulivanje (NPM) in cirkonijdioksidna keramika so danes najbolj uveljavljeni materiali za izdelavo ogrodij protetičnih konstrukcij. Zaradi povečanih stroškov kovin in povečanega števila alergičnih reakcij pri pacientih ter krušenja (čipping) materiala na tak ali drugačen način pri cirkonijevih prevlekah na zobnih vsadkih, je tržišče od proizvajalcev zahtevalo alternativno rešitev.

Bredent je upošteval to zahtevo in razvil BioHPP, novi visoko zmogljiv biokompatibilen material za uporabo v dentalni medicini. BioHPP je osnovan na PEEK različici (PEEK-polieter-eterketon). PEEK se je uspešno uporabljal že mnogo let v medicini kot material za vsadke (prstne proteze, intervertebralni diski, proteze za kolk in srčne zaklopke). Vsebuje posebna keramična polnila, s čimer



5-členski most v interkaninem sektorju z novo.lign veneering sistemom. (Schwindt zobni laboratorij, Landau/Pfalz.)

so se izboljšale mehanske in tribološke lastnosti materiala, ki ustrezajo zahtevam za izdelavo prevlek, mostov in snemnih protez. Elastičnost materiala (elastični modul je 4000 MPa) je primerljiva elastičnosti človeške kosti, kar daje materialu naravne lastnosti. Torzija materiala je primerljiva s torzijo človeške kosti, kar je pomembno, posebno pri izdelavi večjih in zahtevnejših protetičnih konstrukcij z zobnimi vsadki.

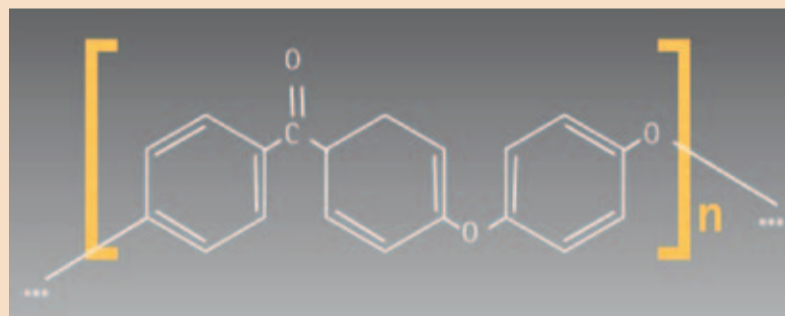
Dodatno so sile žvečenja ublažene tudi pri fiksno protetični rehabilitaciji na zobnih vsadkih. Izmerjene vrednosti maksimal-

nega praga obremenitve (testiran na 4-členskem mostu izdelan na človeških zobeh) pri katerih pride

do neuspeha materiala, znašajo do 1200 N in so primerljive z vrednostmi sil žvečenja pri človeku,




V nasprotju z do sedaj uporabljenimi materiali za izdelavo ogrodja, ima BioHPP elastične lastnosti primerljive s kostjo. Keramika in NPM so približno 20-krat, zlato in titanij pa približno 10-krat bolj rigidni v primerjavi s kostjo. Elastične lastnosti BioHPP so primerljive s kostjo in omogočajo posebne prednosti, zlasti za konstrukcije velikega razpona.



Kemična formula strukture PEEK molekule.

ki znašajo do 500 N. Tako BioHPP predstavlja več kot zadosten varnostni potencial.

Poznavanje mehanskih lastnosti materiala je pomembno za zagotavljanje predvidenih indikacij za uporabo. V sodelovanju z Jena Univerzo (Poliklinika za stomatološko protetiko in materiale) in Univerzo v Regensburgu (Oddelek za stomatološko protetiko), je bil BioHPP testiran tako raziskovalno kot klinično v in-vitro raziskavah z ozirom na navedene lastnosti materiala. Estetski beli odtenki ogrodja spodbujajo uporabo BioHPP na področju protetike. Skupaj z visio.lign veneering sistemom je material izbora za uporabo tako v interkaninem kot tudi v transkaninem področju.

Z BioHPP FOR 2-PRESS in visio.lign sistem je Bredent postavil nove standarde v zobozdravstvu pri običajni protetični rehabilitaciji kot tudi pri protetični rehabilitaciji na zobnih vsadkih. 

SKY kasete za protetično delo v ambulanti in v laboratoriju

Dve kaseti - vsi instrumenti za delo v ambulanti in v laboratoriju

Le nekaj instrumentov je potrebnih za vsakodnevno protetično delo s SKY sistemom zobnih vsadkov tako v ambulanti kot tudi v zobnem laboratoriju. Instrumenti so lepo razporejeni v kaseti za delo v ambulanti in v laboratoriju, tako da so vsi izvijači takoj na voljo za delo, ki poteka nemoteno. Da protetična rehabilitacija poteka brez težav in predvsem varno za pacienta z zobnimi vsadki SKY zahtevajo zobozdravniki in zobni tehniki le nekaj SKY protetičnih instrumentov.

Navor zaskočke pri SKY protetični kaseti (REF: SKYPET 10) zagotavlja, da so vsi instrumenti in



Protetična kasete za delo v ambulanti.




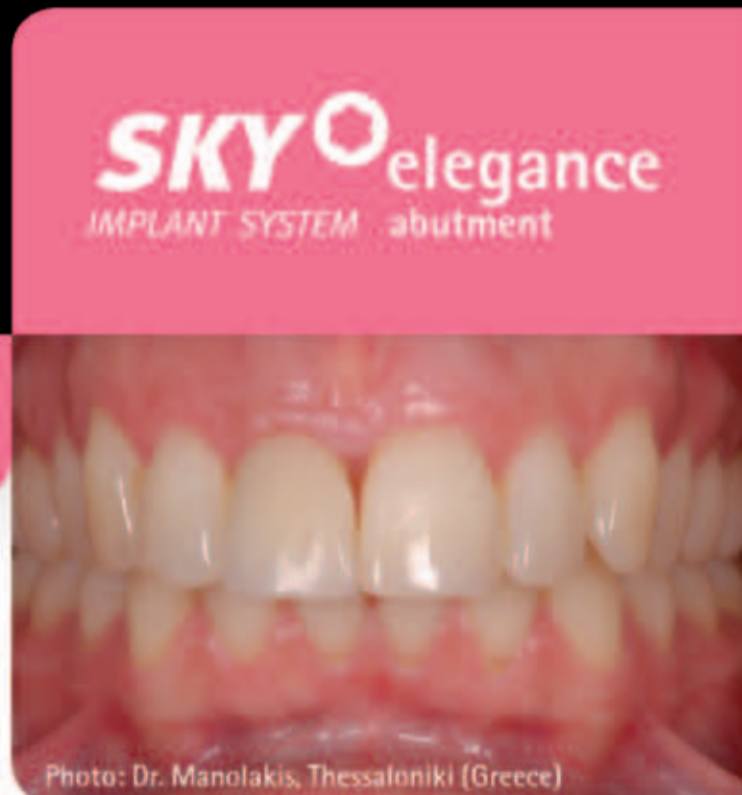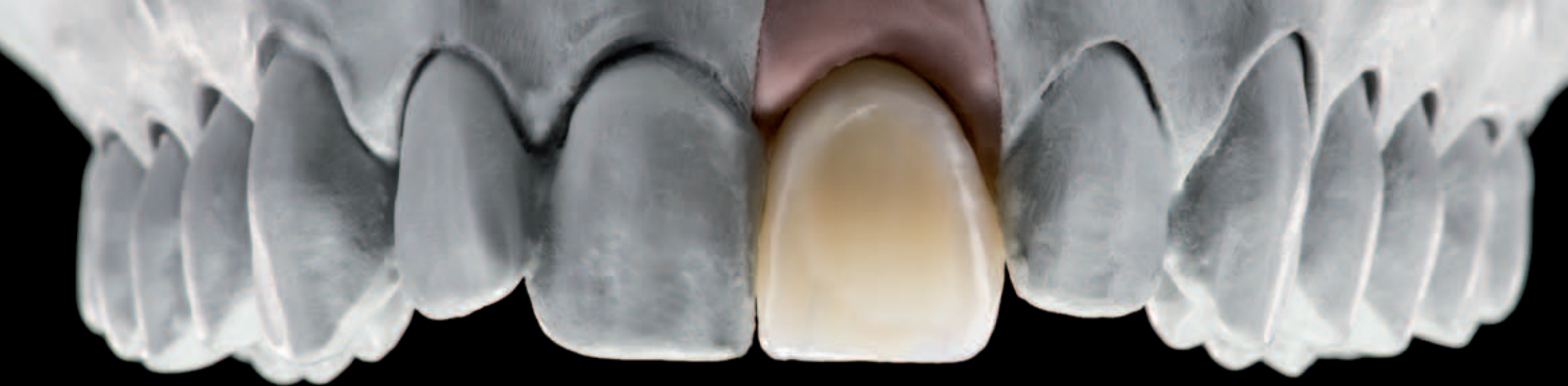Protetična kasete za delo v laboratoriju.

protetični elementi SKY sistema varno in trajno zloženi. Kasete vsebuje kratke in dolge izvijače za pritrditev vseh opornikov in izvijač za SKY krogljčni opornik. Izvijači za SKY Locator® se uporabljajo preko adapterja za prečno vijačenje.

Dolgi tehnični ročaj v kaseti za laboratorij (REF: SKYPET20) zagotavlja optimalno rokovanje z vijaki na delovnih modelih. Ustrezni izvijač se varno uporablja s proti-kotnim ročajem. Ročaj zagotavlja vijakom SKY opornikom SKY Locator® vijačenje v prečni smeri in se lahko sprosti ali močneje zavijači eno-

stavno in hitro. Izvijač za SKY krogljčni vmesnik je na zadnji strani tehničnega ročaja.

Kasete vsebuje izbor instrumentov za vsak klinični primer. Kasete se lahko očisti v ultrazvočni kopeli, saj je narejena iz enakega materiala (Radel) kot kirurška kasete (OT21). Vsi navedeni instrumenti so zbrani v kaseti in takoj pri roki, zato je SKY protetična kasete idealna oprema za vse terapije in zobne tehnike, ki delajo na področju protetike. Kasete preprečuje odprtje sterilne kirurške kasete in prihrani čas in denar. 



SKY elegance
IMPLANT SYSTEM abutment

SKY elegance oporniki Estetika in zanesljivost



Neprekosljiva estetika zahvaljujoč "belim odtenkom"

Posebni odtenki BioHPP- visoko zmogljivega polimera za preoblikovanje brez vrzeli

Maksimalna zanesljivost brez krušenja materiala zahvaljujoč "off-peak"

Značilnosti BioHPP so podobne kosti

Visoka odpornost proti plaku

Gladka površina zaradi visko zgoščenega materiala

Dolgotrajna stabilnost odtenka

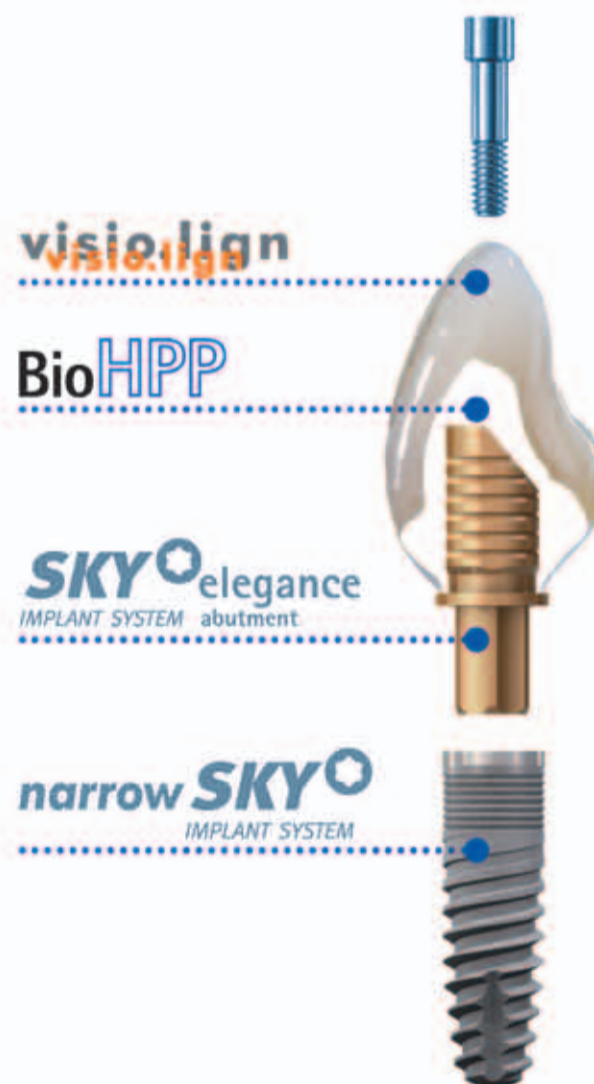zahvaljujoč barvnih keramičnih delcev v materialu

Tudi za ozke vrzeli in za močno atrofirano čeljust SKY 3,5 zobni vsadek omogoča minimalno invazivno zdravljenje brez augmentacije grebena.

Zahvaljujoč switch-platformi so vse protetične komponente SKY zdaj na voljo

Primerno tudi za blue SKY in klasične SKY zobne vsadke.

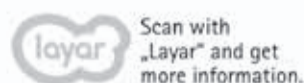Visoko estetske restavracije se lahko izdelajo v kombinaciji z visio.lign venering sistemom.



Za več informacij obiščite

www.bredent.si

ali pokličite: 01 43 66 156 / 031 701 515



40 YEARS DENTAL INNOVATIONS
1 9 7 4
2 0 1 4

Bredent d.o.o. | Topniška 29A | 1000 Ljubljana
tel. 01 43 66 156 | mob. 031 701 515
www.bredent.si | info@bredent.si

bredent group

Samojedkalni materiali za pritrjevanje omogočajo preproste tehnike

Če pomislimo na razvoj zobne medicine in estetsko izboljšane materiale, kot so različne keramike, ceromerji in posredni kompoziti za izdelavo kron in mostičkov, ki so danes na voljo za posredne obnove, so cementi iz umetnih mas še vedno predmet izbire.

Visoka odpornost, obstojnost in sposobnost povečanja trdnosti celotne zobne strukture s tehnologijo pritrjevanja omogočajo njihovo uporabo poleg običajnih

cementov pri vseh vrstah pritrjevanja z estetskim materialom in velikokrat tudi s kovinami.

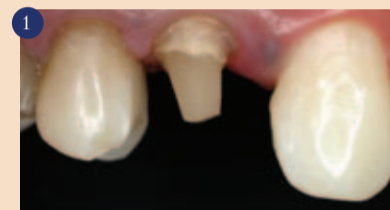Današnje tehnike pritrditve zobozdravnikom olajšujejo vsakda-

nje delo. Pred nekaj leti pa je na trg prišel nov poseben material, ki se še danes ne uporablja tako, kot bi se moral. Vsi zobozdravniki se namreč ne strinjajo z indikacijami nove generacije samojedkalnih cementov za redno klinično uporabo.

Zaradi tega želi ta članek korak za korakom pojasniti, kako pre-

prosta je uporaba tega posebnega materiala.

Naslednje slike prikazujejo preprosto možnost za cementiranje krone iz ceromerja s samojedkalnim pritrilnim cementom Bifix SE (VOCO) in izrabo njegove izjemno prirodne uporabe, visoke trdnosti in zelo dobre adhezivne obstojnosti.



Avitalna zobna struktura je pripravljena z zatičem iz steklenih vlaken in neposrednim jedrom iz umetne mase.

nadaljevanje na strani 7

Hitro, čisto, varno

Bifix SE – sistem pritrjevanja VOCO

Bifix SE je samojedkalni sistem pritrjevanja z dvojnimi utrjevalnimi učinkom za osnovni kompozit iz VOCO. Bifix SE je namenjen hitremu in zanesljivemu pritrjevanju posrednih obnov (krone, mostički, inleji, onleji) in koreninskih zatičev. Primeren je za različne materiale, kot so keramika, cirkonijev oksid, kompozit in kovine. Uporaba Bifix SE ne zahteva dodatnih adhezivnih sredstev in sredstev za kondicioniranje, saj že preparat vsebuje vse potrebne sistemske sestavine. S tem odpadeta zamudno jedkanje in lepljenje, kar tako za zo-

bozdravnika kot tudi za pacienta predstavlja bistven prihranek časa in večje udobje.

Zanesljiv oprijem na zobu ali obnovi

Bifix SE zaradi odličnega oprijema tako na trdni zobni osnovi kot tudi na materialih za obnove zagotavlja zanesljivo zvezo med zobom in obnovo. Zaradi minimalne debeline filma ne vpliva na natančno prileganje obnove. Bifix SE polimerizira s svetlobnim in kemičnim strjevanjem. Bifix SE je ravno zato primeren

za debelejša ali opačna obnove in za vse globine kavitete. Bifix SE je s tem primeren tudi za pritrjevanje koreninskih zatičev. Neznatno vpijanje vode Bifix SE zagotavlja visoko stabilnost prostornine. Poleg visoke odpornosti proti ukrivljanju in tlačne trdnosti je to pomembna predpostavka za trdno in dolgotrajno pritrjitev posredno izdelanih obnov. Bifix SE je na voljo v naslednjih barvah: T (transparentna), U (univerzalna, ustreza A2) in WO (bela – opačna). To omogoča optimalno prilagoditev barv.

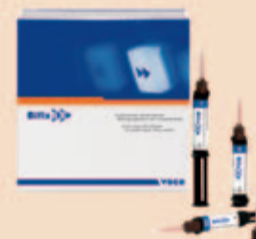Hitro in čisto nanašanje

Različne mešalne kanile, ki so priložene v vsakem pakiranju, omogočajo hitro in čisto nanašanje Bifix SE v kaviteto ali obnovo. Posebej oblikovani Endo nastavki poleg tega omogočajo neposredno nanašanje Bifix SE v pripravljen koreninski kanal ali na druga težko dostopna mesta. Bifix SE odlikuje čas obdelave, primeren za praktično uporabo. Ta znaša pri sobni temperaturi več kot dve minuti in dopušča zobozdravniku dovolj časa za

nanašanje v ustih. Bifix SE se v ustni votlini povsem strdi v štirih minutah in je pH-nevtralen.

Proizvajalec:

VOCO GmbH
Postfach 767
27457 Cuxhaven
Nemčija
www.voco.com



DENTAL TRIBUNE

The World's Dental Newspaper • Slovenian Edition

© 2014, Dental Tribune International GmbH

Uredniški material, preveden in tiskan v izdaji časopisa Dental Tribune International, je avtorsko zaščiten pod podjetjem Dental Tribune International GmbH. Vse pravice so zadržane. Objavljeno z dovoljenjem podjetja Dental Tribune International GmbH, Holbeinstr. 29, 04229 Leipzig, Germany. Reprodukcijski na katerikoli način, v katerikoli jeziku, v celoti ali delno, je brez predhodnega dovoljenja podjetja Dental Tribune International GmbH strogo prepovedana. Dental Tribune je zaščitni znak podjetja Dental Tribune International GmbH.

Dental Tribune si prizadeva natančno predstavljati klinične informacije in novice proizvajalcev. V zvezi s tem Dental Tribune ne prevzema nobene izhajajoče odgovornosti resničnosti navedb ali nastalih tipkarskih napak. Založnik prav tako ne prevzema nobene odgovornosti za vsebino oglasov. V člankih izražena mnenja so lastna mnenja avtorjev in ne predstavljajo mnenja Dental Tribune International.

Dental Tribune International GmbH
Holbeinstr. 29, 04229 Leipzig, Nemčija

Glavni urednik skupine:

Daniel Zimmermann

ISSN 2232-3511

Uredniški svet:

dr. Nasser Barghi,	ZDA	keramika
dr. Karl Behr,	Nemčija	endodontija
dr. George Freedman	Kanada	estetika
dr. Howard Glazer	ZDA	kariologija
prof.dr. I.Krejci	Švica	konzervativa
dr. Edward Lynch	Irska	restavrativa
dr. Ziv Mazor	Izrael	implantologija
prof.dr. Georg Meyer	Nemčija	restavrativa
prof.dr. Rudolph Slavicek	Avstrija	funkcionalnost
dr. Marius Steignamm	Nemčija	implantologija

Obiščite našo spletno stran:

www.dental-tribune.com
info@dental-tribune.com

Lastnik licence za Slovenijo:

Bisernica Medicina d.o.o., Gmajnice 15, 1000 Ljubljana
mat.št.: 3368122, dav.št. SI52917622

Za založbo Bisernica Medicina:

Glavni urednik:

Boštjan I. Košak

Vodja produkcije:

Zoran Grom

Kontakt slovenskega uredništva:

telefon: 031 378 022, e-pošta: prodaja@dental-tribune.si

Oglasno trženje:

Boštjan I. Košak (041 740 864), Zoran Grom (031 378 022)

Naročnine:

prodaja@dental-tribune.si

Prevod in lektoriranje:

Dental Tribune Slovenija

Grafično oblikovanje in prelom:

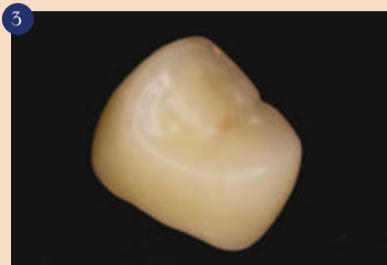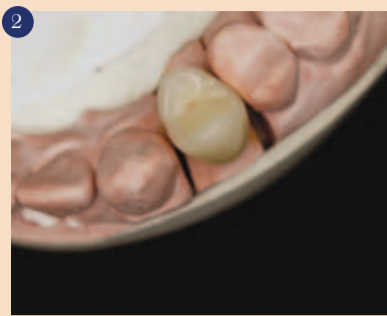Simon Šimenc

Tisk:

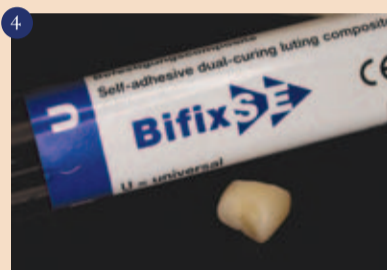
TISK Žnidarič, d.o.o., Kranj

Naklada:

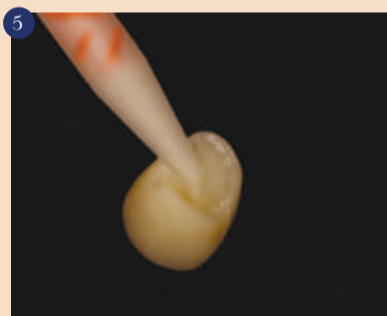
2500 izvodov, (januar 2014)



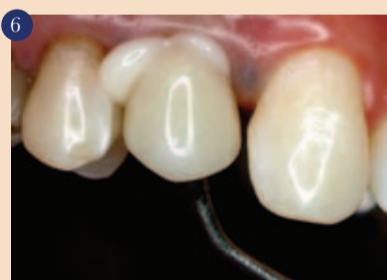Izdelana je posredna krona iz ceromerja z izvornimi zobnimi konturami in barvami (sliki 2 in 3).



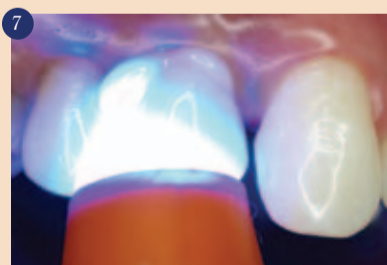Za pritrditev je izbran material Bifix SE (VOCO) v univerzalnem barvnem odtenku. Treba je upoštevati, da pri samojedkalnih materialih ni potrebna nobena priprava zobne strukture, kot je jedkanje s kislino ali nanos adhezivnega sredstva. Preostali dentin in jedro je treba le temeljito očistiti s posebnimi čistilnimi sredstvi (vodikov peroksid, klorheksidin ipd.). Pripravi je treba le krone, mostičke, inleje itd. Pri keramičnih kronah je na primer zelo pomembna redna uporaba Silana in adhezivov.



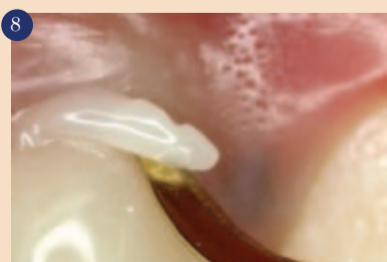Mešalne kanile Bifix SE pomagajo, da se osnova in katalizator umešata v pravem razmerju, da ostanejo fizikalne lastnosti po polimerizaciji ohranjene.



Namestitev krone.



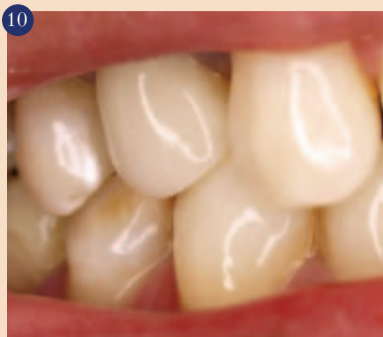Za to klinično situacijo je izredno primerno svetlobno strjevanje za dve sekundi, da se krona utrdi v tem položaju.



Zaradi predhodnega svetlobnega strjevanja je mogoče odvečni pritrdilni material preprosto odstraniti, da ne pride do dislokacije krone.



Dokončno svetlobno strjevanje za 40 sekund. Ta postopek zagotavlja optimalno pretvorbo monomerov. Pri tem je treba upoštevati, da gre za material z dvojnimi utrjevalnim učinkom in kemijska vezava olajšuje pretvorbo.



Končni rezultat po zaključku pritrditve in odstranitvi odvečnega materiala.

Literatura

CHRISTENSEN, G.: Focus on: composites, adhesives, cements. Dental Economics Magazine, november 2009, stran 49.



Avtor:

Dr. Marcelo Balsamo (zobozdravnik in profesor, član združenja Associação Paulista de Cirurgiões Dentistas, APCD, São Paulo, Brazilija)

Kontakt:

Dr. Marcelo Balsamo
IOP Odontologia
Rua Albion 229 cjs. 32 e 34
São Paulo – SP Brazilija 05077-130 Brazilija
E-naslov:
fale@iopodontologia.com.br



FAST FORWARD

Samolepilni pritrdilni sistem z dvojnimi utrjevalnim učinkom na osnovi kompozitnega materiala

- Zanesljivo ostane na zobu ali obnovi
- Brez jedkanja in vezanja
- Nevtralnega vonja
- Minimalna debelina plasti (5–10 µm)
- Primeren tudi za zirkon keramiko
- Paketu so priložene tudi posebne mešalne kanile za natančnejši nanos in nanos v koreninski kanal



Kontaktna oseba za VOCO v Sloveniji: Altijana Hotovic, tel. 030 644 922

Bifix SE



Matične celice v implantologiji

Človeško telo ima preko 200 različnih tipov celic, ki so organizirane v tkiva in organe, ki izvajajo naloge za vzdrževanje vitalnosti sistema vključno z reprodukcijo. Pri zdravih odraslih so v tkivih razmerja med številom celic v različnih življenjskih fazah odraz finega ravnotežja med proliferacijo, diferenciacijo in smrtjo celic. Po poškodbi tkiva, se s proliferacijo celic začne celjenje poškodbe. Začetek celjenja se prične s proliferacijo mirujočih celic v tkivu ali pa se aktivirajo matične celice, ki se diferencirajo v ustrezne celice, ki so potrebne za celjenje poškodovanega tkiva. Raziskave matičnih celic skušajo pojasniti pomen vzdrževanja tkiva, njegovo celjenje pri odraslih in diferenciacijo pomembnega števila celičnih tipov iz človeškega embrionalnega tkiva.

Že dolgo časa je bilo opazovano, da se tkiva lahko diferencirajo v širok spekter celic in ko govorimo o krvi, koži in sluznici želodca, diferencirane celice posedujejo krajšo življenjsko dobo in so nesposobne t.i. samo-obnove. Vse to je vodilo do ideje, da se nekatera tkiva vzdržujejo s pomočjo matičnih celic, ki so definirane kot celice z ogromnim potencialom obnove (replikacija) in s sposobnostjo proizvodnje hčerinskih celic z zmogljive diferenciacije. Omenjene celice, znane tudi kot matične celice odraslih, se bodo spremenile v ustrezne celice za tkiva, v katerih

se nahajajo (slika 1).

Matične celice se lahko izolirajo iz odraslega in embrionalnega tkiva in se lahko hranijo v kulturah kot nediferencirane celice. Embriionalne matične celice se lahko diferencirajo v katerokoli celico odraslega človeka. Njihov potencial se lahko poveča preko običajne mezodermalne diferenciacije vključno z diferenciacijo v jetra, ledvica, mišice, kožo, srce in živčne celice (slika 2).

Prepoznavna potenciala matičnih celic je v medicini odprla novo ero, t.i. dobo regenerativne medicine. Možnost ohranitve poškodovanega tkiva ali organa

je postala realna možnost, ki je pred tem veljalo za nemogočo. Uporaba embrionalnih matičnih celic je sprožila etična vprašanja in večina raziskav matičnih celic se je osredotočila na preučevanje uporabe matičnih celic pri odraslih. Matične celice, pridobljene iz odraslega organizma, niso tako vsestranske kot embrionalne matične celice, a so sposobne diferenciacije v točno določene tipe celic oz. tkiva. Embriionalne matične celice so sposobne diferenciacije v katerokoli celico oz. tkivo. Razvoj v raziskavah je pokazal, da se nekatera tkiva težje regenerirajo, na primer živčno

tkivo, medtem ko sta kost in kri bolj primerna za zdravljenje z matičnimi celicami.

V zobozdravstvu se je pulpa mlečnih zob natančno pregledovala kot potencialni vir matičnih celic z obetajočimi rezultati. Kakorkoli, regeneracija celega zoba, znana kot tretja denticija, je visoko zapleten proces, ki kljub obetajočim rezultatom na živalih ostaja daleč od klinične uporabe. Nasprotno pa je bilo opazovano pri regeneraciji čeljustne kosti, kjer je znanstveno dokazano visoka stopnja klinične uporabe matičnih celic. Trenutno se matične celice odraslih pridobivajo iz kostnega mozga in maščobnega tkiva.

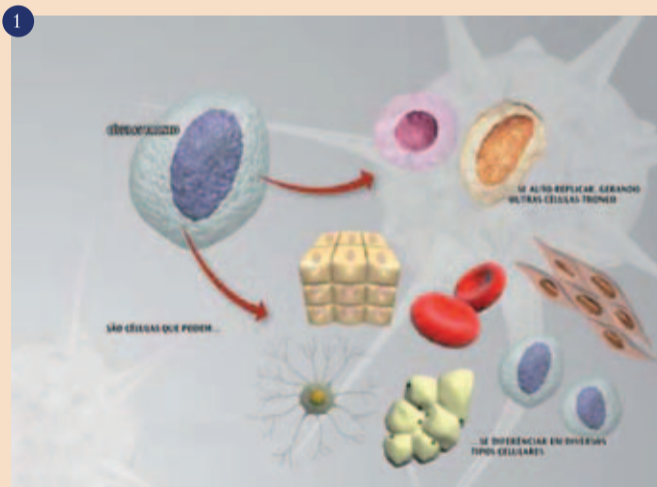
Kostni mozeg je hematopoetično tkivo, kar pomeni, da je sposobno proizvodnje vseh krvnih celic. Od leta 1950, ko je Nobelov nagrajenec Dr. E. Donnall Thomas dokazal preživetje transplantiranega kostnega mozga pri paci-

entih z levkemijo, je bilo mnogo življenj rešenih s tem postopkom zdravljenja pri številnih imunoloških in hematoloških obolenjih.

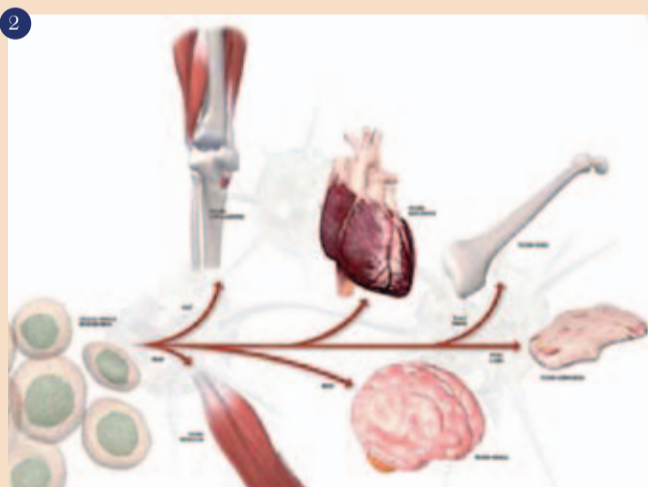Kakorkoli, kostni mozeg vsebuje ne samo hematopoetične matične celice, ki se diferencirajo v eritrocite in levkocite in trombocite, ampak se v njem nahajajo tudi mezenhimske matične celice, ki postanejo kost, mišica, maščobno tkivo (slika 3).

Odvzem kostnega mozga poteka v lokalni anesteziji z aspiracijsko iglo preko medenice. Postopek zahteva usposobljenega terapevta in sam po sebi ni močno invaziven ali zapleten. Med postopkom ali po njem pacient ne čuti večjega nelagodja (sliki 4a in b).

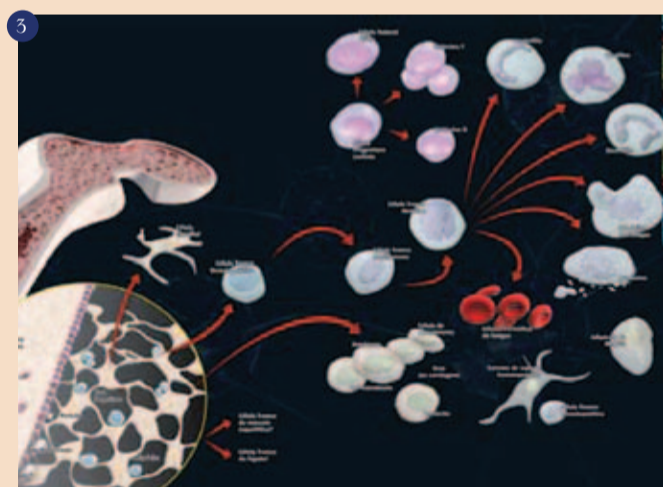
Rekonstrukcija kosti v stomatologiji predstavlja izziv v kirurgiji, prav tako v ortopediji in onkologiji, kajti poprava kostnih defektov po poškodbi, okužbi ali po odstranitvi tumorja in po ekstrakciji zoba zahteva kostni nadomestek. Deficit kosti v čeljustnici lahko ovira vstavitve zobnih vsadkov, s tem pa negativno vpliva na kakovost življenja pacientov. Da bi odpravili deficit kosti, se kostni presadek vzame s področja brade ali angulusa spodnje čeljustnice. V primeru, da je deficit kosti prevelik, se odvzame kost s področja lobanje, noge ali medenice. V nasprotju z odvzemom kostnega mozga pa je odvzem kostnega presadka običajno povezan z velikim neugodjem in občasno z neizogibnimi zapleti po operativnem postopku (sliki 5a in b).



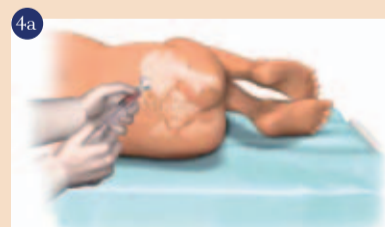Matične celice po replikaciji ali po diferenciaciji.



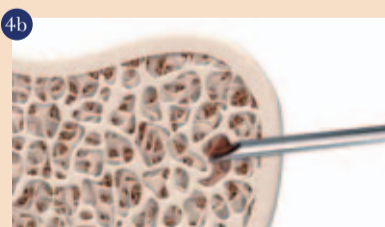Različna tkiva mezenhimskega izvora.



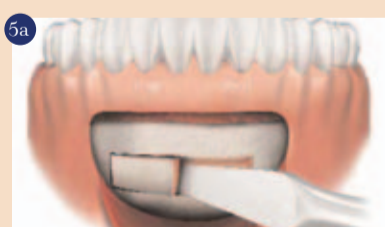Raznolikost celičnih tipov, prisotnih v kostnem mozgu.



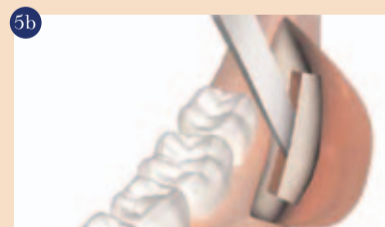Mesto punkcije za dostop do kostnega mozga v medenici.



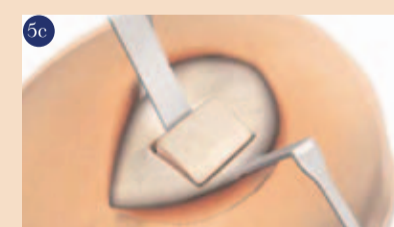Aspiracijska igla znotraj kostnega mozga.



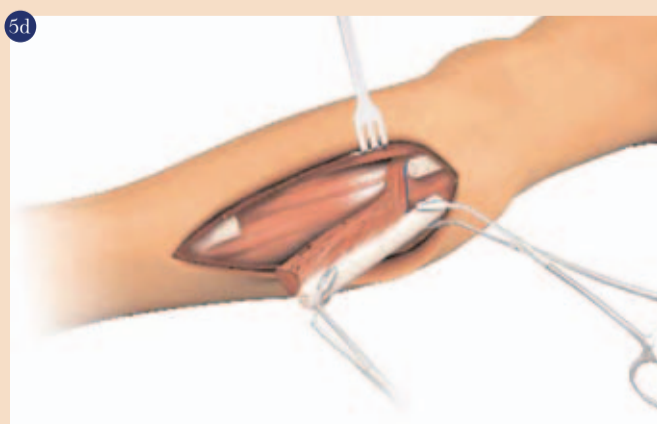Kostni presadek- mesto odvzema je brada.



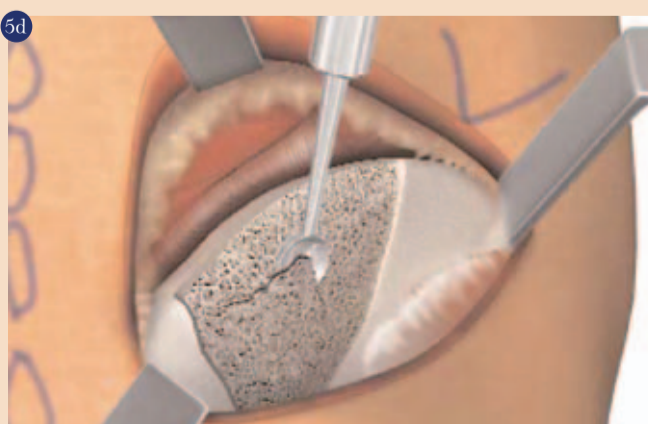
Kostni presadek- mesto odvzema je angulus sp. čeljustnice (ramus).



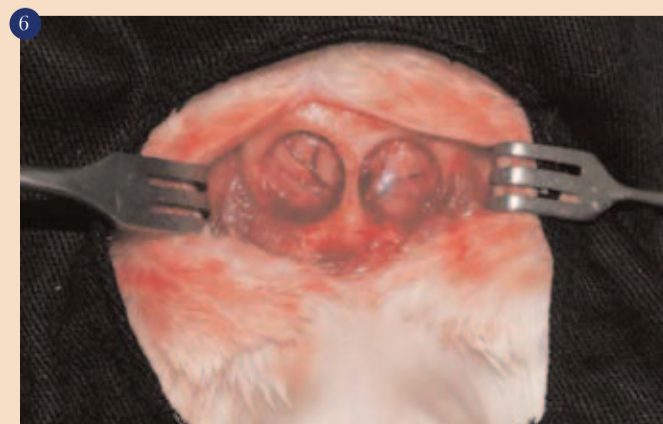Kostni presadek- mesto odvzema je lobanja (calvaria).



Kostni presadek- mesto odvzema je noga (tibia ali fibula).



Kostni presadek z medenice.



Kritičen kostni defekt, ustvarjen na lobanji podgane.

Doživite spremembo paradigme zobne preventive v živo na seminarjih iTOP



PROJEKT PODPIRA
CURAPROX



iTOP

Introductory

individualni Trening Oralne Profilakse

Pridružite se slovenskim strokovnjakom, ki že imajo iTOP certifikat



1. februar 2014
Hotel Mons, Ljubljana



15. marec 2014
Hotel Mons, Ljubljana



24. maj 2014
Hotel Mons, Ljubljana

Število udeležencev na seminarjih iTOP je omejeno, zato pohitite s prijavo. Pokličite 02/620 47 49 ali pišite na itop@flegis.si



Kako pogosto? Kako dolgo? S čim? Kako?

Ta vprašanja vaši pacienti zastavljajo vsak dan, vam in sebi. Dejstvo je, da si večina ljudi z namenom, da bi dobro očistili zobe, naredi več škode kot koristi, hkrati pa pri čiščenju vedno znova ponavljajo iste napake. Nekatere površine čistijo preveč in s preveliko močjo, drugih pa skoraj nikoli. Veliko ljudi se tako kljub mnogim naporom, ki jih vlagajo v čiščenje, spoprijema s krvavitvami dlesni, slabim zadahom in razgaljenimi zobnimi vratovi.

Te težave res niso potrebne – lahko jih preprečimo. Svojim pacientom lahko pomagata, da bodo z majhnimi spremembami bistveno izboljšali ustno higieno in prekinili z vzorci čiščenja, ki so škodili njihovim zobem in obzobnim tkivom.

iTOP predstavlja metodo, način komunikacije in pripomočke, ki omogočajo kakovostno individualno profilakso (preventivo). Pacienti tako ne bodo le bolje čistili svojih zob, temveč bodo za to tudi veliko bolj motivirani. Na seminarjih iTOP boste dobili odgovore na vprašanja, kot so: Zobna nitka in/ali medzobna ščetka? Kako pogosto sem-in-tja? Kakšen je pravilni kot vstavitve? Ročna in/ali električna zobna ščetka? S kakšnim pritiskom? Kolikokrat dnevno? Pred obrokom ali po njem?

Mnogi pacienti so novih informacij, ki jih prejmejo v ordinaciji, tako zelo veseli, da rezultat vaše vložene energije ni le njihova izboljšana ustna higiena, temveč o tej izjemni izkušnji pripovedujejo tudi svojim sorodnikom in prijateljem.