

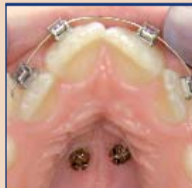DENTAL TRIBUNE

The World's Dental Newspaper · Czech & Slovak Edition

Ročník 6, č. 3-4/2009

www.dental-tribune.cz

Cena 70 Kč / 2,50 €



Minišrouby v praxi
Pracovní postupy,
druhá a třetí část seriálu

strana 5



Rozhovor
s prof. Mazánkem
Druhá část interview

strana 9



Stomatologie v Indii
Nové možnosti pro miliardu
pacientů

strana 13

CED v Praze - naděje, či zklamání?

Na konci května se v Praze uskutečnilo Plenární zasedání Council of European Dentists – Evropské rady zubních lékařů (CED). Tato organizace byla založena v roce 1961 a sdružuje na 320 000 zubních profesionálů ze 35 evropských komor. V rámci EU CED zpravidla kopíruje předsednictví Unie, proto se letos stala hostitelským městem právě Praha. V dopro-



**COUNCIL OF
EUROPEAN DENTISTS**

vodu prezidenta ČSK Jiřího Pekárka odpověděl na tiskové konferenci v pražském hotelu Imperial novinářům prezident CED Orlando Monteiro Da Silva.

Hlavní snahou CED je otevření zemí EU pro volný pohyb pacientů i lékařů. Rada se tak snaží kopírovat jednu ze základních svobod Unie – volný pohyb osob a zboží. Důraz musí být kladen na národní kvalitu dentální péče, nikoliv na „průměrování“. CED chce také podporovat cesty pacientů k zubním lékařům v jiných státech, ovšem je proti jednorázovým cestám. Pacient, který si například do Rakouska jede nechat udělat dentální implantáty, pak už nedojíždí za pravidelnou péčí. V tom vidí prezident Pekárek závažný problém. Je nutné se soustředit na kontinuální péči.

Otázkou hlavně pro české zubní lékaře ovšem zůstává, co podobná volná mobilita udělá se stavy českých dentálních pracovníků. Evropská unie trpí chronickým nedostatkem zubních lékařů. Při možnosti jejich volného působení tak hrozí akutní odliv do vyspělejších západních zemí. Odpověď, že stejně tak mohou přijít zubní lékaři z ostatních členských států do České republiky, nemůže být uspokojivá. Rovněž pravidelné cesty českých pacientů za západními doktory jsou spíše hubou vzdálené budoucnosti.

Snaha o otevření evropského trhu se zdravím je v zásadě nutná a legitimní. V začátcích, dost pravděpodobně, ale přinese problémy novým členům evropské sedmadvacítky. Již teď jsou maďarské hraniční oblasti pod náporom rakouských pacientů.

pokračování na straně 2

InDent 2009

21. - 23. května, Ostrava



Letošní ročník ostravského veletrhu InDent provázela velká očekávání. Předně se spekulovalo o nové roli veletrhu v rámci České republiky, k čemuž přispěl velkou měrou požár na pražském veletrhu Pragodent a rozčarování některých vystavovatelů.

Nakonec se veletrh InDent rozhodl upevnit si pozici jarní a zároveň moravsko-slezské jednič-

ky. Jako každoročně pořadatelé posunuli laťku o notný kus výš, a tak čekal návštěvníky opravdu pestrý program. Vystava se konala tradičně ve dvou patrech ostravského výstaviště Černá louka. Konference pro zubní lékaře, zubní techniky, sestry a dentální hygienistky probíhaly po celou dobu konání InDentu ve třech sálech, z čehož jeden sál se

pokračování na straně 2

PROMEDICA

Nejvyšší německá kvalita

- ▶ vysoce kvalitní skloionomerní cementy
- ▶ nejlepší kompozita
- ▶ inovativní kompomery
- ▶ moderní bondovací systémy
- ▶ materiály pro dlouhodobá provizoria
- ▶ provizorní řešení
- ▶ bělení...

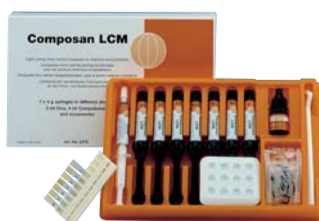- Všechny naše výrobky přesvědčují svými
- ▶ skvělými fyzikálními vlastnostmi
 - ▶ perfektními estetickými výsledky



Mikrohybridní flow kompozit

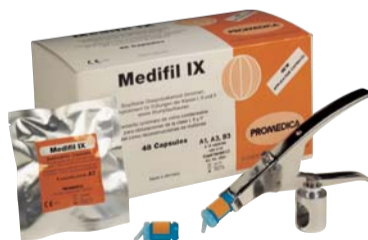- skvělá zatékavost a smáčení
- vysoká translucence a ohybová pevnost

Více informací získáte u firmy:
JANDA - DENTAL s.r.o.
Tel.: +420 415 653 201
www.janda-dental.cz



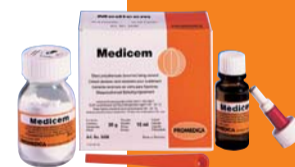Světlem tuhnující mikrohybridní kompozit

- výborná manipulace
- univerzální pro všechny typy výplní



Výplňový skloionomerní cement

- perfektní „kondenzovatelná“ konzistence
- skvělá a trvalá estetika
- dostupný také ve variantě pro ruční míchání



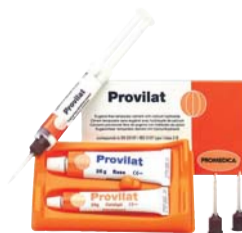Tmelící skloionomerní cement

- velmi malá tloušťka vrstvy
- perfektní okluzní přesnost



Materiál pro zhotovení provizorních korunek a můstků

- snadná a rychlá aplikace
- zvýšená odolnost proti prasknutí a opotřebení



Provizorní tmelící cement

- dobrá adheze a elasticita
- snadné odstranění práce bez poškození

PROMEDICA Dental Material GmbH

Tel. +49 43 21 / 5 41 73 · Fax +49 43 21 / 5 19 08

Internet: <http://www.promedica.de> · eMail: info@promedica.de

PROMEDICA

Neumünster/Germany

pokračování ze strany 1

Ovšem existují i méně skeptické hlasy. Může se také stát, že nenaštane žádná odlivová vlna a možnost volného působení využije jen několik málo ambiciózních stomatologů.

Potud je existence CED jakožto evropského regulačního a koordinačního výboru chtěná a žádoucí. Krom těchto úvah se ale také musíme ptát, k čemu reálně CED slouží? Honosná prezentace, jak jsme jí byli svědky, je možná, pouze pokud skutečně CED něco v rámci EU řeší. To, že se CED prezentuje velkými prohlášeními, která jsou na první pohled velmi těžko realizovatelná, jí důvěru rozhodně nepřidává. Je jasné, že mnoho cílů CED je dlouhodobých, a tudíž se těžko prezentují na reálných příkladech. Nebýt ale prezidenta Pekárka, který na tiskové konferenci dokládá snahu CED příklady z reálného života, bylo by těžké odnést si z tiskové konference byt jediný skutečný poznatek.

Tisková konference byla uspořádána ještě před zahájením samotného setkání. A proto lze prů-



běh odhadovat pouze z článku, který vyšel v LKS číslo 7-8. Z předkládaného reportu je nejexaktnější návrh na samostatnou kancelář CED v Bruselu, což by si ovšem vyžádalo 15% zvýšení příspěvků. Dále je to například inovace Kompetence zubního lékaře praktikujícího v EU a další podobné dokumenty. Stejně tak z rezoluce ohledně ekonomické krize a evropského orálního zdraví, zveřejněné na stránkách <http://www.eudental.eu/>, nevyplývá nic konkrétního.

Cíle CED jsou v zásadě správné a mohou pomoci v řešení ev-

ropské situace, je však nadmíru důležité, aby CED působila nejenom efektně, ale i efektivně. Problémy s nedostatkem zubařů je nutné řešit v dlouhodobé perspektivě. Výsledky se ukáží až za několik let. O to je práce i samotná kontrola CED složitější.

Ať jsou výsledky kongresu CED v Praze jakékoliv, je třeba říci, že pro mnohé bylo toto setkání s vysokou evropskou politikou okamžikem, který se neopakuje každý den. Je dobré, že i čeští stomatologové měli příležitost využít předsednictví k získání nových zkušeností. **DZ**

Editorial

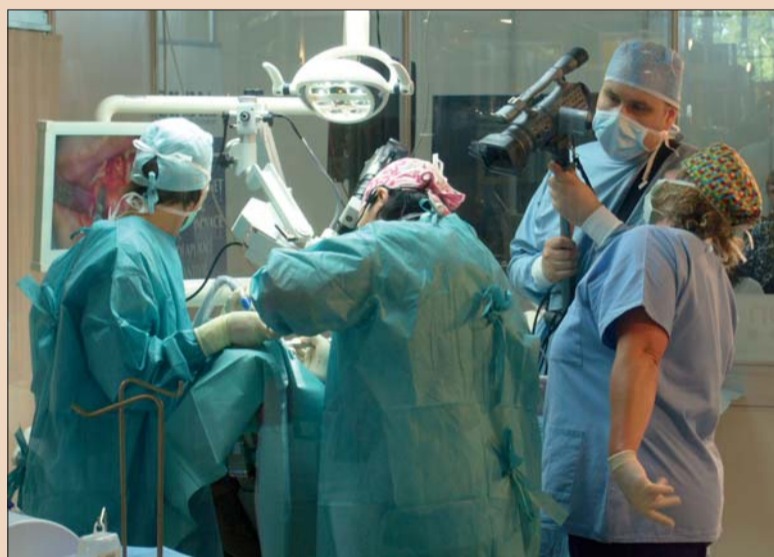Proč mě zrovna v létě dostihlo téma svobody? Snad že léto trávím v autonomní čínské provincii Sintiang známé ve světě nedávnými nepokoji – násilnými střety zde žijících Ujgurů a etnických Číňanů. Krajina plná neskutečnosti, kde se velbloudi pasou na rozlehlých planinách vedle koz, ovcí, krav a koní a kde nechybí zasněžené vrcholky velehor ani sluncem rozpálený pouštní písek. Neskutečná krajina bezprostřední blízkosti protikladů jako by si v sobě vlastním duchu říkala o kontrapunktu v podobě tvrdé konfrontace s realitou v každodenním životě místních obyvatel. Konfrontace přišla v podobě ozbrojených vojáků, mladíků se zasněženými očima ze všech koutů Číny, kteří svoji všudypřítomnosti nepřehlédnutelně vystavují na odiv nahotu a neobratnost lidských stvoření tváří v tvář mocnému systému a jasně vytyčují hranice správného a špatného.

Svoboda není samozřejmostí ani v Sintiang, ani v rozvinutých evropských demokraciích. Tady je však zřejmější než jinde, že je nejvíce přítomná v těch nejdůležitějších (a nejdůležitějších) záležitostech, v odhodlanosti



a nesmiřitelnosti výjimečných individualit. Dost možná i letní číslo Dental Tribune bude pro Vás jednou z mnoha využitých příležitostí individualitu posílit. Kromě dalších dvou dílů cyklu o minišroubcech a pohledu na indický stomatologický trh v něm najdete první zprávy o spolupráci našeho časopisu a orthodontického symposia IOS a také bohatou reflexi stomatologického dění minulých měsíců. Příjemné a svobodné čtení.

*Martin Šturma
šéfredaktor*



pokračování ze strany 1

nacházel v budově Divadla Loutek v bezprostředním sousedství výstavního pavilonu. Veletř nabídl plejádu vystavovatelů, množství kvalitních přednášek a také lékařské stomato-chirurgické zákroky prováděné naživo. Organizátorům veletřu se podařilo zařídit na výstavišti operační sál, splňující veškeré normy, a tak se početnému publiku naskytla příležitost sledovat operace se zasvěceným komentářem přímo uprostřed výstaviště.

Program byl rovnoměrně rozložen mezi tři dny, a účastníci tak mohli večerní čas využít k návštěvě ostravských lákadel. Ve čtvrtek se tradičně veletřu účastnily hlavně školy. Po náročném programu čekal na dentální „dorostence“ večerní program ve Stodolní ulici.

Pátek se již tradičně ukázal jako hlavní den veletřu. Sály zaplnily stovky zájemců a mnozí vystavovatelé nestihali odbavovat zvědavé diváky. Zde je nutné podotknout, že spodní sál zůstal neprávem v některých momen-



Předplatte si Dental Tribune

- 500,- Kč / 20 EUR roční předplatné – Dental Tribune přímo do Vaší schránky!
- dozvíte se jako první, co se děje v české a slovenské stomatologii i ve světě
- odečtete si předplatné z daní

Naše oddělení předplatného vyřizuje veškeré objednávky a platby.

*V případě zájmu prosím kontaktujte
Michaelu Eckertovou na telefon: +420 721 723 809,
nebo e-mailem na redakce@dentaltribune.cz.*

tech mimo hlavní pozornost návštěvníků.

Po náročném dni se všichni vystavující už těšili na večerní program na ostravském hradě. Náhlá větrná smršť narušila začátek programu, ale poté se už vše rozjelo na plné obrátky a návštěvníci si mohli vybírat z bohatých stolů s jídlem a občerstvením i koncertu oblíbené hudební skupiny Rock & Roll Band Marcela Woodmana. Nespornou výhodou veletřu InDent

je umístění všech akcí v centru města. Do Stodolní, na hrad i do centra města je to z výstaviště co by kamenem dohodil. Veletř si prošel svým čtvrtým ročníkem a je vidět, že cesta, spojená s bohatým programem, je cestou správnou.

Do budoucna se tedy dá očekávat, že veletř InDent si svoji tvář uchová a bude se více zaměřovat na precizní doprovodný program spojený s kvalitními podmínkami pro vystavovatele. **MS, DZ**

Soutěž na InDentu

Redakce DT si připravila pro ostravský veletř soutěž o populární neonový zub, který bylo možné získat k předplatnému našeho časopisu. Stali jsme se tak podle našeho průzkumu jediným stánkem, který se prezentoval soutěží.

Losování proběhlo v pátek, kdy bylo na veletřu nejvíce návštěvníků. Soutěžící museli odpovědět na otázky, které vycházely z aktuálního čísla časopisu Dental Tribune. Řešení bylo často zapeklité, a tak museli natěšení účastníci často žádat o radu redakci našeho časopisu. Ta ochotně naváděla oči soutěžících na správné pasáže, a i proto se nakonec v losovacím osudí našly samé správné odpovědi.

Losování začalo úderem šestnácté hodiny. Jelikož přítomnou sestavu Dental Tribune tvořili pouze muži, poprosili jsme jednu z přítomných slečen o vylosování ceny. Po chvíli napětí bylo známo jméno výherce. Neskrývanou radost pak projevila dáma, která byla zubem naprosto uchváčena už od brzkých odpoledních hodin, kdy se o soutěži dozvěděla.

Dental Tribune tak mohl udělat trochu radosti návštěvníkům veletřu a přispět k přátelské atmosféře InDentu. Výherkyni ještě jednou blahopřejeme a doufáme, že zub svítí každý den v její ordinaci. **DZ**



Netrpělivi soutěžící, v popředí šťastná výherkyně.

Běžně se zabýváme více revolučními projekty

Rozhovor s představiteli společnosti Mectron, která vynalezla piezochirurgii



Fernando Bianchetti



Domenico Vercellotti



Wolf Narjes



Alexandre Cadau

Mectron, který byl založen v Itálii, způsobil revoluci v dentální chirurgii svým vynálezem piezoelektrické kostní chirurgie. Nedávno tato společnost představila na IDS v německém Kolíně již 3. generaci svého piezochirurgického zařízení. Mluvili jsme se zakladateli společnosti Domenicem Vercellottim a Fernandem Bianchettim, stejně jako s oblastními manažery Wolfem Narjesem a Alexandrem Cadauem o klinických výhodách jejich vynálezu a o reakci společnosti na současné podmínky trhu.

Dental Tribune: Tržní perspektivy na rok 2009 jsou vzhledem k finanční krizi spíše nejisté. Je vaše společnost připravena na potenciální ekonomické zpomalení?

Fernando Bianchetti: Jedinou cestou, jak přestat tuto krizi, je úspěšně zůstat na trhu díky investicím do vědeckého a technického výzkumu v Evropě a ostatních zemích.

Domenico Vercellotti: To, co právě řekl Fernando, vždy byla a stále je filozofie naší společnosti, která nám určitě pomůže i v těchto těžkých časech. Mectron nabízí velmi kvalitní produkty za rozumnou cenu a věnuje hodně úsilí rozvoji nových technologií, nejenom drahým marketingovým kampaním.

Wolf Narjes: Vzhledem k tomu, že Mectron je rodinná firma, je pravděpodobně více flexibilní a snáze říditelná než větší společnosti. Proto můžeme relativně rychle reagovat na nepředvídatelné změny trhu.

Už jste zaznamenali změnu ekonomického klimatu v Itálii a na jiných trzích?

Fernando Bianchetti: Od založení naší společnosti roku 1979 jsme občas museli projít i ekono-

micky nepříznivými časy. Avšak opravdu nic nelze přirovnat k poslední finanční krizi.

Alexandre Cadau: Fernando má pravdu. V současnosti zažíváme velkou ztrátu jistoty ve

zařízení byly kontrolovány tak, aby bylo zajištěno, že nepředstavují žádné riziko pro uživatele ani pro pacienty a že léčebné účinky jsou vždy pozitivní. Mnoho společností se pokoušelo zavést podobné produkty, ale chybí

přesnost a větší přehlednost operačního pole, ale uvádějí i výhody pro pacienty, kteří méně trpí pooperační bolestí.

Alexandre Cadau: Piezochirurgie určitě byla jedním z nej-

Italská Piezochirurgická akademie pravidelně nabízí výukové kurzy. Nabízíte kurzy také v jiných částech světa?

Domenico Vercellotti: Piezochirurgická akademie byla založena profesorem Tomasem Vercellottim, aby na vědecké úrovni podporovala piezoelektrickou kostní chirurgii. Tato akademie vede celý klinický výzkum a výukové aktivity v piezoelektrické kostní chirurgii a pracuje nezávisle na Mectronu.

Wolf Narjes: U této techniky je nezbytné být vhodně vyškolen. Proto nabízíme kurzy v Evropě, v Asii, stejně jako v Severní i Jižní Americe. Vloni jsme otevřeli novou pobočku v thajském Phuketu, která slouží jako Piezochirurgické výukové centrum pro celou oblast asijského Tichomoří.

Alexandre Cadau: Zaškolení je pro piezochirurgii rozhodující. Piezochirurgické postupy jsou diametrálně odlišné od tradičních technik, organizujeme workshopy v mnoha zemích po celém světě, které pomáhají zubním

„Piezochirurgie určitě byla jedním z nejdůležitějších pokroků na poli zubního lékařství a lékařství.“

všech spotřebitelských skupinách. Na druhou stranu jsme se vždy museli vypořádat s devalvací různých cizích měn, jako tomu bylo v roce 1992, kdy devalvace zasáhla řadu zemí.

Vaše společnost je známa hlavně díky vaší pokrokové piezochirurgické technologii. Jaké jsou její hlavní výhody ve srovnání s tradičními chirurgickými technologiemi?

Domenico Vercellotti: Mectron ve spolupráci s prof. Tomasem Vercellottim vyvinuli téměř před deseti lety piezoelektrickou kostní chirurgii. Nejednalo se pouze o nový produkt, ale byla to významná inovace na poli zubního lékařství, vycházející z odborné expertízy a mnoha let klinického výzkumu. Díky piezochirurgii se dentoalveolární chirurgie posunula od tradičních nástrojů k novému systému chirurgie kostí, který šetří měkké tkáně a urychluje proces hojení.

Wolf Narjes: Naše piezochirurgické zařízení je ověřeno na vědecké úrovni a my jsme považováni za jedinou společnost v této oblasti, která má klinickou databázi ke každému dostupnému chirurgickému nástroji. Všechny klinické aplikace tohoto

skandinávských zemí tuto pokrokovou technologii teprve začíná používat.

Řeknete nám více o tom, jak se piezochirurgie vyvinula a jak byla přijata na různých trzích?

Wolf Narjes: Přišel jsem na to, že některé země, včetně Jižní Koreje, Itálie a Německa, byly vůči této nové technologii velmi vstřícné. Naproti tomu většina

důležitějších pokroků na poli zubního lékařství a medicíny. Tento jedinečný vynález umožňuje chirurgovi pracovat za méně stresujících a bezpečnějších podmínek. Doba pooperačního hojení se navíc zkrátila na třetinu.

Domenico Vercellotti: Poslední novinkou jsou koncovky na preparaci štolý pro zavedení dentálního implantátu, které při-

„U této techniky je nezbytné být vhodně vyškolen.“

skandinávských zemí tuto pokrokovou technologii teprve začíná používat.

Fernando Bianchetti: Všechny klinické protokoly a techniky vyvinuté pro piezochirurgii jsou založeny na vědeckých publikacích schválených univerzitami a důvěryhodnými odborníky z oboru chirurgického zubního lékařství. Práce potvrzují nejen výhody pro klinické lékaře, jako je např. maximální chirurgická

spívají k lepším histologickým výsledkům a k lepší osseointegraci implantátů ve srovnání s tradičním spirálovým vrtákem (Giulio Preti et al., „Cytokiny a růstové faktory účastníci se osseointegrace intraorálních titanových implantátů zavedených pomocí piezoelektrické kostní chirurgie ve srovnání s technikou vrtání: Pilotní studie na minivepřích“, Journal of Periodontology, 78 (2007): 716–722).

lékařům poznat rozdíly mezi piezochirurgií a použitím konvenčních vrtáků a pilek. Navíc spolupracujeme s univerzitami a nabízíme zúčastněným klinickým lékařům kurzy na pitevnicích, abychom jim pomohli poznat chirurgické výhody metody.

Máte čtyři regionální centrály. Rozhodli jste se pro globální spolupráci?

Fernando Bianchetti: Určitě, naše pobočky v Německu, Indii

a oblasti asijského Tichomoří informují naši centrálu v Itálii. V ostatních zemích úspěšně pracujeme s místními distributory téměř deset let, v některých zemích dokonce 20 let.

Wolf Narjes: Pokud tím máte na mysli, že jsme zastoupeni ve všech důležitých zemích po celém světě, pak určitě ano. Náš řetězec je dobře zaveden ve více než 80 zemích a náš prodejní tým denně pracuje na jeho rozšíření.

Jak úzce spolupracují oblastní ústředí s centrálou v Itálii?

Domenico Vercellotti: V organizaci společnosti Mectron představují oblastní ústředí uzly pro

výměnu informací a kontakt mezi centrálou v Itálii a místními klinickými lékaři.

Fernando Bianchetti: Oblastní ústředí spolupracují velmi

úzce s naší hlavní centrálou v Itálii z různých důvodů. Italská společnost Mectron pomáhá oblastním ústředím a samozřejmě i našim dalším distribučním

partnerům s technickým zajištěním zákazníků, zajištěním zákaznické technické podpory. Zaměstnanci oblastních ústředí, stejně jako naši distribuční partneři, jsou pravidelně školeni našimi technikami v Itálii.

Alexandre Cadau: Všichni partneři Mectronu mají centrálu v Itálii zajištěnou marketingovou podporou. Touto cestou zajišťujeme, že veškerý náš personál a partneři, ať se jedná o italského či jihoamerického distributora, drží krok s posledními technickými změnami a vývojem našich produktů.

Wolf Narjes: Musím dodat, že ačkoli je marketing centralizován, je struktura naší společnosti stále dostatečně flexibilní, aby splňovala lokální požadavky.

Máte také nabídky i v jiných marketingových oblastech?

Fernando Bianchetti: Mluvíme nyní o dalších produktech, které Mectron mnoho let vyrábí, jako piezoelektrické nástroje na odstraňování zubního kamene, vytvrzovací lampy a vzduchové leštičky. Mectron byl první společností, která uvedla na trh násadec s titanovým scalerem, který představoval technický převrat, co se životnosti a sterilizace týče. Mectron také jako první uvedl LED vytvrzovací lampu!

Wolf Narjes: Mectron má velikou kapacitu pro inovace. Naše společnost je nejen vůdcem v oblasti piezochirurgické techniky, ale také v oblasti vytvrzování světlem.

Alexandre Cadau: Jak říkáme, dlouhodobě jsme úspěšni jako lídři na trhu. Pokud se týče výroby LED vytvrzovacích lamp, je naše společnost stále jedním z největších světových výrobců.

Mnoho společností začalo rozšiřovat škálu svých produktů. Máte i vy nějaký nový produkt, o kterém byste rádi hovořili?

Fernando Bianchetti: Kromě dalšího vylepšování stávajících produktů se souběžně zabýváme dalšími revolučními projekty v našem R&D oddělení. Celkem patnáct procent všech zaměstnanců pracujících ve společnosti Mectron se tím aktuálně zabývá.

Domenico Vercellotti: Naším posláním je zavést na dentální trh nové technologie založené na posledních, důkazy podložených výzkumech. I v budoucnu zůstaneme na této trati, abychom vyvinuli novinky, které budou finančně přijatelné a přinesou opravdové klinické výhody.

Všem vám mnohokrát děkuji za rozhovor.

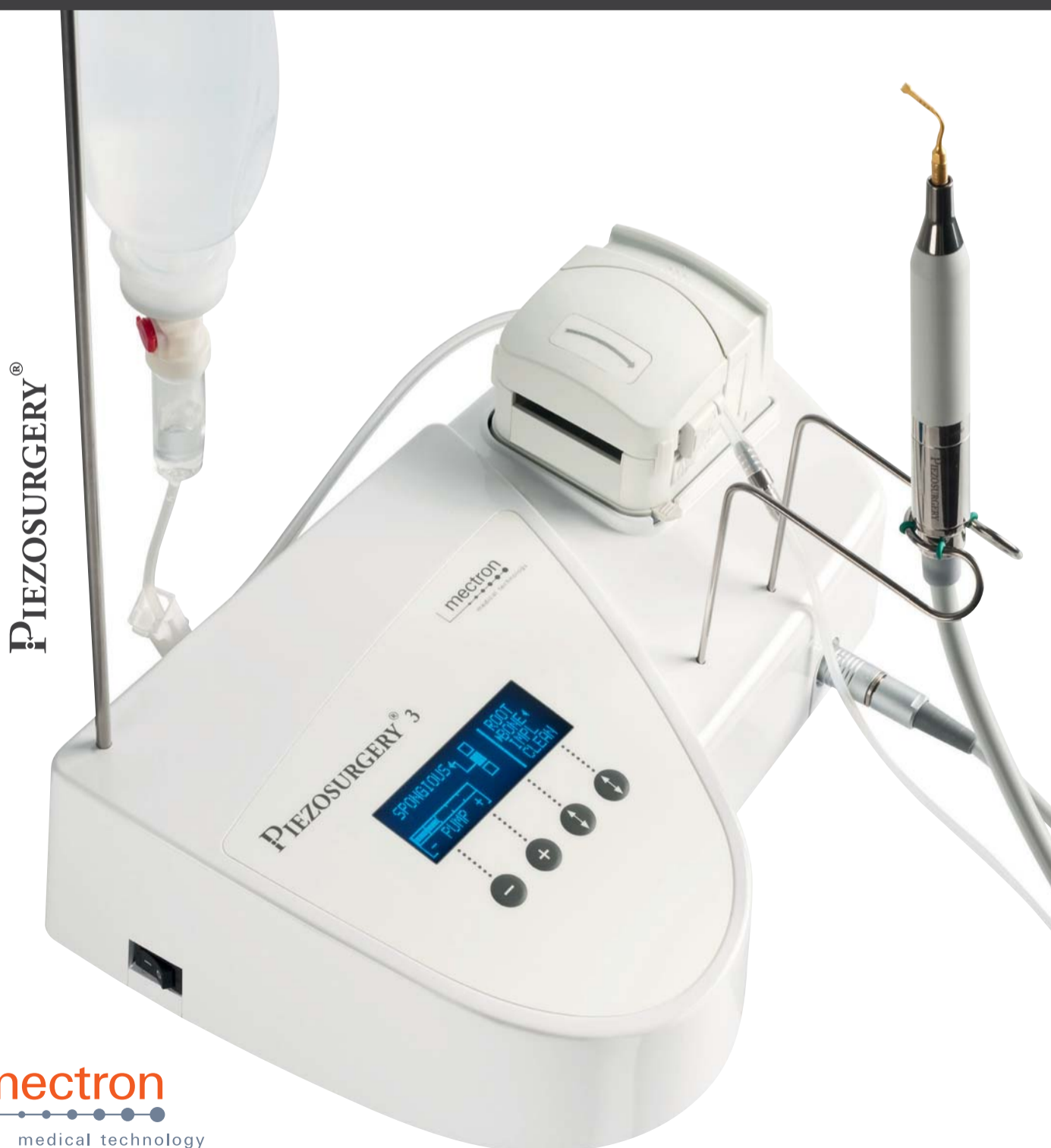„Naším posláním je zavést na dentální trh nové technologie založené na posledních, důkazy podložených výzkumech.“

INZERCE

MECTRON PIEZOSURGERY® THE NEXT GENERATION: THE EVOLUTION OF A REVOLUTION!

NOVÁ PIEZOSURGERY® 3 – RYCHLEJŠÍ, SNADNĚJŠÍ, PŘESNĚJŠÍ!

S-DENT SPOL S.R.O., Mlýnská 44, 60200 Brno, Česká republika, tel. +420 548 221 577-8, fax +420 545 222 272, spidla@s-dent.cz
mectron s.p.a., via Loreto 15/A, 16042 Carasco (Ge), ITALIA, tel +39 0185 35361, fax +39 0185 351374, www.mectron.com, mectron@mectron.com



mectron

medical technology

Minišrouby v praxi (II. část)

Šestidílný seriál Dr. Björna Ludwiga, Dr. Bettiny Glasl, Dr. Thomase Lietze a prof. Jörga A. Lissona

Základní informace o zavádění minišroubů

Příprava pro zavedení

Zavedení minišroubu je velmi jednoduché a rychlé. Ačkoli je více metod, které vykazují dobré výsledky, úspěšné zavedení vyžaduje dodržování několika důležitých zásad. Následující text podrobně přibližuje jednotlivé

fáze pracovního postupu, které zajišťují vysoký stupeň spolehlivosti a jistoty jak pacientovi, tak lékaři. Je ovšem nutné upozornit, že následující informace je zobecněná a je třeba ji přizpůsobit individuálním okolnostem.

Obecné poznámky k zavedení minišroubu

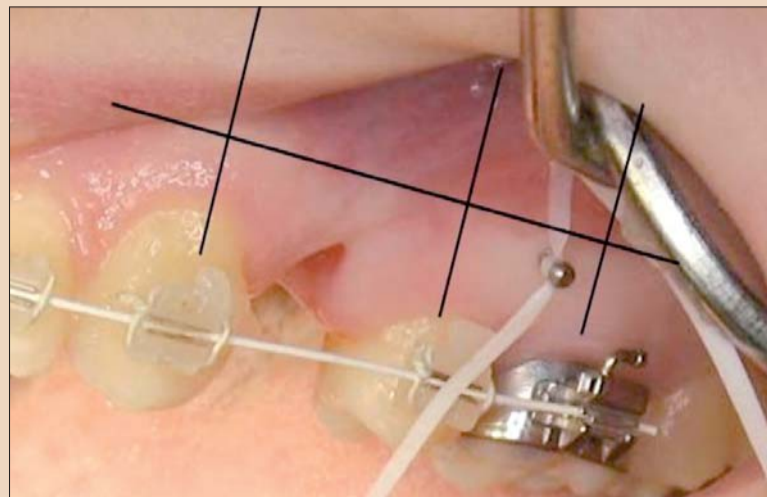
Přesné vypracování léčebného plánu je základním požadavkem pro úspěšnou léčbu pomocí minišroubů. Sestavení léčebného plánu zahrnuje vyčerpávající anamnézu a důkladné vyhodnocení nálezů. Je rovněž nezbytné léčbu důkladně vysvětlit pacientovi.

Po celou dobu chirurgického ošetření musí být zajištěna řádná hygiena. S tímto vědomím je třeba připravit jak pracoviště, tak léčebný proces. Během zavádění minišroubu musí být dodržena všechna hygienická opatření nezbytná pro invazivní výkon, jako je zachování sterilního operačního pole a používání sterilních rukavic. Všechny nástroje nezbytné pro zavedení musí být zkontrolovány, zda jsou kompletní, funkční a sterilní. Pacient si buď vypláchne ústa dezinfekčním roztokem, nebo vhodný dezinfekční prostředek aplikujeme lokálně. Dále pacienta uvedeme do polohy, která umožňuje přehledné pracovní pole a zároveň usnadňuje ergonomické zavedení minišroubu.

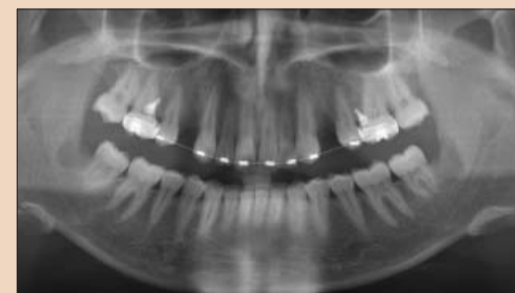
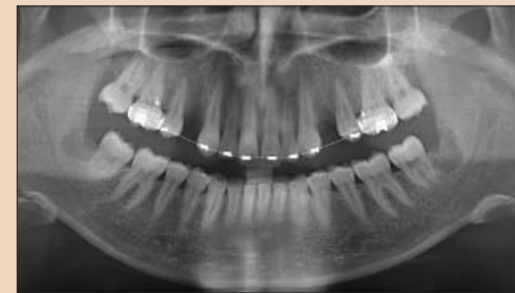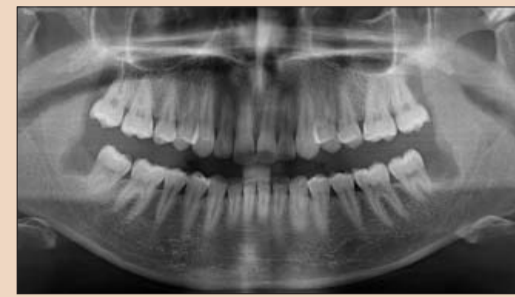Předoperační příprava

Aby minišroub správně fungoval, je nezbytné pevné zakotvení v kosti (primární stabilita) a umístění hlavičky minišroubu do pevnější gingivální tkáně (alveolární gingivy). Pro výběr místa k zavedení minišroubu respektujeme klinické a paraklinické nálezy (rtg snímek, model), stejně jako cíl léčby a použitý ortodontický aparát. Pro interradikulární zavedení minišroubu je třeba, aby kolem šroubu byla minimální vrstva kosti o síle alespoň 0,5 mm. U minišroubu s optimálním průměrem 1,6 mm to z mnoha důvodů znamená, že vzdálenost mezi oběma kořeny musí být alespoň 2,6 mm. Stav kosti je třeba pozorně vyhodnotit zejména v souvislosti s osou směru zavádění minišroubu.

K získání základních informací je třeba nejprve pečlivě změřit model. Dobrou pomůckou je vyznačení vertikálních os zubů a průběhu mukogingivální linie



Obr. 2.1: Pomocné rtg vyšetření k určení polohy (rtg pin, FORESTADENT) ukazuje in situ vztah k osám vedlejších zubů.



Obr. 2.2 a – c: Horní obrázek ukazuje výchozí situaci. Byl zaveden rtg pin do prvního a druhého kvadrantu horní čelisti (v oblasti 6 – 5) k ověření místa inzerce v kosti, následoval minišroub. Oba minišrouby byly zavedeny klinicky bezpečným způsobem, ale rtg snímky ukazují poškození vedlejšího kořene v pravostranném kvadrantu (falešně pozitivní původní interpretaci situace).

ti a na patře je tloušťka sliznice často větší než 2 mm. Intraosseální část minišroubu musí být alespoň tak dlouhá jako část extraosseální.

Pracovní postup – léčebný plán

Předoperační příprava:

- zhotovení a analýza dokumentace, stanovení plánu léčby (rtg snímky, situační modely)
- vyznačení mukogingivální hranice a os zubů na modelu, určení místa inzerce minišroubu
- sterilizace nástrojů a příprava pracoviště

Anestezie a určení místa zavedení minišroubu:

- anestezie
- použití rtg pomůcek upřesňujících inzerce
- kontrolní rtg snímek

Výběr šroubu:

- měření tloušťky sliznice (není nezbytné)
- určení délky minišroubu
- určení typu minišroubu

Transgingivální průnik:

- excize nebo perforace sliznice v místě inzerce minišroubu

Příprava štolý pro implantát:

- vyznačení místa inzerce na povrchu kosti (není nezbytné)
- perforace kortikální kosti nebo navrtání kosti do hloubky pilotním vrtákem v závislosti na typu šroubu

Zavedení minišroubu:

- manuálně nebo strojově

Zahájení ortodontické léčby:

- zavedení a upevnění ligatur a dalších prvků fixního aparátu

Pooperační péče:

- poučení o péči a doporučení, jak se chovat po tomto typu ošetření
- stanovení termínů kontrolních návštěv u ošetřujícího lékaře

Odstranění minišroubu:

- odstranění ligatur a dalších prvků fixního aparátu
- odstranění minišroubu

na modelu podle klinických a radiologických nálezů. V kombinaci s rtg snímkem to pomůže k lepšímu odhadu prostorových poměrů. Ke stanovení přesného místa pro zavedení minišroubu máme k dispozici i pomůcky k rtg vyšetření (Obr. 2.1). Jejich použití sice usnadňuje výběr místa inzerce, nemůže však nahradit jiná diagnostická měření. A to z toho důvodu, že v závislosti nastavení rtg tubusu, pacienta, filmu a/nebo senzoru mohou všechny rtg přístroje vykazat určité optické zkreslení. Interpretace snímků tak může vést k falešně negativním či falešně pozitivním výsledkům (Obr. 2.2 a – c). Proto by mělo být rozhodnutí o umístění minišroubu založeno vždy na klinických nálezech. Pokud má být minišroub zaveden do oblasti, kde nehrozí žádné poškození kořenů zubů, nervů, cév (např. do patra těsně za transversální linii spojující špičáky), může být místo zvoleno libovolně (Obr. 2.3 a – c).

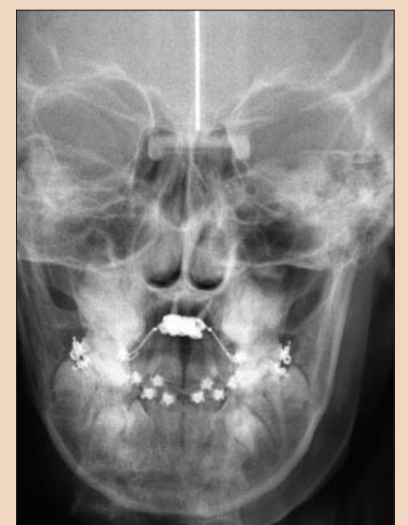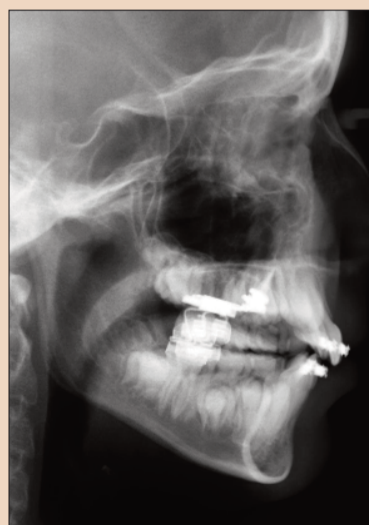
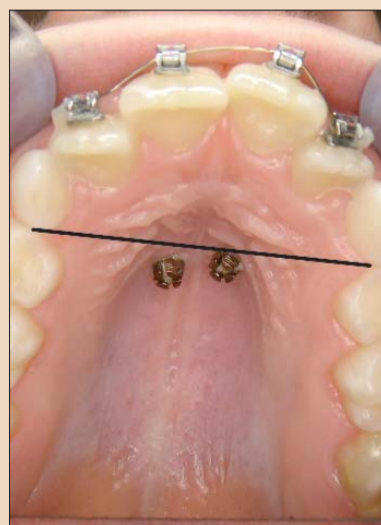
Anestezie

Při interradikulárním zavádění minišroubu by měla být zachována citlivost periodontia sousedících zubů. Proto se doporučují dva následující postupy: a) malá dávka přibližně 0,5 ml anestetika (Obr. 2.4 a – b) b) povrchové anestezie sliznice v místě zavedení minišroubu, pro které je vhodný lokální anestetický gel (Obr. 2.5 a – b). Svodná anestezie není k tomuto zákroku potřebná.

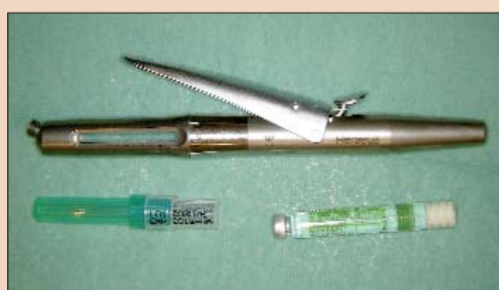Výběr šroubu

Měření tloušťky sliznice (není nezbytné)

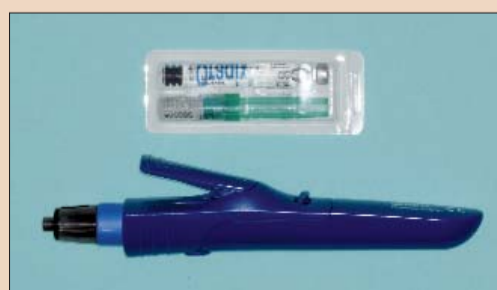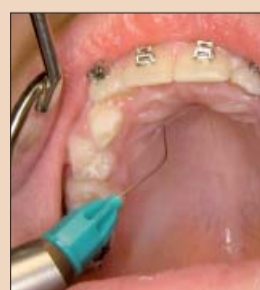K měření tloušťky gingivální tkáně v místě zavedení minišroubu lze použít vyšetřovací nástroj s ostrým hrotem a navlečeným gumovým terčíkem (Obr. 2.6). Tato informace může být při zavádění minišroubu užitečná i pro určení konečné délky šroubu. Při výběru délky hraje roli množství kosti a tloušťka sliznice; v retromolární oblasti dolní čelis-



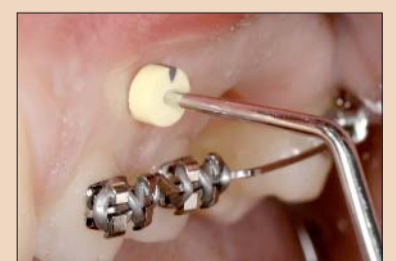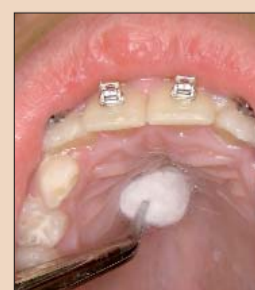Obr. 2.3 a – c: Klinický obrázek ukazuje dva minišrouby zavedené do patra v bezpečné zóně na distální straně od transversální linie spojující špičáky. Boční a zadopřední dálkový snímek potvrzují kostní oporu v oblasti zavedení minišroubů.



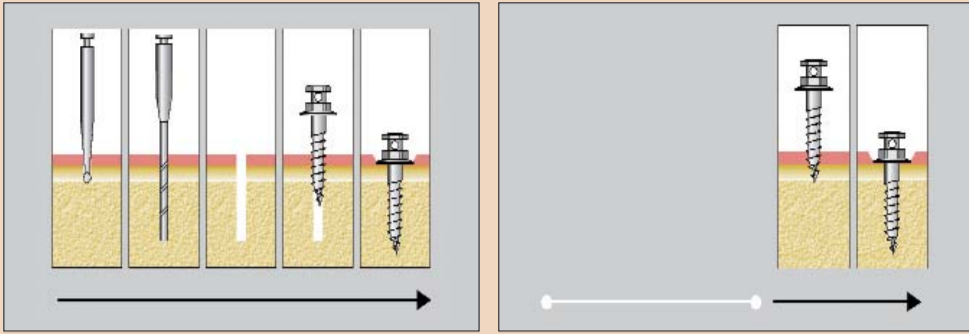
Obr. 2.4 a – b: Injekční pero s jehlou a zásobníkem anestetika; injekce anestetika.




Obr. 2.5 a – b: Zařízení pro povrchovou anestezii ve formě pera s nábojnici; aplikace povrchového anestetika.



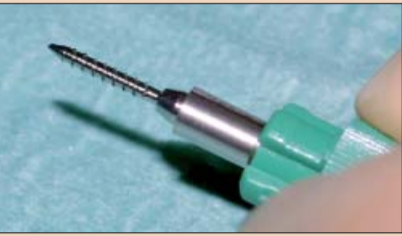Obr. 2.6: Měření tloušťky sliznice ve směru zavedení minišroubu. (Foto: Dr. Pohl)



Obr. 2.7 a – b: Diagramy ukazující závitový mechanismus: samořezný a samovrtný.



Obr. 2.8 a – b: Předvrtání 4 mm dlouhým ostrím a zarážka: Drill (FORESTADENT) a tomas-drill SD DENTAURUM.



Obr. 2.9: Sterilní minišroub dodávaný v držáku (tomas-pin, DENTAURUM).



Obr. 2.10 a – d: Příprava pracovního táčku.

Délku použitého minišroubu určuje tloušťka kosti ve směru zavedení:

- tloušťka kosti > 10 mm: mají být použity minišrouby s délkou do 10 mm
- tloušťka kosti < 10 mm a > 7 mm: mají být použity minišrouby o délce 8 mm či 6 mm
- tloušťka kosti < 6 mm: minišrouby nemohou být použity.

Při výběru délky minišroubu pomáhají následující doporučení:

- ve vestibulární oblasti horní čelisti: 8 mm či 10 mm
- v palatinální oblasti (v závislosti na oblasti): 6, 8 či 10 mm
- v dolní čelisti: obvykle 6 mm nebo 8 mm.

Určení typu šroubu

Samořezné minišrouby vyžadují předvrtání (pilotní předvrtání) odpovídající jak délce a průměru šroubu, tak i kvalitě kosti. Samovrtný minišroub si najde svou vlastní cestu do kosti a nevyžaduje předvrtání (Obr. 2.7 a – b). Kost je více či méně elastická v závislosti na místě, věku a struktuře. Použití této metody je limitováno průměrem šroubu, silou kortikální kosti a její tvrdostí v místě inzerce minišroubu. Bez předvrtání je kost během zavádění minišroubu silně stlačena a toto napětí může mít nepříznivé důsledky, např. popraskání kosti kolem zavedeného minišroubu.

Po zašroubování do kosti je minišroub vystaven velké zátěži. V závislosti na kvalitě kosti, odporu kosti při zavedení minišroubu a kontinuitě rotačního pohybu mohou vzniknout velké torzní síly. V oblastech se silnou kortikální kostí a řídkou strukturou

kosti (např. v horní čelisti) je doporučeno použití samovrtných šroubů. V oblastech se silnou kortikální kostí a hustou kostní strukturou (např. frontální oblast dolní čelisti) mohou být použity oba typy, samořezné i samovrtné šrouby, vždy po perforaci kostní kompakty.

Transgingivální průnik

Minišroub musí proniknout sliznicí, takže je třeba ji během zavádění minišroubu perforovat. K perforaci sliznice se používají dvě metody:

- a) excize sliznice
- b) přímé zavedení šroubu vrstvou sliznice.

Nebyly publikovány studie, které by zkoumaly vliv těchto dvou metod na pooperační problémy, histologické výsledky a/nebo ztrátu minišroubů.

Příprava štoly pro implantát

Důležitým aspektem je ochrana kosti. Zavedení minišroubu bez předvrtání vytvoří v kosti napětí, které může mít za následek pooperační komplikace. Zvláště v případě krystalního umístění šroubů může mít posun kosti za následek závažnou expanzi periostu. Síla vrstvy kortikální kosti, zvláště v dolní čelisti, může mít na torzi šroubu podstatný efekt. Abychom šroub během zavádění nepřetížili, měla by být kompaktní kost ve frontálním úseku dolní čelisti perforována předvrtáním. Předvrtávat by se mělo maximální rychlostí 1500 otáček za minutu, krátkým pilotním vrtáčkem za současného chlazení vodou, aby se snížilo riziko případného poškození kořene (Obr. 2.8 a – b).

Zavedení minišroubu

Minišroub je třeba vyjmout z jeho sterilního obalu (Obr. 2.9) nebo ze stojanu bez kontaminace (Obr. 2.10 a – d). Závit šroubu se nesmíme dotknout. Šroub by měl být zaveden konstantní rychlostí otáček (přibližně 30 otáček za minutu) a pokud možno rovnoměrně.

Manuální zavedení

Pro ruční zavádění šroubů dodávají výrobci různé typy šroubováků s ostrím v různých délkách. Dlouhým ostrím dosáhneme velmi vysokého točivého momentu během zavádění, což je riskantní. Zavádět musíme opatrně, abychom zabránili zlomení minišroubu. U některých systémů jsou dostupné torzní západky (např. tomas, DENTAURUM; a LOMAS, Mondeal), které zajistí určitý stupeň kontroly nad točivým momentem během zavádění.

Strojové zavedení

Strojové zavedení vyžaduje chirurgický unit (kde může být kontrolován točivý moment) nebo alespoň nízkootáčkové duální zelené kolénko. Požadujeme přesné nastavení točivého momentu a počtu otáček; rotační poměr by neměl přesáhnout 30 otáček za minutu a točivý moment musí být omezen na limit maximální zátěže šroubu.

Strojové zavedení sice pomáhá dosáhnout rovnoměrného točivého momentu během zavádění, ale znamená to také, že operátor ztrácí hmatovou kontrolu při průniku kostí. Během manuálního zavádění je možné cítit interakci mezi šroubem a kostí. Strojové zavádění vidíme na obrázku 2.11 a – f.

Zavedení a upevnění ortodontických ligatur

Protože není třeba žádné vhojování, může být minišroub zatížen okamžitě po zavedení. Zvolené ligatury a další vazebné prvky musí být připraveny a připojeny k hlavičce šroubu dle stanoveného léčebného plánu (Obr. 2.12). Abychom nepoškodili zub, jehož postavení se má změnit, měla by

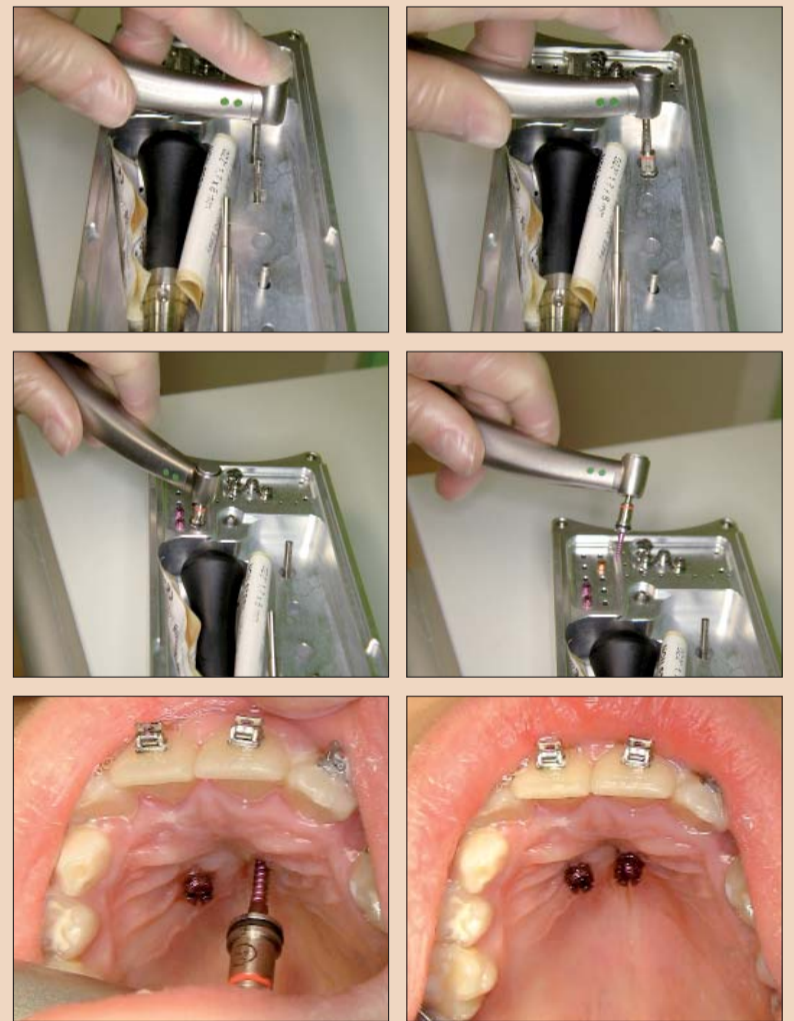
se síla tahu pohybovat mezi 0,5 a 2 N (kolem 50 a 200 g).

Základní pooperační péče

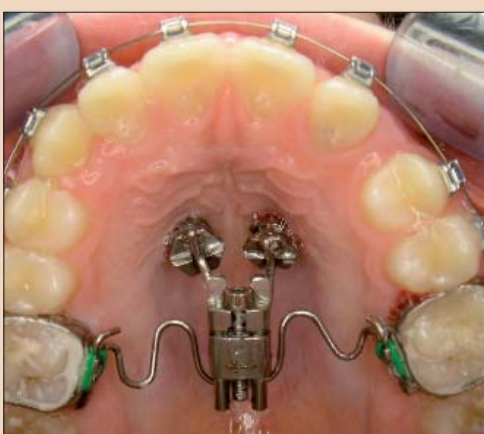
Po zavedení minišroubu musí po celou dobu, kdy minišroub zůstává v ústech, pravidelně kontrolovat hojení gingivální tkáně a stav hygieny dutiny ústní. Pacient musí být upozorněn, že jakákoliv manipulace s hlavičkou šroubu, ať už prsty, jazykem, rty nebo tvářemi, může mít za následek předčasnou ztrátu minišroubu.

Odstranění minišroubu

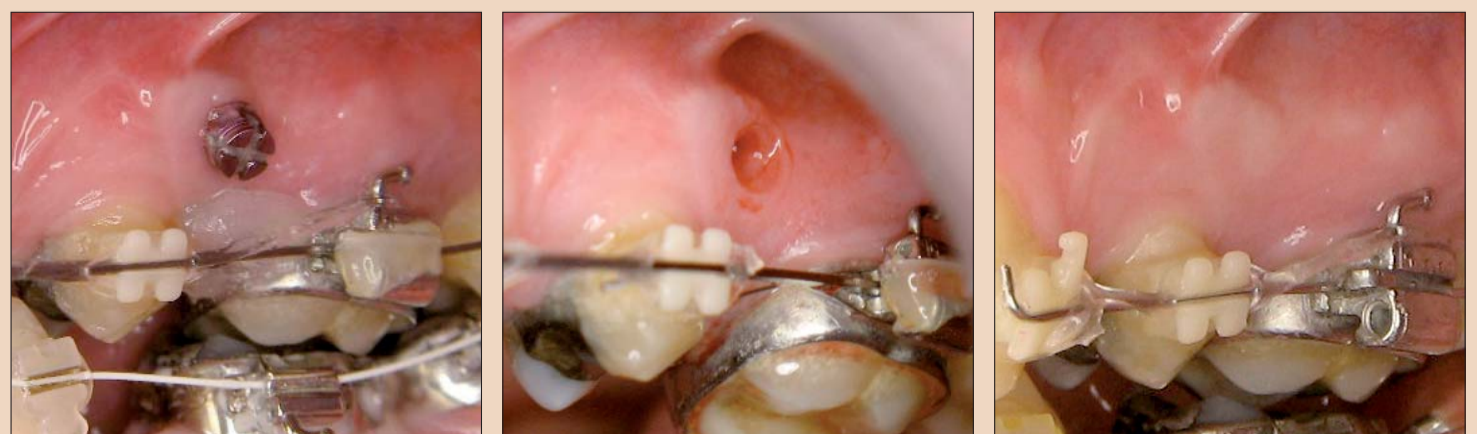Minišroub můžeme odstranit v lokální anestezii. Po odstranění ligatur fixního aparátu minišroub odstraníme některým z nástrojů používaných pro jeho zavádění. Vzniklá rána nevyžaduje žádnou zvláštní péči a během krátké doby se spontánně zhojí. DT



Obr. 2.11 a – f: Příprava nástrojů a strojové zavedení dvou minišroubů do patra.



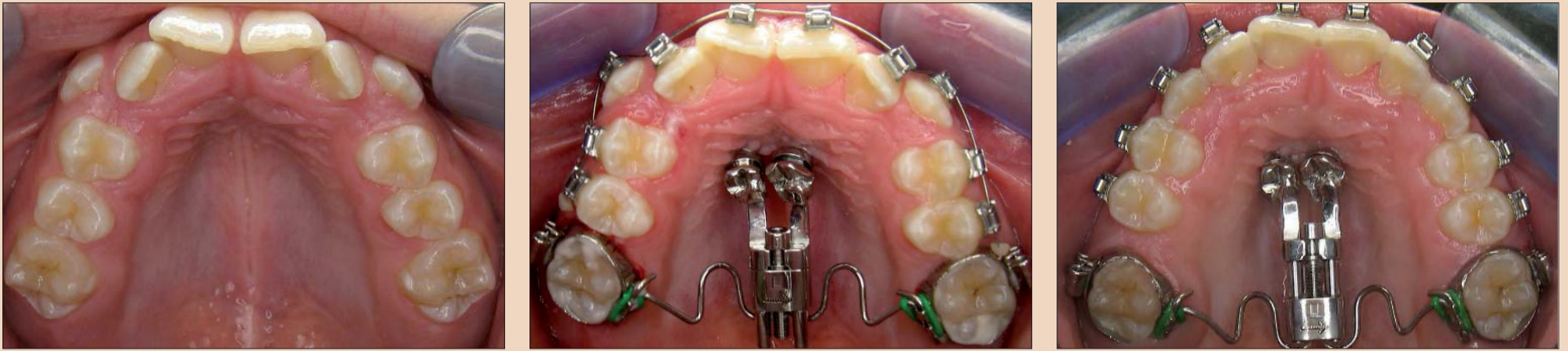
Obr. 2.12: Spojení minišroubu s ortodontickým aparátem.



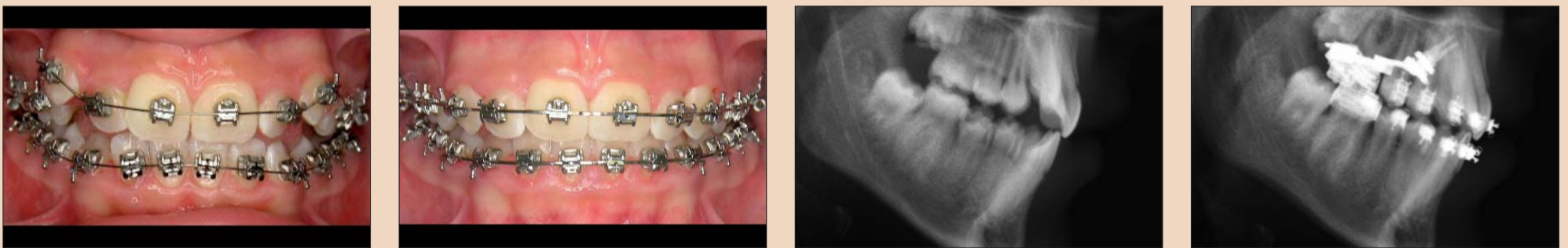Obr. 2.13 a – c: Zavedený minišroub, místo po vyjmutí minišroubu a po čtyřech týdnech hojení.

Minišrouby v praxi (III. část)

Šestidílný seriál Dr. Björna Ludwiga, Dr. Bettiny Glasl, Dr. Thomase Lietze a prof. Jörga A. Lissona



Obr. 1 a - c: Distalizacione horních molárů. Meziální posun zubů 16 a 26, dystopické umístění špičáků (a). Aparát Walde Frog (FORESTADENT) kotvený ke dvěma minišroubům (b). Distalizacione zhruba o 6 mm po tříměsíční léčbě zajišťuje dostatek místa pro správné zařazení špičáků (c).



Obr. 2 a - d: Distalizacione horních postranních zubů. Minišrouby byly zavedeny do oblasti blízko středu patra (OrthoEasy, FORESTADENT) (a). OrthoEasy s připojenými abutmenty (b). Aparát Frog byl spojen s laboratorně zhotovenými abutmenty (c). Boční rtg snímek ukazující ideální umístění minišroubů, laboratorně zhotovených abutmentů a aparátu Frog (d).

Klinické příklady (1)

Horizontální pohyb zubu

Nedostatek místa je jednou z hlavních příčin sklonu zubu. Tento problém lze vyřešit vytvořením potřebného místa v zub-

ním oblouku. Naopak předčasná ztráta zubů nebo anatomické odchylky mohou vést k vytvoření mezer, které z různých důvodů vyžadují úpravu. K úpravě sklonu zubů v horizontálním směru mohou být využity minišrouby,

neboť nevyvolávají žádné nežádoucí reciproční účinky.

Distalizacione

Kasuistika č. 1 (Obr. 1 a - c) představuje problém, se kterým se často setkáváme: nežádoucí

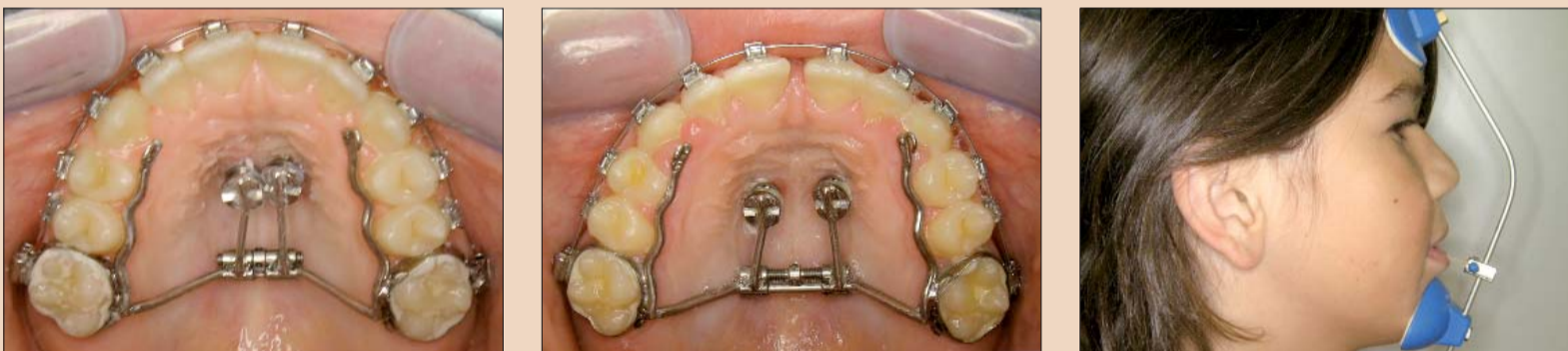meziální posun molárů. V uvedeném případě to mělo za následek značnou ztrátu místa v oblasti špičáků. V úvahu připadají dva léčebné postupy: extrakce nebo distalizacione. V našem případě byla reálná distalizacione, a extrakce

tudíž nebyly nezbytné. Konvenční techniky distalizacione (kromě použití zevního tahu) vyžadují dentální kotvení podporu a vytvořené kotvení má negativní reciproční účinky. V tomto případě, pokud bychom použili uvedenou konvenční techniku, velmi pravděpodobně by došlo k protruzi frontálních zubů. Takovýmto negativním důsledkům se můžeme vyhnout použitím minišroubů.

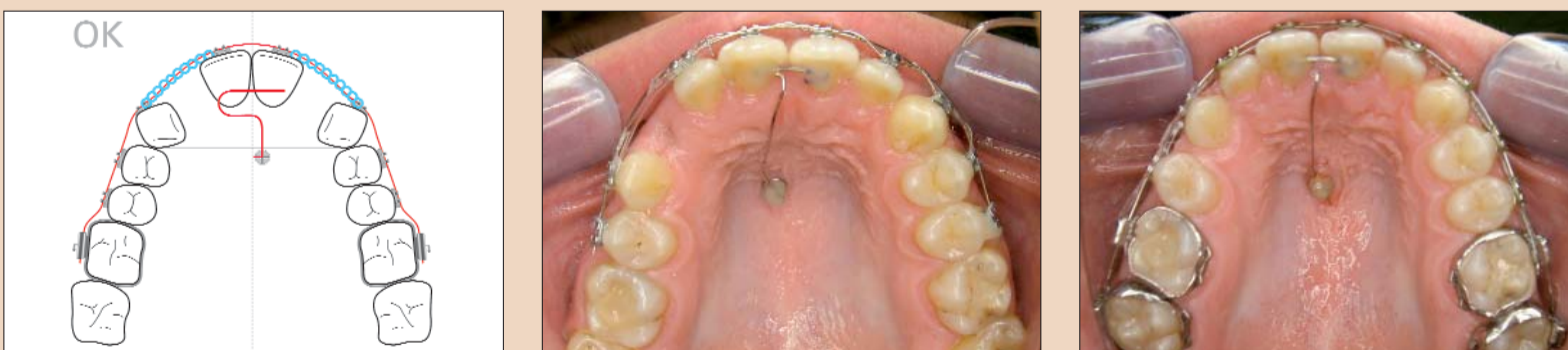Minišrouby mohou být zavedeny vestibulárně i – jako v tomto případě – palatinálně. Umístění minišroubu vestibulárně (např. mezi premoláry) je vždycky spojováno s možností, že bude minišroub při posunu zubu překážet. Pokud k tomu dojde, musí být minišroub odstraněn a použita konvenční forma kotvení.

Zavedení dvou minišroubů na patro do oblasti blízko středu má několik výhod. 1. minišrouby poskytují velmi pevný základ pro kotvení distalizačního aparátu. 2. nikdy nebudou překážet pohybu laterálních zubů. Dokonce mohou být použity po úspěšné distalizacione molárů ke stabilizaci dosažené situace po zbytek léčby. 3. nehrozí riziko poškození ostatních zubů minišroubem kvůli nepříznivé prostorové situaci a/nebo nesprávnému zavedení.

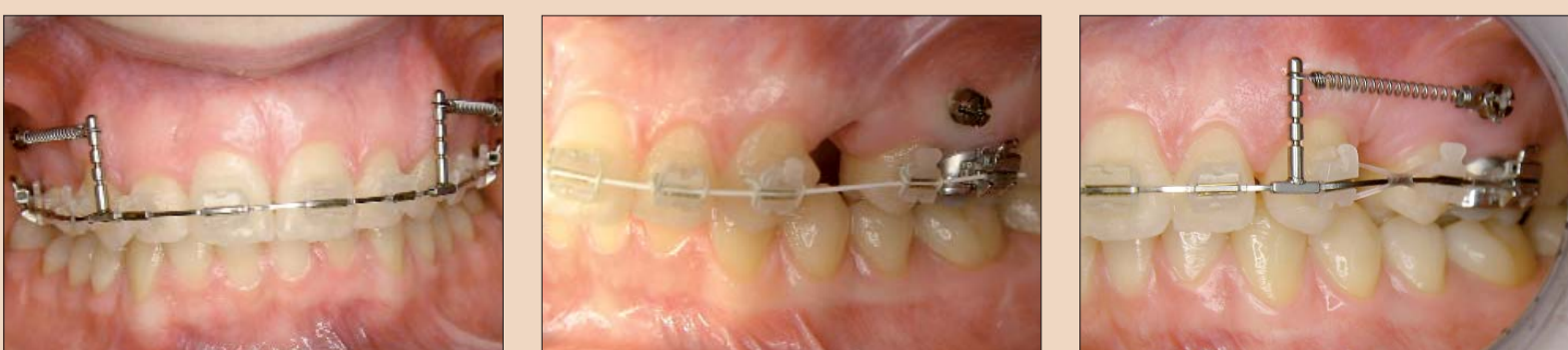Nevýhodou nezbytného spojení mezi použitým aparátem Walde Frog (FORESTADENT) s minišrouby (viz Obr. 1 a - c) je ztížené čištění. Vzhledem k velkému překrytí sliznice hrozí nebezpečí vzniku perimukozitidy, která pokud se dále rozvine v periimplantitidu, může vést k předčasné ztrátě minišroubů. Další alternativou by mohlo být použití v laboratoři zhotovených abutmentů (Obr. 2 a - d), které neobsahují žádné plasty a hygienicky



Obr. 3 a - c: Mezializacione horních molárů. Minišrouby zavedené do paramediální oblasti s laboratorně zhotovenými abutmenty (FORESTADENT) a transversální šroub s úchytem pro Delairovu obličejovou masku (a). Stav po transversální expanzi a vytvoření diastematu (b). Extraordinární pohled na aparát s Delairovou maskou (c).



Obr. 4 a - c: Uzavření mezery v oblasti horních frontálních zubů. Schéma ukazující princip kotvení (a). Východí situace: střední řezáky byly drženy na místě pomocí ocelového oblouku (19 x 25), fixovaného k minišroubu (b). Po devíti měsících je kotvení stabilní (c).



Obr. 5 a - c: Uzavření mezery v oblasti horních frontálních zubů. Retrakce frontálního úseku „en masse“ za pomoci minišroubů a Power Arm (FORESTADENT) (a). Stav po extrakci premolárů, je vidět minišroub OrthoEasy (b). Power Arm je použit jako posuvný mechanismus k další distalizacione špičáku (c).

uspokojivě spojují aparát s minišrouby.

Mezializace

Jednou z velice problematických oblastí ortodontické léčby je navození meziálního posunu jednotlivých zubů, případně čelistních segmentů. Mohlo by se zdát, že dostupnost minišroubů znamená, že konvenční aparáty už vůbec nemusíme používat. Nicméně v závislosti na výchozí situaci a povaze požadované korekce se doporučuje kombinace různých zařízení a aparátů. To je vhodné vždy, a dokonce to může být z biomechanických důvodů i nezbytné, tak jako je tomu u pacientů s III. třídou. U pacientky, kterou vidíte na obrázcích 3 a - c, byla použita transverzální expanze v oblasti patrového švu v kombinaci s meziálním tahem k Delairově obličejové masce. Kotvení dvěma minišrouby zavedenými palatinálně do paramediální oblasti přeměrovalo síly sagitálních a transverzálních pohybů téměř úplně do kosti. Nežádoucí vedlejší dentální efekt byl minimální.

Uzávěr mezery

Vzhledem k dostupnosti minišroubů můžeme nyní používat nové léčebné techniky, zvláště k řešení situace, kdy některé zuby chybí. Zamezí se tak kompenzačním extrakcím a problému se ztrátou stability kotveních pilířů. Právě zde je zvláště patrný efekt Newtonova 3. zákona a strategie působení opačných sil je to hlavní při volbě léčebného plánu. Ortodontický uzávěr mezer v zubních obloucích za použití minišroubů se doporučuje, jestliže:

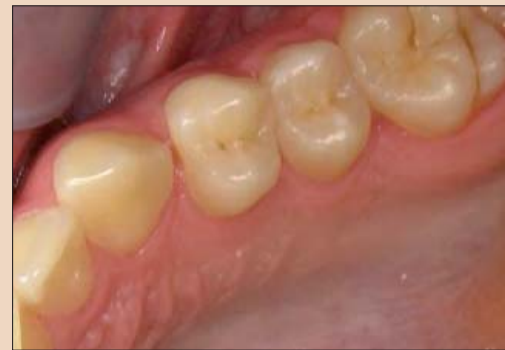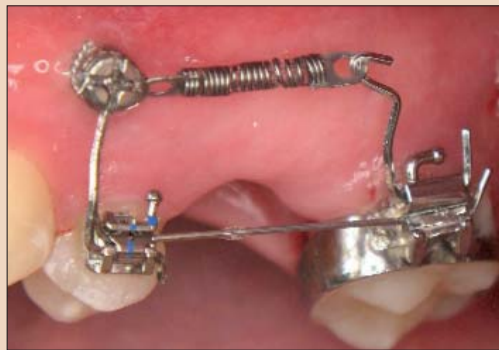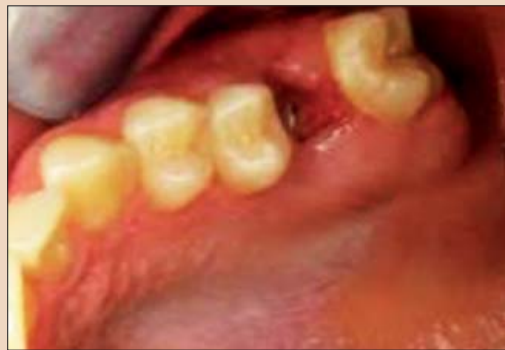- nejsou jiné alternativy, reálné konvenční metody a/nebo pokud není zajištěno, že by tyto metody byly dostatečně účinné
- má být z kosmetických či funkčních důvodů omezeno množství použitých ortodontických zámků
- je vyžadována krátkodobá léčba či léčba částečná, která nezahrnuje korekci a sladění zubních oblouků
- asymetrická léčba je spojena s rizikem posunu střední čáry a možností kompenzačních extrakcí
- má být vytvořena vhodná výchozí situace pro následnou protetickou rekonstrukci (pre-protetická léčba).

Je důležité uvést, že v případech, kdy nabízíme ortodontické uzavření mezery, je třeba pacienta informovat nejen o finančních nákladech a rizicích léčby, ale také o dostupných alternativních možnostech, jako je použití můstku či dentálních implantátů.

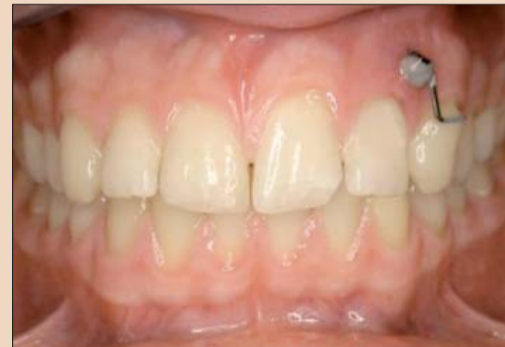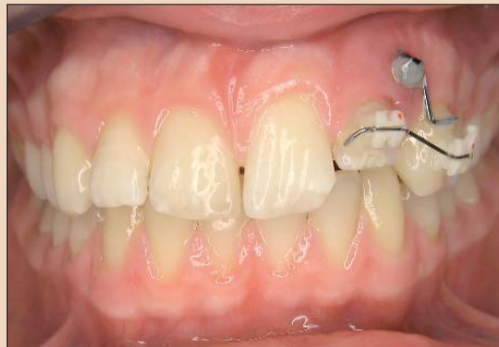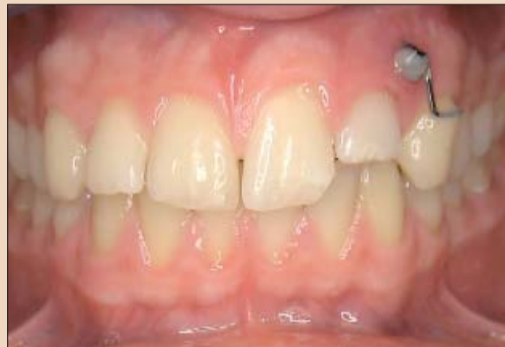Jsou tři typy uzávěru mezery.

Uzavírání mezery v anteriorním úseku chrupu (např. posun postranních řezáků)

Ortodontické uzavření mezery je často indikováno, pokud je mezera ve frontálním úseku chrupu, zvláště v oblasti postranních řezáků. Nežádoucí efekty konvenčních léčebných postupů jsou posun střední čáry a/nebo negativní inklinace (retruze) předních zubů. Pokud ke stabi-



Obr. 6 a - c: Uzavření mezery v oblasti horních postranních zubů. Výchozí situace: zuby 25 a 27 jsou intaktní (a). Použití minišroubů (OrthoEasy) – je možné provést „neviditelnou“ léčbu (b). Pro mezializaci je zapotřebí velmi málo prvků (c).



Obr. 7 a - c: Extruze jednoho zubu. Vitální postranní řezák po intruzi způsobené úrazem (a). Minišroub s nepřímým kotvením špičáku a technika straight wire k zajištění extruze zubu 22 (b). Stav po třech měsících (c).

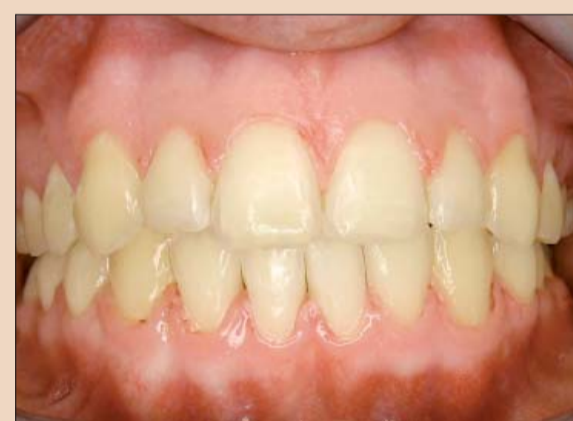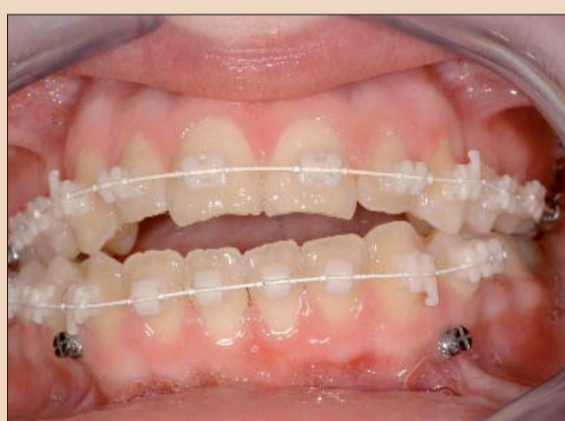lizaci středních řezáků použijeme minišrouby (Obr. 4 a - c), je možno takovýto efekt zabránit. Ke stabilizaci frontálních zubů můžeme použít stabilní, rigidní ocelový oblouk o síle nejméně 0,48 mm x 0,64 mm (19 x 25), připojený ke dvěma minišroubům zavedeným v paramediální oblasti. Při použití standardních vestibulárních mechanik může být mezera uzavřena, aniž by došlo k ohrožení pozice řezáků.

Posun zubů frontálního úseku v bloku a nebo retrakce špičáků (např. pokud chybí premoláry)

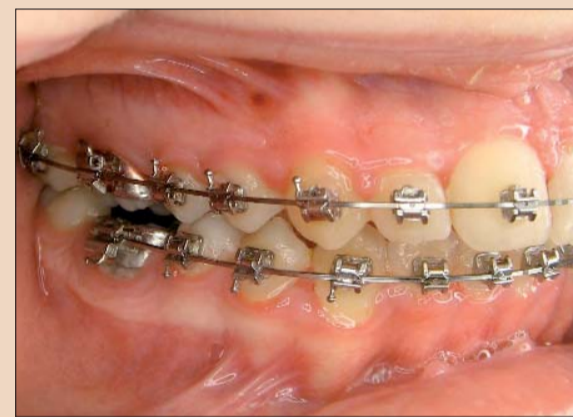
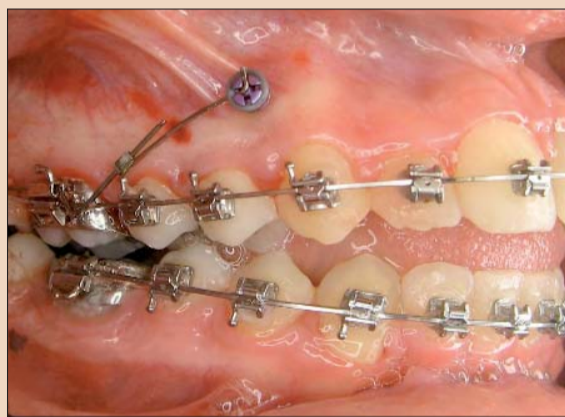Minišrouby mohou být použity jako pomoc také u tohoto typu léčby (Obr. 5 a - c). V kontrastu s konvenčními aparáty nedochází ke ztrátě kotvení, ale naopak k biomechanickému benefitu, pokud jde o příznivější směr působení sil. Pokud jsou minišrouby a trakční pružina nebo elastický řetízek k němu vedoucí z fixního aparátu umístěny na stejné úrovni jako centrum rezistence špičáků, je možný pohyb zubu (zubů).

Uzavření mezery v molárové oblasti (např. aby nebylo nutné zhotovení protetické náhrady)

I přes všechny pokroky v preventivní léčbě dosud nebyla eliminována předčasná ztráta prvních stálých molárů. Příslušná léčba bývá žádoucí především v případech, kdy sousední zuby nejsou kariézní (Obr. 6 a - c). Co lze pacientovi nabídnout – implantáty, můstky nebo uzavření mezery? S výhledem na realističtější dlouhodobou prognózu zachování přirozených zubů není vždy protetická léčba vhodným řešením. Základní koncept zachovné stomatologie – napřed musí dojít k destruktci, aby mohlo být zrekonstruováno – není často tím nejlepším řešením. Přijmeme tedy, že lze mezializovat zub 27, aby byla přirozenými metodami kompenzována ztráta prvního moláru. Skeletální kotvení znamená, že se zabrání nežádoucím vedlejším účinkům, jako je reciproční uzavírání mezery. K zajištění meziálního pohybu je zapotřebí pouze několika konstrukčních prvků fixních aparátů



Obr. 8 a - b: Extruze za účelem uzavření otevřeného skusu způsobeného tlakem jazyka. Cílem bylo extrudovat horní frontální zuby pomocí minišroubů kotvených v dolní čelisti (a). Stav po dvanácti měsících (b).



Obr. 9 a - b: Intruze za účelem uzavření skeletálního otevřeného skusu s vkládáním jazyka. Intruze molárů bylo dosaženo pomocí Titanol Uprighting Spring (FORESTADENT) (a). Stav po šesti měsících (b).

(zámků, pružiny atd.). Léčba zůstává pro příležitostného pozorovatele prakticky neviditelnou ve srovnání s uvedenými alternativami a je nákladově velmi efektivní. Dlouhodobá prognóza zachování přirozených zubů je velmi dobrá.

Vertikální posun zubů

Jakýkoli pohyb zubů podél vertikální osy může představovat kosmetický a/nebo funkční problém. Řešením je extruze nebo intruze za použití skeletálního kotvení. Tato technika je velmi snadno realizovatelná a cenově dostupná.

Extruze

Extruze za použití minišroubů může být použita jak pro jeden zub (Obr. 7 a - c), tak pro skupiny zubů (Obr. 8 a - b). Úrazem došlo k intruzi zubu 22 (Obr. 7 a - c). Zub byl vrácen do původního postavení během tří měsíců nepřímým kotvením zubu 25 k minišroubu za použití aparátu typu

straight wire. V případě vertikálně otevřeného skusu, při kterém byl ve skusu vidět jazyk (Obr. 8 a - b), byla použita transverzální expanze a extruze frontálních zubů. Byly použity mezičelistní gumové tahy, připojené k minišroubům v dolní čelisti. Pokud by byly tahy připojeny k dolním frontálním zubům, vedlo by to k jejich nežádoucí extruzi (každá akce vyvolává shodnou reakci působící opačným směrem). Vzhledem ke gracilním kořenům dolních frontálních zubů by jejich extruze proběhla rychleji než v případě horních frontálních zubů.

Intruze

Otevřený skus s vysunutím jazyka (Obr. 9 a - b) byl léčen intruzí molárů a následnou kauzální rotací maxily. Minišrouby byly zavedeny do prvního a druhého kvadrantu chrupu, vždy mezi špičák a první premolár. „Titanol Upright Spring“ (FORESTADENT) byl připojen

k minišroubu a byla nastavena intruze. Po pětíměsíční intruzi došlo dokonce ke změně postavení prvních molárů na obou stranách, což vedlo k uzavření původně frontálně vertikálně otevřeného skusu.

Závěry


Lékař se musí přenést přes logistické a emocionální bariéry, než může začít používat minišrouby. Jedině jejich používání v praxi nám pak ukáže jejich mnohostrannost. Minišrouby naši každodenní práci velmi ulehčují. Zvyšují efektivitu mnoha ortodontických aparátů a zlepšují kvalitu léčby.

Kontakt

Dr. Björn Ludwig
Am Bahnhof 54
56841 Traben-Trarbach, Germany
Tel.: +49 65 41 81 83 81
E-mail: bludwig@kieferorthopaedie-mosel.de

Existují obory, které nelze měřit jenom penězi

Rozhovor s prof. MUDr. Jiřím Mazánkem, DrSc.



(Dokončení z minulého čísla)

Vážné a atypické úrazy se často dostanou k ošetření právě na Stomatologickou kliniku 1. LF UK a VFN. Máte v paměti takový případ?

Jistě mi prominete, když uvedu, že na tyto otázky odpovídám velmi nerad, cítím v této rovině

určitou nevhodnou popularizaci oboru, a tak odpovím jenom v obecné rovině: Během své, více než čtyřicetileté, odborné kariéry, je trvalou impresí v mojí mysli doba, kterou jsem strávil na klinice maxilofaciální chirurgie ve Vídni. Bylo to v době, kdy se začaly intenzivně rozvíjet a provádět rekonstrukční výkony v on-

kochirurgii, výkony z technického i odborného hlediska nesmírně obtížné, náročné byly i časově, protože tyto operace trvaly v průměru 10-14 hodin. Velice jsem si vážil důvěry, které se mi dostalo, kdy jako cizinec jsem se mohl těchto výkonů aktivně účastnit. Mimo jiné jsem ve vídeňském transplantacním centru byl přítomen i první současné transplantaci ledviny a slinivky břišní na evropském pracovišti, sutuře periferního nervu mikroskopickou technikou, operačním výkonům na lební bázi a řadě dalších výkonů. Tyto zkušenosti významným způsobem obohatily a usměrnily můj další odborný vývoj.

Praha je stále oblíbenější destinací zahraničních studentů a pro studenty medicíny to platí dvojnásob. Zaznamenáváte i na 1. stomatologické klinice zvyšující se zájem? Ze kterých zemí přijíždějí nejčastěji?

Praha je pro studenty i mladé lékaře atraktivním místem nejen po stránce turistické, ale i odborné. Karlova univerzita a její fakulty mají dobrý zvuk a odborný respekt i mimo evropský kontinent. Stomatologii studuje na 1. LF UK v současné době 80 zahraničních studentů z různých zemí - Řecko, Anglie, USA atd., kteří studují v samostatném programu a látka je jim přednášena v jazyce anglickém. V rámci mezinárodního studijního programu Erasmus - Sokrates absolvují své stáže v Praze studenti z řady dalších zemí, především je tomu tak v prázdninových měsících.

Daří se navazovat nové vztahy s potenciálními partnerskými univerzitami?

Co třeba Tokijská univerzita – bylo to obtížné?

Snažíme se zachytit trendy světového vývoje v medicíně i ve stomatologii, hlavně v zubní transplantologii a ve vývoji a aplikaci nových biomateriálů, výplňových hmot, protetických materiálů a technologií, v chirurgických postupech léčení chorob parodontu atd. Naši tradicí je též diagnostika a terapie novotvarů, léčba orofaciálních zánětů, léčba mezičelistních anomálií a obličejových deformit. Na klinice se provádějí laserové operace a výsledky dosahované v oboru označované jako fotonická medicína jsou na takové úrovni, že zajímají i přední světové odborníky. Z uvedeného je patrné, že další rozvoj v oboru je bez široké mezinárodní spolupráce takřka nemyslitelný. A tak mohu uvést, že v tomto smyslu máme dobré kontakty a vzájemně výhodnou spolupráci s řadou univerzitních pracovišť v USA, Rusku, Ukrajině, Francii, Dánsku, Velké Británii, Rakousku i v Japonsku. Osobně mne potěšil zájem o spolupráci ze strany univerzity ve Fukuocce v jihozápadním Japonsku.

Na tomto místě bych ještě uvedl i významnou aktivitu kliniky a 1. lékařské fakulty zaměřenou na problematiku vysokéhoškolského vzdělávání v rámci států Evropské unie – Projekt Dented (Dental Education) orientovaný na zvýšení standardů pregraduálního vzdělávání v oboru stomatologie a výměnu zkušeností mezi evropskými vysokými školami s tímto zaměřením. Probíhal v úzké spolupráci s Evropskou asociací pro dentální vzdělávání (EDEE) a Americkou asociací dentálních škol (AADS), zapojila se i některá univerzitní

pracoviště zemí jihovýchodní Asie a Japonska, spolupráce s těmito pracovišti zahrnovala více než 80 zemí z celého světa. Na základní projekt Center pak navazovaly další programy mezinárodní spolupráce, jakými byly Dented-Involved a Taiex v roce 2002. Potěšitelná z mého pohledu byla skutečnost, že ve všech evaluacích pregraduální výuky spojených s členstvím ve výše zmíněných projektech obstála naše škola velmi dobře. O významu a uznání pracoviště svědčí i fakt, že v březnu roku 2001 se konal v Praze světový kongres o vzdělávání v zubním lékařství (Global Congress on Dental Education) s účastí více než 2000 delegátů ze 46 zemí celého kontinentu, na jehož organizaci se podílela pražská a olomoucká fakulta i jejich studenti.

Za vašeho přednostování se podařila rekonstrukce Stomatologické kliniky. V rámci zefektivňujících opatření se původní dvě budovy kliniky rozrostly na tři. Jak k tomu došlo? Najdeme kliniku skutečně někdy na jednom místě?

Rekonstruované pracoviště Stomatologické kliniky v Kateřinské ulici, které bylo otevřeno na podzim roku 2008, je moderním výukovým zařízením, které splňuje a má všechny světové parametry. Realizace tohoto projektu pochopitelně neproběhla ze dne na den. Práce na restrukturalizaci studijních plánů a vybudování moderního pracoviště výuky stomatologie se začaly rozvíjet od roku 1998, kdy vedení 1. LF UK a VFN Praha přijalo tento záměr jako prioritní program rozvoje fakulty a nemoc-



Prof. MUDr. Jiří MAZÁNEK, DrSc.

- narodil se 21. dubna 1943 v Poděčelích, okres Chrudim
- 1965 ukončil studium zubního lékařství na FVL UK
- 1970-71 Klinika plastické chirurgie 3. LF UK Praha
- tříměsíční praxe na Klinice maxilofaciální chirurgie univerzitní nemocnice Vídeň
- krátkodobé studijní pobyty – Limoges (Francie), Liverpool (Velká Británie), Denver (USA), Moskva (Rusko)
- 1976 ukončil studium všeobecného směru FVL UK
- nastoupil na Stomatologickou kliniku 1. LF UK a VFN Praha
- 1983 obhájil kandidátskou disertační práci
- 1988 jmenován docentem pro obor stomatologie
- 1988 obhájil doktorskou disertační práci
- 1990 jmenován profesorem pro obor stomatologie
- 1998 jmenován přednostou Stomatologické kliniky 1. LF UK
- 2001 jmenován přednostou sloučené stomatologické kliniky 1. LF UK a VFN Praha
- viceprezident Společnosti české maxilofaciální chirurgie, člen České lékařské společnosti J.E.Purkyně, místopředseda Čestné rady České stomatologické komory, člen vědecké rady 1. LF UK Praha, vedoucí subkatedry stomatologické a maxilofaciální chirurgie IPVZ
- člen Evropské společnosti maxilofaciální chirurgie
- nositel řady odborných ocenění: medaile 1. LF UK Praha (2003), pamětní medaile LF UPJŠ (2003), pamětní medaile Pavla Jozefa Šafárika (2003), Ceny ministra zdravotnictví (2008)
- autorem řady odborných publikací (Nádory orofaciální oblasti, Traumatologie orofaciální oblasti, Stomatologické repetitorium) a odborných příspěvků v časopisech (Česká stomatologie, Journal of Clinical Laser Medicine & Surgery, Aesthetic Plastic Surgery) a člen redakční rady časopisu Choroby hlavy a krku