



ΜΗΡΩΜΕΝΟ
ΤΕΛΟΣ
ΤΟΥ ΕΡΓΑΣΙΟΥ
Ε.Μ.Π. Α.Ο.
Αριθμός Άδειας
4830

ΕΝΤΥΠΟ ΚΛΕΙΣΤΟ ΑΡ. ΑΔΕΙΑΣ 2054/2006 ΚΕΜΠ.Α.Ο.

DENTAL TRIBUNE

The World's Dental Newspaper | Greek Edition

30 χρόνια
ΕΠΕΤΕΙΟ

ΕΛΛΑΔΑ, ΟΚΤΩΒΡΙΟΣ-ΝΟΕΜΒΡΙΟΣ-ΔΕΚΕΜΒΡΙΟΣ 2012

www.dental-tribune.gr

Συνδεθείτε
τώρα

ΤΟΜΟΣ 8, ΤΕΥΧΟΣ 43

Εν Συντομία

Επιθηλιακά κύτταρα των σιελογόνων αδένων

μία θέση στόχος για γονιδιακή θεραπεία

Perez P, Rowzee AM, Zheng C, et al.
Int J Biochem Cell Biol (δημοσιεύτηκε online 26 Φεβρουαρίου 2010)

Οι συγγραφείς έγραψαν αυτήν την αναφορά για να δώσουν μία ενημέρωση των μελετών που διεξάγονται και οι οποίες θα μπορούσαν να οδηγήσουν τελικά στη χρήση των σιελογόνων αδένων για γονιδιακή θεραπεία σε συστηματικές νόσους. Παρατήρησαν ότι, παρόλο που οι σιελογόνοι αδένες τυπικά θεωρούνται ότι παράγουν πρωτεΐνες και τις εκκρίνουν στο σάλιο, μπορούν επίσης να εκκρίνουν πρωτεΐνες στο αίμα και, ως εκ τούτου, να έχουν τόσο ενδοκρινή όσο και εξωκρινή λειτουργία. Από την άποψη της καταδεικνυμένης ενδοκρινούς λειτουργίας, οι συγγραφείς διεξήγαγαν μελέτες in situ μεταφοράς γονιδίων σε σιελογόνους αδένες για γονιδιακή θεραπεία συστηματικών νόσων. Συζήτησαν την ανάπτυξη των σιελογόνων αδένων, τους φορείς που χρησιμοποιούνται για τη μεταφορά γονιδίων και τις εκκριτικές οδούς των διαγονιδιακών πρωτεϊνών. Τέλος, έδωσαν παραδείγματα επιτυχιών γονιδιακής θεραπείας όσον αφορά στην πρόκληση έκκρισης διαγονιδιακών θεραπευτικών πρωτεϊνών σε πειραματόζωα τόσο στο σάλιο όσο και στο αίμα.

Παρόλο που η γονιδιακή θεραπεία για την διόρθωση διαταραχών ανεπάρκειας μιας πρωτεΐνης

→ DT σελίδα 6

www.dental-tribune.gr

Hu-Friedy

ΜΗΤΣΗΣ ΙΩΑΝΝΗΣ & ΣΙΑ Ο.Ε.

Τηλ.: 210 - 7649760 - Fax: 210 - 7649761
e-mail: ipmdent@acci.gr - www.hu-friedy.eu

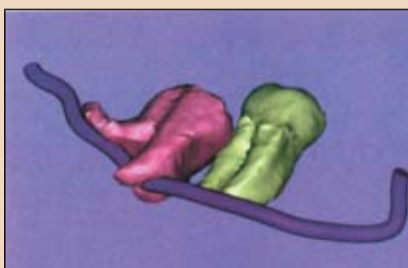Επιστήμη & Έρευνα



Η αντιμετώπιση της υπεραισθησίας των δοντιών
Παρουσίαση που περιγράφεται η πλέον αποδεκτή θεωρία για την υπεραισθησία που είναι η λεγόμενη υδροδυναμική θεωρία.

→ σελίδα 10

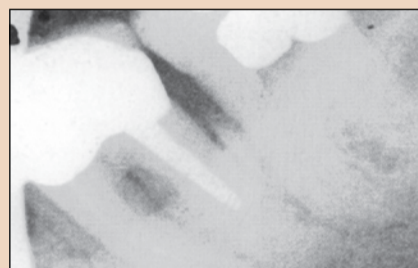
Σύγχρονη Τεχνολογία



Εστιάζοντας στις μελλοντικές τεχνολογικές εξελίξεις
Μία σάρωση CBCT παρέχει τόσο στον οδοντίατρο όσο και στον ασθενή περισσότερες πληροφορίες εκ των προτέρων. Ο οδοντίατρος δεν χρειάζεται να υπαναχωρεί σε ένα ήδη ακριβό σχέδιο θεραπείας και ο ασθενής μπορεί να λάβει μία πιο ενημερωμένη απόφαση.

→ σελίδα 8

Κλινικά Θέματα-Ενδοδοντία



Η σύγχρονη ενδοδοντική θεραπεία είναι πιο ασφαλής, πιο αποτελεσματική και πιο οικονομική
Ο καλύτερος τρόπος για μία λογική λήψη αποφάσεων είναι ο καθορισμός μιας σειράς κριτηρίων, των στόχων που πρέπει να επιτευχθούν καθώς και η εφαρμογή αυτών των στόχων σαν ένα όργανο μέτρησης ώστε να διαπιστωθεί με ποιό τρόπο τα διάφορα εργαλεία και οι τεχνικές μπορούν να λειτουργήσουν.

→ σελίδα 16

Κρίση! Και τώρα τι γίνεται;

Η κρίση στη χώρα μας ήρθε και... κάθισε. Όσοι πιστεύουν ότι ήταν περαστική (και ανεπιθύμητη) διαψεύδονται. Ο χρόνος παραμονής της απροσδιόριστος και οι συνέπειες της πολλές και αρνητικές.

Σχεδόν όλα τα επαγγέλματα έχουν αισθανθεί έντονα τις συνέπειες αυτής της κρίσης και μαζί τους βέβαια και οι οδοντίατροι.

Οι αντιδράσεις των γιατρών από το ξεκίνημα της κρίσης έως σήμερα περνούν από στάδιο σε στάδιο. Στην αρχή περιέργεια, τι θα γίνει στη δουλειά τους, μετά αγωνία και συγκράτηση εξόδων, στη συνέχεια σε αρκετούς, απελπισία, απογοήτευση και τάση φυγής. Τώρα, μετά την προσπάθεια προσαρμογής στα νέα δεδομένα, διακρίνουμε την επιθυμία των γιατρών για επαναπροσδιορισμό των εργασιών τους στα ιατρεία.

Αρχίζει τώρα ο οδοντιατρικός κόσμος να θέλει να προσαρμοστεί στη νέα πραγματικότητα και να διερευνά τον τρόπο που θα τα καταφέρει. Μιας λοιπόν και δεν είναι δυνατόν οι οδοντίατροι να μετα-

ναστεύσουν όλοι αφενός, αλλά ούτε να σταματήσουν σίγουρα να εργάζονται, ήρθε η στιγμή να αναζητήσουν τί μορφή υπηρεσιών να δίνουν, σε τι τιμή αλλά κυρίως τι εργασίες μπορούν να πληρώσουν οι πιεσμένοι οικονομικά ασθενείς και πως θα διεκδικήσουν ένα ποσοστό από τα εναπομείναντα εισοδήματά τους.

Σίγουρα εργασίες που δεν πραγματοποιούσαν στο παρελθόν, ανεπιθύμητοι πελάτες, αδιαφορία για το τι μπορεί να πληρώσει ο ασθενής και υψηλά τιμολόγια ανήκουν στο "ωραίο" παρελθόν.

Το μέλλον απαιτεί υψηλού επιπέδου εργασίες, λογικές αμοιβές, διεύρυνση των παρεχόμενων υπηρεσιών και προπάντων δεν συγχωρεί σίγουρα αποτυχημένες εργασίες διότι το κάθε ευρώ για τους ασθενείς είναι απαραίτητο.

Η Omnipress λοιπόν, με την υπευθυνότητα που διακρίνει την 30χρονη παρουσία της στον χώρο και

→ DT σελίδα 2



SOUTHERNIMPLANTS

The **Brightest Ideas**
In Dental Implants



ΑΠΟ € 95 + Φ.Π.Α.



www.southernimplants.gr

Μεταξύ 33, Γλυφάδα 166 74, Τηλ. 210 8982817
info@southernimplants.gr

← DT σελίδα 1

ανταποκρινόμενη στην αγωνία του συνόλου των Ελλήνων οδοντιάτρων, διοργανώνει στις **13&14 Απριλίου 2013** 2μερο Συνέδριο, σε μια προσπάθεια αναζήτησης πρακτικών και εφαρμόσιμων λύσεων και απαντήσεων στον αυξανόμενο προβληματισμό των οδοντιάτρων και την αντιμετώπιση των καινούργιων δεδομένων που προσδιορίζουν το μέλλον τους.

Με βασικούς εισηγητές των διευθυντή της Αυστραλιανής Ακαδημίας Οδοντοπροσωπικής Αιθητικής Dr. Myles Holt

BDS (Syd.) FIADFE, ο οποίος θα παρουσιάσει τις δυνατότητες της Οδοντιατρικής στην Αισθητική προσώπου και τα οφέλη που από αυτή προκύπτουν, καθώς και ο Γάλλος Pascal Steichen, εκδότης οδοντιατρικών περιοδικών, με ειδίκευση στην αποδοτικότητα των οδοντιατρικών και υπεύθυνος διαχείρισης 7 κλινικών στη Γαλλία, ο οποίος θα αναλύσει τις επίκαιρες παρεμβάσεις για την αντιμετώπιση της κρίσης και θα προτείνει λύσεις για την αναβάθμιση των υπηρεσιών, την επέκταση των εργασιών και την ταυτοποίηση των αμοιβών.

Ένα διήμερο συνέδριο απαραίτητο για όλους

Δύο ημέρες ενημέρωσης για να αποφασίσουμε πως θα βαδίσουμε στο μέλλον.

Μια ευκαιρία που πρέπει να την εκμεταλλευτούμε για να προχωρήσουμε μπροστά. Νομίζω ότι ήρθε η ώρα που ο οδοντιατρικός κόσμος πρέπει να γεμίσει την φαρέτρα του με πιο πολλά βέλη.

Αυτά που είχαμε στο πίσω μέρος του μυαλού μας να πραγματοποιήσουμε και δεν τα υλοποιήσαμε, ήρθε η ώρα να τα πράξουμε. Κάποιος πολιτικός είπε: "να αλλάξουμε ή θα βουλιάξουμε και... λεφτά υπάρχουν". Εμείς

σήμερα γνωρίζουμε ότι και βουλιάξαμε και λεφτά δεν υπάρχουν.

Γνωρίζουμε όμως επίσης ότι ο χώρος της υγείας είναι ένας ευαίσθητος χώρος και είναι στο χέρι μας να του δώσουν οι ασθενείς μας την αντίστοιχη προτεραιότητα. Αν λοιπόν δεν είμαστε διατεθειμένοι να μας καταπιεί η άμμος που βουλιάξαμε ως προσπάθισουμε με αφορμή το συνέδριο στις 13 & 14 Απριλίου 2013 να φτάσουμε σε στέρεο έδαφος.

Σίγουρα μπορούμε αρκετά να το προσπαθήσουμε.

Για την OMNIPRESS, ο εκδότης

Οστικά μοσχεύματα και εμφυτεύματα Είναι πάντα η καλύτερη θεραπεία;



Gordon J. Christensen,
DDS, MSD, PHD

Προσθετολόγος στο Provo της Utah. Κατέχει πτυχίο DDS από το Πανεπιστήμιο της Νότιας Καλιφόρνιας, MSD από το Πανεπιστήμιο της Ουάσιγκτον και PHD από το Πανεπιστήμιο του Ντένβερ. Φέρει το βαθμό του Diplomate της Αμερικανικής Επιτροπής Προσθετολογίας, του Εταίρου και Diplomate στο Διεθνές Συμβούλιο Στοματικής Εμφυτευματολογίας, του Εταίρου στην Ακαδημία Οστεοσυνωμάτωσης του Αμερικανικού Σώματος Οδοντιάτρων, του Διεθνούς Σώματος Οδοντιάτρων, του Αμερικανικού Σώματος Προσθετολόγων, AGD (Hon) του Βασιλικού Σώματος Χειρουργών Αγγλίας και του Εταίρου στην Αμερικανική Ακαδημία Εμφυτευματολογίας Οδοντιατρικής. Οι Gordon και Rella Christensen είναι συνιδρυτές του μη κερδοσκοπικού Ιδρύματος CR (πρώην CRA) και ο Gordon J. Christensen του CLINICIAN'S REPORT. Έχει παρουσιάσει περισσότερες από 45.000 ώρες συνεχόμενης εκπαίδευσης σε όλο τον κόσμο και έχει δημοσιεύσει πολλά άρθρα και βιβλία.



Paul L. Child Jr, DMD, CDT

Διευθυντής του ιδρύματος CR, ενός μη κερδοσκοπικού εκπαιδευτικού και ερευνητικού κέντρου (πρώην CRA). Πραγματοποιεί εκτενή έρευνα σε όλους τους τομείς της οδοντιατρικής και διευθύνει το περιοδικό του Gordon J. Christensen CLINICIAN'S REPORT και άλλα δημοσιεύματα. Ο Δρ Child αποφοίτησε από το Case Western Reserve University School of Dentistry, ολοκλήρωσε ειδίκευση στην προσθετική στο Louisiana State University, και διατηρεί ιατρείο στην CR Dental Health Clinic στο Provo, Utah. Είναι επίσης πτυχιούχος οδοντοτεχνίτης από το Εθνικό Συμβούλιο Πιστοποίησης στην Τεχνολογία Οδοντιατρικών Εργαστηρίων. Ο Δρ Child δίνει διαλέξεις και συμπαρανοιάζει τη σειρά μαθημάτων «Dentistry Update» μαζί με τους Δρ Gordon και Rella Christensen. Δίνει διαλέξεις σε όλους τους τομείς της οδοντιατρικής, με έμφαση στις νέες και αναδύμενες τεχνολογίες. Είναι μέλος σε πολλούς επαγγελματικούς συνδέσμους και ακαδημίες.

Διαβάζοντας τα πιο κατάσταση των ελλείψεων. Σε τέτοιες περιπτώσεις, στην ελαττωματική περιοχή τοποθετούνται σημαντικές ποσότητες αυτογενούς οστού (οστού του ασθενούς), αλλομοσχεύματος (πρωματικό ανθρώπινο οστού), αλλοπλαστικού (συνθετικά εμφυτεύματα υλικά), ή ξενομοσχεύματος (ζωικό οστού).

International Imprint

Licensing by Dental Tribune International

Publisher Torsten Oemus

Group Editor

Daniel Zimmermann
newsroom@dental-tribune.com
+4934148474107

Editorial Assistant

Yvonne Bachmann

Editors

Claudia Salwiczek

Copy editors

Sabrina Raaff
Hans Motschmann

International Editorial Board

Dr Nasser Barghi, USA – Ceramics
Dr Karl Behr, Germany – Endodontics
Dr George Freedman, Canada – Aesthetics
Dr Howard Glazer, USA – Cariology
Prof Dr I. Krejci, Switzerland – Conservative Dentistry
Dr Edward Lynch, Ireland – Restorative
Dr Ziv Mazor, Israel – Implantology
Prof Dr Georg Meyer, Germany – Restorative
Prof Dr Rudolph Slavicek, Austria – Function
Dr Marius Steigmann, Germany – Implantology

Publisher/President/CEO Torsten Oemus

Sales & Marketing Peter Witteczek, Matthias Diessner, Vera Baptist

Director of Finance & Controlling Dan Wunderlich

Marketing & Sales Services Nadine Dehmel

License Inquiries Jörg Warschat

Accounting Manuela Hunger

Business Development Manager Bernhard Moldenhauer

Executive Producer Gernot Meyer

Dental Tribune International

Holbeinstr. 29, 04229 Leipzig, Germany

Tel.: +49 341 4 84 74 302 | Fax: +49 341 4 84 74 173

Internet: www.dental-tribune.com | E-mail: info@dental-tribune.com

Regional Offices

Asia Pacific

Dental Tribune Asia Pacific Limited

Room A, 20/F, Harvard Commercial Building, 111 Thomson Road, Wanchai, Hong Kong Tel.: +852 3113 6177 | Fax: +8523113 6199

The Americas

Dental Tribune America

116 West 23rd Street, Ste. 500, New York, NY 10011, USA

Tel.: +1 212 244 7181 | Fax: +1 212 224 7185

© 2010, Dental Tribune International GmbH. All rights reserved.

Απαγορεύεται η αναδημοσίευση όλου ή μέρους της ύλης του περιοδικού χωρίς την γραπτή άδεια του εκδότη.

To Dental Tribune καταβάλει κάθε δυνατή προσπάθεια για να παρουσιάσει με ακρίβεια τα κλινικά δεδομένα και τα στοιχεία για τα νέα προϊόντα των διαφόρων κατασκευαστών, αλλά δεν αναλαμβάνει την ευθύνη για την αξιοπιστία αυτών των στοιχείων ή για τυχόν τυπογραφικά λάθη. Επίσης, οι εκδότες δεν φέρουν καμία ευθύνη όσον αφορά τις ονομασίες των προϊόντων ή τις δυνατότητες τους ή αυτά που αναφέρονται από τις διαφημιστικές εταιρείες. Οι απόψεις που εκφράζονται από τους συγγραφείς των διαφόρων άρθρων αντιπροσωπεύουν μόνον τους ίδιους και δεν εκφράζουν απαραίτητα και τις απόψεις του Dental Tribune International

Ελληνική έκδοση

Ιδιοκτήτης

Δημήτρης Γ. Ρούσσης
Νεάπολη Αργινίου, Τ.Κ. 30100

Τηλέφωνο

+30 210 2222637 - +30 6972036900

E-mail

info@omnipress.gr

Internet

www.dental-tribune.gr

Κωδικός

01-7656

Εμβάσμα συνδρομών

ΕΘΝΙΚΗ ΤΡΑΠΕΖΑ 179/44015225

ALPHA BANK 218/00-2002-000-260

Εκδότης-Διευθυντής

Διεύθυνση - Σύνταξη
Επιμέλεια ύλης
Ειδικό Συνεργάτες

Διαφημίσεις

Art Director

Υπεύθυνη,

Επιμέλεια τεύχους

Εκτύπωση

Δημήτρης Γ. Ρούσσης
Δημήτρης Αρ. Αλεξόπουλος
Ευάγγελος Καινούργιος
Κατερίνα Σπυροπούλου
Αριστείδης Αλεξόπουλος
Δημήτρης Ρούσσης
Μαρία Σιδερή

Αναγνωστάκη Κωνσταντίνα
Ariagraf & ΣΙΑ ΕΕ, Γραφικές Τέχνες
Ανθέων 72, 124 61 Χαϊδάρι,
τηλ: 210 5822130

επισκευθείτε μας : www.dental-tribune.gr

→ DT σελίδα 4

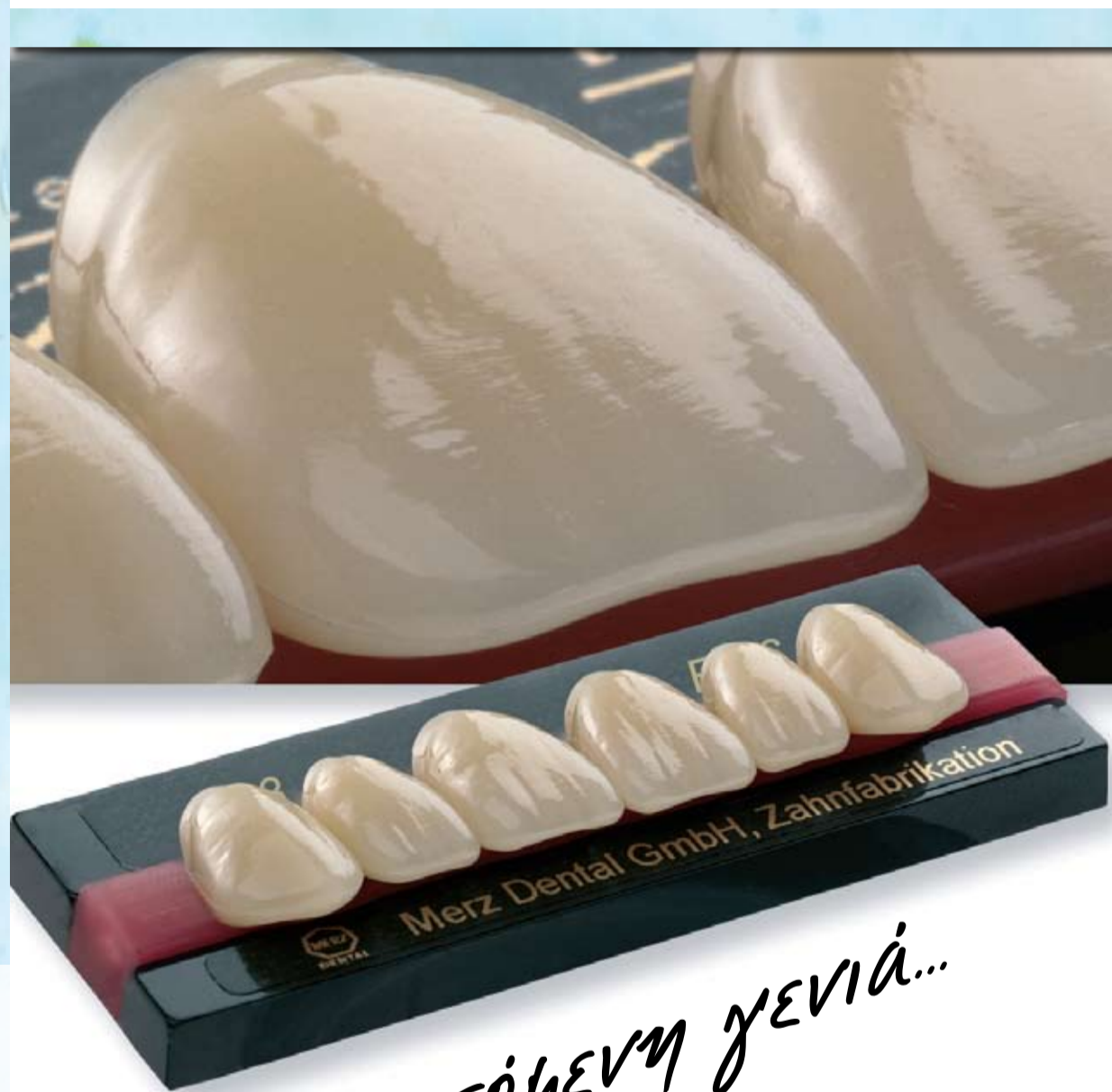


artegral[®]

Δόντια υψηλής αισθητικής, 5 στρωμάτων.
Ιδανικά για επιεμφυτευματικές εργασίες.

Polystar[®]
Selection

Δόντια 4 στρωμάτων.
Σχεδιασμένα για εύκολη και γρήγορη σύνταξη.



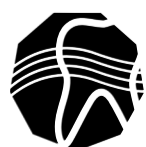Η επόμενη γενιά...

- ✓ στην αισθητική
- ✓ στην αντοχή
- ✓ στην ποιότητα



Κατασκευάζονται από OMP-N
(σύμπλεγμα οργανικά τροποποιημένου
πολυμερούς) που τους προσδίδει:

- ✓ Αντίσταση στην αποτριβή
- ✓ Αντίσταση στη συσσώρευση πλάκας
- ✓ Χημική & χρωματική σταθερότητα
- ✓ Ευκολία στην επεξεργασία και τη στίλβωση



Μιλτιάδης Βιτσαρόπουλος Α.Ε.

Μεσογείων 348, 153 41 Αγ. Παρασκευή • Τηλ.: 210 6541340 • Fax: 210 6541618
www.vitsaropoulos.gr • e-mail: info@vitsaropoulos.gr

← DT σελίδα 2

Δεν υπάρχει αμφιβολία ότι αυτές οι επεμβάσεις είναι ευπρόσδεκτες και, μερικές φορές, επιτυχείς. Εντούτοις, η διαδικασία μπορεί να είναι εξαιρετικά δαπανηρή. Εάν το υλικό του μοσχεύματος είναι αυτογενές, είναι συχνά επώδυνο τόσο για την περιοχή από την οποία λήφθηκε το μόσχευμα όσο και στη θέση όπου τοποθετήθηκε. Η αύξηση με μόσχευμα μεγάλων ελλειμμάτων μπορεί να είναι χρονοβόρα, συχνά απρόβλεπτη, και μερικές φορές μπορεί να οδηγήσει σε αισθητικά κατώτερο αποτέλεσμα.

Ως επιμελείς οδοντίατροι, είμαστε οι πιο έμπειροι γιατροί για τέτοιες καταστάσεις. Προσφέρουμε επαρκείς πληροφορίες στον ασθενή για να τον καθοδηγήσουμε σε μία ορθολογική και τεκμηριωμένη απόφαση για τη σύνθετη θεραπεία του;

Η εκπαίδευση συγκατάθεσης κατόπιν ενημέρωσης παρέχει όλες τις εναλλακτικές λύσεις για τις πολύπλοκες καταστάσεις που αντιμετωπίζει; Συχνά, ο ασθενής βλέπει τον οδοντίατρο αποκατάστασης και τον προσθετολόγο μετά από τη μεταμόσχευση και ενώ η τοποθέτηση μοσχευμάτων έχει ολοκληρωθεί ήδη από τον ειδικό χειρουργό.

Σε αυτό το χρόνο δεν υπάρχει πια καμία εναλλακτική λύση εκτός από τη συνέχεια του σχεδίου θεραπείας που προέβλεψε ο κλινικός που πραγματοποίησε τη μεταμόσχευση και την τοποθέτηση των εμφυτευμάτων. Το κλινικό αποτέλεσμα μπορεί να αποβεί από ικανοποιητικό έως καταστρεπτικό.

Τελευταία, έχουν εμφανιστεί κλινικά περιστατικά που προκαλούν ανησυχία για πιθανή υπερθεραπεία ή κακοτεχνία. Στις ακόλουθες περιπτώσεις, ένα πιο συντηρητικό σχέδιο θα ήταν δυνατό και ενδεχομένως καλύτερο από εκείνα που προγραμματίστηκαν:

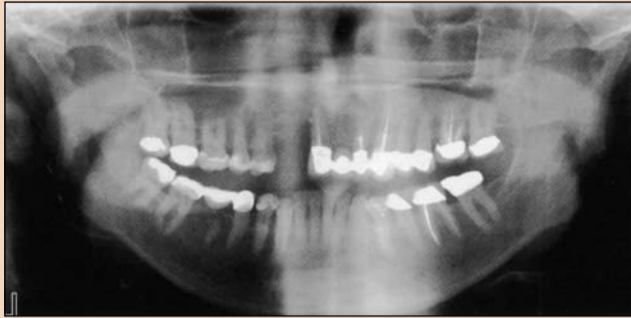- Μεγαλύτεροι έφηβοι με μερική ανοδοντία και σταθερά παραμένοντα νεογιλά δόντια προγραμματίστηκαν για εξαγωγή όλων των λειτουργικών και σταθερών

νεογλών δοντιών, εκτεταμένες μεταμοσχεύσεις λαγόνιου οστού και στα 4 τεταρτημόρια, τοποθέτηση πολλών εμφυτευμάτων στις νωδές γνάθους και ακίνητες αποκαταστάσεις και στις δύο γνάθους. Η αποκατάσταση κάθε γνάθου προβλεπόταν να έχει το κόστος ενός καινούργιου αυτοκινήτου. Το κόστος μιας τέτοιας ολικής αποκατάστασης του στόματος συχνά είναι ίσο με το κόστος μιας μέσης κατοικίας στις Ηνωμένες Πολιτείες.

- Μερικώς νωδοί ασθενείς με ανεπαρκές οστόν για εμφυτεύματα τυποποιημένης διαμέτρου (3 mm ή μεγαλύτερα), που προγραμματίστηκαν για εκτεταμένη αύξηση ακρολοφίας με μοσχεύματα από το γένειο ή τον κλάδο, για να ακολουθήσουν εμφυτεύματα, κολοβώματα, και στεφάνες, όταν μία απλή, προβλέψιμη ακίνητη ή κινητή πρόσθεση θα κάλυπτε την κλινική κατάσταση τόσο από λειτουργική όσο και από αισθητική σκοπιά.

- Νωδοί ηλικιωμένοι ασθενείς με ανεπαρκές οστόν για εμφυτεύματα τυποποιημένης διαμέτρου, που προγραμματίστηκαν για εκτεταμένη μεταμόσχευση αυτογενούς οστού στην πρόσθια κάτω και λουθήσει αποκατάσταση με κινητή επένθετη οδοντοστοιχία, όταν η τοποθέτηση μικρών, μέχρι διαμέτρου 3 mm, εμφυτευμάτων θα ήταν ιδανική στο υπολειμματικό, κυρίως φλοιώδες οστόν που απέμενε.

- Προγραμματισμός για αφαίρεση λειτουργικών και αισθητικά αποδεκτών γεφυρών 3 δοντιών, τοποθέτηση μοσχεύματος στη νωδή περιοχή του ενός δοντιού και τοποθέτηση εμφυτεύματος, ψευδοκολοβώματος και στεφάνης, με τη δικαιολογία ότι ένα εμφύτευμα στη νωδή περιοχή του ενός δοντιού θα εξυπηρετούσε καλύτερα τον ασθενή από την λειτουργική



Εικ. 1. Ο ασθενής πριν από τη θεραπεία παρουσιάζει 2 ελλείποντα πρόσθια δόντια της άνω γνάθου και εκτεταμένο οστικό έλλειμμα.

Πίνακας. Ενημερωμένη συγκατάθεση

Τα χαρακτηριστικά της ενημερωμένης συγκατάθεσης πρέπει να είναι καλά γνωστά σε κάθε οδοντίατρο. Τόσο από ηθική όσο και νομική άποψη, ο οδοντίατρος πρέπει να ενημερώνει λεπτομερώς τους ασθενείς για τα ακόλουθα 6 σημεία:

1. Εναλλακτικές λύσεις φροντίδας για την κλινική κατάστασή τους
2. Τα πλεονεκτήματα κάθε θεραπευτικής επιλογής
3. Τα μειονεκτήματα κάθε θεραπευτικής επιλογής
4. Το κόστος κάθε επιλογής
5. Οι κίνδυνοι κάθε επιλογής
6. Το αποτέλεσμα της άφειας χωρίς θεραπεία

Καταρτισμένο προσωπικό μπορεί να εκπαιδεύει τους ασθενείς σε αυτά τα 6 σημεία, αφήνοντας έτσι στον οδοντίατρο την ευθύνη να επιβεβαιώσει απλώς ότι η εκπαίδευση έχει πραγματοποιηθεί και ο ασθενής είναι ενήμερος και στα 6 σημεία. Η χρήση βίντεο, προπλάσμάτων, φυλλαδίων και άλλων μέσων βοηθά στην απλούστευση της διαδικασίας.

ακίνητη πρόθεση των τριών τεμαχίων.

- Προγραμματισμός ενός ασθενούς σε κατάσταση ενεργού χημειοθεραπείας/ακτινοθεραπείας να εξαγάγει όλα τα εναπομένοντα δόντια, να δεχθεί μοσχεύματα στις απορροφημένες περιοχές, να τοποθετηθούν 4 εμφυτεύματα σε κάθε ακίνητη πρόσθεση.

- Προγραμματισμός για τοποθέτηση μεμονωμένων εμφυτευμάτων μεταξύ θεραπευμένων, πρώην περιοδοντικών δοντιών με κινητικότητα. Τέτοιοι ασθενείς είναι συχνά σε ένα στάδιο συντήρησης, αλλά η μακροπρόθεσμη πρόγνωση των δοντιών είναι αμφισβητήσιμη. Αυτοί οι ασθενείς έχουν συχνά αρκετά εναπομείναντα δόντια σε κάθε τόξο, αρκετά εμφυτεύματα μεταξύ των δοντιών, και

προγραμματίζεται μία πλήρης αποκατάσταση του στόματος. Η αφαίρεση των υπολοίπων δοντιών και η τοποθέτηση μιας συμβατικής ολικής οδοντοστοιχίας ή μιας επιεμφυτευματικής οδοντοστοιχίας ικανοποιεί συχνά τέτοιες καταστάσεις επαρκέστερα, λιγότερο δαπανηρά, και με περισσότερη προβλεψιμότητα.

- Προγραμματισμός για 4 ή περισσότερα εμφυτεύματα με εξομάλυνση του οστού στην ακρολοφία και τοποθέτηση αρκετών εμφυτευμάτων διαμέτρου πάνω από 3 mm και μία ακίνητη πρόσθεση, όταν θα μπορούσαν να εξεταστούν αρκετά άλλα πιο συντηρητικά σχέδια θεραπείας.

Πολλά περισσότερα παραδείγματα που απαντώνται στη διάρκεια των χρόνων στην πράξη εντείνουν την ανησυχία που θα

πρέπει ήδη να αισθάνεστε. Τα ερωτηματικά που προκύπτουν από αυτό το άρθρο είναι σαφή. Η μεταμόσχευση και η τοποθέτηση εμφυτευμάτων είναι κατάλληλα για όλους; Ή θα έπρεπε περιστασιακά να εφαρμόζεται πιο συμβατική θεραπεία;

Αυτό το άρθρο αποτελεί μια έκκληση προς όλους μας να εξασφαλίζουμε ότι ο ασθενής μας:

- Ενημερώνεται ειλικρινά για τις πολυάριθμες εναλλακτικές λύσεις σχετικά με τις σύνθετες ανάγκες της στοματικής του αποκατάστασης
- Ενθαρρύνεται να συμβουλευτεί και άλλους επαγγελματίες για τις κλινικές απόψεις τους πέρα από τις δικές μας προτάσεις
- Πείθεται ότι επιλέγεται τελικά η «καλύτερη» θεραπεία για την κατάστασή του, λαμβάνοντας υπόψη την υγεία, τις αισθητικές ανάγκες και τις οικονομικές δυνατότητες, την ηλικία, το χαρακτήρα και την ευεξία του. Πρέπει να βεβαιωθεί ότι το σχέδιο θεραπείας του δεν επιλέγεται με βάση άλλα κριτήρια, όπως οι οικονομικές απολαβές του οδοντίατρου ή η εφαρμογή της πιο τεχνολογικά προηγμένης αγωγής.

Φαίνεται ότι οι παραπάνω ασθενείς δεν είχαν την ευκαιρία να διαμορφώσουν ενήμερες αποφάσεις για τη θεραπεία τους, δεδομένου ότι πολλές από τις προγραμματισμένες θεραπείες δεν ήταν ούτε λογικές ούτε προς το συμφέρον του ασθενούς. Για μερικούς οδοντίατρος, ο ενθουσιασμός της αντιμετώπισης μιας «μεγάλης» περίπτωσης και οι προφανείς οικονομικές απολαβές επισκιάζουν τις αληθινές ανάγκες του ασθενούς.

Και οι δύο συντάκτες αυτού του άρθρου είμαστε προσθετολόγοι. Και οι δυο τοποθετούμε μοσχεύματα σε περιοχές οστικών ελλειμμάτων και εμφυτεύματα. Συμφωνούμε ότι, σε πολλές καταστάσεις, η μεταμόσχευση, η επούλωση, η τοποθέτηση εμφυτευμάτων και η προσθετική

αποκατάσταση αποτελούν την καλύτερη θεραπεία. Εντούτοις, βλέπουμε επίσης πολλές περιπτώσεις στις οποίες η θεραπεία ήταν υπερβολική, σε κακή χρονική στιγμή, πάρα πολύ δαπανηρή για τον ασθενή ή την οικογένεια ώστε να προκαλεί οικονομική στενότητα, ή εφαρμόστηκε σε καταστάσεις όπου η συμβατική στοματική θεραπεία θα ήταν προτιμότερη.

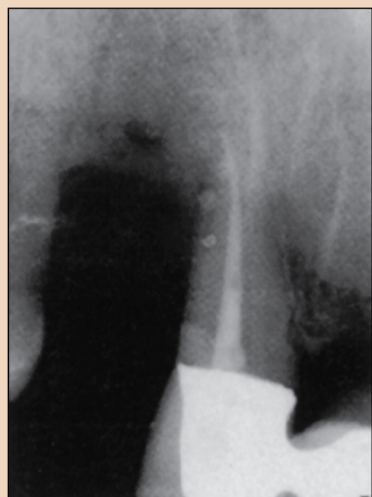
Παράγοντες προγραμματισμού θεραπείας: μεταμόσχευση και/ή τοποθέτηση εμφυτευμάτων

Θα χρησιμοποιήσουμε έναν πραγματικό ασθενή για να προάγουμε τον προβληματισμό σχετικά με τον προγραμματισμό θεραπείας σε δύσκολες περιπτώσεις. Οι Εικ. 1 και 2 παρουσιάζουν τις ακτινογραφίες ενός ασθενούς που ήλθε σε μας για μία «δεύτερη γνώμη». Σύμφωνα με τον ασθενή, ένας χειρουργός οδοντίατρος στην περιοχή μας είχε εξαγάγει ένα πρόσθιο δόντι της άνω, πράγμα που οδήγησε στην αφαίρεση ενός άλλου προφανώς ελαττωματικού πρόσθιου δοντιού, τη μεταμόσχευση αυτόλογου οστού και τελικά την αποτυχία του οστικού μοσχεύματος.

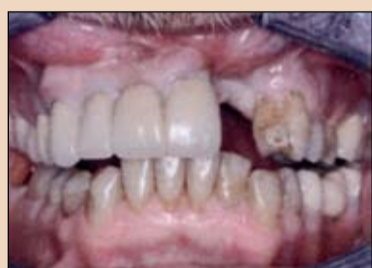Οι Εικ. 3 και 4 παρουσιάζουν τα επακόλουθα σημαντικά ελλείμματα του οστού και των μαλακών ιστών. Ένας χειρουργός οδοντίατρος είχε προτείνει άλλη μία εκτεταμένη μεταμόσχευση οστού στο έλλειμμα, μερικά εμφυτεύματα και στεφάνες.

Ο ασθενής, ένα μορφωμένο και ευφυές άτομο, αντιμετώπισε με προβληματισμό τις νέες επεμβάσεις, την αναμενόμενη επιτυχία τους, το αισθητικό αποτέλεσμα και το χρόνο που απαιτείται για την όλη διαδικασία. Μετά αρκετό χρόνο που αναλώθηκε από τον οδοντίατρο και το προσωπικό για την «ενημέρωση και συγκατάθεση» (Πίνακας) και αξιολόγηση της αναμενόμενης λειτουργικής και αισθητικής επιτυχίας, ο ασθενής αποφάσισε να τοποθετήσει μία συμβατική ακίνητη πρόθεση.

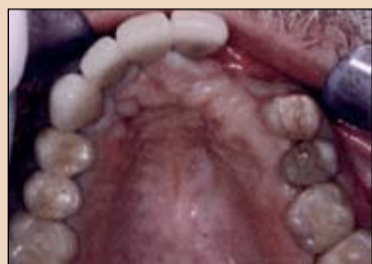← DT σελίδα 4



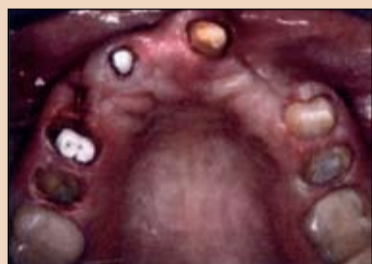Εικ. 2. Οπισθοφατνιακή ακτινογραφία του οστικού ελλείμματος.



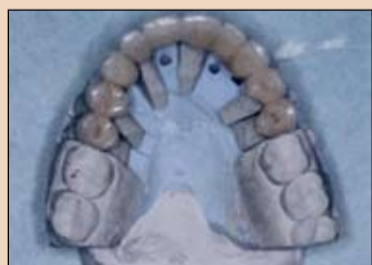Εικ. 3. Πρόσθια όψη του οστικού ελλείμματος και της ατέλειας των μαλακών ιστών.



Εικ. 4. Υπερώια όψη του οστικού ελλείμματος και των μαλακών ιστών.



Εικ. 5. Ανασυστάσεις, εξαγωγή του κυνόδοντα της άνω γνάθου, πλήρωση του φατνίου, προετοιμασία των δοντιών για τη θεραπεία και προσωρινή αποκατάσταση.



Εικ. 6. Μια ολική χυτή ακίνητη γέφυρα από ευγενές μέταλλο με επικάλυψη πορσελάνης.



Εικ. 7. Ιστική επιφάνεια της ακίνητης πρόθεσης.

Συμφωνήσαμε με την απόφαση του ασθενή, θεωρώντας ότι η μεταμόσχευση και οι άλλες επεμβάσεις δεν ήταν προς το συμφέρον του ασθενούς, αν και θα μπορούσαμε εύκολα να ακολουθήσουμε την άλλη οδό, με νέα μεταμόσχευση και αποκατάσταση επί εμφυτευμάτων.

Συμφωνήσαμε να επιχειρήσουμε τη θεραπεία. Ένας κατεστραμμένος κυνόδοντας εξήχθη και το μετεξακτικό φατνίο

πληρώθηκε με αλλοπλαστικό μόσχευμα, για να εξασφαλιστεί η μακροπρόθεσμη σταθερότητα της φατνιακής ακρολοφίας κάτω από το γεφύρωμα.

Τα υπόλοιπα δόντια αποκαταστάθηκαν και παρασκευάστηκαν για ακίνητη προσθετική αποκατάσταση (Εικ. 5). Η αποκατάσταση χυτεύθηκε σε ενιαία μονάδα με το ευγενές μέταλλο παλλάδιο και ολοκληρώθηκε με κεραμικό στο χρώμα του δοντιού και των ούλων επάνω από το

μέταλλο. Η τελειωμένη γέφυρα φαίνεται στις Εικ. 6 και 7.

Το κλινικό αποτέλεσμα παρουσιάζεται με απώθηση των χειλέων στην Εικ. 8 και με το υψηλότερο φυσικό χαμόγελο του ασθενούς στην Εικ. 9. Μόνο τα άνω δόντια μέχρι τους προγομφίους περιελήφθησαν στην ακίνητη πρόθεση. Τα κάτω δόντια και οι άνω γομφίοι δεν αποκαταστάθηκαν λόγω της σταθερότητάς τους, της αισθητικά επαρκούς όψης τους και για

περιορισμό του κόστους για τον ασθενή. Προφανώς, το κεραμικό σε χρώμα ούλων όπως φαίνεται στην Εικ. 8 δεν θα φανεί ποτέ, παρά μόνο σε ισχυρή απώθηση των χειλέων, αν και έχει επιτευχθεί ένα σχετικά καλό αισθητικό αποτέλεσμα. Ο ασθενής ικανοποιήθηκε ιδιαίτερα με το αποτέλεσμα.

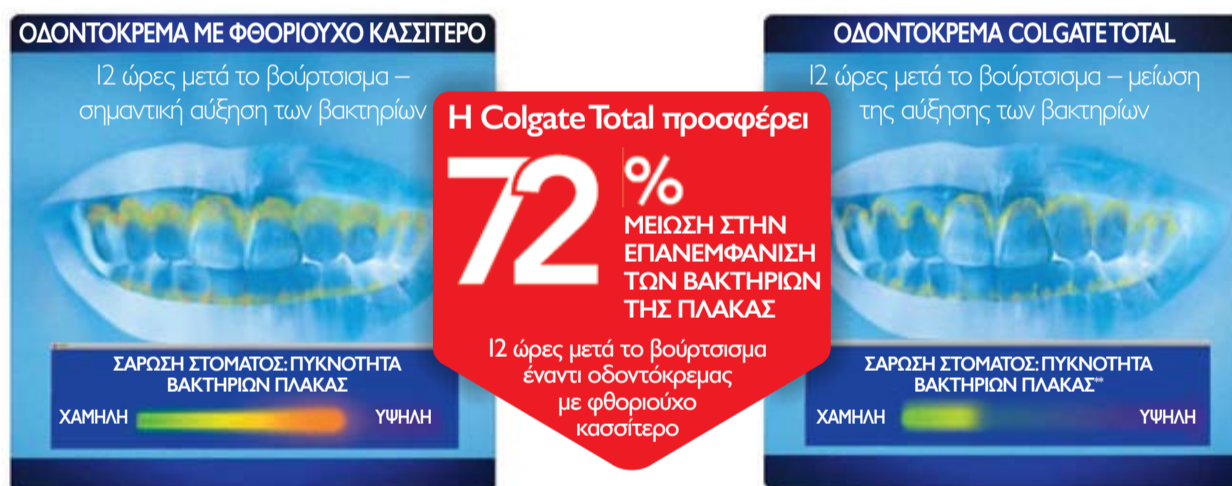Οι παράγοντες που περιγράφονται στη συνέχεια εξετάστη-

→ DT σελίδα 6

Νέες μελέτες δείχνουν ότι

Η Colgate Total προσφέρει ανώτερη* μείωση των βακτηρίων της πλάκας για καλύτερο έλεγχο της υγείας των ούλων.

Νέα κλινική μελέτη δείχνει ότι η Colgate Total είναι πιο αποτελεσματική στη μείωση της ανάπτυξης των βακτηρίων της πλάκας σε σύγκριση με μία οδοντόκρεμα με φθοριούχο κασσίτερο.¹



**Απεικόνιση της μείωσης των βακτηρίων της πλάκας 12 ώρες μετά το βούρτσισμα με Colgate Total έναντι οδοντόκρεμας με φθοριούχο κασσίτερο

Οι αποδείξεις τα λένε όλα

Η μοναδική σύνθεση με τρικλοζάν και συμπολυμερές της Colgate Total προσφέρει ανώτερο έλεγχο της πλάκας για ένα πιο υγιές στόμα σε σύγκριση με μία οδοντόκρεμα με φθοριούχο κασσίτερο



Για ένα υγιές στόμα προτείνετε τη NEA Colgate Total Pro Gum Health

Περιέχει 1450 ppm Φθοριούχου Νατρίου

* Σε σύγκριση με οδοντόκρεμα με φθοριούχο κασσίτερο
1 Furgang et al. J Dent Res. 2011; 90 (Spec Issue): Abstract 3073.

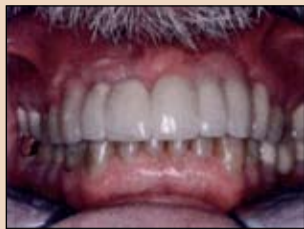Colgate

Ο ΣΥΜΜΑΧΟΣ ΣΑΣ ΣΤΗΝ ΚΑΛΗ ΣΤΟΜΑΤΙΚΗ ΥΓΕΙΑ

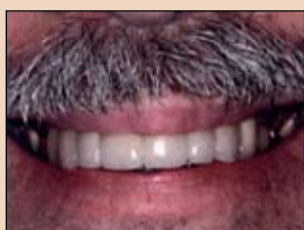Colgate Palmolive Εμπορική (Ελλάς) Μ.ΕΠΕ, Αθηνών 89, Πειραιάς 185 41, τηλ. 210 48 31 900, www.colgate.com.gr

www.colgateprofessional.gr

← DT σελίδα 5



Εικ. 8. Πρόσθια όψη με τα χείλη σε απόθεση.



Εικ. 9. Μέγιστο χαμόγελο του ασθενούς, όπου δεν φαίνεται ανώμαλη αρχιτεκτονική των ούλων.

καν και συζητήθηκαν λεπτομερώς με τον ασθενή, πριν αυτός αποφασίσει να δεχτεί τη συμβατική οδοντιατρική θεραπεία, αντί μιας εκτεταμένης μεταμόσχευσης οστού, μιας μακρόχρονης περιόδου επούλωσης, μιας σημαντικά μεγαλύτερης δαπάνης και μιας άγνωστης κλινικής έκβασης.

Υπόδειγμα διαδικασίας ενήμερης συγκατάθεσης

Εναλλακτικές λύσεις θεραπείας:

- Αφήνουμε τα δόντια της άνω γνάθου όπως είναι, διορθώνουμε τα ελαττωματικά όρια των στεφανών και τοποθε-

τούμε μια κινητή μερική οδοντοστοιχία από ακρυλικό ή με μεταλλικό σκελετό.

- Τοποθετούμε μία ακίνητη πρόθεση, συμπεριλαμβάνοντας τους άνω προγομφίους και τα υπόλοιπα πρόσθια δόντια.
- Εκτεταμένη μεταμόσχευση, τοποθέτηση εμφυτευμάτων, κολοβώματα και στεφάνες.
- Τελική αποτυχία – εξάγουμε όλα τα δόντια της άνω γνάθου και τοποθετούμε μία κινητή ολική οδοντοστοιχία, με ή χωρίς εμφυτεύματα.

Πλεονεκτήματα κάθε थे-

ραπείας: *Μετά από συζήτηση των πλεονεκτημάτων κάθε εναλλακτικής λύσης, ο ασθενής επέλεξε γρήγορα να δεχτεί την ακίνητη πρόθεση. Τα πλεονεκτήματα της ακίνητης πρόθεσης ήταν:*

- Μόνο τρεις συνεδρίες στη διάρκεια μιας περιόδου αρκετών εβδομάδων.
- Μετά από την εξαγωγή του κατεστραμμένου κυνόδοντα και την ανάλυση των υπόλοιπων δοντιών, θα μπορεί να υπολογιστεί το κόστος της αποκατάστασης.
- Σημαντικά χαμηλότερο κόστος από τη μεταμόσχευση και τα εμφυτεύματα.

- Προβλέψιμη αισθητική και λειτουργικότητα.
- Σημαντικά μικρότερη ταλαιπωρία έναντι της χειρουργικής προσέγγισης.

Μειονεκτήματα και κίνδυνοι της ακίνητης πρόθεσης:

- Υψηλότερο κόστος από τις κινητές προσθετικές επιλογές.
- Πιθανότητα ανάγκης ενδοδοντικής θεραπείας για μερικά από τα εναπομένοντα ζωτικής σημασίας δόντια. Εντούτοις, κάποια αποκατάσταση απαιτείται επίσης και στην περίπτωση μεταμόσχευσης και εμφυτευμάτων.

- Άγνωστη διάρκεια ζωής της ακίνητης πρόθεσης, όπως εξάλλου με κάθε επανορθωτική οδοντιατρική θεραπεία.
- Συγκριτικό κόστος της κάθε θεραπείας: Σε αυτήν την περίπτωση, η μεταμόσχευση, τα εμφυτεύματα, τα κολοβώματα και οι στεφάνες θα κόστιζαν τουλάχιστον 3 φορές περισσότερο από την ακίνητη πρόθεση όπως παρουσιάζεται.

Συμπέρασμα

Υπάρχουν πολυάριθμα σχέδια θεραπείας για

εκτεταμένα, δύσκολα περιστατικά που περιλαμβάνουν απώλεια δοντιών και σημαντικά οστικά ελλείμματα.

Η διαπιστωμένη σύγχυση πολλών ασθενών σχετικά με την καλύτερη αντιμετώπιση της στοματικής τους κατάστασης δείχνει ότι χρειάζονται περισσότερη ενημέρωση πριν κληθούν να δώσουν τη συγκατάθεσή τους για το σχέδιο θεραπείας.

Η θεραπευτική ομάδα (που αποτελείται από τον γενικό οδοντίατρο, τον ειδικό οδοντίατρο και τον οδοντοτεχνίτη) πρέπει να ενημερώσει πλήρως, πριν δεσμεύσει τον ασθενή με σύνθετες ανάγκες σ' ένα εκτεταμένο/δαπανηρό σχέδιο θεραπείας.

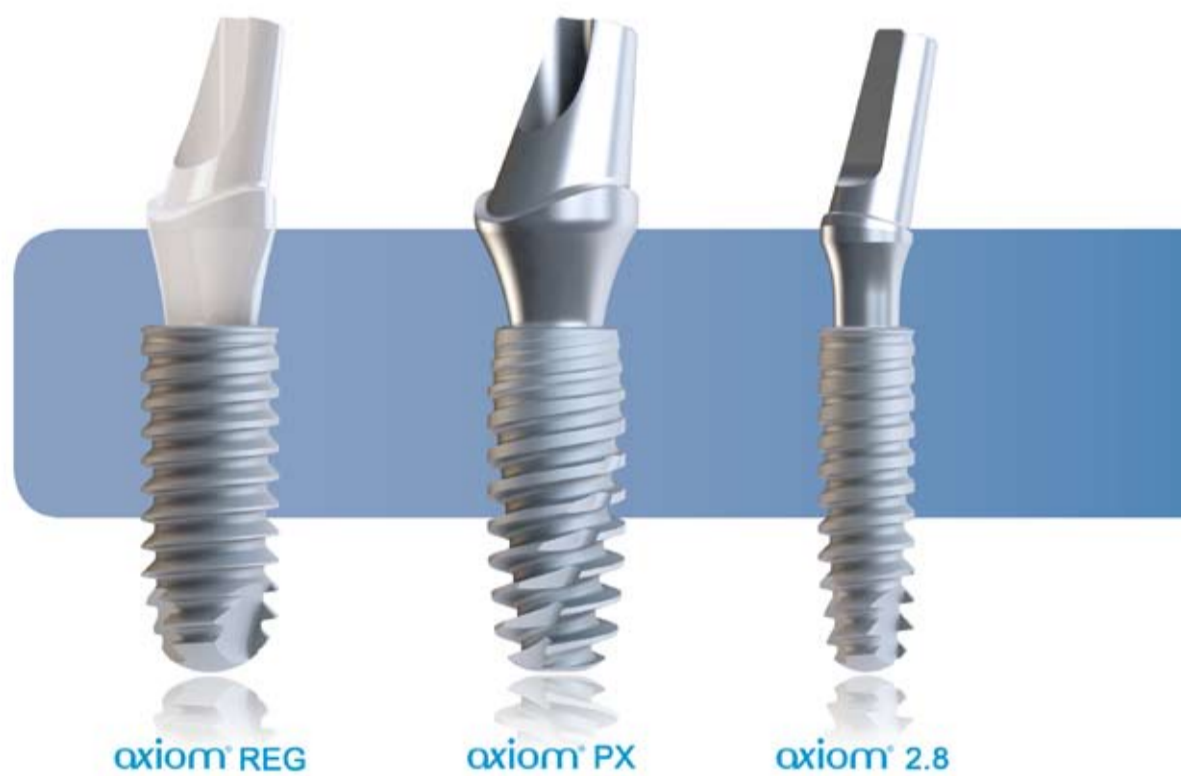
Τα εμφυτεύματα είναι ιδιαίτερα επιθυμητή θεραπεία όπου ενδείκνυται, ωστόσο πρέπει να εξεταστούν και να εξηγηθούν στον ασθενή όλες οι πιθανές θεραπείες πριν προχωρήσουμε στην αποκατάσταση του στόματος. Συνήθως, η μεταμόσχευση και η τοποθέτηση εμφυτευμάτων είναι η καταλληλότερη θεραπεία.

Εντούτοις, η συμβατική θεραπεία χωρίς τοποθέτηση εμφυτευμάτων και εκτεταμένες μεταμοσχεύσεις οστού σε ορισμένες περιπτώσεις μπορεί να είναι η καλύτερη θεραπευτική επιλογή.

Αναδημοσίευση από το περιοδικό *Dentistrytoday.com* Νοέμβριος 2010

axiom®

Η ΝΕΑ ΔΙΑΣΤΑΣΗ



axiom® REG

axiom® PX

axiom® 2.8

- Χειρουργική απλότητα
- Επιφάνεια BCP
- Τιτάνιο βαθμού V
- Εκτεταμένη επιλογή προσθετικών
- Τεχνική αλλαγής πλατφόρμας
- Μια ενιαία κωνική σύνδεση
- Τέσσερις διάμετροι εμφυτεύματος
- Τέσσερα προσθετικά προφίλ ανάδυσσης



Λ. ΠΑΝΤΕΛΙΔΗΣ ΕΠΕ
Χαλκοκονδύλη 19, Αθήνα 10432
Τηλ.: 210 5232609 & 210 5222301 Fax: 210 5237155
www.pantelides-dental.gr | www.οδοντιατρικα.gr
e-mail: info@pantelides-dental.gr

anthogyr

A global solution for dental implantology

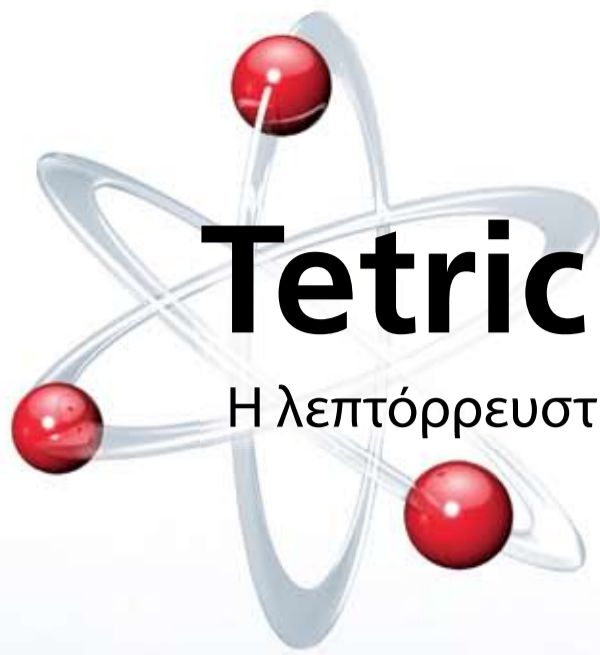Εν Συντομία

← DT σελίδα 1

είναι πολλά υποσχόμενη, οι συγγραφείς παρατήρησαν ότι η εκκριτική οδός για την ενδοκρινή λειτουργία των αδένων δεν είναι προβλέψιμη και ότι, συνεισώς, οι πρωτεΐνες που προορίζονται για συστηματική κατανομή μπορεί τελικά να εκκριθούν στο σάλιο με μία πολύ εξασθενημένη δράση. Η περαιτέρω έρευνα στην κυτταρική βιολογία που υπάρχει κάτω από την ταξινόμηση των εκκριτικών οδών πιθανόν να βοηθήσει να υπερπηδηθεί αυτή η δυσκολία.

Αυτή η μελέτη δείχνει επιπλέον την καθολικότητα της βιοϊατρικής έρευνας και τις διασυνδέσεις μεταξύ των ιστών και των οργάνων του στόματος και αυτών του υπολοίπου σώματος.

Αναδημοσίευση από το περιοδικό *JADA*, 5/2012



Tetric EvoFlow®

Η λεπτόρρευση σύνθετη ρητίνη



Λεπτόρρευση όταν πρέπει. Σταθερή όπως απαιτείται.

- Ιδανική σύσταση για όλες τις ενδείξεις συνθέτων ρητινών.
- Η Νο 1 σε πωλήσεις λεπτόρρευση σύνθετη ρητίνη στην Ευρώπη.
- Η δοκιμασμένη ποικιλία αποχρώσεων περιλαμβάνει τρεις νέες αποχρώσεις.

www.ivoclarvivadent.com

Ivoclar Vivadent AG

Benderstr. 2 | FL-9494 Schaan | Liechtenstein | Tel.: +423 / 235 35 35 | Fax: +423 / 235 33 60

Επίσημοι διανομείς
Ελλάδας:

Dental Vision ΕΠΕ

• 1 χλμ Λεωφ. Μαρκοπούλου / 115 27 Αθήνα / τηλ: 210 77 55 900 /
• Τετραπόλεως 4 / 115 27 Γουδή / τηλ: 210 77 77 608 /
• Τοιμική 34 / 546 23 Θεσσαλονίκη / τηλ: 2310 253 800 / www.dentalvision.gr

SADENT ΑΕΒΕ

• 1 χλμ Λεωφ. Μαρκοπούλου / 190 02 Παιανία / τηλ: 211 10 22 900 /
• Τετραπόλεως 4 / 115 27 Γουδή / τηλ: 210 77 77 608 /
• Ν. Τέλλογλου 7 / 546 36 Θεσσαλονίκη / τηλ: 2310 968 799 /
• Θεσσαλία / τηλ: 2410 549 168 / www.sadent.com

Κύπρου:

dentalcon trading ltd.

• Λ. Λάρνακα 57, PO Box 27245 / 1643 Λευκωσία / τηλ: 22 466 000 / www.dentalcon.com.cy

ivoclar
vivadent®
passion vision innovation

Εστιάζοντας στις μελλοντικές τεχνολογικές εξελίξεις



Suzanne Gilman, DDS, FAGD

Αποφοίτησε από την Οδοντιατρική Σχολή του Πανεπιστημίου της Νέας Υόρκης και ασκεί γενική οδοντιατρική επί 12 χρόνια. Έχει κάνει πολλές γραπτές και προφορικές παρουσιάσεις για διάφορα θέματα και είναι δημιουργός ενός εξειδικευμένου προγράμματος οδοντιατρικής ακτινογραφίας.

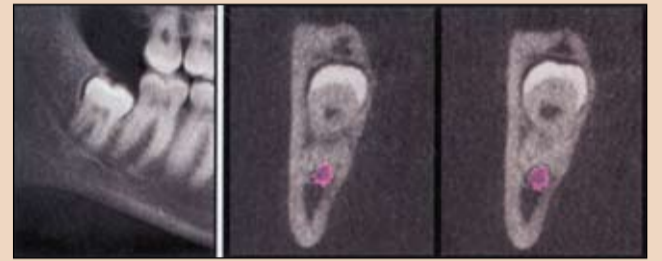
Η Dr. R. Bella ήταν ενθουσιασμένη. Ένας από τους στοματικούς χειρουργούς στην πόλη της απέκτησε ένα μηχάνημα τρισδιάστατης απεικόνισης για τους οδοντιάτρους και τους

ασθενείς τους. Σκεφτόταν για μία ασθενή της 30 ετών που εμφάνιζε χρόνια πόνο ήπιας έντασης γύρω από τους άνω κεντρικούς τομείς και πλαγίους για αρκετούς μήνες. Η κλασική οπισθοφαρνιακή ακτινογραφία

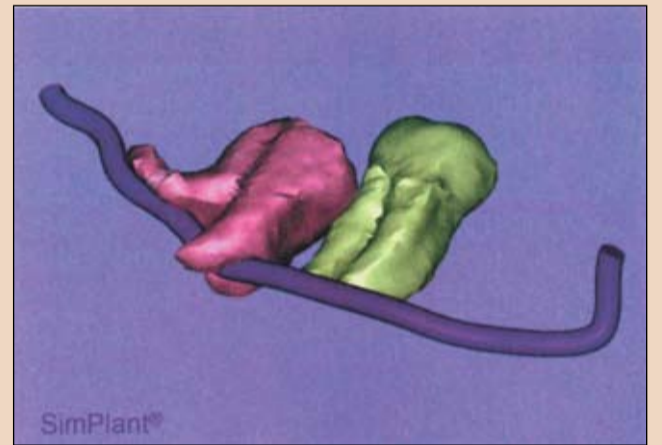
και οι διαγνωστικές δοκιμασίες δεν προσδιόριζαν ποιο δόντι θα χρειαζόταν ενδοδοντική θεραπεία. Ο παθολόγος της ασθενούς έθεσε διάγνωση ιγμορίτιδας λόγω λοίμωξης ή αλλεργίας, αλλά η θεραπεία

για αυτά τα συμπτώματα δεν ανακούφισε ποτέ πλήρως την ασθενή. Είχε αρχίσει να γίνεται εκνευριστική η κατάσταση για εκείνη.

Στην επόμενη συνεδρία, η Dr. Bella εξήγησε στην ασθενή πως μία τρισδιά-



Εικ. 1. Εικόνα από i-CAT.



Εικ. 2. Εικόνα από i-CAT σε SimPlant.

στατη σάρωση δεν θα έδειχνε μόνο τα δόντια από την πρόσθια επιφάνεια, όπως μία κλασική ακτινογραφία, αλλά και μία πλάγια τομή μεταξύ των δοντιών. Η Dr. Bella εξεπλήγη ευχάριστα όταν η τρισδιάστατη σάρωση αποκάλυψε μία περιοχή στον 21 και, προς όφελος του ενδοδοντολόγου, αποκαλύφθηκε μία ασυνήθιστη κάμψη. Πραγματοποιήθηκε ενδοδοντική θεραπεία στο συγκεκριμένο δόντι και η ασθενής ήταν ικανοποιημένη για την εξάλειψη του χρόνιου πόνου.

Οι οπισθοφαρνιακές ακτινογραφίες πάντα αποτελούσαν, μέχρι και σήμερα, την εξέταση εκλογής για τη διάγνωση τερηδόσας και περιοδοντικής νόσου. Όταν παρατηρούμε οστικές δομές, ωστόσο, οι περιορισμοί των δισδιάστατων ακτινογραφιών αποτελούν μία πηγή αβεβαιότητας. Μπορεί να είναι δύσκολο να ανιχνευθεί ο βαθμός εγκλεισμού των δοντιών, ανωμαλίες και παθολογικές εξεργασίες. Οι πληροφορίες για τον

ολοκληρωμένο σχεδιασμό των χειρουργικών επεμβάσεων και των εμφυτευμάτων είναι περιορισμένες.

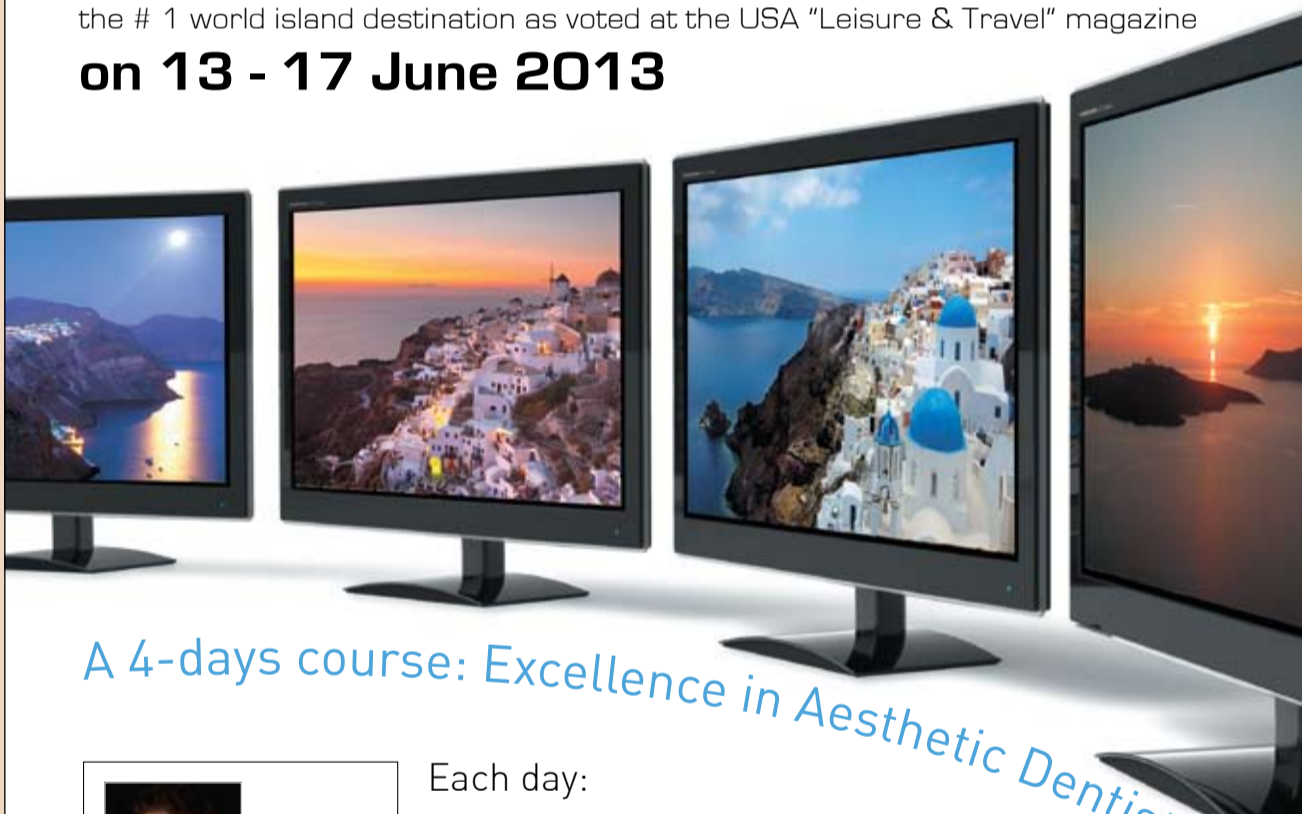Έως και πριν από 10 χρόνια, μπορούσαμε να λάβουμε κάποια δεδομένα από μία ιατρική σάρωση CT (αξονική τομογραφία), όπου μία δέσμη ακτινοβολίας σε σχήμα ανεμιστήρα δημιουργεί πολλές εικόνες τομών. Αυτές οι τρισδιάστατες ακτινογραφικές εικόνες εισάγουν ένα οβελιαίο επίπεδο, εκτός από στεφανιαίο και αξονικό επίπεδο των συμβατικών δισδιάστατων ακτινογραφιών.

Από το 2001, αντί να αποστέλλουμε τους ασθενείς για σάρωση CT, εισήχθη η υπολογιστική τομογραφία κωνικής δέσμης (CBCT) για χρήση στο οδοντιατρείο. Στην CBCT χρησιμοποιείται μία δέσμη ακτινοβολίας X κωνικού σχήματος, είναι πιο άνετη με λιγότερη ακτινοβολία για τον ασθενή και η διαδικασία είναι παρόμοια

Santorini, Greece

the # 1 world island destination as voted at the USA "Leisure & Travel" magazine

on 13 - 17 June 2013



A 4-days course: Excellence in Aesthetic Dentistry



Ed. McLaren
DDS, MDT
Director
at UCLA
for Aesthetic
Dental design

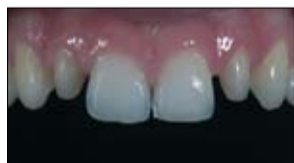Each day:

Lecture

Demo

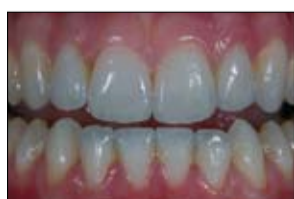Hands on

Learn more about Santorini island at: www.travel-to-Santorini.com



Registration fee: 4.450€

Includes: • 4 days course
• 27 CE hours • All materials for the hands-on courses
• Coffee & lunch breaks
• One day excursion (June 15th): Akrotiri excavations, winery museum and wine tasting, catamaran dinner cruise
• Graduation gala dinner
• Six nights accommodation at the venue hotel.



For more information & registration please contact: Tel.: +44-7418.472.288
e-mail: education.fidentalmed@gmail.com | www.fidentalmed.com

From Greece: Tel.: +30 210 22.22.637, +30 672036900 | e-mail: info@omnicongresses.gr | www.omnicongresses.gr

Organized by: **FIDentalMed** Media Partner: **dti**
EXCELLENCE IN DENTAL EDUCATION ADA CERP

← DT σελίδα 8

με τη λήψη μιας πανοραμικής ακτινογραφίας. Η ακτινοβολία μιας ιατρικής σάρωσης CT είναι 1200-3300 microsievarts και η σάρωση CBCT έχει 24-120 microsievarts. (Μία ψηφιακή πανοραμική ακτινογραφία έχει ακτινοβολία 5-15 microsievarts και η καθημερινή ακτινοβολία του ήλιου είναι 8 microsievarts).

Ανάλογα με το μηχάνημα, ο χρόνος σάρωσης της CBCT μπορεί να είναι 5-40" και ο χρόνος αναπαράστασης -πόσος χρόνος χρειάζεται για να εμφανιστούν οι εικόνες στην οθόνη του υπολογιστή- είναι 1-6 λεπτά. Χρειάζονται μόνο λίγα δευτερόλεπτα για να βρείτε την τομή που θέλετε να μελετήσετε. Η ενημέρωση του ασθενή μπορεί να λάβει χώρα στην ίδια συνεδρία.

Αφού η CBCT εκθέτει τον ασθενή σε σημαντική ακτινοβολία και μία πρόσθετη δαπάνη, θα πρέπει να χρησιμοποιείται μόνο ως βοήθημα και όχι ως εργαλείο εξέτασης. Ωστόσο, παραμένει η εξέταση εκλογής για τη διάγνωση παθολογικών καταστάσεων και τον θεραπευτικό σχεδιασμό χειρουργικών επεμβάσεων, εμφυτευμάτων και ορθοδοντικής παρέμβασης. Επίσης, η CBCT θα μπορούσε να αποτελεί κανόνα για ορισμένες από αυτές τις επεμβάσεις.

Ο 45χρονος ασθενής του Dr. L. Zivian εμφάνιζε ασυνήθιστα συμπτώματα στον 11. Η ακτινογραφία έδειξε μία μικρή ακτινοδιαύγαση άπω. Με μόνο εργαλείο την ακτινογραφία, ο Dr. Zivian θα έπρεπε πραγματοποιήσει διερευνητική χειρουργική επέμβαση, με μεγάλη πιθανότητα να καταστραφεί το παρειακό οστικό πέταλο. Η οβελιαία άποψη της CBCT έδειξε πως η προστομαϊκή επιφάνεια της ρίζας είχε απορροφηθεί και το δόντι δεν μπορούσε να αποκατασταθεί. Η σάρωση δεν έδειξε μόνο την έκταση της παθολογικής κατάστασης, αλλά και πως το παρειακό οστικό πέταλο ήταν ακέραιο - μία άριστη πρόγνωση για ένα εμφύτευμα. Αφού ο ασθενής και ο Dr. Zivian γνώριζαν τι να περιμένουν πριν τη χειρουργική επέμβαση,

ο ασθενής δε φοβήθηκε ιδιαίτερα να συναινέσει για μία ταχύτερη και πιο παραγωγική χειρουργική επέμβαση.

Οι ασθενείς δεν επιθυμούν τις δυσάρεστες εκπλήξεις. Μία σάρωση CBCT παρέχει τόσο στον οδοντίατρο όσο και στον ασθενή περισσότερες πληροφορίες εκ των προτέρων. Ο οδοντίατρος δεν χρειάζεται να υπαναχωρεί σε ένα ήδη ακριβό σχέδιο θεραπείας και ο ασθενής μπορεί να λάβει μία πιο ενημερωμένη απόφαση.

Ένας 25χρονος ασθενής της Dr. M. Frances προσήλθε με πρόβλημα στον τρίτο γομφίο, ο οποίος εμφάνιζε αλληλεπίθεση ακτινογραφικά με το κάτω φαρυγγικό νεύρο, σύμφωνα με την πανοραμική ακτινογραφία. Η CBCT αποκάλυψε πως οι ρίζες του δοντιού βρίσκονταν γύρω από το νεύρο και μπορούσε να προγραμματιστεί η χειρουργική επέμβαση έχοντας αυτό το δεδομένο υπόψη. Η οδοντίατρος ήταν σε θέση να συζητήσει πιο ρεαλιστικά τους κινδύνους και τα οφέλη της θεραπείας (ή μη) με τον ασθενή.

Η CBCT μπορεί να αποκαλύψει την πλήρη έκταση ενός αποστήματος ή ανωμαλίας, όπως ένας μεσοδόντας, και την ακριβή σχέση τους με ευαίσθητα ανατομικά μέρη. Οι χειρουργικές επεμβάσεις μπορεί να είναι συντομότερες και λιγότερο επεμβατικές. Η CBCT μπορεί να χρησιμοποιηθεί σε συνεργασία με το εργαστήριο για την κατασκευή οδηγών τρυπάνων και χει-

ρουργικών ναρθήκων, με καλύτερη πρόβλεψη όσον αφορά στο αισθητικό αποτέλεσμα.

«Η τρισδιάστατη ακτινογραφία θα πρέπει να χρησιμοποιείται κατά την τοποθέτηση εμφυτευμάτων, καθώς παρέχει κάποιες δικλίδες ασφαλείας που μπορούν μόνο να ωφελήσουν τον ασθενή», λέει ο Dr. M. McCaffery που χρησιμοποιεί το i-CAT στο ιατρείο του. «Η πραγματοποίηση προσομοίωσης για την τοποθέτηση εμφυτευμάτων μέσω SimPlant ή παρόμοιων προγραμμάτων αυξάνει το επίπεδο άνεσης γνωρίζοντας πως θα υπάρχουν ελάχιστες ή καθόλου εκπλήξεις κατά την αναπέταση των μαλακών ιστών και την τοποθέτηση».

Κριτήρια και προδιαγραφές

Αν σκέφτεστε να αγοράσετε ένα μηχάνημα CBCT για το ιατρείο σας, θα πρέπει να λάβετε υπόψη σας τα εξής:

Εύρος πεδίου: Οι σαρώσεις καλύπτουν διαφορετικό εύρος περιοχών, που ποικίλλει από 5" X 5" έως 14" X 14" ή μεγαλύτερο, ανάλογα με τις ανάγκες. Να γνωρίζετε πως, όπως και με τις συμβατικές ακτινογραφίες, οι οδοντίατροι ευθύνονται για την αναγνώριση και την ενημέρωση του ασθενή για οποιαδήποτε παθολογία στη σάρωση και όχι μόνο την περιοχή ενδιαφέροντος. Όσο μεγαλύτερο το εύρος του οπτικού πεδίου, τόσο περισσότερα ανατο-

μικά μέρη είστε υπεύθυνοι να αναγνωρίζετε. Προτείνεται να συνεργαστείτε με ένα συνάδελφο που να είναι εκπαιδευμένος στην ανάγνωση CBCT, αν δεν είστε βέβαιοι.

Σε συστήματα λογισμικού για θεραπευτικό σχεδιασμό με εμφυτεύματα, όπως το SimPlant, προσλάβετε γναθοπροσωπικούς ακτινολόγους για να σας δώσουν μία άποψη για τη σάρωση και με μία λογική αμοιβή. Η μορφή DICOM αποτελεί τον κανόνα για τη μεταφορά ακτινογραφικών πληροφοριών μεταξύ υπολογιστών.

Οι συσκευές με μία ρύθμιση λειτουργίας μπορεί να διαθέτουν μόνο μία ρύθμιση για το εύρος πεδίου, εκθέτοντας έτσι τον ασθενή σε επιπρόσθετη ακτινοβολία. Λαμβάνετε την ίδια σάρωση σε κάθε ασθενή και επιλέγετε τις τομές που χρειάζεστε. Οι συσκευές διπλής ρύθμισης λειτουργίας μπορεί να διαθέτουν περισσότερες επιλογές για το εύρος πεδίου, μαζί με μία ξεχωριστή επιλογή για ψηφιακή πανοραμική ακτινογραφία. Ορισμένες συσκευές λαμβάνουν και κεφαλομετρικές ακτινογραφίες.

Θέματα εγκατάστασης - δίκτυο, χώρος, ηλεκτρολογικά και μηχανικά ζητήματα. Αν έχετε ένα παλιό ακτινογραφικό μηχάνημα στο ιατρείο σας, πού έχει τοποθετηθεί; Σε ξεχωριστό δωμάτιο ή στον προθάλαμο; Είναι πιθανό πως θα χρειαστείτε περισσότερο χώρο για ένα μηχάνημα CBCT. Οι διαστάσεις

αρκετών μηχανημάτων CBCT κυμαίνονται γύρω στα 125 εκ. εύρος, 125 εκ. βάθος και 175 - 240 εκ. ύψος.

Μπορεί να χρειαστεί να αλλάξετε τη θέση ενός τοίχου ή να αφιερώσετε ένα ολόκληρο δωμάτιο για το μηχάνημα. Ο M. Wendling, τεχνικός οδοντιατρικών μηχανημάτων, αναφέρει πως «Οι οδοντίατροι που επιθυμούν να προσθέσουν ένα μηχάνημα CBCT στο ιατρείο τους θα πρέπει πάντα να σκέφτονται το ζήτημα του χώρου, όπως αρκετός χώρος για τη λήψη κεφαλομετρικών ακτινογραφιών ή για ασθενείς με αναπηρικό καροτσάκι.»

Θα πρέπει να εγκατασταθεί μία ξεχωριστή γραμμή παροχής ρεύματος που θα εξυπηρετεί μόνο το μηχάνημα CBCT. Ο ηλεκτρολόγος θα πρέπει επίσης να τοποθετήσει τα καλώδια του δικτύου ή να αφήσει τις υποδοχές για αυτόν που θα εγκαταστήσει το μηχάνημα CBCT να μεταφέρει τα καλώδια δικτύου από το μηχάνημα στον υπολογιστή. Για αποτελεσματική διάγνωση και θεραπευτικό σχεδιασμό, προτείνεται η τοποθέτηση ενός υπολογιστή κοντά στο μηχάνημα για να χρησιμοποιείται μόνο για λήψη CBCT.

Οι συσκευές που προαναφέρθηκαν ζυγίζουν περίπου 200-300 κιλά, αλλά έχουν ελεύθερη στήριξη και δεν απαιτούν την ενίσχυση των τοίχων για επιπρόσθετη στήριξη.

Καλέστε το δήμο σας για οδηγίες όσον αφορά στην απομάκρυνση

του παλιού πανοραμικού μηχανήματος. Συνήθως καταλήγει στα σκουπίδια εκτός από το τμήμα που ακτινοβολεί.

Αν χρειάζεστε σχεδιασμό για το νέο σας μηχάνημα, οι περισσότερες εταιρείες έρχονται στο ιατρείο σας δωρεάν για να εκτιμήσουν το χώρο πριν την αγορά. Όταν ασχοληθείτε με αυτά τα μηχανήματα, θα ακούσετε όρους όπως windows, επιπέδωση, σκλήρυνση δέσμης, σκέδαση, ανάλυση και voxel (voxel είναι ένα τρισδιάστατο pixel). Όλα συνδυάζονται σε διάφορες ποιότητες για να δημιουργήσουν την εικόνα.

Κοιτάξτε την εικόνα και αφήστε αυτήν να αποτελέσει τον καθοριστικό παράγοντα. Ορισμένες εταιρείες διαθέτουν χώρους επίδειξης διαφόρων μηχανημάτων CBCT με κούκλες προς ακτινογράφιση. Μπορείτε να δοκιμάσετε διάφορες συσκευές και να επιλέξετε εκείνη που σας ταιριάζει καλύτερα.

Οι περισσότερες εταιρείες παρέχουν τεχνική υποστήριξη, ακόμη κι αν δεν αγοράζετε τον εξοπλισμό σας από αυτές. Ρωτήστε για αναβαθμίσεις λογισμικού και συμβατότητα. Μην αφήσετε τον προμηθευτή σας ή το λογισμικό ηλεκτρονικής διαχείρισης του ιατρείου σας να περιορίσει τις επιλογές σας για τη συσκευή CBCT που θα αγοράσετε.

Η Dr. S. Gayle μετέφερε το ιατρείο της σε μία νέα τοποθεσία. Ο προ-

→ DT σελίδα 10

ANKYLOS® | DENTSPLY
FRIADENT

Αντί να πειραματίζεστε με χθεσινά αντίγραφα.

**25 χρόνια ANKYLOS® TissueCare Connection
το 1ο εμφύτευμα κωνικής σύνδεσης**

ΕΡΕΥΝΑ, ΚΛΙΝΙΚΗ ΕΜΠΕΙΡΙΑ, ΒΙΒΛΙΟΓΡΑΦΙΑ

ANKYLOS® 25 YEARS CONNECTED WITH YOU

ΑΠΟΚΛΕΙΣΤΙΚΟΣ ΑΝΤΙΠΡΟΣΩΠΟΣ ΓΙΑ ΤΗΝ ΕΛΛΑΔΑ:
ΜΑΥΡΑΕΙΔΟΠΟΥΛΟΣ-ΟΔΟΝΤΙΑΤΡΙΚΑ
ΤΖΩΡΤΖ 12, ΑΘΗΝΑ 106 77, Τηλ.: 210 3837334,
www.mavraidopoulos.gr
e-mail: mavraid@otenet.gr

