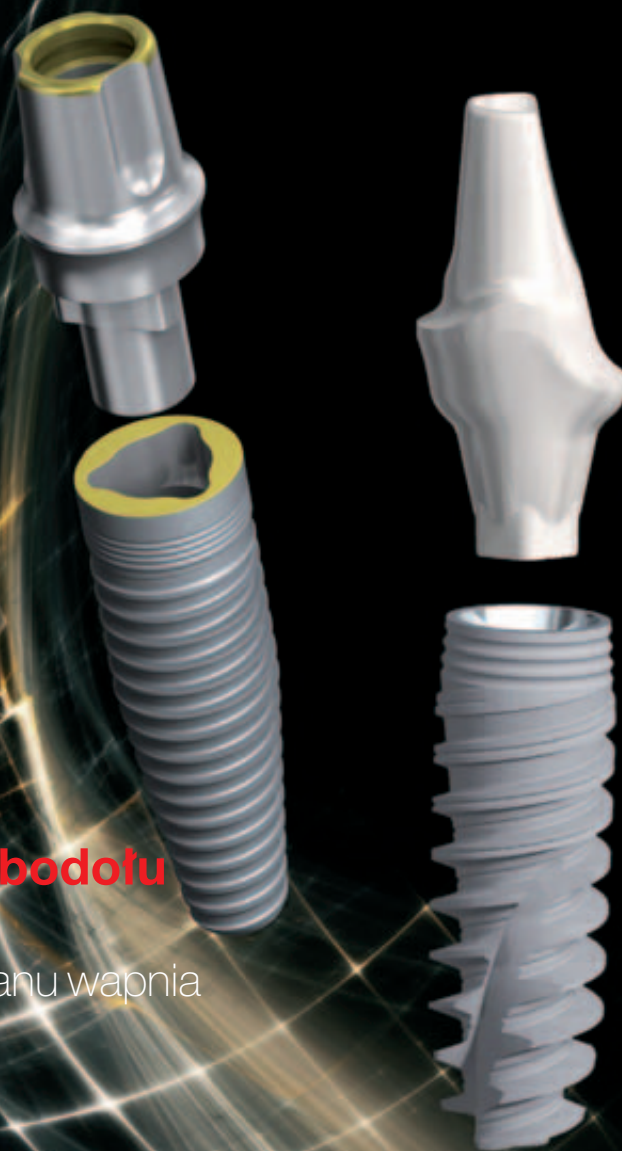

# implants

international magazine of oral implantology

3 2010 wydanie polskie



## | **Możliwości zachowania zębodołu**

Badanie wstępne zastosowania BondBone™ – dwufazowego siarczanu wapnia w terapii zachowania zębodołu

## | **Praktyka**

Ostonowe zastosowanie klindamycyny w leczeniu implantologicznym

## | **Rekonstrukcje implantoprotetyczne**

Leczenie odcinka bocznego szczęki z zastosowaniem Encode® Complete Restorative System

# OsseoSpeed™ TX

## —więcej kości w krótszym czasie

TERAZ ZE STOŻKOWYM  
WIERZCHOŁKIEM



### Zalety implantów OsseoSpeed™ TX

Narastająca w czasie siła połączenia implantów Osseospeed™ z kością powoduje że są one doskonałym rozwiązaniem dla wszystkich pacjentów implantologicznych, dając:

- Przewidywalne wyniki u wszystkich pacjentów nawet w sytuacjach kompromisowych w których implanty z inną powierzchnią mogą być mniej skuteczne.
- Możliwość zastosowania we wszystkich wskazaniach do leczenia implantologicznego.
- Wspieranie procesów biologicznych w przypadkach implantacji nychmiastowej i obciążania wczesnego.
- Budowa implantu zaprojektowana w celu ochrony kości brzeżnej, powoduje jej zachowanie, co zostało potwierdzone i udowodnione w warunkach klinicznych (średnia utrata kości w obserwacjach 5-cio letnich wynosi jedynie 0,3 mm).

Barewal RM, Stanford C. A randomized prospective clinical trial of the effect of three dental implant loading protocols on stability -an interim report. Appl Osseointegration Res 2006;5:62-67.

Donati M, La Scala V, Billi M, Di Dino B, Torrisi P, Berglundh T. Immediate functional loading of implants in single tooth replacement: a prospective clinical multicenter study. Clin Oral Implants Res 2008;19:740-48. (ID No. 79065)

Galindo-Moreno P, Nilsson P, King P, Becktor J, Maiorana C, and Schramm A. Baseline data from a multi centre study replacing single anterior tooth with narrow, 3 mm diameter, OsseoSpeed™ implants. Clin Oral Impl Res 2009;20(9):899

Geckili O, Bilhan H, Bilgin T. A 24-week prospective study comparing the stability of titanium dioxide grit-blasted dental implants with and without fluoride treatment. Int J Oral Maxillofac Implants 2009;24(4):684-8

Oxby G, Lindqvist J, Nilsson P. Early Loading of Astra Tech OsseoSpeed Implants Placed in Thin Alveolar Ridges and Fresh Extraction Sockets. Appl Osseointegration Res 2006;5:68-72. (ID no. 78735)

Roediger M, Huels A, Schliephake H, McGlumphy E, Phillips K. Early loading of fluoride modified implants in the posterior mandible. J Dent Res 2009;84(Spec Iss A):3385

Schliephake H, Hüls A, Müller M. Early Loading of Surface Modified Titanium Implants in the Posterior Mandible -Preliminary Results. Appl Osseointegration Res 2006;5:56-58.

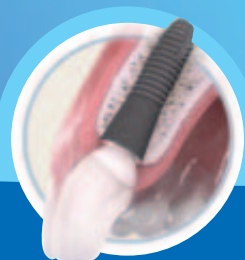Stanford C, Johnson G, Fakhry A, Garton D, Mellanig J, Wagner W. Outcomes of a Fluoride Modified Implant One Year After Loading in the Posterior-Maxilla when Placed with the Osteotome Surgical Technique. Appl Osseointegration Res 2006;5:50-55.

Stanford C, Johnson G, Fakhry A, Aquilino S, Gratton D, Reinke M, et al. Three year post-loading outcomes with MicroThread OsseoSpeed dental implants placed in the posterior-maxilla. Appl Osseointegration Res 2008;7:49-57

Stevelling H, Mertens C, Merkle K. Bioactive implants: 5 years of experience with a fluoridized surface. J Clin Periodontol 2009;36(Suppl 9):197

Toljanic JA, Baer RA, Ekstrand K, Thor A. Implant rehabilitation of the atrophic edentulous maxilla including immediate fixed provisional restoration without the use of bone grafting: a review of 1-year outcome data from a long-term prospective clinical trial. Int J Oral Maxillofac Implants 2009;24(3):518-26.

Vroom MG, Sips P, de Lange GL, Grundemann LJ, Timmerman MF, Loos BG, et al. Effect of surface topography of screw-shaped titanium implants in humans on clinical and radiographic parameters: a 12-year prospective study. Clin Oral Implants Res 2009;20(11):1231-39



**ASTRATECH  
DENTAL**  
*Get inspired*

**ASTRA**  
ASTRATECH

 A company in the  
AstraZeneca Group



# Szanowni Państwo!

„Jesień mija jak zwykle pracowicie, powroty z wakacji przyczyniają się do wzmożonego ruchu w gabinetach, a dodatkowo program kursów i szkoleń jest z roku na rok bardziej imponujący.

Zgodnie z ideą naszego pisma pragniemy przedstawiać Państwu treści, które są użyteczne i praktyczne, taki właśnie jest niniejszy numer, zdominowany przez zagadnienia praktyczne. W pierwszym artykule autorzy dzielą się swymi doświadczeniami z zastosowania BondBone™ – dwufazowego siarczanu wapnia w terapii zachowania zębodołu. Kolejna publikacja opisuje zastosowanie klindamycyny w leczeniu implantologicznym (obserwacje przypadków kliniki Artdentis w latach 2004-2010). Następnie poznajemy system Ankylos® wykorzystany do stabilnego i efektywnego leczenia rekonstrukcyjnego braków zębowych (wyniki obserwacji 3-letnich). Pięknie przedstawiony został również Encode® Complete Restorative System w leczeniu odcinka bocznego szczęki. Interesująca jest także prezentacja technologii I-Bridge w implantoprotetyce. Na koniec zagadnień praktycznych publikujemy opis prostej metody usuwania cementowanych uzupełnień protetycznych osadzonych na implantach.

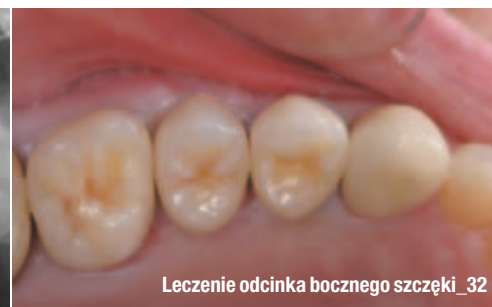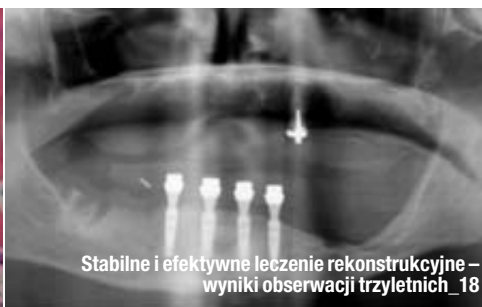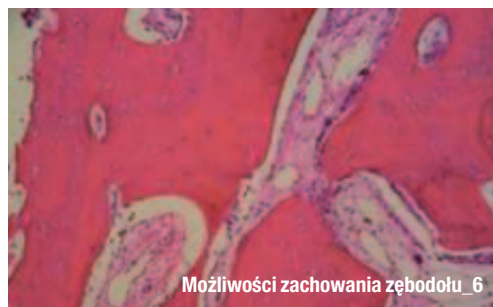Z rozmowy z Beatem Spalingerem – prezesem i dyrektorem generalnym firmy Straumann ze Szwajcarii, przeprowadzonej przez naszych redakcyjnych kolegów z Dental Tribune International, dowiadujemy się o potencjale rynków azjatyckich i planach ekspansji firmy Straumann na rynki wschodnie.

Ponadto w numerze relacje ze spotkań międzynarodowych: Forum „Research & Technology” w Göteborgu oraz szkolenia firmy MIS w egzotycznej Kolumbii, III Kongresu BEGO Semandos®, a także zapowiedzi grudniowych konferencji: VI Sympozjum Środkowo-Europejskiej Akademii Implantologii (CEIA), Świąteczny Wieczór Implantologiczny oraz Sympozjum „Pulp Fiction”.

Z życzeniami pozytywnej lektury,

Prof. nadzw. WUM dr hab. Andrzej Wojtowicz





## | Od wydawcy

- 03 **Szanowni Państwo!**  
\_ prof. nadzw. WUM dr hab. Andrzej Wojtowicz

## | Praktyka

- \_ Możliwości zachowania zębodołu
- 06 **Badanie wstępne zastosowania BondBone™ –  
dwufazowego siarczanu wapnia w terapii  
zachowania zębodołu**  
\_ dr Ziv Mazor, dr Michael D. Rohrer, dr Hari S. Prasad,  
dr Nick Towar, dr Robert A. Horowitz
- \_ Odbudowy implantologiczne
- 10 **Oślonowe zastosowanie klindamycyny w leczeniu  
implantologicznym**  
**Obserwacje przypadków kliniki Artdentis w latach  
2004–2010**  
\_ dr n. med. Barbara Balkowska, lek. stom. Elżbieta Krężlik,  
lek. stom. Arkadiusz Krężlik
- \_ Odbudowy implantologiczne
- 18 **Stabilne i efektywne leczenie rekonstrukcyjne  
braków zębowych za pomocą systemu implantolo-  
gicznego Ankylos® – wyniki obserwacji 3-letnich**  
\_ dr n. med. Damian Dudek, dr Waldemar Festenburg, lek.  
stom. Katarzyna Sołtykiewicz
- \_ Rekonstrukcje implantoprotetyczne
- 22 **Leczenie odcinka bocznego szczęki z zastosowa-  
niem Encode® Complete Restorative System**  
\_ dr Christopher D. Ramsey
- \_ Rekonstrukcje implantoprotetyczne
- 26 **Nowe rozwiązanie w implantoprotetyce –  
technologia I-Bridge**  
\_ lek. stom. Wacław Steczko
- \_ Opis techniki
- 30 **Prosta metoda usuwania cementowanych uzupełnień  
protetycznych osadzonych na implantach**  
\_ dr Scott Davis

## | Opinie

- \_ Wywiad
- 34 **„Angażujemy się w inwestycje i wspieramy rozwój  
implantologii stomatologicznej w Chinach”**  
Wywiad z Beatem Spalingerem – prezesem i dyrek-  
torem generalnym firmy Straumann ze Szwajcarii

## | Informacje

- \_ Produkty
- 36 **Najnowsza oferta** produktów stomatologicznych

## | Wydarzenia

- \_ Spotkania międzynarodowe
- 38 **W kolumbijskim oddziale MIS**  
\_ Magdalena Jabłońska
- \_ Kongresy
- 40 **III Kongres Implantoprotetyczny BEGO Semados®**  
\_ Daria Kałuzińska
- \_ Spotkania międzynarodowe
- 42 **Forum „Research & Technology” w Göteborgu**  
\_ Konferencje
- 44 **Świąteczny Wieczór Implantologiczny OSIS-EDI**  
\_ Spotkania międzynarodowe
- 45 **Międzynarodowe Sympozjum „Pulp Fiction” –  
spotkanie miłośników endodoncji i nie tylko**  
\_ Kongresy
- 46 **Nowe propozycje Środkowo-Europejskiej  
Akademii Implantologii (CEIA)**
- 50 **O wydawcy**

Zdjęcie na okładce wykorzystane dzięki uprzejmości firmy  
Nobel Biocare Polska Sp. z o.o. ([www.nobel smile.pl](http://www.nobel smile.pl)).

## SEVEN

### Implant wyjątkowy.

Samogwintujący implant SEVEN przeznaczony jest do implantacji w szerokim spektrum rodzajów kości i dla wielu procedur augmentacji. Geometrię implantu charakteryzuje: podwójny gwint, trzy spiralne kanały, mikropierścienie na szyjce oraz zmienna grubość krawędzi gwintu. Do każdego implantu dołączane jest gratis specjalnie skalibrowane wiertło ostateczne, co zapewnia szybkie i bezpieczne wiercenie.



© MIS Corporation. All rights Reserved.



MIS Implant Technologies Ltd należy do światowej czołówki firm produkujących implanty, a system implantologiczny MIS jest oferowany w 46 krajach na całym świecie. Ten dynamiczny rozwój należy przypisać znakomitej jakości systemu, prostocie jego zastosowania, innowacyjności oraz atrakcyjnej cenie. Teraz system MIS dostępny jest także w Polsce. [www.garmed.pl](http://www.garmed.pl)

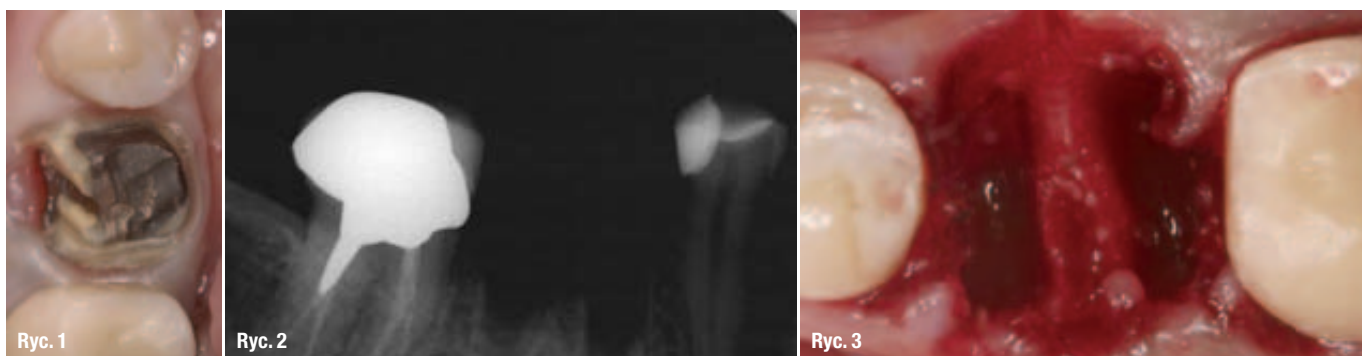CE 0483, ISO 9001:2000, ISO 13485:2003

# GARMED

Wyłączny dystrybutor w Polsce

# Badanie wstępne zastosowania BondBone™ – dwufazowego siarczanu wapnia w terapii zachowania zębodołu

Autorzy \_ dr Ziv Mazor, dr Michael D. Rohrer, dr Hari S. Prasad, dr Nick Towar, dr Robert A. Horowitz



**Ryc. 1** \_ Zdjęcie kliniczne pierwszego, prawego trzonowca żuchwy po zdjęciu korony porcelanowej na metalu.

**Ryc. 2** \_ Zdjęcie punktowe wykonane po ekstrakcji zęba.

**Ryc. 3** \_ Nieuszkodzony zębodoł po ekstrakcji zęba.

## \_ Wstęp

Badania kliniczne wykazały istotny zakres resorpcji kości i utraty jej objętości w okresie pierwszych 6 miesięcy po ekstrakcji zęba.<sup>1</sup> Istnieją opinie zalecające w takich sytuacjach augmentację zębodołu w celu wyeliminowania potrzeby wtórnego postępowania rekonstrukcyjnego.<sup>2</sup> W celu zapobieżenia resorpcji kości i utracie jej objętości używa się różnego rodzaju materiałów przeszczepowych, w tym: FDBA<sup>1</sup>, ABBM<sup>3</sup>, DFDBA<sup>4,5</sup>, materiały alloplastyczne<sup>6</sup>, mieszaniny materiałów alloplastycznych z siarczanem wapnia<sup>7,9</sup>, jak również same błony zaporo-PTFE mające na celu ochronę skrzepu krwi tworzącego się w zębodole poekstrakcyjnym. Działania takie pozwalają na tworzenie się w zębodole żywej kości.<sup>10-12</sup> Celem niniejszego badania była ocena innowacyjnego materiału – dwufazowego siarczanu wapnia (BCS), BondBone™ (MIS, Izrael), wykorzystywanego jako materiał przeszczepowy w momencie ekstrakcji zęba. Zdolność materiału BondBone™ do zachowania i zwiększenia objętości zębodołu, a jednocześnie do resorpcji w pożądanym okresie czasu między ekstrakcją a implantacją, były oceniane metodami klinicznymi i histologicznymi.

## \_ Opis przypadku

Pacjentka, lat 39, zgłosiła się z pierwszym prawym trzonowcem żuchwy odbudowanym koroną porcelanową na metalu. Pacjentka znajdowała się w ogólnie dobrym stanie zdrowia i nie było medycznych przeciwwskazań do przeprowadzenia rutynowego zabiegu chirurgii zębowo-zębodołowej.

W gabinecie wykonano zdjęcia przedzabiegowe oraz punktowe zdjęcia rentgenowskie. Po zdjęciu pracy protetycznej stwierdzono, że ząb nie rokował szans odbudowy. Po jego przecięciu, wykonano atraumatyczną ekstrakcję za pomocą periotomów i luksatorów (Ryc. 1-3).

Miejsce ekstrakcji zostało starannie oczyszczone mechanicznie w celu usunięcia tkanki ziarninowej.

Dwufazowy siarczan wapnia umieszczony w sterylnej strzykawce wprowadzono do zębodołu do poziomu krawędzi dziąsłowej, a BCS w proszku zwilżono sterylnym roztworem soli fizjologicznej przed aplikacją do zębodołu.

Nadmiar płynu został wyciśnięty sterylną gazą, a następnie wprowadzono BSC ze strzykawki do zębodołu. Po uzyskaniu idealnego konturu wypełnienia nałożono na BSC suchą gazę i lekko dociśnięto. Czas aplikacji wyniósł około 2 min (Ryc. 4).

Miejsce wprowadzenia materiału zamknięto błoną kolagenową (Ryc. 5). Przez 3 miesiące monitorowano gojenie tkanek miękkich u pacjentki oraz gromadzono dokumentację radiograficzną resorpcji przeszczepionego materiału i procesu tworzenia się tkanki kostnej. Zdjęcie rentgenowskie pokazuje wypełnianie się ubytku (Ryc. 6).

Podniesiono płat śluzówkowo-okostnowy pełnej grubości i podczas opracowywania łoża pod implant w pozycji pierwszego prawego trzonowca żuchwy zastosowano jako pierwsze wiertło końcówkę trepanową (Ryc. 7,8). W łożo wprowadzono następnie implant stomatologiczny. Znajdująca się w łożu gęsta kość, zapewniła całkowitą stabilność wszczepu już w chwili implantacji.

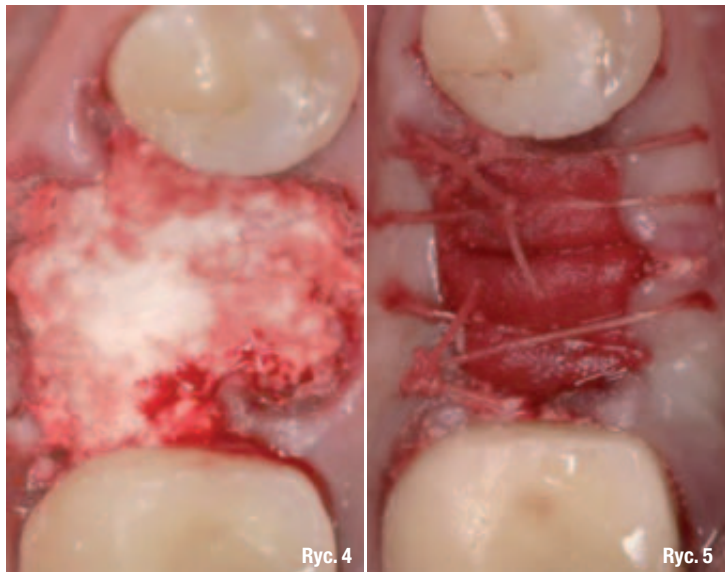
Ocena histologiczna materiału wykazała w tym miejscu żywą kość (Ryc. 9), której pozostawiono 3 miesiące na wygojenie przed jej odstąpieniem (Ryc. 10), odbudową protetyczną i obciążeniem.

### **Przygotowanie próbki histologicznej i badanie histomorfometryczne**

W momencie implantacji pobrano z miejsca zabiegu próbkę materiału kostnego do badania. Wiertło trepanowe z materiałem kostnym umieszczono w 10% roztworze formaliny z neutralną substancją buforującą.

Po odwodnieniu próbkę nasączono światłoutwardzalną żywicą utrwalającą. Po 20 dniach nasączania i stałym wstrząsaniu w warunkach normalnego ciśnienia atmosferycznego, próbka została utrwalona i spolimeryzowana światłem o długości fali 450nm w temperaturze nieprzekraczającej 40°C.

Próbka była następnie przygotowywana do badania z zastosowaniem metody cięcia lub polerowania wg Donatha i Breunera.<sup>13,14</sup> Po histologicznym przygotowaniu preparatu poddano próbkę ocenie badaniem morfometrycznym. Zbadano przynajmniej 2 przekroje trzonu próbki kości. Oceniano całkowitą powierzchnię przekroju, % kości nowo wytworzonej oraz % przetrwałego materiału przeszczepowego.



### **Omówienie wyników**

Siarczan wapnia jest najprostszym materiałem syntetycznym do augmentacji tkanki kostnej, mającym najdłuższą historię bezpiecznego stosowania w medycynie i stomatologii, obejmującą okres ponad 110 lat. W roku 1893 Dreesman, jako pierwszy zastosował siarczan wapnia do obliteracji jam w kości spowodowanych gruźlicą.<sup>15,16</sup> Materiał ten występuje w 3 różnych postaciach: bezwodnika, dwuwodzianu i półwodzianu. Siarczan wapnia klasy medycznej jest materiałem wysoce biokompatybilnym, bioresorbowalnym i osteokondukcyjnym. W technikach regeneracji kości<sup>17,18</sup> siarczan wapnia cieszy się dobrą reputacją ze względu na jego bezpieczeństwo, plastyczność i uleganie całkowitej resorpcji, po której następuje tworzenie się nowej kości. W badaniach eksperymentalnych wykazano, że jeśli zostanie umieszczony w miejscu mającym kontakt z kością lub okostną stymuluje narastanie tkanki kostnej.<sup>19</sup> Profil resorpcji odpowiada prędkości, z jaką środowisko gospodarza<sup>20</sup> jest w stanie odkładać nową tkankę kostną wokół implantu.<sup>21,22</sup> Całkowitą resorpcję materiału, np. u psów uzyskuje się w ciągu 4 miesięcy.<sup>15</sup> Ricci i wsp.<sup>23</sup> donoszą, że w miejscu, w którym siarczan wapnia ulega rozpuszczeniu, tworzy się zmineralizowana struktura o charakterze sieci hydroksyapatytu.

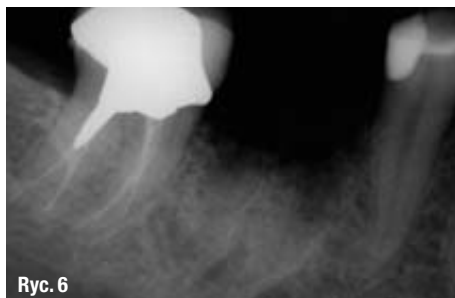Materiał BondBone™ będący przedmiotem naszego badania jest inny. Jest to dwufazowy siarczan wapnia, zapakowany w strzykawkę, który opracowano w celu ułatwienia pracy i skrócenia czasu zabiegu podczas procedur augmentacji w stomatologii.

BondBone™ – sproszkowany granulat funkcjonujący jako zrąb szkieletowy umożliwiający

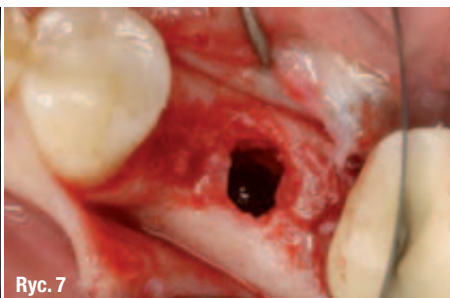**Ryc. 4** Zębodoł wypełniony materiałem BondBone™.

**Ryc. 5** Błona kolagenowa umieszczona na zębodole wypełnionym materiałem przeszczepowym z częściowym pokryciem obszaru ekstrakcji zęba.

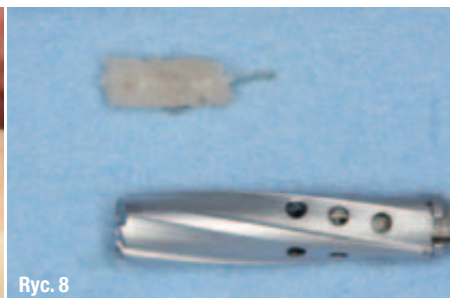



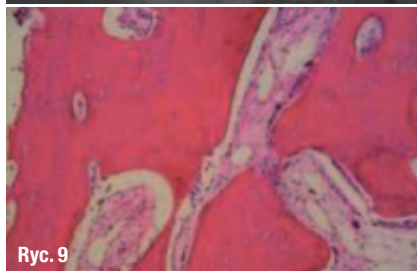Ryc. 6



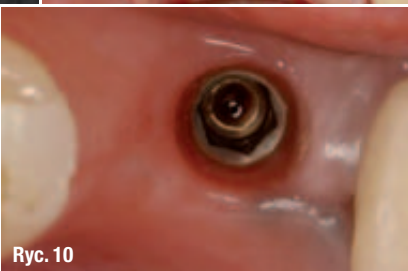Ryc. 7



Ryc. 8



Ryc. 9



Ryc. 10

**Ryc. 6**\_Zdjęcie punktowe wykonane po 3. miesiącach od augmentacji zębodołu.

**Ryc. 7**\_Biopsja tkanki kostnej. Należy zwrócić uwagę na pełną rekonstrukcję wyrostka.

**Ryc. 8**\_Materiał kostny pobrany wiertłem trepanowym z augmentowanego zębodołu.

**Ryc. 9**\_Zdjęcie histologiczne ukazuje kompletny remodeling tkanki kostnej bez przetrwałych cząsteczek materiału przeszczepowego.

**Ryc. 10**\_Miejsce zabiegu w momencie odsłaniania implantu, po 3. miesiącach od wprowadzenia wszczepu.

regenerację kości w chirurgicznych procedurach stomatologicznych, jest materiałem samostnie wiążącym. Ma właściwość wiązania i utrzymania twardości oraz zachowania kształtu w obecności krwi i śliny, co pozwala na zachowanie wymiarów obszaru regeneracji w 3 płaszczyznach przez cały czas gojenia. W wielu przypadkach materiału tego nie trzeba osłaniać błoną zaporową, co skraca czas zabiegu i obniża jego koszt. Powstająca po związaniu materiału, jedyna w swoim rodzaju porowata struktura oraz jego wyjątkowy skład chemiczny zapewniają wytrzymałość oraz wyznaczają okres jego biologicznej resorpcji, co w bardzo korzystny sposób wpływa na tempo regeneracji kości. Odpowiedni skład BondBone™ zapewnia mu kontrolowane, z góry zaprogramowane wartości czasu wiązania, wytrzymałości i prędkości resorpcji, dlatego materiał ten może być stosowany w wielu przypadkach do regeneracji różnych ubytków kostnych. W przedstawionym przypadku stwierdzono w obszarze regeneracji – podczas odsłonięcia miejsca zabiegu – wytworzenie żywej tkanki kostnej. W pozycji trzonowca zuchwy stwierdzono 51 % żywej kości oraz mniej niż 1 % przetrwałego materiału przeszczepowego. Wynik ten przewyższa dane uzyskane w badaniach z wykorzystaniem materiałów do przeszczepów kości pochodzenia bydłowego, w których stwierdzano 25-35 % pozostałości materiału kościozastępczego we wszystkich punktach badań czasowych.<sup>3</sup> Potrzebne są badania dodatkowe, mające na celu porównanie procesów tworzenia się żywej kości w obszarze zębodołu wypełnionego materiałem przeszczepowym na bazie siarczanu wapnia i innymi materiałami przeszczepowymi oraz wyniki obserwacji długoterminowych zachowania stabilności wymiarów zregenerowanej kości.

## \_ Wnioski końcowe

Technika ekstrakcji z jednoczesnym wypełnieniem zębodołu materiałem przeszczepowym i założeniem błony zaporowej stanowi przewidywalną metodę rekonstrukcji objętości wyrostka zębodołowego. BondBone™ może być stosowany w sposób bezpieczny, nawet gdy jego część pozostaje wystawiona na działanie środowiska jamy ustnej. W przedstawionym 4-miesięcznym badaniu prospektywnym przewidywalny sposób tworzenia się żywej tkanki kostnej w zachowywanym zębodole poekstrakcyjnym doprowadził do 100 % sukcesu zarówno na etapie implantacji, jak i obciążania wszczepów. Ponadto kość zachowała swoją integralność, co potwierdzono radiologicznie, i zapewniła podparcie dla tkanek dziąsła rogowaciejącego bez zmian jego wymiarów w badanym okresie. BondBone™ jest prostym i efektywnym materiałem stosowanym do regeneracji ubytków tkanki kostnej przed zabiegami wprowadzania implantów stomatologicznych. Można przyjąć, biorąc pod uwagę ograniczenia związane z prezentowanym przypadkiem, że BondBone™ jest materiałem biokompatybilnym i osteokondukcyjnym, a także pozwala na tworzenie się nowej kości. Chociaż dane te bazują na pojedynczym przypadku, wydaje się, że BondBone™ jest materiałem nadającym się do terapii zachowania zębodołu poekstrakcyjnego.

## \_ Piśmiennictwo

1. Iasella J. M., Greenwell H., Miller R. L., Hill M., Drisko C., Bohra A. A., Scheetz J.P.: Ridge preservation with freeze-dried bone allograft and a collagen membrane compared to extraction alone for implant site development: a clinical and histologic study in humans. *J. Periodontol.*, 2003, 74, 990-999.
2. Araujo M., Linder E., Lindhe J.: Effect of a xenograft on early bone formation in extraction sockets: an experimental study in dog. *Clin. Oral Implants Res.*, 2009, 20, 1, 1-6.
3. Artzi Z., Givol N., Rohrer M. D., Nemcovsky C. E., Prasad H. S., Tal H.: Qualitative and quantitative expression of bovine bone mineral in experimental bone defects. Część 2: Morphometric analysis. *J. Periodontol.*, 2003, 74, 8, 1153-1160.
4. Babbush C. A.: Histologic evaluation of human biopsies after dental augmentation with a demineralized bone matrix putty. *Implant Dent.*, 2003, 12, 4, 325-332.



5. Piattelli A., Scarano A., Piattelli M.: Microscopic and histochemical evaluation of demineralized freeze-dried bone allograft in association with implant placement: a case report. *Int. J. Periodontics Restorative Dent.*, 1998, 18, 4, 355-361.
6. Horowitz R. A., Mazor Z., Miller R. J., Krauser J., Prasad H. S., Rohrer M. D.: Clinical evaluation alveolar ridge preservation with a beta-tricalcium phosphate socket graft. *Compend. Contin. Educ. Dent.*, 2009, 30, 9, 588-590, 592, 594 passim, quiz 604, 606.
7. Vance G. S., Greenwell H., Miller R. L., Hill M., Johnston H., Scheetz J. P.: Comparison of an allograft in an experimental putty carrier and a bovine-derived xenograft used in ridge preservation: a clinical and histologic study in humans. *Int. J. Oral Maxillofac. Implants*, 2004, 19, 4, 491-497.
8. Anson D.: Using calcium sulfate in guided tissue regeneration: a recipe for success. *Compend. Contin. Educ. Dent.*, 2000, 21, 5, 365-370, 372-3, 376; quiz 378.
9. Sottosanti J. S.: Aesthetic extractions with calcium sulfate and the principles of guided tissue regeneration. *Pract. Periodontics Aesthet. Dent.*, 1993, 5, 5, 61-69, quiz 69.
10. Horowitz R. A.: Extraction Environment Enhancement™ – Critical evaluation of early socket healing in long-term barrier protected extraction sockets. *Compend. Contin. Educ. Dent.*, 2005, 26, 10, 619-630.
11. Bartee B.: The use of high-density polytetrafluoroethylene membrane to treat osseous defects: clinical reports. *Implant Dent.*, 1995, 4, 1, 21-26.
12. Hoffmann O., Bartee B. K., Beaumont C., Kasaj A., Deli G., Zafiroopoulos G. G.: Alveolar bone preservation in extraction sockets using non-resorbable dPTFE membranes: a retrospective non-randomized study. *J. Periodontol.*, 2008, 79, 8, 1355-1369.
13. Donath K., Breuner G.: A method for the study of undecalcified bones and teeth with the attached soft tissues: the Sage Schliiff (sawing and grinding) technique. *J. Oral Pathol.*, 1982, 11, 318-326.
14. Rohrer M. D., Schubert C. C.: The cutting-grinding technique for histological preparation of undecalcified bone and bone anchored.

Pełny spis piśmiennictwa dostępny u autora.

**\_ autorzy** **implants**

**Dr Ziv Mazor**

Prowadzi Prywatną Praktykę Periodontologiczną i Implantologiczną w Ra'anana (Izrael).

**Prof. dr Michael D. Rohrer**

Jest profesorem i dyrektorem Oddziału Patologii Jamy Ustnej i Twarzoczaszki, a także dyrektorem Laboratorium Badań nad Tkankami Twardymi na Uniwersytecie Minnesoty i Szkoły Dentystycznej w Minneapolis (Minnesota, USA).

**Dr Hari S. Prasad**

Jest starszym pracownikiem naukowym Oddziału Badań nad Tkankami Twardymi na Uniwersytecie Minnesoty (Minneapolis, USA).

**Dr Nick Tovar**

Starszy pracownik naukowy Kolegium Dentystycznego oraz Oddziału Biomateriałów i Biomimetyki w Nowym Jorku (USA).

**Dr Robert A. Horowitz**

Prowadzi Prywatną Praktykę Periodontologiczną i Implantologiczną w Scarsdale oraz Kolegium Dentystyczne i Oddział Periodontologii, Implantologii i Chirurgii Stomatologicznej w Nowym Jorku (USA).

AD

## Płyn do płukania jamy ustnej

# Eludril

Chlorheksydyna 0,10% - Chlorobutanol 0,50%

### KONCENTRAT DO ROZCIEŃCZANIA

Wyjątkowy  
skład

Szerokie  
zastosowanie

Potwierdzona  
skuteczność

Pierre Fabre Médicament Polska Sp. z o.o.  
ul. Belwederska 20/22, 00-762 Warszawa, tel. (022) 559 63 00 e-mail: elgydium@pierre-fabre.com.pl