ANZEIGE
M+W Dental®
wir kümmern uns
www.mwdental.ch

Entgelt bezahlt · Pressebuch International 64494

DENTAL TRIBUNE

The World's Dental Newspaper · Swiss Edition

No. 10/2013 · 10. Jahrgang · 2. Oktober 2013 · PVSt. 64494 · Einzelpreis: 6.50 CHF

© Sergey Nivens

Biologische Nachbildung von Zähnen
Erkenntnisse über die Steuerung von Differentiationsprozessen in Stammzellen könnten neben der Züchtung bestimmter Gewebearten auch zur biologischen „Kopie" von Zähnen beitragen. ▸ Seite 3

© DragonImages

Lichen ruber mucosae
Die Ursache der chronisch entzündlichen, schubartig verlaufenden Erkrankung der Schleimhäute ist weitgehend unbekannt. Betroffene bedürfen einer regelmässigen Schleimhautkontrolle. ▸ Seite 4 f

Neue E-Learning-Plattform
Dental-Campus stellt anhand eines klinischen Fallbeispiels aus der Schweiz seine neue E-Learning-Plattform in der Implantologie vor: praxisorientiert und strukturiert. ▸ Seite 18 f

ANZEIGE

DentalHygiene: Start in der Schweiz vor 40 Jahren.

Wie alles begann, wo wir heute stehen, und was die Zukunft bringen wird.
Von Prof. Dr. Ulrich P. Saxer, Zürich.

ZÜRICH – Es bedurfte einer etwa eineinhalbjährigen Vorbereitungsphase, ehe am 23. Oktober 1973 in Zürich die erste Schweizer Dental-Hygieneschule (DHSZ) mit 20 Schülerinnen eröffnete. Nach einer zweijährigen Ausbildungszeit wurde den neuen schweizerischen Dentalhygienikerinnen (DH) 1975 ihr Diplom überreicht.

Pionierzeit

In der Schweiz waren die ersten meist amerikanischen DH – praktisch illegal – seit 1961 tätig. 1967 bewilligte die Schweizerische Zahnärzte-Gesellschaft SSO die Ausbildung und den Einsatz von Schweizer DH und damit auch die erste Schule. Diese wurde als Stiftung der SSO (10 Prozent) und der Gesundheitsdirektion des Kantons Zürich geführt, welche für 90 Prozent des Defizits aufkam. Die Ausbildung kostete damals die Schülerin selber (ohne Lebenshaltungskosten) ca. CHF 10'000 – und die Stiftung bezahlte einen ebenso hohen Betrag pro Jahr für die Ausbildung an der DHSZ.

Prof. Dr. Ulrich P. Saxer, Zürich.

Ausbildung

Das Ausbildungsprogramm mit 3'800 Stunden war nach den Curricula amerikanischer, schwedischer und holländischer Schulen erstellt. Vorgesehen waren etwa 800 Stunden klinische und ca. 800 Stunden vorklinische Ausbildung nebst jeweils 200 theoretischen Unterrichtseinheiten in Parodontologie und Präventiv-

Fortsetzung auf Seite 2 ➔

Nasenspray statt Spritze

Wirksamkeit in einer amerikanischen Studie erstmals belegt.

BUFFALO – Eine Unannehmlichkeit bei Zahnbehandlungen ist die Anästhesiespritze. Vom Patienten gefürchtet, stellt sie von medizinischer Seite Risiken dar. Ein betäubendes Nasenspray hat sich in einer Studie als ebenso wirksam gezeigt.

Die Forscher der University of Buffalo School of Dental Medicine führten erneut eine Wirksamkeitsstudie von lidocainhaltigem Nasenspray im Vergleich zur Behandlung unter einer gewöhnlichen Betäubung mit Injektion durch. Die Probanden wurden jeweils an einem Zahn im Oberkiefer behandelt. 25 von 30 Patienten, die das Nasenspray bekamen, spürten keinen Schmerz.

Allerdings ist eine Betäubung auf diese Weise nur bei Behandlungen im Oberkiefer wirksam. Dafür ergeben sich aber keine Komplikationsrisiken, wie sie bei einer Injektion entstehen können. Die Gabe über die Nase stellt eine sicherere Wirksamkeit dar, da nicht wie beim Setzen einer Spritze der Wirkstoff am Nerv „vorbei gespritzt" werden kann. DT

Quelle: ZWP online

Kosten sparen um jeden Preis?

Schweizer Krankenkasse bietet günstige Zahn-OPs im Ausland an.

PULLY – Kostengünstige Zahnbehandlungen im Ausland sind derzeit ein viel diskutiertes Thema. Da kommt die Meldung über die verlängerte Partnerschaft zwischen der Krankenversicherung Assura und dem Genfer Unternehmen Novacorpus gerade recht: Neben Augenoperationen bietet man nun auch Zahnbehandlungen zu Vorzugstarifen an. Damit zieht die zweitgrösste Krankenkasse der Schweiz den Unmut der hiesigen Zahnärzte auf sich.

© Valeriy Velikov

Das Schweizer Gesundheitssystem sieht vor, dass die Grundversicherung Operationen im Ausland nur übernimmt, wenn es sich um einen Notfall handelt. So ist die Vorstellung, beim besonders kostenintensiven Zahnersatz zu sparen, verlockend. Bei Novacorpus haben die Kunden des Krankenversicherers die Wahl zwischen Kliniken in Barcelona, Istanbul oder Ungarn. Verglichen mit den Schweizer Tarifen kann laut Assura ein Sparpotenzial von 75 bis 80 Prozent erzielt werden, Reisekosten inbegriffen. Eine Nachbetreuung in der Schweiz werde garantiert, und die Angebote haben keinen Einfluss auf die Prämien, da die Ermässigungen vollumfänglich von den Partnern der Assura finanziert werden. Grund für die angegebenen Einsparpotenziale seien die günstigeren Materialkosten sowie der deutlich geringere Lohn für Fachkräfte. „Qualitativ sind die Zahn- und Augenbehandlungen dem Schweizer Standard mindestens ebenbürtig", betont Stéphane von Büren, Schweizer Arzt und Gründer von Novacorpus.

Die Schweizerische Zahnärzte-Gesellschaft SSO warnt eindringlich vor den unabsehbaren Risiken: So sei die Rechtslage nicht eindeutig und zudem eine Kontrolle der vorgegebenen Schweizer Standards schlicht unmöglich. Es sei fragwürdig, die Patienten mit kostengünstigen Offerten zu ködern. Die Krankenkasse selbst stellt sich unterdessen als Gönner seiner Kunden dar, da sie selbst keine Vorteile von der Vermittlung habe. DT

Quelle: ZWP online

ANZEIGE
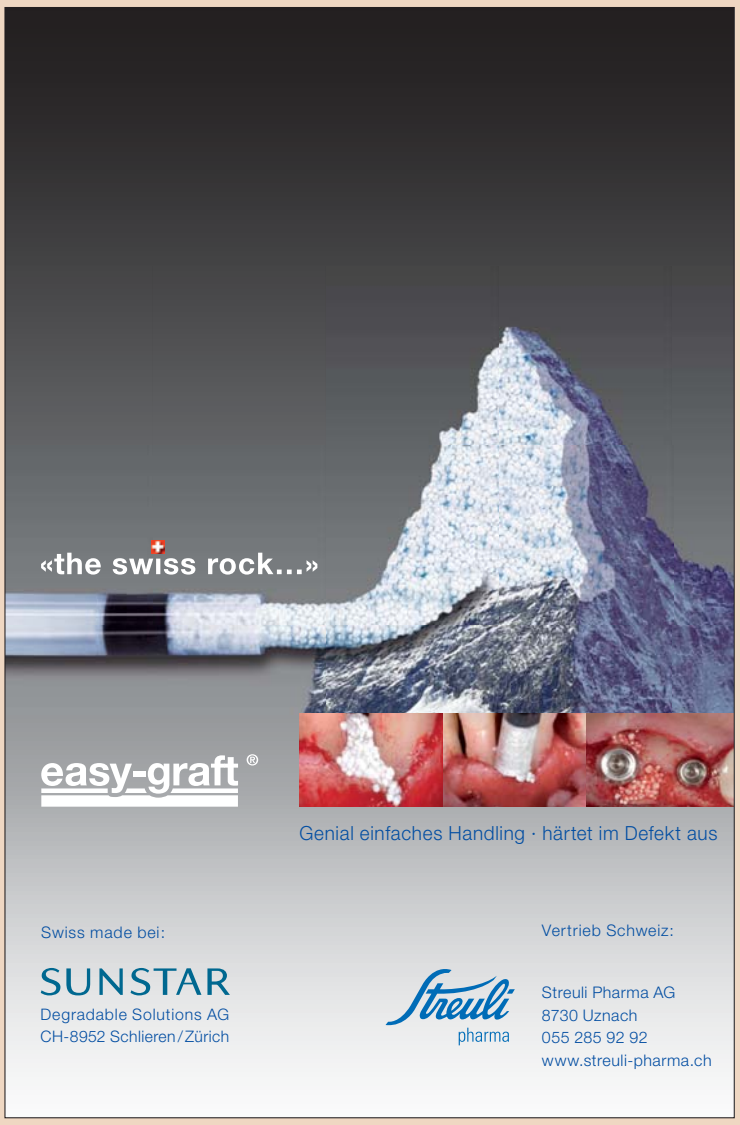

ANZEIGE

DENTAL BERN
MAI 22 | 23 | 24 2014
Dein Besuch ist ein MUSS – wie tägliches Zähneputzen... DENTAL BERN. 22. – 24. Mai 2014

Mit neuem Firmennamen auf dem Schweizer Markt

Fachversand für medizinische Verbrauchsmaterialien jetzt mit globaler Ausrichtung.

LYSSACH – Im Zuge ihrer globalen Ausrichtung wechselt die Heiland Schweiz AG ihren Firmennamen. Der seit 15 Jahren erfolgreich auf dem Schweizer Markt agierende und seit 2006 zur Henry Schein Gruppe gehörende Fachversand für Ärztebedarf aus Lyssach im Kanton Bern firmiert ab 1. Oktober 2013 unter dem Namen Henry Schein Medical AG und ist ab sofort unter der neuen Webadresse www.henryschein-medical.ch zu finden.

HENRY SCHEIN®
MEDICAL

Für die Kunden ändert sich nichts: persönliche Ansprechpartner, Telefon- und Faxnummern sowie das umfangreiche, über 25'000 Produkte namhafter Hersteller umfassende Sortiment bleiben bestehen. Auch das Stammhaus der Firma mit seinem 500 m² grossen Lager für Produkte der Human- inklusive Dentalmedizin bleibt in Lyssach bestehen.

Zum Portfolio der Henry Schein Medical AG zählen Verbrauchsmaterialien, Praxisausstattungen und medizinische Geräte. Damit zählt das Unternehmen zu den führenden Anbietern für Gesundheitsprodukte und -dienstleistungen in der Schweiz. Zu den Kunden zählen neben Ärzten aller Spezialisierungen auch Heilpraktiker, Spitäler, Pflegeeinrichtungen und Vertreter weiterer Berufe im Gesundheitswesen. DT

Quelle:www.henryschein-medical.ch

Vier Schweizer Hochschulen unter den 100 besten der Welt

Universität Zürich ist im weltweiten Vergleich weiter auf Erfolgskurs.

ZÜRICH – Im „QS World University Rankings" 2013 hat sich die Universität Zürich innerhalb von zwei Jahren von Rang 106 auf Rang 78 verbessert. Sie ist damit hinter der ETH Zürich, der EPF Lausanne und der Universität Genf die viertbeste Schweizer Hochschule unter den besten hundert Universitäten der Welt. An erster Stelle liegt das Massachusetts Institute of Technology (MIT).

Auch in den einzelnen Fachbereichen hat sich die UZH verbessert. So ist sie im Wissenschaftsbereich Life Sciences und Medizin weltweit auf Rang 42 (2012: Platz 61). In den Geisteswissenschaften erreicht sie den 62. Rang und macht gegenüber dem Vorjahr 26 Plätze gut. Auch in den Sozialwissenschaften kommt sie unter die besten hundert Universitäten. In den beiden Bereichen Geistes- und Sozialwissenschaften ist sie die beste Schweizer Universität.

Ansehen bei Wissenschaftern und Arbeitgebern

Hauptgrundlage des „QS World University Rankings" bilden Meinungsumfragen bei ausgewählten Wissenschaftern. Die sogenannte akademische Reputation ergibt 40 Prozent der Bewertung. Je 20 Prozent ergeben die Zitationen wissenschaftlicher Veröffentlichungen und das Betreuungsverhältnis von Dozierenden zu Studierenden. Zehn Prozent der Bewertung bemisst sich aus dem Ansehen der Universität bei Arbeitgebern und weitere zehn Prozent aus der Internationalität der Studierenden und Dozierenden. DT

© William Perugini

Quelle: UZH

Studie beeindruckt die europäische Fachwelt

Oral Presentation Prize der EPA für Dr. Andreas Worni aus Bern.

TURKU – Anlässlich des vom 22. bis 24. August 2013 im finnischen Turku stattgefundenen 37. Jahreskongresses der European Prosthodontic Association (EPA), wurde Dr. med. dent. Andreas Worni, Oberarzt an der Klinik für Zahnärztliche Prothetik der Universität Bern, ausgezeichnet.

Dr. med. dent. Andreas Worni

Er erhielt den Oral Presentation Prize für seinen wissenschaftlichen Vortrag „Evaluation of Zirconia based reconstructions supported by implants followed for 2 up to 6 years". Im Wettbewerb wurden 30 Kurzbeiträge aus dem gesamten Bereich der Prothetik präsentiert. Dazu musste vorgängig ein vollständiges, druckfertiges Manuskript eingereicht werden.

Die Studie, die gemeinsam mit Dr. med. dent. Lumni Kolgeci und Dr. med. dent. Andrea Rentsch-Kollar erarbeitet wurde, beinhaltet die Daten zu 389 Zirkonrekonstruktionen, die auf 634 Implantaten im Zeitraum von 2005 bis 2010 eingesetzt wurden. DT

Quelle: www.zmk.unibe.ch

← Fortsetzung von Seite 1

zahnmedizin nach dem Lehrbuch von H.R. Mühlemann: Einführung in die orale Präventivzahnmedizin (Verlag Hans Huber, Wien/Bern 1974), zusammen mit den Zahnmedizinern an der Universität Zürich. In Laborkursen und am Phantom wurden die DH-Studentinnen in die detaillierte Instrumentation in ungefähr 400–500 Stunden vorbereitet. Diese DH waren für die Behandlung der weitverbreiteten Fälle mit Parodontitis vorgesehen.

Ich war gerade von 1968 bis 1972 als Fachspezialist in Parodontologie an der Universität Zürich ausgebildet und realisierte, dass die Instrumentation der DH ganz anders gelehrt wurde als die bei den Spezialisten in Parodontologie: Da die Handinstrumentation über mehrere Stunden am Tag durchgeführt werden musste, beinhaltete das Training der DH Bewegungen der grobmotorischen Muskulatur aus dem Schultergürtel heraus. Diese Muskeln mussten befähigt werden, die erforderlichen feinmotorischen Bewegungen mit den Fingern so durchzuführen, dass die bekannten gesundheitlichen „berufsbedingten" Schäden im Bereich des Unterarmes ausblieben.

Wandel in der Ausbildung

Der Wandel war geprägt durch Paradigmenwechsel. Zuerst wurde die Handinstrumentation praktisch abgelöst durch die Schall- und Ultraschalltechnologie. Zur Behandlung der parodontalen Taschen wurde die Anästhesieausbildung für die DH eingeführt. Allein am 20 Jahre später gegründeten Prophylaxe Zentrum (PZZ) erreichten die in der Ultraschalltechnik ausgebildeten DH nie die Resultate, die dasselbe Instruktorenteam, Christa Haubensak und Christine Bischof, vor Jahren an der DHSZ erreicht hatte. So wurde nach dem ersten Ausbildungsgang wieder umgestellt. Jetzt wird initial sowie im Recall „schonend" mit Schall- und Ultraschalltechnologie, das Finishing aber mit einer einmaligen perfekten Handinstrumentation durchgeführt – und wenn nötig mit der Full Mouth Disinfection wieder so viel erreicht, wie der Parodontologe mit chirurgischen Massnahmen.

Parodontitis wurde erkannt als eine nicht nur entzündliche Erkrankung. Nebst Umwelt (Gewohnheit und Erziehung) und Nahrung spielen das Rauchen und die Mitarbeit des Patienten (regelmässige Interdentalhygiene) eine entscheidende Rolle. Der Umgang mit „schwierigen" Patienten wird mit Empathie und individueller, patientengerechter Information verbessert. Die zusätzlich erhöhten Risiken – teilweise bedingt durch das Älterwerden der Patienten, Erosionen, Keildefekte, Wurzelkaries werden durch die erweiterte Hygiene mit der den Biofilm besser kontrollierenden Schall-Hygienetechnologie vermieden. Die Zähne, die dank Prophylaxe und gesteigerter Lebenserwartung bis ins hohe Alter vorhanden sind, können mit dieser kombiniert schonenden Technik von Schall-Ultraschall und manueller Instrumentation auch erreicht werden.

Zukunft

Auf den Markt kommen weiter verbesserte Instrumente, welche es erlauben, beim Gesunden den Biofilm in weit kürzerer Zeit zu kontrollieren, während der „Parodontitispatient" mit Hand und Verstand behandelt werden muss. Für die Zukunft braucht es DH mit einer gut fundierten Ausbildung, da die Zahnmediziner mehr Zeit für die in ihrer Ausbildung angebotenen Möglichkeiten in der Praxis benötigen. Die Früherkennung der Karies eröffnet der DH noch mehr Alternativen, regenerativ tätig zu werden.

Das Angebot in der DH-Ausbildung geht einerseits zur akademischen DH mit einem Bachelor, viel Theorie und wenig praktischer Arbeit, was sich kaum als richtig erweisen wird. Andererseits steht die mehr für die kooperierende Teampraxis fundamental auch in der Handinstrumentation zusammen mit den neuen technischen Möglichkeiten ausgebildete DH, welche imstande ist, nicht nur Zähne, sondern auch die Gesundheit des Patienten zu erhalten. Die Angebote sind da, die Interessenten mögen sich gut überlegen, welche Ausbildung sie anstreben. DT

Kontakt

Infos zum Autor

Prof. Dr. med. dent. Ulrich P. Saxer
Fachzahnarzt für Parodontologie
Zahnmedizin
Zürich Nord
Herzogenmühlestrasse 14
8051 Zürich
Tel.: +41 44 325 15 05
Fax: +41 44 325 15 07
upsaxer@pszn.chdet

Editorische Notiz

Schreibweise männlich/weiblich

Wir bitten um Verständnis, dass – aus Gründen der Lesbarkeit – auf eine durchgängige Nennung der männlichen und weiblichen Bezeichnungen verzichtet wurde. Selbstverständlich beziehen sich alle Texte in gleicher Weise auf Männer und Frauen.

Die Redaktion

DENTAL TRIBUNE

IMPRESSUM

Verlag
OEMUS MEDIA AG, Holbeinstr. 29
04229 Leipzig, Deutschland
Tel.: +49 341 48474-0
Fax: +49 341 48474-290
kontakt@oemus-media.de
www.oemus.com

Verleger
Torsten R. Oemus

Verlagsleitung
Ingolf Döbbecke
Dipl.-Päd. Jürgen Isbaner
Dipl.-Betriebsw. Lutz V. Hiller

Chefredaktion
Dipl.-Päd. Jürgen Isbaner (ji), V.i.S.d.P.
isbaner@oemus-media.de

Redaktionsleitung
Jeannette Enders (je), M.A.
j.enders@oemus-media.de

Redaktion
Majang Hartwig-Kramer (mhk)
m.hartwig-kramer@oemus-media.de

Anzeigenverkauf Verkaufsleitung
Dipl.-Betriebsw. Lutz V. Hiller
hiller@oemus-media.de

Projektmanagement/Vertrieb
Nadine Naumann
n.naumann@oemus-media.de

Produktionsleitung
Gernot Meyer
meyer@oemus-media.de

Anzeigendisposition
Marius Mezger
m.mezger@oemus-media.de

Bob Schliebe
b.schliebe@oemus-media.de

Lysann Reichardt
l.reichardt@oemus-media.de

Layout/Satz
Matthias Abicht

Lektorat
Hans Motschmann
h.motschmann@oemus-media.de

Erscheinungsweise
Dental Tribune Swiss Edition erscheint 2013 mit 12 Ausgaben (zwei Doppelausgaben 1+2 und 7+8), es gilt die Preisliste Nr. 4 vom 1.1.2013. Es gelten die AGB.

Druckerei
Dierichs Druck+Media GmbH, Frankfurter Str. 168, 34121 Kassel, Deutschland

Verlags- und Urheberrecht
Dental Tribune Swiss Edition ist ein eigenständiges redaktionelles Publikationsorgan der OEMUS MEDIA AG. Die Zeitschrift und die enthaltenen Beiträge und Abbildungen sind urheberrechtlich geschützt. Jede Verwertung ist ohne Zustimmung des Verlages unzulässig und strafbar. Das gilt besonders für Vervielfältigungen, Übersetzungen, Mikroverfilmungen und die Einspeicherung und Bearbeitung in elektronischen Systemen. Nachdruck, auch auszugsweise, nur mit Genehmigung des Verlages. Bei Einsendungen an die Redaktion wird das Einverständnis zur vollen oder auszugsweisen Veröffentlichung vorausgesetzt, sofern nichts anderes vermerkt ist. Mit Einsendung des Manuskriptes geht das Recht zur Veröffentlichung als auch die Rechte zur Übersetzung, zur Vergabe von Nachdruckrechten in deutscher oder fremder Sprache, zur elektronischen Speicherung in Datenbanken zur Herstellung von Sonderdrucken und Fotokopien an den Verlag über. Für unverlangt eingesandte Bücher und Manuskripte kann keine Gewähr übernommen werden. Mit anderen als den redaktionseigenen Signa oder mit Verfassernamen gekennzeichnete Beiträge geben die Auffassung der Verfasser wieder, welche der Meinung der Redaktion nicht zu entsprechen braucht. Der Autor des Beitrages trägt die Verantwortung. Gekennzeichnete Sonderteile und Anzeigen befinden sich ausserhalb der Verantwortung der Redaktion. Für Verbands-, Unternehmens- und Marktinformationen kann keine Gewähr übernommen werden. Eine Haftung für Folgen aus unrichtigen oder fehlerhaften Darstellungen wird in jedem Falle ausgeschlossen. Gerichtsstand ist Leipzig, Deutschland.

Biologische Nachbildung von Zähnen durch Stammzellen möglich

Bmi1-Gen übt regulatorische Funktion aus. Von M.Sc. Thomas Richter, Leipzig.

SAN FRANCISCO – Forscher der University of California in San Francisco haben die Rolle des Gens Bmi1 bei der Zellteilung und Differenzierung von adulten Stammzellen der Schneidezähne von Mäusen untersucht. Dabei wurde deutlich, dass Bmi1 eine entscheidende Rolle bei der Aufrechterhaltung des Teilungszyklus und der Regulation der Differenzierung der Stammzellen spielt. Die Erkenntnisse über die Steuerung von Differentiationsprozessen in Stammzellen könnten zur gezielten Züchtung bestimmter Gewebearten ebenso wie zur biologischen Nachbildung von Zähnen beitragen.

Die regulatorische Rolle von Bmi1 bei der Zellteilung adulter Stammzellen anderer Organe ist Stammzellforschern bereits bekannt. Die Forscher der University of California konnten diese Bedeutung des Gens und des darin codierten Proteins Bmi1 auch in Stammzellen der Schneidezähne, lokalisiert in der labialen Zervikalschlinge, nachweisen. Dazu wurden Knockout-Mäuse erzeugt, denen das Bmi1-Gen fehlt. Diese Mäuse entwickelten eine deutlich dünnere Zervikalschlinge verglichen mit Mäusen, deren Bmi1-Gen nicht ausgeschaltet wurde. Die Studie zeigte, dass Bmi1 die Expression des Ink4a/Arf-Gens unterdrückt, welches in Abwesenheit von Bmi1 den Zellzyklus anhält und so die Selbsterneuerung der Stammzellen unterbindet. Ebenso wurde durch die Abwesenheit von Bmi1 die Expression der Hox-Gene verstärkt, welche die Differenzierung von Stammzellen auslösen. Die resultierenden Fehlbildungen der Zervikalschlinge und der Schneidezähne konnten durch das gleichzeitige Ausschalten von Ink4a/Arf und den Hox-Genen vermieden werden.

Die Untersuchungen der Gruppe um Ophir Klein belegen, dass das Gen Bmi1 eine regulatorische

© Sergey Nivens

Funktion sowohl im Zellzyklus als auch in der Differenzierung von Stammzellen der Schneidezähne von Mäusen ausübt. Diese Stammzellen sind für das lebenslange Wachstum der Schneidezähne von Mäusen verantwortlich, während ähnliche Zellen im Menschen nach der vollständigen Ausbildung des bleibenden Gebisses in der frühen Kindheit inaktiv werden. Die Kenntnis über die Mechanismen von Erhaltung und Differenzierung von Stammzellkulturen ist ein Schlüssel zur gezielten Züchtung von menschlichem Gewebe im Labor, um den Ersatz geschädigter Organe von Patienten zu ermöglichen. Stammzellen der Zervikalschlinge könnten somit auch für die biologische Nachbildung von Zähnen eingesetzt werden. DT

Quelle: ZWP online

Wechsel an der Spitze: IADR mit neuem Präsidenten

Professor Dr. Gottfried Schmalz unterstützt die zahnmedizinische Forschung in Europa und Israel.

Professor Dr. Gottfried Schmalz. (Foto: UKR)

REGENSBURG – Die International Association for Dental Research ist ein Verbund von Wissenschaftern der Zahnmedizin, der 1920 gegründet wurde und mit mehr als 12.000 Mitgliedern weltweit die zahnmedizinische Forschung unterstützt. Professor Dr. Gottfried Schmalz, Direktor der Poliklinik für Zahnerhaltung und Parodontologie des Universitätsklinikums Regensburg, wurde nun zum President-elect der paneuropäischen Region (Europa und Israel) gewählt.

„Damit erwartet mich eine spannende Aufgabe und grosse Herausforderung, denn die zahnmedizinische Forschung ist innerhalb Europas und in Israel in unterschiedlichen Entwicklungsstadien. Hier mehr Fortschritt für die Zahngesundheit zu erreichen ist mein Ziel", erläutert Professor Schmalz. Als President-elect und ab September 2014 als Präsident der paneuropäischen Region vertritt er diese im Weltverband IADR. Ein weiteres Ziel seiner Arbeit wird es sein, bei der Europäischen Union in Brüssel das Thema Mundgesundheit vermehrt in das Bewusstsein zu rücken.

„Trotz nachweisbarer Erfolge in der Kariespophylaxe gehören Karies und Zahnfleischerkrankungen noch immer zu den häufigsten chronischen Erkrankungen. Auch Tumoren der Mundhöhle stellen uns vor grosse Herausforderungen. Zum Thema Mundgesundheit gibt es noch sehr viel Forschungsbedarf", erläutert Professor Schmalz. Vor allem gemeinsame Anstrengungen über Ländergrenzen hinweg seien wichtig, um die verschiedenen Kompetenzen zu bündeln und auch die nötigen finanziellen Mittel zu erhalten. DT

Quelle: Universitätsklinikum Regensburg (UKR)

ANZEIGE

DENTAL TRIBUNE Swiss Edition · Nr. 10/2013 · 2. Oktober 2013

Lichen ruber mucosae: harmlos bis gefährlich?

Die Ursache der Erkrankung ist noch weitgehend unbekannt. Von PD Dr. med. Dr. med. dent. Astrid Kruse Gujer und PD Dr. med. Dr. med. dent. Heinz-Theo Lübbers, Zürich.



© Dragon Images

Lichen ruber planus – auch Knötchenflechte genannt – ist eine nicht ansteckende, chronisch entzündliche, schubartig verlaufende Erkrankung der Haut und/oder Nägel und der Schleimhäute. Im Bereich der Haut ist sie gekennzeichnet durch juckende rötlich-livide, matt-glänzende Papeln, die sich häufig im Bereich der Knöcheinnenseite befinden. Im Bereich der Schleimhäute kann sie unterteilt werden in genital, ösophageal, konjunktival und oral.

Lichen ruber mucosae

Die Ursache dieser Erkrankung ist weitgehend unbekannt, eine medikamentöse Ursache wird diskutiert und eine T-Zell-vermittelte Autoimmunerkrankung wird vermutet. Bei ca. 30 Prozent der Patienten, die einen Hautbefall aufweisen, ist auch die Mundschleimhaut betroffen. Diese kann jedoch häufig auch alleine befallen sein. Patienten mit einem genitalen Lichen planus weisen in ca. 20 Prozent der Fälle eine Mundschleimhautmanifestation auf.[1] Diese Patienten klagen meist über brennende rötliche Veränderungen der Mundschleimhaut, häufig mit einer weisslichen Streifung, der sogenannten Wickham-Striae, welche durch eine streifenförmige Verbreiterung des Epithels hervorgerufen wird und nach dem französischen Pathologen Louis F. Wickham (1861–1919) benannt wurde. Die häufigste Lokalisation ist das Planum buccale.

Die Prävalenz der oralen Form liegt bei ca. ein bis zwei Prozent. Frauen scheinen häufiger befallen zu sein, das typische Alter liegt zwischen 30 und 60 Jahren. Es gibt in der Literatur mehrere Klassifikationen und Scores,[2–4] jedoch wird der orale Lichen ruber am häufigsten in sechs Formen unterteilt:

1. retikulär
2. papulär
3. plaqueartig
4. atrophisch
5. ulzerativ/erosiv
6. bullös

Die retikuläre Form ist gekennzeichnet durch die Wickhamsche Streifung, welche meist symmetrisch im Planum buccale beidseits auftritt. Zunge und Gingiva sind seltener betroffen. Zu den Differenzialdiagnosen gehören Morsicatio buccarum und Leukoplakie.

Die papuläre Form wird durch knötchenförmige Veränderungen charakterisiert, die einzeln oder in Gruppen formiert auftreten können. Differenzialdiagnostisch kommt die pseudomembranöse Candidiasis in Betracht.

Bei der plaqueartigen Form sind häufig pflastersteinartige Veränderungen auf dem Zungenrücken oder Planum buccale und seltener an den Zungenrändern zu finden. Diese pflastersteinartigen Modifikationen präsentieren sich meist flächenartig als fleckförmige Weissfärbung, differenzialdiagnostisch muss sicherlich auch der weisse Schleimhautnävus, Leukoplakie und Verätzungen der Mundschleimhaut in Betracht gezogen werden.

Bei der atrophischen Form finden sich häufig im Bereich der Zunge erythematöse, schmerzhafte bis brennende Veränderung der Mundschleimhaut; diese blass- bis hochroten Abnormitäten können auf dem Zungenrücken zu Papillenverlust führen. Es können Kombinationen mit der retikulären und ulzerativen/erosiven Form auftreten. Zur Differenzialdiagnose zählt die Leukoplakie/Erythroplakie.

Bei der ulzerativen/erosiven Form liegen Ulzerationen vor, welche meist von einer Fibrinschicht bedeckt sind und umgeben von einer hochroten Schleimhaut. Diese Form entartet am häufigsten und

➡

Abb. 1: *Plaqueartige Form.* – ***Abb. 2:*** *Pflastersteinartige Veränderungen auf dem Zungenrücken.* – ***Abb. 3:*** *Retikuläre Form im Sinne der Wickhamschen Streifung.*

Lichen ruber planus

Die Bezeichnung Lichen ruber planus stammt sowohl aus dem Griechischen als auch aus dem Lateinischen. Sie setzt sich zusammen aus „leichḗn“ (griechisch) = Flechte, „ruber“ (lateinisch) = rot und „planus“ (lateinisch) = flach: „flache rote Flechte“.

Sir William James Erasmus Wilson (1809-1884), englischer Dermatologe, bezeichnete bereits 1869 diese Hauterkrankung und nannte sie Lichen planus.

Die dazugehörige kennzeichnende weisslich netzartige Streifung auf der Oberfläche der Papeln und auch auf der Schleimhaut wurde 1895 zuerst von Franzosen Louis-Frédéric Wickham (1861–1913) beschrieben. Nach ihm wurde sie auch benannt: „Wickham Streifung“.

Lichen planus tritt relativ häufig auf. Das Erkrankungsalter liegt im Schnitt bei 45 Jahren.

Mechanische Reize können den Lichen ruber planus noch verstärken und eine Ausbreitung auf gesunder Haut fördern. Jeder zehnte Betroffene ist mit Nagelveränderungen konfrontiert. Da auch Haarfollikel in Mitleidenschaft gezogen sein können, kann verstärkt auch Haarverlust eintreten. Schleimhautveränderungen finden sich bei 25 bis 70 Prozent der Patienten. Diese können überall lokalisiert sein.

Die Ursache von Lichen ruber ist noch offen. Es handelt es sich um eine Autoimmunreaktion, bei der körpereigene Immunzellen sich gegen die basalen Keratinozyten (Hornzellen) richten und so zu deren Zerstörung beitragen.

Lichen ruber hinterlässt an den betroffenen Hautstellen eine meist vorübergehende bräunliche Hyperpigmentierung. Die Erkrankung neigt jedoch auch nach Jahren zu Rezidiven.

All-on-4™

Das effiziente Behandlungskonzept mit Sofortbelastung.

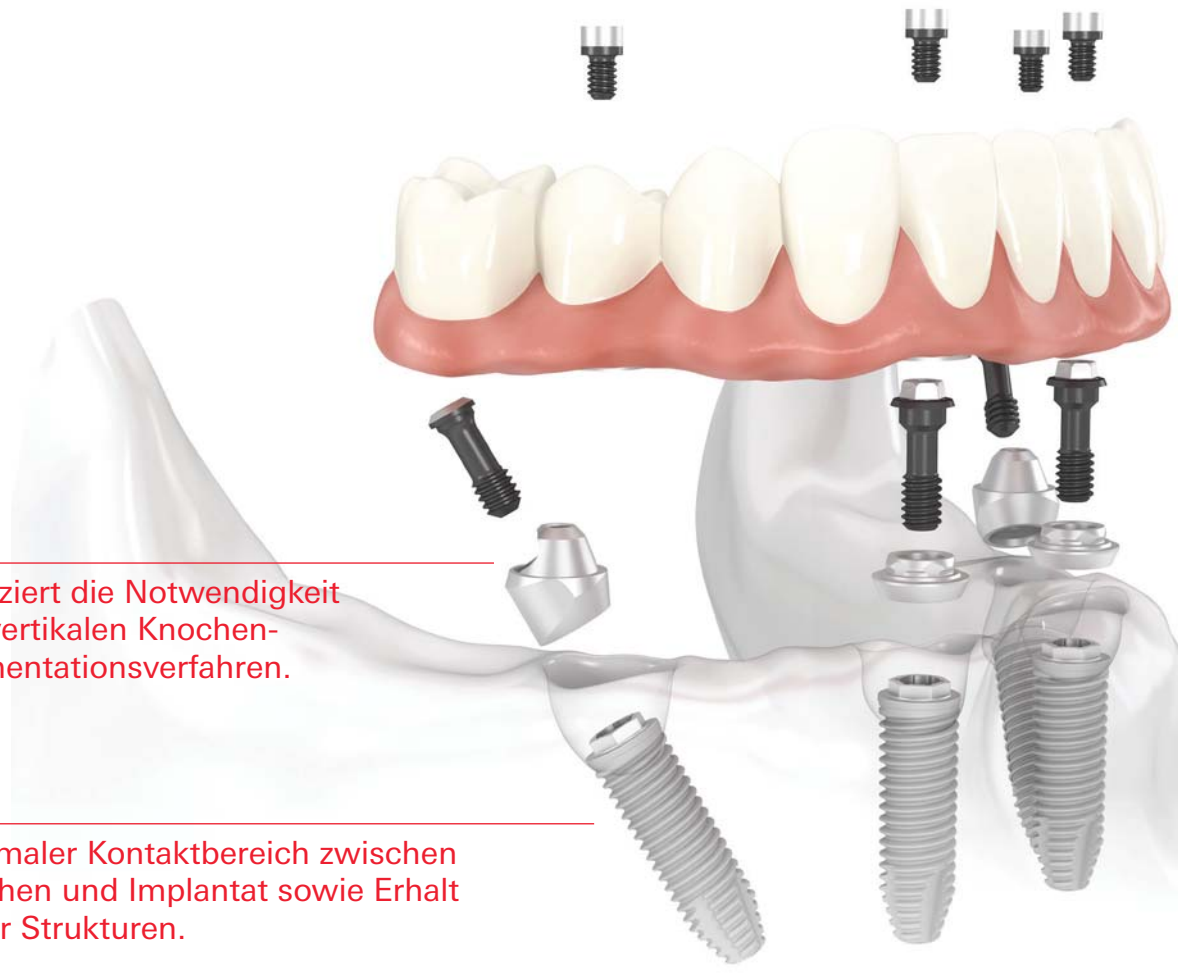

Vielfältige prothetische Möglichkeiten mit optimaler Funktion und Passung.

Reduziert die Notwendigkeit von vertikalen Knochen-augmentationsverfahren.

Hohe Stabilität mit nur vier Implantaten.

Maximaler Kontaktbereich zwischen Knochen und Implantat sowie Erhalt vitaler Strukturen.

Nobel Biocare Symposium 2014
BMW Welt – München

26. Juni – Vorkongress mit Workshops
27./28. Juni – Symposium

www.nobelbiocare.com/events

Save the date!

Das All-on-4 Behandlungskonzept wurde entwickelt, um Zahnärzten eine effiziente und wirksame Lösung zu bieten, bei der nur vier Implantate eine sofort belastete zirkuläre Versorgung tragen.* Zu den endgültigen Lösungen gehören sowohl festsitzende als auch herausnehmbare Prothesen wie die NobelProcera Implantatbrücke aus Titan oder der Implantatsteg.Die schräg gesetzten Implantate im Seitenzahnbereich helfen relevante anatomische Strukturen zu umgehen; sie werden mit den Implantaten im Frontzahnbereich verblockt und bieten einen maximalen Halt für die Versorgung, indem Extensionen reduziert werden. Zudem verringern sie durch Vergrößerung des Kontakt-bereichs zwischen Knochen und Implantat die Notwendigkeit einer Knochenaugmentation. All-on-4 kann mit dem NobelGuide Behandlungskonzept geplant und durchgeführt werden,wo-durch eine präzise Diagnose, Planung und Implantatinsertion sichergestellt werden.

Nobel Biocare ist ein weltweit führen-des Unternehmen für innovative, wissenschaftlich fundierte Lösungen im Dentalbereich.
Weitere Informationen erhalten Sie von Ihrer Nobel Biocare Niederlassung vor Ort (Tel. +49 221 500 85-590) oder im Internet unter:

www.nobelbiocare.com

* Falls eine Ein-Schritt-Chirurgie mit Sofortbelastung nicht indiziert ist, werden Deckschrauben zur gedeckten Heilung verwendet.
Haftungsausschluss: Einige Produkte sind unter Umständen nicht in allen Märkten für den Verkauf zugelassen.
Bitte wenden Sie sich an Ihre Nobel Biocare Niederlassung, um aktuelle Informationen zur Produktpalette und Verfügbarkeit zu erhalten.

© Nobel Biocare Services AG, 2013. Alle Rechte vorbehalten. Nobel Biocare, das Nobel Biocare Logo und alle sonstigen Marken sind, sofern nicht anderweitig angegeben oder aus dem Kontext ersichtlich, Marken von Nobel Biocare.

bedarf einer gehäuften regelmässigen Kontrolle während der Therapie. Zu den Differenzialdiagnosen zählen das Plattenepithelkarzinom und die orale Manifestation des Morbus Crohn.

Bei der bullösen Form finden sich kleine millimetergrosse Blasen, die nach der Eröffnung kleine Erosionen bilden. Diese Form findet man am häufigsten im Bereich des Planum buccale und seltener im Bereich der Zunge oder Gingiva. Hierbei zählen zu den Differenzialdiagnosen die blasenbildenen Erkrankungen Pemphigus und Pemphigoid.

Die Einteilung nach Tyldesley 3 ist sicherlich in Hinblick auf die Risikoeinschätzung für eine maligne Transformation sinnvoll: non-erosiv (retikulär, papulär, plaqueartig), minor-erosiv (atrophisch, ulzerativ, bullös) und major-erosiv (ausgedehnt ulzerativ).

In bis zu 17 Prozent der Fälle findet man bei oralem Lichen auch gleichzeitig einen Pilzbefall, was in manchen Fällen die pathohistologische Diagnostik erschwert. In diesen Fällen sollte nach Therapie der Pilzerkrankung eine erneute Biopsie entnommen werden. Patienten mit einem Lichen ruber mucosae sollten regelmässig kontrolliert werden, da es zu einer malignen Entartung kommen kann. Das Entartungsrisiko liegt bei ca. 0,4 bis 5,6 Prozent, wobei interessanterweise zwar das Planum buccale am meisten bei oralem Lichen befallen ist, jedoch die häufigste Entartungslokalisation der posteriore Zungenrand ist. Zeichen einer malignen Entartung können sein: Ulzeration, endo-/exophytisches Wachstum mit unklarer Begrenzung, Induration, gelockerte Zähne ohne Vorliegen einer Parodontalerkrankung, vergrösserter Halslymphknoten.

Abb. 4a: *Lichen ruber mucosae der Gingiva.* – ***Abb. 4b:*** *Gleiche Patientin mit Veränderungen der Handinnenfläche.*

Therapie

Die Therapie bei oralem Lichen planus basiert auf einer immunsuppressiven und antiinflammatorischen Komponente. Auf Alkohol- und Nikotinkonsum sowie auf den Verzehr von gewürzten Speisen als auch Zitrusfrüchten sollte verzichtet werden. Ferner sollten lokale Reize wie beispielsweise scharfe Füllungs- oder Prothesenränder ausgeschaltet und die Mundhygiene optimiert werden.

Sollte es zu einer Verschlechterung des Befundes kommen, muss nochmals eine Biopsie durchgeführt werden, um die Transformation in ein Plattenepithelkarzinom frühzeitig zu erkennen.

Kortikosteroide

Kortikosteroide können topisch, intraläsional oder systemisch verabreicht werden. Neben den bekannten systemischen Nebenwirkungen (diabetische Stoffwechsellage, gastrointestinale Beschwerden, Hypertonie, Cushing-Syndrom ...) kann auch lokal eine sekundäre Candidiasis auftreten. Bei der topischen Applikation wird eine Reduktion der Schmerzsymptomatik von ca. 55 Prozent angegeben.[1] Bei der intraläsionalen Injektion sollte eine Kombination mit einem Lokalanästhestikum in Betracht gezogen werden (z.B. zweiprozentige Lidocainlösung). Die systemische Applikation ist indiziert bei schweren Formen von oralem Lichen planus und sollte nicht länger als drei Wochen durchgeführt sowie durch den Hausarzt kontrolliert werden. In der Regel wird 40 bis 80 mg Prednison/Tag für fünf bis sieben Tage verabreicht und dann langsam über ca. zwei bis vier Wochen wieder reduziert – um 5 bis 10 mg/d.[5]

Trotz der relativ guten Ansprechbarkeit, kommt es jedoch nicht bei allen Patienten zu einer Abheilung der Läsionen.

Vit-A-Säure-Derviate (Retinoide)

Retinoide sind Vitamin-A-Analoga und wirken auf die Keratinisierung der Haut und Schleimhaut. Sie können entweder als Mundspüllösung (Retinoral 0,01 Prozent) oder systemisch (Neotigason) verabreicht werden. Bei der Therapie mit Retinoiden sollte eine regelmässige laborchemische Kontrolle durch den Hausarzt durchgeführt werden. Zu den unerwünschten Nebenwirkungen zählen u.a. erhöhte Blutlipide, Cheilitis, dystopische Nagelveränderungen und Haarausfall.

Calcineurininhibitoren (Ciclosporin A, Tacrolimus, Pimecrolimus)

Ziel dieser Immunsuppressionstherapie ist die Hemmung der Phosphatase Calcineurin und somit die Synthese von inflammatorischen Zytokinen und die Proliferation aktivierter T-Lymphozyten zu blockieren.

Eine lokale Applikation von 0,1 Prozent Tacrolimus 3/d für vier bis acht Wochen scheint in einigen Studien einen besseren Effekt im Vergleich zur lokalen Kortikoidbehandlung zu haben.[6] Jedoch wird ein erhöhtes Risiko für die Karzinomentstehung diskutiert und auf dieses Problem auch von der amerikanischen Lebens- und Arzneimittelbehörde FDA hingewiesen.

Kontrollen

Patienten mit einer oralen Lichenform bedürfen der regelmässigen Schleimhautkontrolle. Bei schmerzhaften und/oder ulzerierten Formen sollte eine topische, oder in schweren Fällen eine systemische Therapie begonnen und eine engmaschigere Kontrolle durchgeführt werden. Bei Verschlechterung muss eine erneute Biopsie erfolgen. DT

Literatur

[1] Parashar P: Oral lichen planus. Otolaryngologic clinics of North America 2011; 44(1): 89–107.
[2] Andreasen JO: Oral lichen planus. 1. A clinical evaluation of 115 cases. Oral surgery, oral medicine, and oral pathology 1968; 25(1): 31–42.
[3] Tyldesley WR: Oral lichen planus. The British journal of oral surgery 1974; 11(3): 187–206.
[4] Bethke G, Reichart PA: [Assessment of severity of oral lichen planus using a new clinical index]. Mund-, Kiefer- und Gesichtschirurgie: MKG 2005; 9(3): 152–160.
[5] Scully C, Carrozzo M: Oral mucosal disease: Lichen planus. The British journal of oral & maxillofacial surgery 2008; 46(1): 15–21.
[6] Corrocher G, Di Lorenzo G, Martinelli N, Mansueto P, Biasi D, Nocini PF, Lombardo G, Fior A, Corrocher R, Bambara LM, Gelio S, Pacor ML: Comparative effect of tacrolimus 0.1% ointment and clobetasol 0.05% ointment in patients with oral lichen planus. Journal of clinical periodontology 2008; 35(3): 244–249.

Kontakt

Infos zum Autor

Priv.-Doz. Dr. Dr.
Astrid Kruse Gujer
Klinik für Mund-, Kiefer- und Gesichtschirurgie, Universitäts-Spital Zürich, und Zentrum für Zahnmedizin, Universität Zürich
Frauenklinikstr. 24
8091 Zürich, Schweiz
Tel.: +41 44 255-1111
Fax: +41 44 255-4179
info@mkg-chirurg.ch

Infos zum Autor

Priv.-Doz. Dr. Dr. med.
Heinz-Theo Lübbers
Tel.: +41 44 255-1111
Fax: +41 44 255-4179
Heinz-Theo.Luebbers@usz.ch

OZONYTRON®

THE ORIGINAL.
MADE IN GERMANY.

Mit der Natur – für den Menschen. Plasma-Medizin.

Die „all inclusive" Variante für die Therapie mit Plasma:

OZONYTRON XP/OZ

***32 Parodontien** desinfiziert in wenigen Minuten unter einer kontrollierten Schutzatmosphäre!*

***Bewährt:** OZONYTRON-XP/OZ das Multitalent, bietet die Behandlung mit den Plasma-Elektroden und **CAP** (cold-atmospheric-plasma) für Aphthen, Herpes, Karies, Zunge etc., die Beflutung mit CAP über eine Düse (Handstück mit aufgesetzter Kapillare) für Zahnfleischtaschen, Wurzelkanäle. Es bietet die Full-Mouth-Disinfection mit CAP über einen doppelseitigen Mund-Applikator (FMT) zur Keimeliminierung aller 32 Parodontien und Zähne in wenigen Minuten. Und das XP/OZ bietet darüber hinaus mit **COP** (cold-oxygen-plasma) biologisches In-Bleaching eines de-vitalen Zahnes über den Wurzelkanal sowie BIO-Bleaching aller 32 Zähne unter der Schutzatmosphäre des weichen Mund-Applikators FMT, ohne Zusätze, ohne Personalbindung, vollautomatisch.*

„Löffel in den Mund, einschalten, das war's".

Die preiswerte Variante für die Full-Mouth-Disinfection mit Plasma :

OZONYTRON XO

NEU!

***32 Parodontien** desinfiziert in wenigen Minuten unter einer kontrollierten Schutzatmosphäre!*

***Bewährt** durch Erfahrungen mit dem Multitalent OZONYTRON-XP/OZ, biologisch mit reinem Sauerstoff, leistungsstark, blutstillend, keimeliminierend in Sekunden, effektiv, erfolgreich, nachhaltig, zuverlässig, vollautomatisch, einfach im handling, **preiswert**.*

0-A-ZWP-9-2013

Ozonytron® ist eine Produktmarke von:
is a product brand of:

MIO International OZONYTRON GmbH

MIO International Ozonytron® GmbH · Maximilianstr. 13 · D-80539 München
Tel.: +49(0)89 / 24 20 91 89-0 · +49(0)89 / 24 20 91 89-9 · info@ozonytron.com
www.ozonytron.de

„Das Leben der Menschen zu verändern, war immer ein Ziel von mir“

Prof. Dr. Paulo Malo, Lissabon, stellt ein implantatherapeutisches Konzept für die festsitzende und sofortbelastende Versorgung bei Zahnlosigkeit auf nur 4 Implantaten vor.

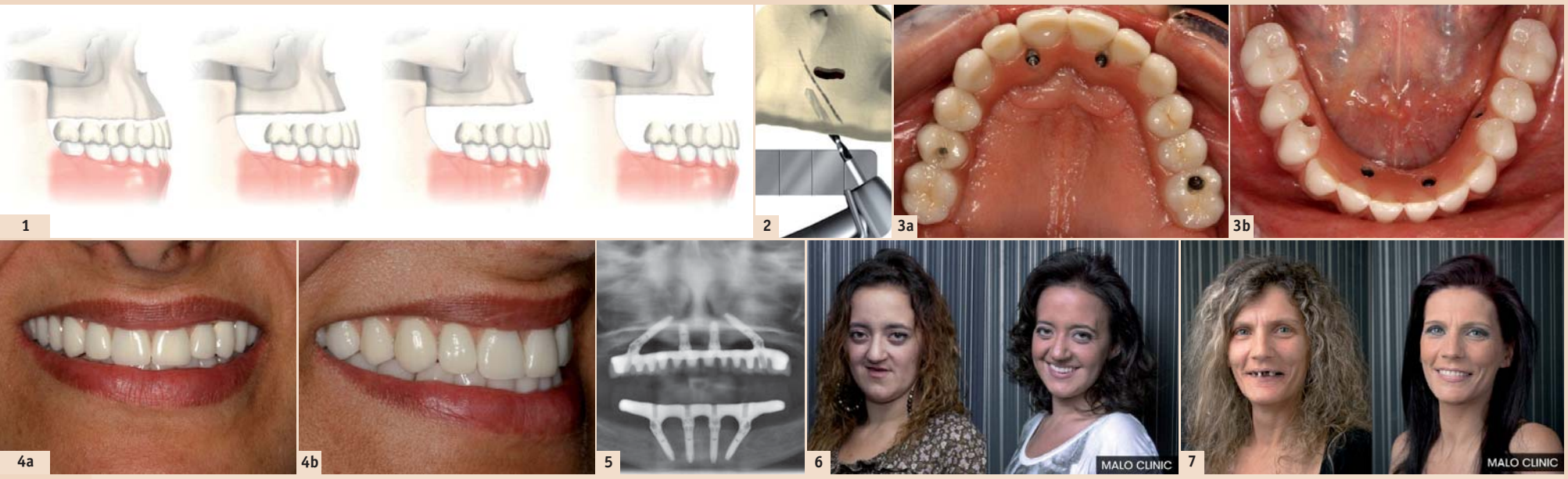

*Abb. 1: Verlauf der Knochenresorption nach Zahnentfernung. – **Abb. 2:** Vorbereitung für die Insertion der posterioren angulierten Implantate im Oberkiefer, der Bohrer wird an der anterioren Wand des Sinus vorbeigeführt. – **Abb. 3a:** Die okklusale Ansicht auf die fertige Versorgung mit einer Malo Clinic Keramikbrücke im Oberkiefer ... – **Abb. 3b:** ... und einer Malo Clinic Acrylicbrücke im Unterkiefer. – **Abb. 4a und b:** Das Lächeln der Patientin mit der definitiven Prothetik. – **Abb. 5:** Die abschliessende OPT-Aufnahme. – **Abb. 6 und 7:** Zwei Patientinnen, jeweils vor und nach der All-on-4-Behandlung.*

Mehr als vier Millionen Menschen, älter als 65 Jahre, sind allein in Deutschland zahnlos. Das zeigt: Das Patientenpotenzial ist gross für die Indikation des unbezahnten Kiefers. Ein mögliches Konzept ist All-on-4®, mit dem auf nur vier oder mehr Implantaten ein festsitzender implantatgetragener Zahnersatz möglich ist. Die Implantate können selbst in atrophierten Kiefern ohne vorherige augmentative Massnahme inseriert und bei entsprechender Primärstabilität sofort versorgt werden. Prof. Paulo Malo, Lissabon, hat dieses Konzept entwickelt. Exklusiv berichtet er im Interview über die wissenschaftliche Absicherung von All-on-4 und die Vorgehensweise von der Diagnostik bis zur Nachsorge.

Herr Prof. Dr. Malo, als Sie in den 1990er-Jahren das All-on-4-Konzept entwickelten, gab es bereits verschiedene implantologische Versorgungsmöglichkeiten für zahnlose Kiefer. Sie sahen trotzdem die Notwendigkeit für einen neuen Lösungsweg – warum?

Ja, das ist wahr. Es gab bereits mehrere Behandlungsmöglichkeiten für die implantatbasierte Rehabilitation von zahnlosen Patienten. Allerdings konnten die konventionellen OP-Methoden den Patienten nicht sofort zu mehr Lebensqualität verhelfen. Die OP-Techniken waren aufwendig, damit für den Patienten unangenehm, und es war nicht möglich, die Implantate sofort zu versorgen und zu belasten. Anders ist es bei der All-on-4-Versorgung. Dass die Implantate sofort provisorisch versorgt und belastet werden können, stellt für die Patienten den Hauptvorteil dar und macht den Fortschritt des All-on-4-Konzepts deutlich. Das Leben der Menschen zu verändern, war schon immer eines meiner Ziele als Zahnarzt. Ich bin froh und stolz, dass ich dies erreicht habe.

Nur vier Implantate tragen eine festsitzende Brücke mit bis zu zwölf Gliedern. Welche biomechanische Bedeutung kommt den endständigen, anguliert gesetzten Implantaten zu?

Indem die distalen Implantate anguliert – in einem Winkel zwischen 30 und 45 Grad – gesetzt werden, können diese Implantate weiter posterior im Kiefer positioniert werden, sodass eine höhere prothetische Abstützung erreicht wird. Es wird sogar eine bessere Verankerung der Implantate erreicht, weil diese durch ihre angulierte Positionierung von dem kortikalen Knochen im anterioren Kieferbereich profitieren. Mit der Reduzierung der Freiendbrücke wird – auch aus biologischer Sicht – ein signifikanter Vorteil erreicht; die koronale Belastung der Implantate nimmt ab.

Es gibt auch Skeptiker des Konzeptes – wie überzeugend sind die Überlebensraten innerhalb des ersten Jahres nach Insertion?

Die Überlebensraten, die wir im Zeitraum von einem Jahr nach der Implantation erreichen, liegen bei über 98 Prozent.

Was sagen die Langzeitdaten?

Die Resultate, die wir in Studien erzielen konnten, erlauben die Feststellung, dass sich das All-on-4-Konzept auch in einem mittleren und langfristigen Zeitraum bewährt. Das zeigen die hohen Überlebensraten, die wir evaluiert haben: 98 Prozent (Fünf-Jahres-Nachbeobachtung)[1] im Oberkiefer und im Unterkiefer 98,1 Prozent (Fünf-Jahres-Nachbeobachtung) sowie 94,8 Prozent (Zehn-Jahres-Nachbeobachtung).[2]

Wirkt sich der Winkel des Aufbaus auf die Überlebensrate aus?

Das angulierte Abutment stellt die Basiskomponente für die Rehabilitation dar, gleicht es doch die Angulation – zwischen 30 und 45 Grad – der endständig inserierten Implantate aus. Die Resultate unserer Langzeitbeobachtungen hinsichtlich des marginalen Knochenniveaus und der konsequent erhobenen Implantatüberlebensraten zeigen keine signifikanten Unterschiede von geraden und angulierten Abutments.

Welche Implantateigenschaften wirken sich positiv auf die Überlebensrate auf?

Die hohen Überlebensraten, die das All-on-4-Konzept zeigt, stehen auch in Zusammenhang mit dem verwendeten Implantattyp: NobelSpeedy Groovy™ (Nobel Biocare). Dieses Implantat eignet sich aufgrund seiner Eigenschaften sehr gut für die Sofortbelastung, für schmale Kieferkämme und die Insertion in weichen Knochen. Es besitzt einen schmalen Implantathals, Mikrofurchen entlang des Gewindes (Groovy) und die Ti-Unite® Oberfläche. Mit seiner speziellen Spitze erweitert NobelSpeedy während der Insertion den Knochen wie ein Osteom, anstatt diesen zu durchschneiden – ideal, um eine bikortikale Verankerung des Implantats zu erreichen und damit eine hohe Primärstabilität, die für die Sofortbelastung der Implantate notwendig ist. Dass wir speziell mit diesen Implantaten eine hohe Primärstabilität erreichen können, erklärt mit die hohe Erfolgsquote des All-on-4-Behandlungskonzepts.

Eine elementare Voraussetzung für All-on-4 ist die genaue Kenntnis der anatomischen Strukturen. Worauf ist zu achten?

Während des operativen Eingriffs sind vor dem Einbringen der Implantate die sensiblen anatomischen Strukturen darzustellen, die das Insertionsgebiet limitieren. Im Unterkiefer ist auf den N. alveolaris inferior zu achten, und wir müssen den anterioren Loop an der Stelle, an der er das Foramen mentale verlässt, darstellen. Im Oberkiefer ist es bei standardmässigen All-on-4-Verfahren wichtig, die anteriore Knochenwand der Kieferhöhle zu lokalisieren; man bohrt mit einer kleinen Fräse auf und führt in dieser Höhe eine parodontale Messsonde ein. In den Extra-Maxilla All-on-4-Fällen sind die Lage des N. infraorbitalis und die posteriore Jochbeinwand zu bestimmen.

Worauf ist bei der Planung zu achten?

All-on-4 ist ein chirurgisches Konzept zur Wiederherstellung der funktionellen wie auch ästhetischen Parameter. Das macht es notwendig, bereits in der Planungsphase sämtliche Informationen zu sammeln, die für den chirurgischen Part wie das prothetische Ergebnis notwendig sind. Als erstes geht es um die genaue Analyse der knöchernen Kieferstrukturen. Danach erfolgt die entsprechende Klassifizierung des Falles, entweder als All-on-4 Standard, All-on-4 Hybrid oder All-on-4 Extra-Maxilla. Ebenfalls zu beachten sind die DVO-Aufnahmen, Lachlinie und Lippenunterstützung – gegebenenfalls ist eine Nivellierung des Knochens vor der Implantatinsertion notwendig.

Empfehlen Sie bei All-on-4 grundsätzlich die schablonengeführte Insertion?

Wir empfehlen die navigierte Insertion, sobald die notwendigen Voraussetzungen gegeben sind und die Patienten von der Sicherheit wie Vorhersagbarkeit dieses Verfahrens profitieren. Das sind vor allem ältere Menschen und Patienten, die aufgrund allgemeinmedizinischer Erkrankungen zum Beispiel mit Thrombozyten- oder Gerinnungshemmern behandelt werden.

Für den Langzeiterfolg kommt es auch auf die Nachsorge an. Ist die All-on-4-Versorgung pflegeleicht – auch für die Patienten?

Die Hygiene ist bei einer All-on-4-Versorgung ausgesprochen einfach, vor allem für die Patienten. Das liegt an mehreren Faktoren, wie der reduzierten Anzahl der Implantate und der konvexen Basisgestaltung der Suprakonstruktion. Während des chirurgischen Eingriffs wird das Knochenplateau so reguliert, dass die konvexe Form der Suprakonstruktion möglich ist. Das macht die Mundhygiene wirklich sehr effektiv und einfach. Nichtsdestotrotz ist es wichtig, die Patienten in einen regelmässigen Recall für die Kontrolle und professionelle Reinigung der Prothese zu bringen – in der Regel alle sechs Monate.

Herr Prof. Malo, vielen Dank für das Gespräch. Wir freuen uns auf Ihre Positionen, die Sie im Rahmen des Spezialpodiums „Das ‚All-on-4‘-Konzept – praxistauglich und wissenschaftlich basiert?“ auf dem 43. DGZI-Jahreskongresses am 5. Oktober in Berlin live mit Ihren Kollegen und dem Publikum diskutieren werden. DT

Interview: Eva-Maria Hübner, Pulheim.

Erstveröffentlichung:
IMPLANTOLOGIE JOURNAL 6/13

Literatur

[1] Maló P, de Araújo Nobre M, Lopes A, Francishone C, Rigolizzo M. All-on-4 Immediate-Function Concept for Completely Edentulous Maxillae: A Clinical Report on the Medium (3 Years) and Long-Term (5 Years) Outcomes. Clin Implant Dent Relat Res 2011:1–12.
[2] Maló P, de Araújo Nobre M, Lopes A, Moss SM, Molina GJ. A longitudinal study of the survival of All-on-4 implants in the mandible with up to 10 years of follow-up. J Am Dent Assoc. 2011 Mar;142(3):310–20.

Kontakt

Infos zum Autor

Prof. Dr. Paulo Malo
Malo Clinic
Av. dos Combatentes, nº43
1600-042 Lissabon, Portugal
www.maloclinics.com

Dental Campus™

Welcome to Dental Campus

World-Class Online Education in Implant Dentistry

Plan a case for free:
www.dental-campus.com/DT

Learn with global experts
Whenever & wherever you are!

Clinical Case Library
Interactive case planning

Online Lectures
Learn with global experts

Forums & Groups
Discuss and exchange

Dental campus sets new standards in e-learning for implant dentistry. Experience peer-reviewed presentations, world-renowned speakers and interactive case studies on a whole new level.

The didactic quality and professional know-how of our structured training is comprehensive and guaranteed by an international panel of experts.

www.dental-campus.com

Members of the Dental Campus Board.

Prof. Mauricio Araujo, Brasil

Dr. Lyndon Cooper, USA

Prof. Christoph Hämmerle, Switzerland (President)

PD Dr. Ronald Jung, Switzerland

Dr. Franck Renouard, France

Prof. Mariano Sanz, Spain

Publishing Partner:

QUINTESSENZ

Founding Partners:

Nobel Biocare™ · Geistlich Biomaterials · straumann · Dentsply Implants · 3i™