

implants

international magazine of oral implantology
wydanie polskie

MNiSW: 3 pkt.
ICV: 49,99 pkt.



Implantoprotetyka

Odbudowa w odcinku estetycznym

Higiena

Protokół GBT

Zalecenia

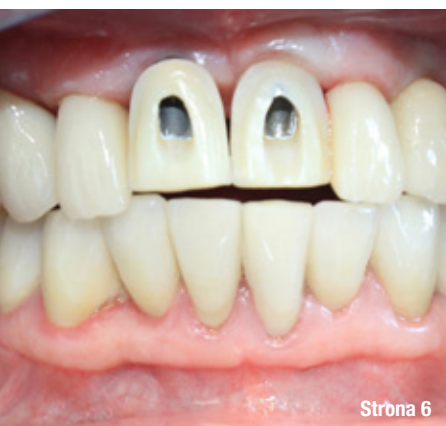Racjonalna antybiotykoterapia

29. Środkowoeuropejska Wystawa Produktów Stomatologicznych

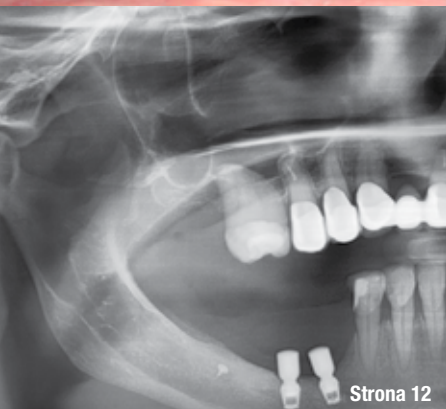Łódź, 16–18.09.2021



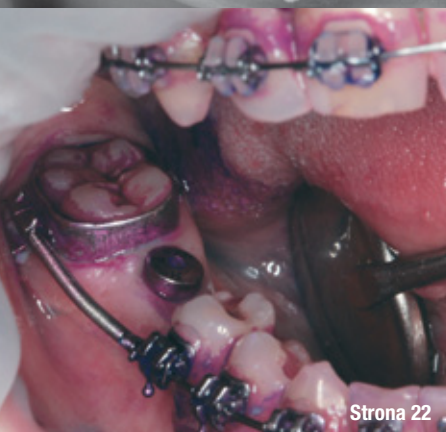www.cede.pl
 [cede.wystawa](https://www.facebook.com/cede.wystawa)



Strona 6



Strona 12



Strona 22

od wydawcy

Nowa rzeczywistość, **optymizm i nadzieja...**

Andrzej Wojtowicz

4

estetyka

Odbudowa protetyczna na implantach w strefie estetycznej

– opis przypadku

Olaf Sitarski

6

chirurgia stomatologiczna

Ultrakrótkie implanty jako alternatywa dla wybranych zabiegów augmentacyjnych – **opis przypadków**

Damian Dudek, Edyta Reichman-Warmusz, Karolina Wałach, Katarzyna Sołtykiewicz, Andrzej Gruzlewski, Romuald Wojnicz

12

GBT

Protokół **higienizacyjny** Guided Biofilm Therapy (GBT) jako najlepszy wybór dla pacjentów z uzupełnieniami **implantoprotetycznymi** – opis przypadków

Magdalena Michałowska

22

rekomendacje

Racjonalna **antybiotykoterapia** w stomatologii

Rekomendacje Grupy Roboczej Polskiego Towarzystwa Stomatologicznego i Narodowego Programu Ochrony Antybiotyków w zakresie stosowania antybiotyków w stomatologii

28

informacje

O wydawcy

34

Zdjęcie na okładce: Shutterstock



Nowa rzeczywistość, optymizm i nadzieja...

Z nadzieją na lepsze i optymizmem, mimo wszystko, rozpoczynamy kolejny rok. Ufamy, że przed nami lepszy czas, choć z pewnością wiele będzie trudności – w pracy, w prywatnych i zawodowych kontaktach. Wszyscy pragniemy powrotu do normalności, choć jesteśmy świadomi, że ta „normalność” z pewnością nie będzie taka, jak w latach minionych. Wszyscy tęsknimy za spotkaniami w zawodowym gronie, za targami, konferencjami i kongresami. Z miesiąc na miesiąc planujemy te spotkania i z miesiąca na miesiąc... dowiadujemy się o odwoływaniu lub przenoszeniu na kolejny rok wielu z nich.

Opieka zdrowotna i zawody medyczne stają w tej nowej rzeczywistości przed szczególnie trudnymi wyzwaniami, pracując często ponad siły, z poczuciem misji i ogromnej odpowiedzialności.

Świat się zmienił, zmieniło się wiele aspektów naszego życia. Nie zmieniło się – jestem o tym głęboko przekonany – nasze podejście do pracy i pacjentów, chęć rozwoju i kształcenia, dążenia do doskonalenia warsztatu, metod i technik pracy. Temu również służą branżowe wydawnictwa – mamy nadzieję, że kwartalnik *_implants* zajmuje wśród nich ważne miejsce. Oddajemy naszym Czytelnikom kolejny numer magazynu, zapraszając do lektury i dzielenia się z innymi efektami swojej pracy.

Już niedługo spotkamy się osobiście, tymczasem – pozostaniemy w kontaktach „na odległość”. Życzę Państwu zdrowia, optymizmu i nieustającej nadziei na lepszy czas.

Serdecznie pozdrawiam!


Andrzej Wojtkiewicz

Zenex Implant System

NEW
PRODUCT

ZENITON 

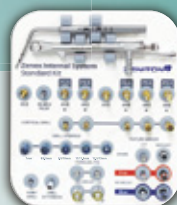Multi Plus



NEW



Fixture Line Up



Zenex Standard Kit

NEW



Zenex Surgery Kit

Zenex Easy Surgery Kit

Odbudowa protetyczna na implantach w strefie estetycznej – opis przypadku

Prosthetic restoration on implants in the aesthetic zone – case report

Olaf Sitarski

Streszczenie: Leczenie implantoprotetyczne jest coraz częściej stosowaną metodą odbudowy braków zębowych. Współczesne odbudowy na implantach wymagają interdyscyplinarnego podejścia, odpowiedniej diagnostyki i planowania leczenia. Niekiedy, w trudnych przypadkach klinicznych, projekt odbudowy protetycznej podyktowany jest niekorzystną pozycją, angulacją czy brakiem równoległości implantów. Prowadzi to często do konieczności uzyskania kompromisu estetycznego i/lub funkcjonalnego. W niektórych przypadkach niestandardowe postępowanie kliniczne pozwala na uniknięcie kompromisu. W artykule przedstawiono przypadek z koronami na implantach w pozycji górnych siekaczy przyśrodkowych z licówkami porcelanowymi pokrywającymi otwory śrub łączników, które umożliwiają uzyskanie satysfakcjonującego efektu estetycznego w trudnej sytuacji klinicznej.

Summary: *Implant-prosthetic treatment is an increasingly common method of restoring missing teeth. Modern implant restorations require interdisciplinary approach, appropriate diagnostics and treatment planning. Sometimes, in difficult clinical cases, the prosthetic reconstruction project is dictated by unfavorable position, angulation or lack of parallelism of implants. This often leads to the need to achieve an aesthetic and/or functional compromise. Sometimes, non-standard clinical management allows to avoid compromise. A case presentation with implant crowns in position of superior central incisors with porcelain veneers covering abutment screw access holes, which enable obtaining a satisfactory aesthetic effect in a difficult clinical situation is presented.*

Słowa kluczowe: implanty, estetyka, protetyka na implantach, licówki porcelanowe, CAD/CAM.

Key words: *implants, aesthetics, dental implant prostheses, porcelain veneers, CAD/CAM.*

Leczenie implantoprotetyczne jest coraz częściej stosowaną metodą odbudowy braków zębowych. Współczesne odbudowy na implantach wymagają interdyscyplinarnego podejścia, odpowiedniej diagnostyki i planowania leczenia. Badanie CBCT, modele diagnostyczne lub skany cyfrowe podłoża protetycznego, a także zdjęcia wewnątrz- i zewnątrzustne są niezbędnymi narzędziami diagnostycznymi.

Wnikliwa diagnostyka, instrukcje przekazane chirurgowi, a na dalszych etapach technikowi protetycznemu są niezbędne do odniesienia sukcesu klinicznego. Zaplanowana pozycja korony w trójwymiarowej przestrzeni łuku zębowego powinna być punktem wyjścia dla optymalnej pozycji implantu w kości (lub dla pozycjonowania implantu). Wykonanie diagnostycznego wax-up'u analogowego lub cyfrowego, który pozwoli stworzyć szablon chirurgiczny powinno być standardowym

postępowaniem przed planowanym zabiegiem chirurgicznym. Minimalizuje to ryzyko błędów na dalszych etapach leczenia.¹

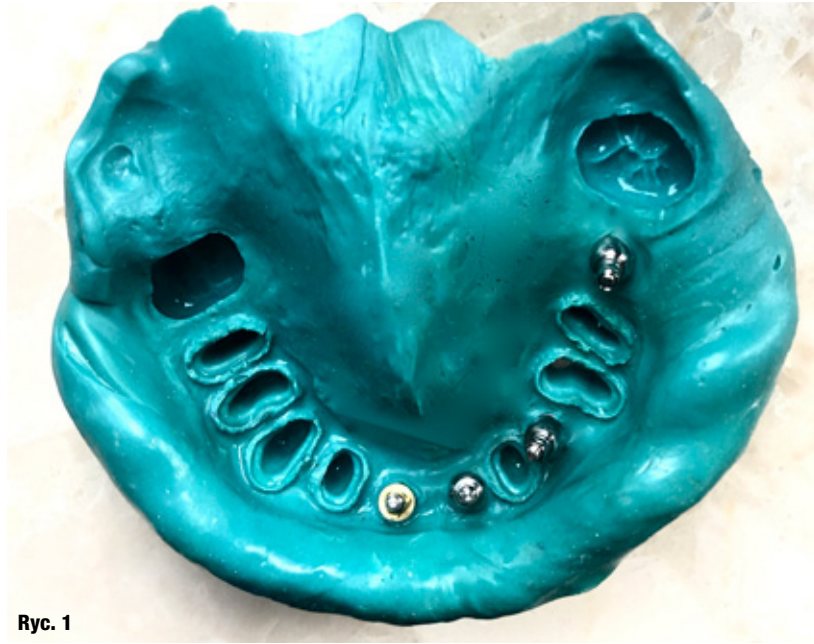Podczas projektowania prac stałych wspartych na implantach należy wybrać sposób mocowania odbudowy protetycznej, tj. cementowanie lub przykręcenie ostatecznej rekonstrukcji.¹ Każda z metod ma zastosowanie w innych warunkach klinicznych. Czynniki, którymi należy się kierować przy wyborze to: okluzja, estetyka, retencja i ewentualna możliwość łatwego usunięcia pracy protetycznej. Pod względem okluzji należy rozpatrywać sytuację, kiedy otwór śruby łącznika pracy protetycznej znajduje się w miejscu kontaktu z zębem przeciwnym, w okluzji statycznej bądź dynamicznej. Do kwestii związanych z okluzją zaliczyć należy również ilość dostępnego miejsca między platformą implantu a punktem kontaktu na zębie przeciwnym.

Aby przykręcić pracę protetyczną, minimalna ilość wymaganego miejsca to 4 mm. Przy pracach cementowanych jest to zależne od możliwości uzyskania właściwej retencji.

Kwestie estetyki to przede wszystkim umiejscowienie otworu śruby łącznika na powierzchni uzupełnienia protetycznego w niewidocznym miejscu. W przypadku uzupełnień cementowanych uzyskanie zadowalającej estetyki często jest łatwiejsze, zwłaszcza w sytuacjach, kiedy pozycja implantu wymuszała by umiejscowienie otworu śruby łącznika na powierzchni licowej. Ma to znaczenie szczególnie w strefie estetycznej.²

W uzyskaniu jak najlepszej retencji pracy cementowanej na implancie obowiązują takie same zasady, jak w przypadku uzupełnień stałych, opartych na naturalnym uzębieniu. Istotna jest zbieżność ścian, wysokość, pole powierzchni oraz rodzaj powierzchni łącznika, a także zastosowany cement.³

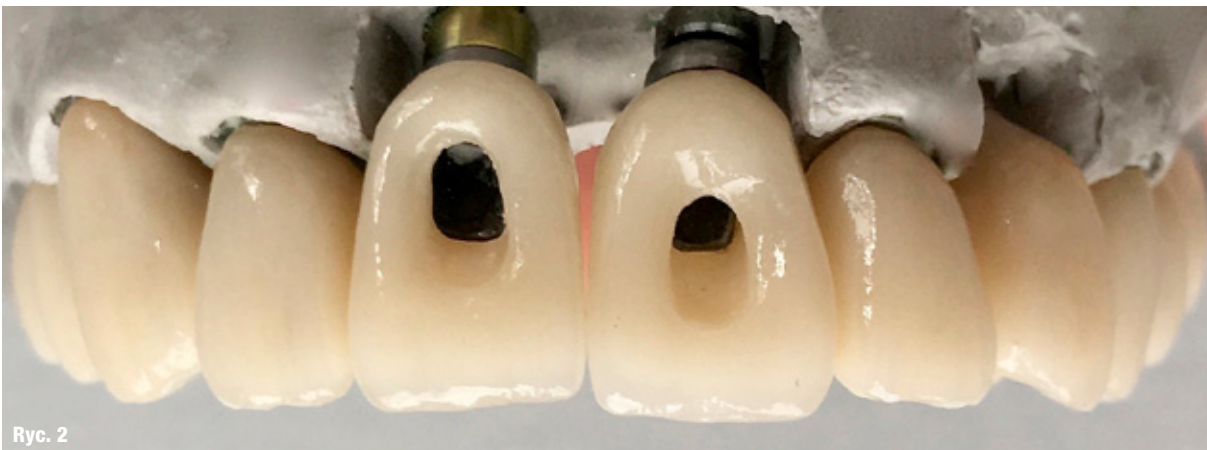Łatwość usunięcia uzupełnienia protetycznego z jamy ustnej jest szczególnie istotna w sytuacjach uszkodzenia samej pracy lub pojawienia się patologicznych zmian w tkankach okołowszczepowych. Istotne jest zatem, aby w przypadku prac protetycznych cementowanych, gdzie procedura usunięcia pracy może sprawiać trudność, prowadzić szczegółową dokumentację uwzględniającą pozycję kanału śruby łącznika. Możemy do tego wykorzystać zdjęcia, skany wewnątrzustne albo przygotowane pośrednio lub bezpośrednio odpowiednie rejestry, np. z akrylu. W pracach protetycznych przykręcanych pozycja kanału śruby łącznika z reguły jest doskonale widoczna, co sprawia, że ewentualne usunięcie uzupełnienia protetycznego z jamy ustnej jest mniej problematyczne.⁴ Brak jest jednak jednoznacznych doniesień stwierdzających wyższość jednego z rozwiązań mocowania uzupełnień protetycznych – wybór metody powinien być rozpatrywany indywidualnie.^{5,6}



Ryc. 1

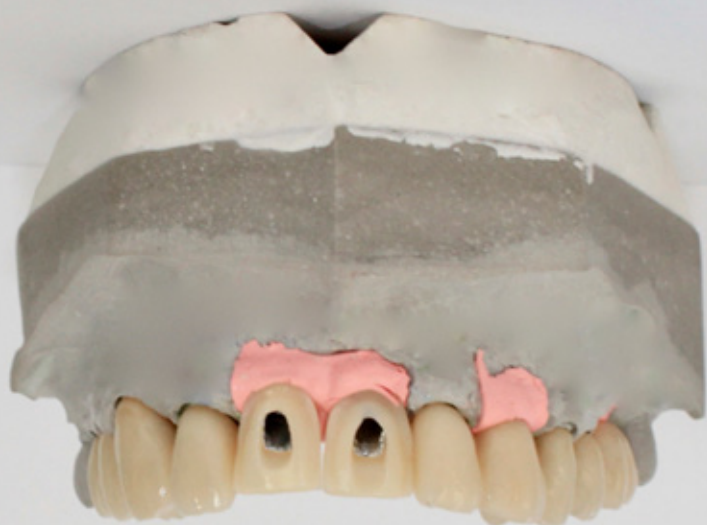Ryc. 1: Wycisk jednoczasowy masą polieterową.

Prostsze postępowanie kliniczne wynikające z zastosowania uzupełnień cementowanych na implantach wiąże się z ryzykiem pozostawienia resztek cementu w tkankach wokół implantu. Cement wprowadzony do tkanek okołowszczepowych może (jako jeden z czynników) indukować powstanie nieswoistego miejscowego procesu zapalnego – *periimplant mucositis*, a w konsekwencji *periimplantitis*.^{7,8} Następstwem utrzymującego się stanu zapalnego jest postępujący zanik kości, a co za tym idzie – utrata estetyki, szczególnie istotnej przy wykonywaniu uzupełnień w odcinku przednim, pogorszenie rokowania co do długoczasowego sukcesu klinicznego, włącznie z ryzykiem utraty implantu. W przednim odcinku łuku zębowego uzyskanie zadowalającej estetyki wymaga często umiejscowienia brzegu pracy protetycznej ponad 2 mm poddąślowo, co przy zastosowaniu

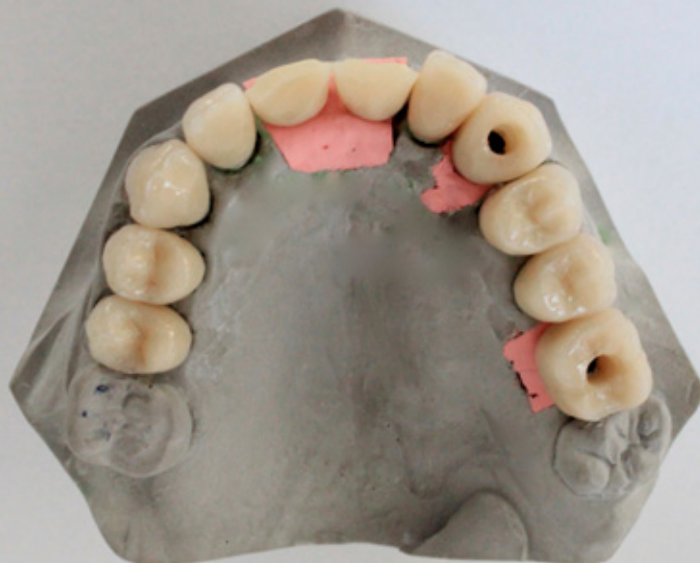

Ryc. 2

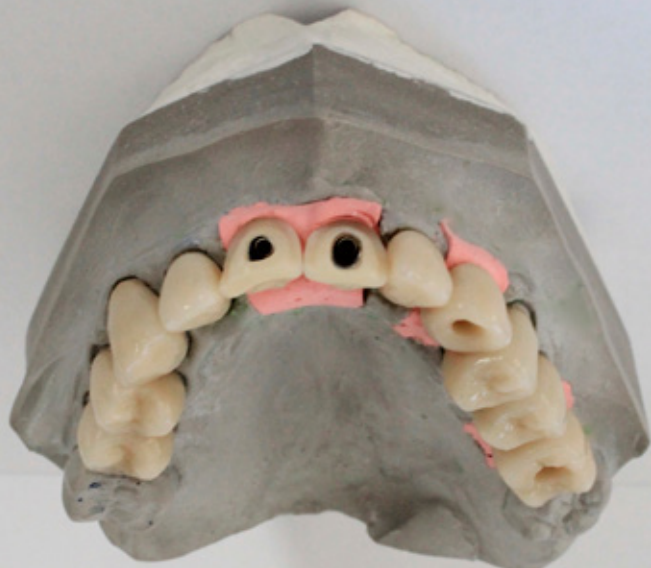Ryc. 2: Korony na implantach w pozycji 11 i 21 na modelu, przed preparacją pod licówki porcelanowe.



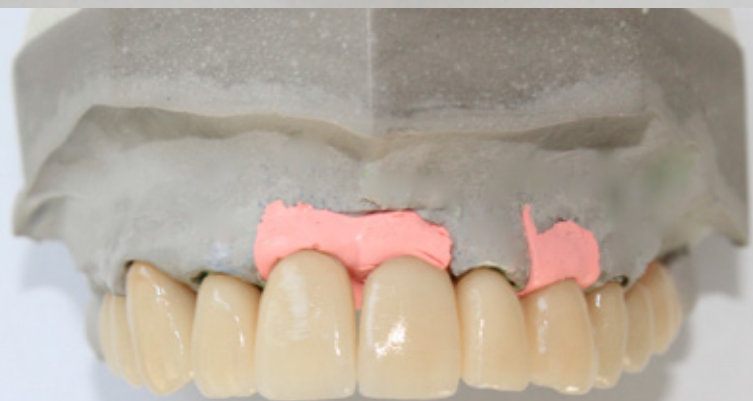Ryc. 3



Ryc. 4



Ryc. 5



Ryc. 6

Ryc. 3: Korony na implantach w pozycji 11 i 21 na modelu, po preparacji pod licówki porcelanowe – widok od strony przedstonkowej.

Ryc. 4: Korony na modelu – widok od strony podniebiennej.

Ryc. 5: Korony na modelu – widok od strony przedstonkowej.

Ryc. 6: Licówki porcelanowe zamykające sloty śrub w koronach na modelu – widok od strony licowej.

odbudowy cementowanej dodatkowo zwiększa ryzyko pozostawienia resztek cementu w tkankach wokół implantu. Ryzyko to można zmniejszyć poprzez zastosowanie odpowiedniego łącznika indywidualnego, pozwalającego na cementowanie nad- lub dodziąsłowe.^{9,10}

Niekiedy, w trudnych przypadkach klinicznych, projekt odbudowy protetycznej podyktowany jest niekorzystną pozycją, angulacją czy brakiem równoległości implantów. Prowadzi to często do konieczności uzyskania kompromisu estetycznego i/lub funkcjonalnego. W przypadku, kiedy ze względu na angulację implantu i umiejscowienie otworu kanału śruby łącznika na powierzchni licowej odbudowy protetycznej wskazane byłoby wykonanie odbudowy cementowanej, lecz ze względu na sytuację kliniczną, lepszym rozwiązaniem mocowania jest przykręcenie

odbudowy do platformy implantu, pomocne mogą okazać się rozwiązania protetyczne, które umożliwią wykonanie odbudowy w takich warunkach bez negatywnego wpływu na estetykę.

W niektórych systemach implantologicznych dostępne są śruby oraz narzędzia umożliwiające pracę pod kątem do 25 stopni. Wówczas wykonuje się indywidualny łącznik z kanałem śruby pod kątem umożliwiającym przeniesienie jego otworu z powierzchni licowej odbudowy na powierzchnię podniebiennej, językową lub inną pozycję, niewpływającą na estetykę odbudowy. Aby uniknąć błędów, istotne jest wówczas właściwe planowanie, najlepiej przy użyciu systemu CAD. Odbudowę przykręca się

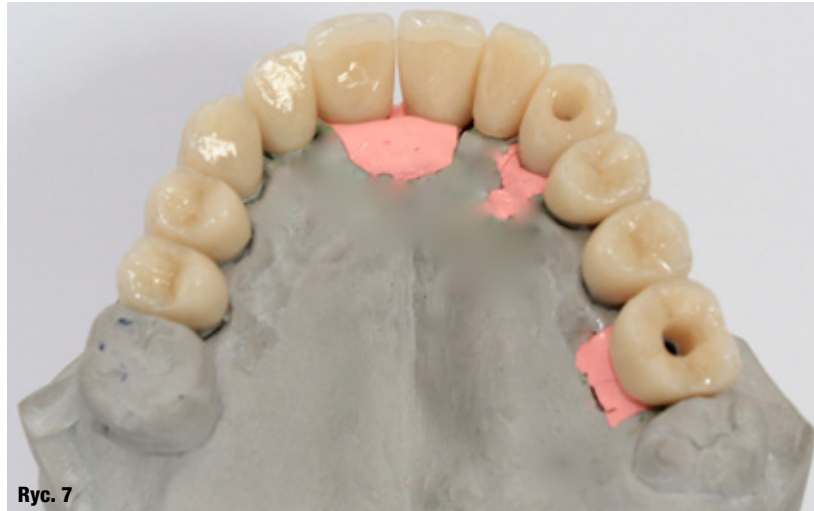śrubą i śrubokrętem o konstrukcji umożliwiającej pracę pod odpowiednim kątem w zakresie 0-25 stopni.¹¹ Innym sposobem jest zastosowanie łączników o odpowiedniej geometrii, zapewniającej optymalną retencję wraz z poziomymi śrubami mocującymi odbudowę protetyczną. Otwory śrub mocujących umieszczane są w niewidocznych miejscach tak, aby nie zaburzały estetyki odbudowy protetycznej.¹²

Opis przypadku

55-letni pacjent zgłosił się w celu wykonania koron na implantach w pozycji 11 i 21. Pacjent wymagał również wykonania uzupełnień protetycznych na pozostałych zębach. Implanty zostały wszczepione w 2 różnych klinikach, zastosowano 2 różne systemy implantologiczne. Ze względu na pozycje implantów i ich angulację przedśionkową, korony cementowane byłyby rozwiązaniem z wyboru, choć potrzeba osiągnięcia jak najlepszej estetyki w perspektywie długoczasowej podyktowała konieczność wyboru innego sposobu mocowania koron. Ryzyko pogorszenia rokowania ze względu na możliwość przepchnięcia cementu do tkanek wokół implantów zaważyło na ostatecznym wyborze koron przykręcanych jako docelowego rozwiązania.

Angulacja implantów utrudniała zastosowanie wybranego sposobu mocowania ze względu na konieczność umieszczenia otworów śrub na powierzchni licowej koron. W tym przypadku nie było możliwości zastosowania łączników indywidualnych czy systemu mocowania śrubowego z możliwością przykręcania pod kątem, ze względu na brak dostępności takich rozwiązań dla zastosowanych systemów. Odrzucono sposób z poziomą śrubą mocującą koronę ze względu na niedostateczną estetykę w danym przypadku klinicznym.

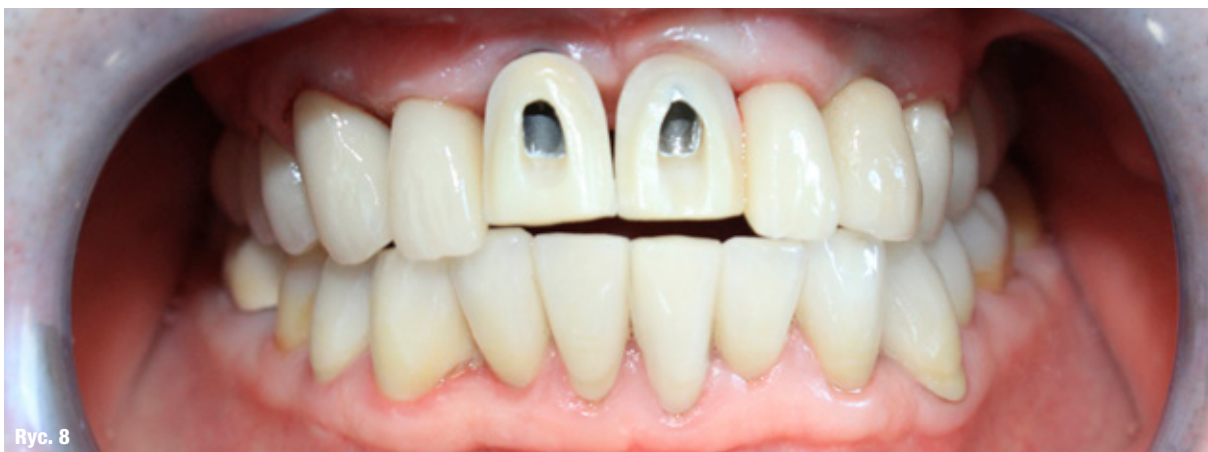Zdecydowano o zastosowaniu niestandardowego rozwiązania, tj. wykonanie koron przykręcanych na podbudowie z tlenku cyrkonu oraz wykonanie licówek



Ryc. 7: Licówki porcelanowe zamykające sloty śrub w koronach na modelu – widok od strony podniebiennej.

porcelanowych w celu zamknięcia otworów śrub łączników. To rozwiązanie eliminowało ryzyko wprowadzenia cementu do tkanek wokół implantów oraz zapewniało akceptowalną estetykę. Pobrano wycisk metodą tyżki otwartej, masą polieterową (Ryc. 1). W laboratorium wykonano korony na podbudowie z tlenku cyrkonu w pełnym kształcie (Ryc. 2). Tak przygotowane korony wypreparowano, przygotowując miejsce dla licówek porcelanowych (Ryc. 3-5). Po preparacji korony zeskanowano, wykonano projekt CAD licówek. Następnie licówki zostały wycięte na frezarce CAM z bloczków ceramiki dwukrzemianu litu (Ryc. 6 i 7).

W gabinecie przymierzono korony wraz z licówkami zamykającymi otwory śrub łączników (Ryc. 8-10), a następnie przykręcono korony, używając śrub protetycznych i kluczy dynamometrycznych ze wskazanym przez producenta momentem siły, przykładając siłę przez 5 s. Otwory śrub łącznika wypełniono sterylizowaną taśmą teflonową (PTFE), pozostawiając 2-3 mm przestrzeni w części



Ryc. 8: Przymiarka koron na implantach w pozycji 11 i 21 bez licówek z widocznymi slotami śrub łączników.