

T3 IMPLANT **BIOMET 3i**

PERIMPLANTITE

La patologia dell'osteointegrazione

Richiedi subito una copia aggiornata della brochure "Perimplantite, la patologia dell'osteointegrazione".

info@biomax.it
T. 0444 913410



Impianto T3 ZONA CORONALE

"L'unica superficie contro il rischio perimplantite con validazione scientifica supportata da uno studio multicentrico e randomizzato con pubblicazione a 5 anni ed osservazione a 7 anni."

RICHARD LAZZARA
Journal of Periodontology, Aprile 2010, pagg. 493-501.

Rugosità di superficie:
Valore Medio Complessivo Sa 0,3 µm

www.biomax.it

Il principio programma la fine

Osteointegrazione avanzata mediante unicCa® e PRGF

E. Anitua, R. Tejero

Introduzione

Le terapie rigenerative con impianti sono attualmente le tecniche maggiormente utilizzate per cercare di combattere le situazioni di perdita di funzionalità o assenza di osso. L'esigenza di abbreviare i tempi di trattamento e di intraprendere riabilitazioni sempre più complesse determina una costante evoluzione tecnologica sia nella progettazione degli impianti sia nella ideazione di nuove tecniche chirurgiche.

> pagina 18



Fig. 1 - Aspetto macroscopico dell'impianto con superficie unicCa®. Gli ioni di calcio superficiali idratano in modo naturale la superficie dell'impianto conferendole un aspetto unico. Tale modifica chimica della superficie ne consente la protezione dagli agenti inquinanti atmosferici (si veda Fig. 3A).

Tilmanocept

Progresso significativo nella riduzione di complicanze chirurgiche nei tumori di testa e collo

HOUSTON/COLUMBUS, OHIO/MIAMI, USA - Un team di ricercatori è stato in grado di identificare con precisione il linfonodo sentinella - il primo attraverso cui si diffonde un cancro - nel cancro a cellule squamose (HNSCC) della testa e del collo, utilizzando un nuovo radio-tracciante. La scoperta rappresen-

ta un significativo passo in avanti nella riduzione delle complicanze causate dalla dissezione del collo in pazienti con tumori della testa e del collo.

Il nuovo strumento diagnostico radioattivo utilizzato, il 99mTc-tilmanocept, approvato dalla Food and Drug Administration nel 2013

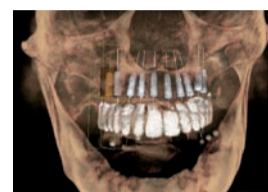sotto il nome prodotto Lymphoseek, è stato utilizzato finora per individuare i linfonodi in pazienti con cancro della mammella, con melanoma o carcinoma a cellule squamose del cavo orale sottoposti a trattamento chirurgico.

> pagina 2

CLINICA & PRATICA

Vantaggi della progettazione implantare in 3D

L'implantologia è un argomento prevalentemente chirurgico e protesico. Il suo scopo è il restauro sia funzionale che estetico.

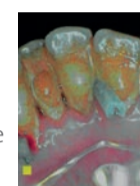


pagina 8

CASE REPORT

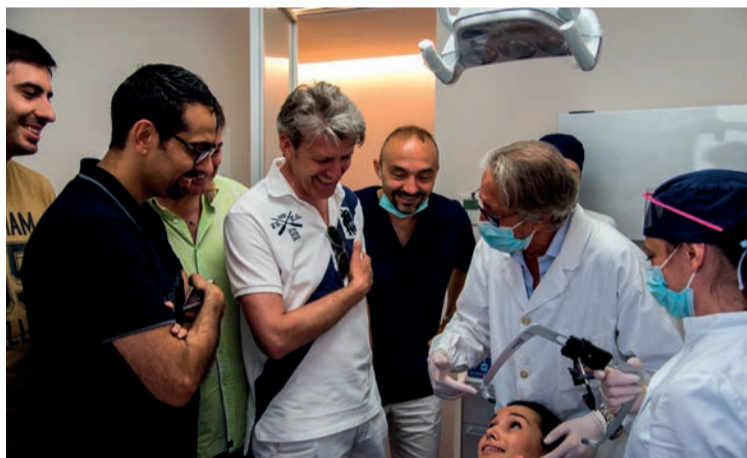L'aderenza al trattamento chirurgico, dopo l'igiene orale professionale

Il ruolo dell'odontoiatra in prevenzione terziaria è quello di eseguire una esatta diagnosi e formulare la progettazione di un piano terapeutico che riesca a rispondere ai canoni di riabilitazione funzionale ed estetica del cavo orale.



pagina 13

Mauro Fradeani Educational Group



Dental Tribune intervista il dott. Mauro Fradeani, sul presente e il futuro del protesista, alla vigilia della presentazione, che avverrà il 16 maggio, del nuovo progetto mondiale. L'evento con il titolo "Study Club 2015 - The Future is now" si terrà a Pesaro, sede della Clinica e dell'ACE Institute.

> pagina 6

DENTAL TRIBUNE
The World's Dental Newspaper - Italian Edition

Seguici su Twitter!
@DT_ita

DT



INTRA-LOCK NEWS

NEWS INTERNAZIONALI

Impianti dentali privi di impurità 3

CASE REPORT

Grave atrofia mandibolare riabilitata con impianti corti a carico immediato 11

SPECIALE REGENERATION

La preservazione della cresta 17
Osteointegrazione avanzata mediante unicCa® e PRGF 18
Utilizzo di un innovativo materiale da innesto 22
OsteoBiol® Derma 23

REVISIONE DELLA LETTERATURA

Valutazione clinica del sondaggio perimplantare 25

10° Congresso EXACONE
Leone

Protesi implantare contemporanea: metodiche efficienti per ottenere estetica e funzione

FIRENZE
9 Ottobre 2015

Per info: Tel. 055.30.44.58 • iso@leone.it • www.leone.it

Tilmanocept

Progresso significativo nella riduzione di complicanze chirurgiche nei tumori di testa e collo

< pagina 1

Nuove applicazioni del Tilmanocept

I ricercatori statunitensi ora hanno scoperto che il Tilmanocept può individuare esattamente il linfonodo sentinella negli HNSCC, cosa difficile, poiché ne esistono fino a 150 di diversi nel collo. Con il nuovo tracciante, il numero di pazienti HNSCC attualmente sottoposti a dissezione selettiva del collo potrebbe ridursi significativamente.

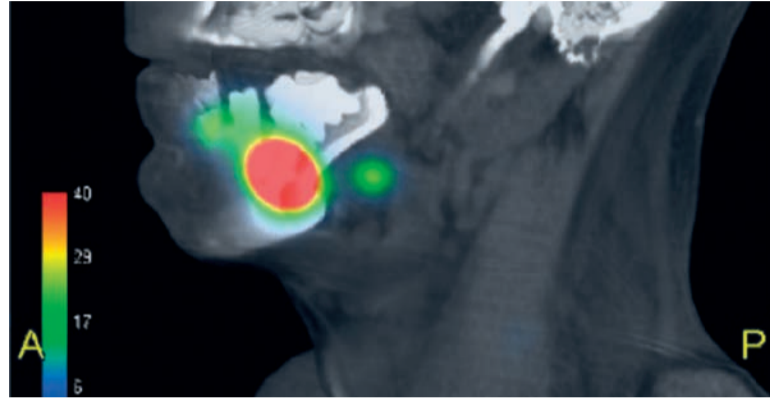
«Fino a poco fa, i chirurghi avevano poca scelta, se non quella di eseguire un intervento di chirurgia di tutti i tessuti molli della regione del linfonodo, con tutte le conseguenze che questo comportava per il paziente», ha spiegato Remco de Bree, consulente e chirurgo della testa e del collo presso il VU University Medical Center di Amsterdam. «La

ricerca campione ha dimostrato che, utilizzando un radiotracciante con il nuovo meccanismo di ricezione, si può identificare con molta attendibilità in molti pazienti, e di conseguenza sottoporre a biopsia, il linfonodo sentinella senza doverli sottoporre a interventi chirurgici estesi», ha dichiarato.

Evitare un'inutile dissezione del collo è un fatto importante, visto che l'intervento chirurgico può avere effetti collaterali significativi, tra cui una diminuzione della mobilità della spalla, con conseguente dolore, difficoltà nella parola e nella deglutizione, danni permanenti al sistema nervoso, con intorpidimento sul lato dove l'intervento è stato effettuato.

Progetto di ricerca e risultati

Per testare l'efficacia del Tilmanocept nei confronti del cancro del



collo e della testa, i ricercatori hanno effettuato un test con i pazienti affetti da HNSCC in fase iniziale, in 12 diversi centri medici degli Stati Uniti. Gli 83 candidati a subire la dissezione del collo, sono stati sottoposti al tracciante e i ricercatori sono stati in grado di identificare e

rimuovere il linfonodo sentinella in almeno 81 di loro.

Messo a confronto con ricerche che prevedono l'utilizzo di traccianti standard radio-colloide, l'impiego del Tilmanocept per la biopsia del nodo sentinella ha comportato un elevato tasso di identificazione dei nodi sentinella (e uno ridotto di falsi negativi) in tutti i siti della cavità orale, rendendo in tal modo assai più agevole la previsione di diffusione del cancro.

«Mentre altri traccianti hanno difficoltà a identificare e mettere insieme i nodi sentinella quando c'è stretta relazione spaziale tra il sito dell'iniezione e il nodo sentinella, il Tilmanocept facilita una previsione accurata della diffusione del cancro in tutti i siti della cavità orale. Crediamo di aver compiuto un importante passo avanti nel ridurre la morbilità post-operatoria per pazienti con precoce HNSCC, consentendo una più accurata identificazione della fase della loro malattia e riducendo, allo stesso tempo, i costi del sistema sanitario», ha dichiarato de Bree.

Follow-up della ricerca

I ricercatori ora intendono avviare una ricerca in ambito dell'Unione Europea grazie alla quale i pazienti saranno sottoposti a mappatura dei nodi sentinella (linfoscintigrafia), dopo averli sottoposti a iniezioni di entrambi i tipi di radiotraccianti. «Se si riesce a provare che dall'uso del Tilmanocept, come tracciante nella linfoscintigrafia per visualizzare i nodi sentinella, si hanno risultati almeno della stessa qualità di quelli ottenuti da radiocolloide convenzionali, è nostra intenzione applicare questo tipo di tracciante a una ricerca clinica randomizzata applicata a un vasto numero di pazienti», ha detto de Bree.

Intitolata "Pivotal Trial Results and EU Comparison of 99mTc-Tilmanocept in Sentinel Node Biopsy in Head and Neck Cancer Patients", la ricerca è stata presentata alla V Conferenza internazionale di Nizza sugli approcci innovativi nell'oncologia di testa e collo lo scorso 13 febbraio 2015.

Soddisfatto

dopo un solo intervento!

La terapia SKY® fast & fixed

„Dal 2007 – oltre 20.000 pazienti riabilitati con questo protocollo“

La protesi immediata SKY® fast & fixed è stata sviluppata in collaborazione con implantologi, protesisti ed odontotecnici. **Di facile applicazione. Risultati altamente estetici. Maggior profitto.**

- **Veloce** | Con un solo intervento – protesi fisse a supporto implantare.
- **Predicibile** | Protocollo standardizzato. Un unico fornitore per componenti chirurgici e protesici.
- **Economicamente accessibile** | I Vostri pazienti potranno ritrovare la gioia di vivere.

Per maggiori informazioni sulle indicazioni e sulla versatilità della terapia SKY® fast & fixed potete telefonare al n. **0471 - 469576**.



Potete richiedere materiale informativo al sito <http://skyfastandfixed.bredent-medical.com>



SCANNERIZZARE QUESTA PAGINA CON L'APP AR



40 YEARS DENTAL INNOVATIONS

bredent group

IMPLANT TRIBUNE
The World's Newspaper of Implantology - Italian Edition

GROUP EDITOR - Daniel Zimmermann
[newsroom@dental-tribune.com] +49 341 48 474 107
CLINICAL EDITOR - Magda Wojtkiewicz
ONLINE EDITOR/SOCIAL MEDIA MANAGER - Claudia Duschek
EDITORIAL ASSISTANTS - Anne Faulmann; Kristin Hübner
COPY EDITORS - Sabrina Raaff; Hans Motschmann

PUBLISHER/PRESIDENT/CEO - Torsten Oemus
CHIEF FINANCIAL OFFICER - Dan Wunderlich
CHIEF TECHNOLOGY OFFICER - Serban Veres
BUSINESS DEVELOPMENT MANAGER - Claudia Salwiczek
JR. MANAGER BUSINESS DEVELOPMENT - Sarah Schubert
PROJECT MANAGER ONLINE - Martin Bauer
EVENT MANAGER - Lars Hoffmann
MARKETING & SALES SERVICES - Nicole Andra
EVENT SERVICES - Esther Wodarski
ACCOUNTING SERVICES
Karen Hamatschek; Anja Maywald; Manuela Hunger
MEDIA SALES MANAGERS - Matthias Diessner (Key Accounts); Melissa Brown (International); Antje Kahnt (International); Peter Witteczek (Asia Pacific); Weridiana Mageswki (Latin America); Maria Kaiser (USA); Hélène Carpentier (Europe); Barbara Solarova (Eastern Europe)
EXECUTIVE PRODUCER - Gernot Meyer
ADVERTISING DISPOSITION - Marius Mezger
INTERNATIONAL EDITORIAL BOARD
Dr Nasser Barghi, USA - Ceramics
Dr Karl Behr, Germany - Endodontics
Dr George Freedman, Canada - Aesthetics
Dr Howard Glazer, USA - Cariology
Prof Dr I. Krejci, Switzerland - Conservative Dentistry
Dr Edward Lynch, Ireland - Restorative
Dr Ziv Mazor, Israel - Implantology
Prof Dr Georg Meyer, Germany - Restorative
Prof Dr Rudolph Slavicek, Austria - Function
Dr Marius Steigmann, Germany - Implantology

©2015, Dental Tribune International GmbH.
All rights reserved.

Dental Tribune makes every effort to report clinical information and manufacturer's product news accurately, but cannot assume responsibility for the validity of product claims, or for typographical errors. The publishers also do not assume responsibility for product names or claims, or statements made by advertisers. Opinions expressed by authors are their own and may not reflect those of Dental Tribune International.

DENTAL TRIBUNE INTERNATIONAL
Holbeinstr. 29, 04229, Leipzig, Germany
Tel.: +49 341 48 474 302 | Fax: +49 341 48 474 173
info@dental-tribune.com | www.dental-tribune.com

DENTAL TRIBUNE ASIA PACIFIC LTD.
Room A, 20/F, Harvard Commercial Building,
105-111 Thomson Road, Wanchai, Hong Kong
Tel.: +852 3113 6177 | Fax: +852 3113 6199

TRIBUNE AMERICA, LLC
116 West 23rd Street, Ste. 500, New York, N.Y. 10011, USA
Tel.: +1 212 244 7181 | Fax: +1 212 244 7185

IMPLANT TRIBUNE ITALIAN EDITION
Anno IV Numero 2, Maggio 2015

DIRETTORE RESPONSABILE
Patrizia Gatto
[patrizia.gatto@tueorservizi.it]

DIREZIONE SCIENTIFICA
Enrico Gherlone, Tiziano Testori

COMITATO SCIENTIFICO
Alberto Barlattani, Andrea Bianchi, Alfonso Caiazzo, Roberto Cocchetto, Ugo Covani, Mauro Labanca, Carlo Maiorana, Gilberto Sammartino, Massimo Simion, Paolo Trisi, Leonardo Trombelli, Ferdinando Zarone

CONTRIBUTI
E. Anitua, F. Brugnam, A. Butera, A. Caiazzo, V. Collesano, M. D'Uva, E. De Falco, P.A. Ehrf, F. Gallo, P. Gatto, B. Giovane, A. Grandoch, F.R. Grassi, R. Grassi, L. Grivet, F. Grecchi, M. Labanca, G.M. Nardi, R. Rampone, F. Scarano Catanzaro, R. Tejero, F. Zingari

REDAZIONE ITALIANA
Tueor Servizi Srl - redazione@tueorservizi.it
Ha collaborato: Rottermaier - Servizi Letterari (TO)

TRADUZIONI SCIENTIFICHE
Patrizia Biancucci

STAMPA
RDierichs Druck+Media GmbH
Frankfurter Str. 168, 34121 Kassel, Germany

COORDINAMENTO DIFFUSIONE EDITORIALE
ADDRESSVITT srl

PUBBLICITÀ
Alessia Murari [alessia.murari@tueorservizi.it]
Stefania Dibitonto [s.dibitonto@dental-tribune.com]

UFFICIO ABBONAMENTI
Tueor Servizi Srl
Via Domenico Guidobono, 13 - 10137 Torino
Tel.: 011 3110675 - 011 3097363
info@tueorservizi.it

Copia singola: euro 3,00

Iva assolta dall'editore ai sensi dell'art.74 lettera C DPR 633/72

DENTAL TRIBUNE EDIZIONE ITALIANA FA PARTE
DEL GRUPPO DENTAL TRIBUNE INTERNATIONAL
CHE PUBBLICA IN 25 LINGUE IN OLTRE 90 PAESI

È proibito qualunque tipo di utilizzo senza previa autorizzazione dell'Editore, soprattutto per quanto concerne duplicati, traduzioni, microfilm e archiviazione su sistemi elettronici. Le riproduzioni, compresi eventuali estratti, possono essere eseguite soltanto con il consenso dell'Editore. In mancanza di dichiarazione contraria, qualunque articolo sottoposto all'approvazione della Redazione presuppone la tacita conferma alla pubblicazione totale o parziale. La Redazione si riserva la facoltà di apportare modifiche, se necessario. Non si assume responsabilità in merito a libri o manoscritti non citati. Gli articoli non a firma della Redazione rappresentano esclusivamente l'opinione dell'Autore, che può non corrispondere a quella dell'Editore. La Redazione non risponde inoltre degli annunci a carattere pubblicitario o equiparati e non assume responsabilità per quanto riguarda informazioni commerciali inerenti associazioni, aziende e mercati e per le conseguenze derivanti da informazioni erronee.

Impianti dentali privi di impurità: essenziali per il successo clinico

Colonia – Le superfici degli impianti dentali sono sottoposte a miglioramenti continui per una migliore e più rapida integrazione con l'osso. Tuttavia, una ricerca condotta presso l'Università di Colonia ha scoperto che le superfici di alcuni impianti presentano ancora irregolarità e agenti contaminanti che potrebbero avere un'influenza negativa sul loro risultato finale.

La superficie di un impianto determina, dopo l'inserimento, una significativa risposta biologica e, quindi, ha una grande influenza su un'osteointegrazione favorevole con i tessuti circostanti. I diversi trattamenti cui sono sottoposti i materiali durante la produzione non solo influenzano le proprietà superficiali dell'impianto, ma possono anche lasciare residui organici o inorganici. I ricercatori dell'Università di Colonia stanno attualmente analizzando circa 100 differenti impianti in merito alla precisione di lavorazione meccanica e delle qualità superficiali.

Condotto per conto del Comitato di Qualità e Ricerca dell'Associazione Europea degli Implantologi, lo studio prende regolarmente in esame gli impianti disponibili sul mercato europeo. Il primo venne lanciato nel 2008 e analizzò 23 confezioni sterili di impianti provenienti da 9 Paesi. Nel 2012 seguì un secondo studio su 57 impianti. Anche se, a parere dei ricercatori, alcuni produttori hanno compiuto notevoli miglioramenti a partire dalla prima analisi del 2008, una recente relazione ha dimostrato che vari impianti presentano ancora delle irregolarità topografiche, impurità organiche e inorganiche e residui del processo di produzione.

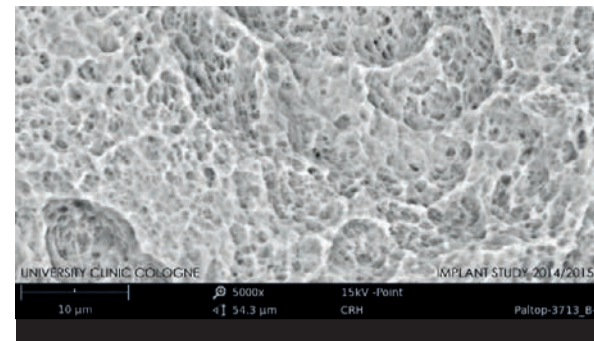
Gli impianti sono stati analizzati mediante un microscopio elettronico a scansione e sottoposti a elementari analisi qualitative e quantitative, grazie alle quali i ricercatori hanno inaspettatamente scoperto delle particelle su alcuni impianti di cromo, rame, ferro, silicio e stagno, e massicci residui organici come materiali provenienti da imballaggi plastici in polietilene a bassa densità.

«Non esistono molte informazioni sull'effetto di particelle metalliche o residui organici sugli impianti sterili, ma le impurità sono evitabili», ha spiegato Dirk Duddeck, autore e responsabile della ricerca presso l'Interdisciplinary Polyclinic for Oral Surgery and Implantology dell'Università. «Difficile immaginare che tali contaminanti possano avere un'influenza positiva sull'osteointegrazione. In particolare con una situazione ossea compromessa», ha dichiarato.

Tuttavia, la maggior parte degli impianti analizzati ha mostrato buoni risultati. «In questa ricerca un impianto molto pulito è stato fornito da Paltop, che adotta un processo di pulizia a stadi diversi, tratto dall'industria dei semiconduttori. Rimuovendo i residui indesiderati derivanti dalla lavorazione, il procedimento dà

vita a una superficie priva di impurità», ha detto Duddeck. La tecnologia applicata sulla superficie dalla Paltop è stata presentata allo stand dei sistemi dentali integrati (Hall 4. 2, stand No60) all'International Dental Show di Colonia. Intitolata "Quantitative and qualitative element-analysis of implant-surfaces

by SEM and EDX", la ricerca è stata conclusa a fine marzo 2015. Una sintesi intermedia è stata pubblicata di recente nel N.1/2015 della rivista *European Journal for Dental Implantologists*, disponibile presso l'International Dental Show di Colonia nello stand di BDIZ EDI (Hall 11. 2, stand O059).



Scansione con microscopio elettronico di una nanostruttura della superficie di un impianto con ingrandimento di 5000 x (Paltop Advanced Dental Implant). (Foto: ©Dirk Dudd).

**ASTRA TECH
IMPLANT SYSTEM**

Semplicità senza compromessi

La filosofia del design di ASTRA TECH Implant System EV si basa sulla dentizione naturale e utilizza un approccio crown-down diverso per ogni sito, supportato da un protocollo chirurgico intuitivo e da un flusso di lavoro protesico semplice.

- **Interfaccia esclusiva con il posizionamento in una sola posizione per gli abutment personalizzati ATLANTIS**
- **Componenti per impronta autoguidanti**
- **Design dell'impianto versatile**
- **Protocollo di fresaggio flessibile**

Alla base di questo nuovo step nel cammino evolutivo rimane l'esclusivo ASTRA TECH Implant System BioManagement Complex.

Per maggiori informazioni visitare:
www.jointheev.com

STEPPS™

SIMPLANT™

SYMBIOS™

ANKYLOS™

ATLANTIS™

**ASTRA TECH
IMPLANT SYSTEM**

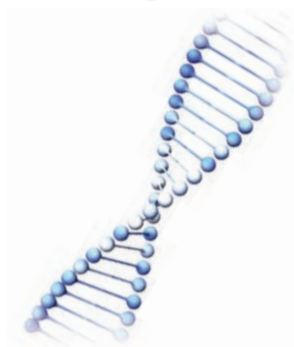
XIVE™

www.dentsplyimplants.it

DENTSPLY Implants non rinuncia ad alcun diritto sui propri marchi non utilizzando i simboli © o ™. 326706351F1A07 © 2014 DENTSPLY Implants. Tutti i diritti riservati.


Sweden & Martina

Quello che facciamo
e come lo facciamo



Ricerca Scientifica

Una visione a 360° che copre ricerca in vitro, in vivo e clinica è il segreto per avere una base solida e sicura.




Ricerca & Sviluppo

Ingegneri specializzati traducono in progetto le intuizioni nate dalla ricerca. Dalla progettazione digitale ai prototipi, al prodotto finito, ogni step viene curato nei minimi dettagli con passione e attenzione.



Produzione industriale

I processi produttivi vengono costantemente migliorati: proprio per questa spinta propulsiva entro il 2015 raddoppierà l'area dedicata alla produzione.



Controllo di qualità

Seguire internamente tutti gli step produttivi permette controlli di qualità sul 100% delle quote sensibili degli impianti con scanner bidimensionali e rotazionali. Il microscopio SEM e la sonda EDX analizzano la struttura molecolare del titanio fino a 15 µm di profondità.

270
pubblicazioni
scientifiche

16
anni di ricerca
sperimentale
e clinica

62
protocolli
attualmente
in corso

48
nuovi progetti
nell'ultimo
anno

8
sistemi
implantari
completi

oltre
2.400.000
di fixtures
utilizzate

12.600
codici gestiti
giornalmente

uno
stabilimento di
4.000mq
di produzione

controllo
di qualità sul
100%
delle fixtures

1.400
impianti
analizzati
ogni giorno al
microscopio
elettronico

sala metrologica
con precisione a
0.2 µm



Prodotti sinergici all'implantologia

Accanto agli impianti, Sweden & Martina, ha sviluppato numerosi prodotti per la chirurgia orale che semplificano le abituali tecniche operatorie e forniscono ai medici un supporto all'avanguardia.



Materiale informativo

La rivista Numeri Uno arriva in 12.000 studi odontoiatrici. Viene dedicata molta attenzione alla produzione di manuali chirurgici e protesici chiari e dettagliati per consentire ai medici di lavorare in sicurezza fin dai primi utilizzi.



Espansione nel mondo

Le referenze degli opinion leader hanno portato il nome di Sweden & Martina ai congressi internazionali, favorendo i contatti con i distributori in molti paesi. In Spagna, in Francia e in U.S.A. è stata replicata l'esperienza italiana.



Attività didattica

Oltre a sostenere l'attività delle principali associazioni italiane, Sweden & Martina organizza corsi di tutte le discipline legate all'odontoiatria. Ogni due anni un migliaio di medici assiste al congresso Premium Day.



Presenza nel territorio

Gli informatori dentali di Sweden & Martina, affiancati dagli specialisti di prodotto, seguono personalmente lo start up con le nuove sistematiche implantari in ogni clinica.

1°
reattore al plasma per studio odontoiatrico

26
manuali chirurgici, protesici e di utilizzo

collaborazione con **53** università all'estero

490
giornate di formazione nel 2014

197
informatori dentali

1°
martello magnetodinamico per chirurgia

NumeriUno: **6** anni di attività

25
Paesi attualmente serviti

75
relatori coinvolti

24
product specialists

60
casi clinici pubblicati

oltre **7.500** partecipanti da tutto il mondo

Mauro Fradeani: come nasce un corretto piano di trattamento protesico

< pagina 1

In questi ultimi anni che cosa è cambiato per il protesista?

Da oltre un decennio si è sostanzialmente modificato il nostro modo di operare. I trattamenti protesici oggi sono molto meno invasivi,

grazie alla possibilità di effettuare preparazioni dentali molto meno aggressive che permettono di mantenere una maggiore quantità di smalto. Questo grazie allo sviluppo di tecniche adesive sempre più all'avanguardia che, al di là di ogni altra tecnologia a disposizione,

CAD/CAM e digitale, ci consentono di preservare il più possibile la struttura dentale.

In una lezione lo scorso febbraio, al congresso di Milano della SIO, lei ha ribadito che l'analisi

dell'estetica e della funzione devono precedere tutto.

Certo, ritengo che sono alla base della formulazione di un corretto piano di trattamento. Tutto parte dall'analisi estetica, banalmente dai principi ormai noti dai tempi di Pound, che ci "insegnò" a realiz-

zare la protesi totale: si parte dalla determinazione della posizione dei denti anteriori a livello estetico e quindi si segue l'andamento della cresta incisale, fino a determinare il corretto orientamento del piano occlusale. Si procede poi all'analisi dei rapporti occlusali per assicurare ai nostri restauri una corretta funzione. Al termine dell'analisi di tutti questi parametri si è pronti per procedere alla formulazione del piano di trattamento vero e proprio.

Quali semplici concetti devono essere ricordati in questa analisi?

Bisogna tenere a mente che l'analisi riguarda tutti i parametri estetici e funzionali classici. Si parte per prima dall'analisi del viso, per passare poi all'analisi dento-labiale e valutare poi, nell'ordine: l'andamento e il profilo incisale; l'esposizione dentale a riposo; la linea e l'ampiezza del sorriso; e il corridoio labiale. Solo alla fine ci si sofferma all'aspetto dentale e quello gengivale, concentrando a mano a mano la nostra attenzione sempre più sul dettaglio.

In una recente intervista ha dichiarato che i clinici devono prendersi la responsabilità estetica e funzionale, non delegabili al tecnico. Può ribadire per i nostri lettori questo suo punto di vista?

Purtroppo molto spesso il tecnico è costretto a inventarsi un lavoro senza avere i necessari input da parte del clinico su come modificare la posizione dentale originale al fine di ottenere un risultato ideale. Questa è in realtà una valutazione che spetta al clinico, al quale compete la valutazione di tutti gli aspetti sia estetici che funzionali oltre, naturalmente, a quelli fonetici che ci danno indicazioni utili sulla posizione dei denti. Solo il clinico è infatti in grado di analizzare il paziente alla poltrona, ed è quindi lui l'unico soggetto preposto a rilevare tutti i dati. Sulla base dei quali potrà, poi, indicare al tecnico le modifiche da apportare alla situazione originale. Sulla base delle informazioni ricevute il tecnico creerà prima la ceratura di diagnosi e poi il provvisorio, che rappresenterà nient'altro che la materializzazione del piano di terapie stabilito dal clinico con il paziente.

Lei ha sempre coltivato relazioni e collaborazioni straordinarie con odontotecnici italiani.

Il panorama odontotecnico italiano è davvero ricco di personaggi eccellenti, ed è superfluo che io ribadisca quanto sia fondamentale nel nostro lavoro il rapporto tra protesista e odontotecnico.

DDS WORLD
DIGITAL DENTISTRY SHOW

Exhibition Live Product Presentations Hands-on Workshops
Printed Reference Guide Coffee With the Experts

22-24 05 Athens
24-27 09 Shanghai
28 09 - 01 10 Moscow
01 - 03 10 Budapest
30 10 - 01 11 Istanbul
30 11 - 02 12 New York

www.DDSShow.com

Organized by Dental Tribune International.
Dental Tribune International | Holbeinstraße 29 | 04229 Leipzig | Germany
T +49 341 48474 134 | F +49 341 48474 173 | E info@digitaldentistryshow.com | W www.DDSShow.com

< pagina 6

Al di là di quella che è un'esperienza ultratrentennale con Giancarlo Balducci, che per me è stato ed è tutt'ora un riferimento fondamentale, ho collaborato anche con altri tecnici, sviluppando con tutti un tipo di collaborazione e d'intesa straordinarie. In Italia ci sono non solo grandi artisti ceramisti, ma anche grandi odontotecnici, che sono due figure ben diverse. L'abbinamento di queste qualità diventa fondamentale al fine del mantenimento nel corso degli anni, del manufatto protesico, idealizzato sia sotto il profilo estetico sia sotto quello funzionale, con indubbia soddisfazione nostra e del paziente.

Parliamo dell'aspetto economico del piano di trattamento. È una funzione che può incidere sull'estetica?

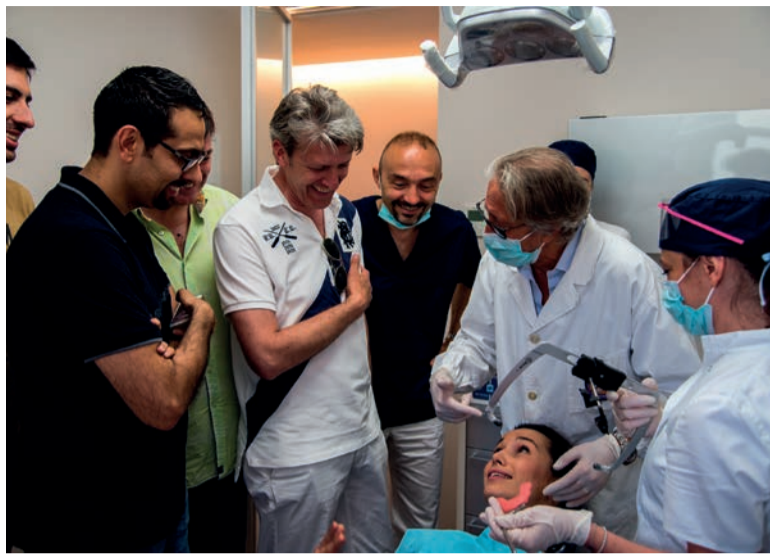L'aspetto estetico ed economico non sono necessariamente in contrasto. È ovvio che una protesi fissa realizzata su numerosi impianti ha un costo completamente diverso da una protesi totale mobile, una "dentiera" per intenderci. Questo non vuol dire che sul piano estetico, a prescindere dal fatto che il risultato finale sia una protesi fissa o rimovibile, ci debba essere una gestione dell'aspetto estetico differente. I parametri da valutare sono gli stessi, sia in una riabilitazione fissa sia in una riabilitazione rimovibile. È doveroso, in ogni caso, cercare di garantire al paziente la migliore estetica e funzione.

E il digital dentistry?

Bè: devo dire che non è il futuro, è il presente... E in questo campo ci stiamo davvero sforzando al massimo per tracciare un tipo di percorso digitale assolutamente innovativo, ma ne parlerò meglio in seguito.

Dott. Fradeani, dal 1987 oltre di clinica si occupa di formazione, sia in qualità di relatore, presso congressi nazionali e internazionali, sia con il centro corsi ACE a Pesaro, fondato 15 anni fa. Qual è la sua percezione attuale?

In tutti questi decenni si è sviluppato un tipo di informazione sempre più facile e alla portata di tutti, che oggi ci permette davvero di non avere più nessun tipo di barriera. Questa immediatezza rende disponibile quasi istantaneamente quanto di nuovo viene scoperto e messo a punto e, proprio per questo, rappresenta per noi anche uno stimolo continuo nel fare nuove ricerche e sviluppare nuove tecniche, che ci portano a migliorare il nostro lavoro. Quindi, molto è cambiato. Il mondo digitale e Internet ci hanno fornito molti vantaggi professionali. Negli anni Ottanta avevamo praticamente solo la TV e quello era il tempo dei guru provenienti dagli Stati Uniti: ci sembravano intoccabili, anche quando proponevano per dieci anni la stessa presentazione, senza cambiare una diapositiva. Oggi l'accesso alle informazioni è facilitato, la richiesta formativa sempre più esigente e riguarda una platea sempre più qualificata. Tutti i giorni dobbiamo migliorarci, cambiare al



fine di ottimizzare le nostre presentazioni, tenendo in considerazione lo sviluppo che quotidianamente ha la nostra professione, cosa che ci obbliga a tenerci informati, aggiornati e preparati. Se non altro per soddisfare le aspettative di chi ambisce a imparare da te il più possibile se ti succede, come è accaduto a me di recente, di ritrovarmi lo stesso dentista in sala nelle prime file dei congressi ai quali ho preso parte negli ultimi tre mesi tra Milano, New York e Sidney.

Si sente più un insegnante o un clinico?

Una cosa non può escludere l'altra: sono assolutamente interconnesse, al cento per cento. Sono un clinico. Cerco di insegnare quello che faccio e che metto in pratica a livello clinico. Dedicandomi tanto alla didattica (i corsi che tengo presso l'ACE Institute e i vari impegni congressuali mi occupano ogni anno mediamente per 100/120 giornate) a un certo punto ho anche pensato di smettere di lavorare e fare solo l'insegnante, ma è impossibile. Puoi insegnare solo se hai ovviamente un'adeguata preparazione che va, comunque, continuamente testata e corroborata dalla tua esperienza clinica quotidiana. L'esperienza cambia continuamente: grazie all'aiuto delle tecnologie in regolare sviluppo, al fine di migliorarsi in ciò che si fa ogni giorno, si elaborano e si mettono a punto nuove metodologie. Per cui devo dire che questa è forse una domanda insidiosa, che tende a separare due ruoli che invece a mio avviso devono per forza convivere, nel senso che non si può essere un grande insegnante se non si è un grande clinico. A meno che non si faccia il ricercatore puro.

Ma la storia continua: sappiamo che adesso Mauro Fradeani inizia un altro ambizioso progetto.

Questo è davvero un progetto ambizioso, uno dei più importanti della mia vita. Nel corso di tanti anni dedicati alla formazione ho avuto il privilegio di conoscere presso l'ACE Institute, in occasione dei miei corsi annuali, molti colleghi animati dalla mia stessa passione per la professione. La frequentazione e la collaborazione assidua con alcuni di loro, particolarmente talentuosi e veramente interessati, mi ha portato a creare un gruppo di lavoro con l'obiettivo di condividere, divulgare e promuovere a livello internazionale e mondiale un modello italiano di eccellenza odon-

toiatrica, caratterizzato dal rispetto del rigore clinico e associato alla massima semplicità operativa, che oggi è veramente il cuore del nostro lavoro. Ho formato questo gruppo, che ho chiamato Mauro Fradeani Education Group, che si propone di diffondere schemi operativi didattici fondati sulla tradizione e sull'esperienza, ma proiettati assolutamente verso l'innovazione tecnologica. Quali sono i nostri obiettivi e che cosa facciamo in pratica? Stiamo predisponendo un progetto piuttosto ambizioso, che andrà ad affiancare alla modalità di-

didattica più tradizionale dei corsi, sia base sia avanzati, che continueremo a tenere qui presso l'ACE Institute ma anche in altre sedi sia in Italia sia all'estero, una sorta di community online e offline, finalizzata a trasmettere aggiornamenti professionali in maniera mirata e continuativa. Naturalmente continuerà anche l'attività congressuale di tutto il gruppo in conferenze nazionali e internazionali. Ma, soprattutto, stiamo ultimando la realizzazione di un'app multimediale ideata per guidare il professionista nella formulazione del piano di trattamento protesico.

Un grazie davvero sentito a tutti i colleghi che condividono con me questa avventura e che hanno permesso la formazione del Mauro Fradeani Education Group, li voglio citare qui: Leonardo Bacherini, Tiziano Bombardelli, Giacomo Fabbri, Stefano Gori, Francesco Mintrone e Roberto Turrini. Siamo particolarmente coinvolti da questo nuovo progetto che verrà ufficialmente presentato il 16 maggio prossimo nell'ambito di un appuntamento gratuito e aperto a tutti: "Study Club 2015 - The Future is now" che si terrà a Pesaro, presso l'Hotel Cruiser in Viale Trieste 281, sul lungomare di Pesaro.

Che cos'è l'estetica per Mauro Fradeani.

Per sua stessa definizione l'estetica è una nozione impossibile da definire in modo univoco, sulla base di criteri oggettivi. Ma la mia esperienza mi fa rispondere senza alcuna remora che l'estetica, in ambito odontoiatrico è la capacità di realizzare restauri perfettamente integrati sotto il profilo sia estetico sia funzionale, non solo nell'ambito orale, ma anche nel contesto del viso del paziente modulandone le esigenze estetiche con le necessità funzionali.

Al termine del trattamento, grazie alla ritrovata capacità di sorridere serenamente, il paziente acquisisce una nuova sicurezza che ne cambia sostanzialmente la mimica del volto. Se lo sguardo e il sorriso giocano un ruolo fondamentale nella qualità espressiva di ognuno di noi e raccontano le emozioni meglio delle parole, è normale che un bel sorriso ci faccia sentire più sicuri e meglio accettati dagli altri. Un trattamento appropriato può, quindi, cambiare in maniera determinante l'atteggiamento dei pazienti nella vita di relazione.

Patrizia Gatto

Semplicemente lineare

NobelParallel™ Conical Connection

NobelParallel Conical Connection è lineare nel disegno e nell'applicazione. Offre una flessibilità straordinaria che sarà apprezzata sia da clinici esperti sia da chi ha meno esperienza. Il corpo dell'impianto, ben documentato, offre un'elevata stabilità primaria che ne consente un uso universale con qualsiasi tipo di osso e in un'ampia gamma di indicazioni. Con questa soluzione potrete trattare i vostri pazienti al meglio.

Visitate nobelbiocare.com/nobelparallel

20 First for 65 50 years

Vantaggi della progettazione implantare in 3D

Andrea Grandoch, Peter A. Ehrl

Introduzione

L'implantologia è un argomento prevalentemente chirurgico e protesico. Il suo scopo è il restauro sia funzionale che estetico. Oggi, si può inserire un impianto nell'osso mascellare con alta probabilità di successo se c'è un buon supporto osseo. Vi sono, tuttavia, preoccupazioni riguardo i difetti ossei, il posizionamento ottimale dell'impianto in senso estetico e funzionale e la situazione dei tessuti molli, possibili richieste di riabilitazione parziale. Il numero ideale di impianti per grandi riabilitazioni è ancora oggetto di dibattito. Funzionalità, durata ed estetica sono gli obiettivi che dovrebbero, in generale, essere raggiunti nel modo più semplice possibile, utilizzando tecniche vantaggiose e possibilmente reversibili con il minimo danno, anche nei casi problematici. Oggi il restauro dei denti è diventato più facile da ottenere, ma si deve stabilire caso per caso se il rapporto costi-benefici è soddisfacente.

Non esiste ancora un consenso su questi obiettivi e forse il successo può essere definito solo individualmente. Le aspettative riguardo le soluzioni implantari sono aumentate a causa dei significativi progressi tecnologici. Si può distinguere tra i criteri di successo generali validi per tutti gli impianti e i criteri per specifiche indicazioni. Mentre alcune società scientifiche raccomandano la sostituzione dei denti persi con impianti come trattamento ottimale, tenendo presente che l'obiettivo è il ripristino delle condizioni naturali, si deve accertare in ogni singolo caso se questo è valido per la sostituzione di un singolo dente e di più denti.

Le ragioni per soluzioni poco ottimali sono molteplici, a partire da insufficienti condizioni iniziali associate a un trattamento di più alto rischio fino a limitazioni socio-economiche. Non si può scrivere di trattamento implantare in generale, visto che troppi parametri giocano un ruolo, soprattutto perché ogni caso è diverso dall'altro. Inoltre, non ci sono raccomandazioni generali sulla metodologia. Ciò non sorprende, dal momento che vengono utilizzati diversi metodi, di cui molti hanno un'applicazione limitata e diventano rapidamente obsoleti. Non c'è un'ampia intesa sullo standard ottimale¹.

Metodi

Nel 2000, la CBCT è stata introdotta nella nostra clinica con iniziale

esitazione e limitata a problemi più gravi e a malattie progressive. È stata utilizzata sempre di più e usata in quasi tutti gli ambulatori di implantologia fin dal 2008. La diagnostica tridimensionale offre indiscutibilmente una maggiore comprensione, aumentando così la qualità del trattamento. La pianificazione tridimensionale, tuttavia, significa sempre dover considerare la pianificazione protesica e il substrato anatomico. Questo si fa in modo digitale o tramite modelli convenzionali. Anche prima dell'introduzione di tecnologie 3D, la pianificazione precedente² ha dimostrato che visualizzare il risultato del trattamento desiderato è utile per raggiungere l'obiettivo. Anche in questo caso, inizialmente abbiamo applicato la pianificazione tradizionale ai casi che richiedevano un ampio trattamento, fino a quando abbiamo imparato che la pianificazione è utile anche per la sostituzione di singoli denti. Ognuna di queste tecniche – modelli tradizionali e scansioni CBCT – può essere utile, contribuendo a un netto miglioramento dei risultati del trattamento nelle mani di un implantologo esperto. Il passo successivo sarebbe quindi collegare queste due tecniche. Dopo che la navigazione a controllo esclusivamente digitale è risultata imprecisa, i sistemi di guida chirurgica, basati su software di pianificazione sono diventati validi. Al momento, stiamo facendo il passo dal modello in gesso e cera, fino al modello digitale e alla ricostruzione digitale. Questo nuovo interessante approccio deve dimostrare la sua validità prima nella pratica. Pertanto, dobbiamo determinare quali delle molte funzioni digitali sono essenziali nel trattamento del paziente.

Caratteristiche principali della progettazione in 3D

Solo la valutazione dei dati in 3D consente una decisione preoperatoria su come ottenere il risultato protesico desiderato. Con il risultato finale davanti agli occhi e nella mente, otteniamo una solida base per decidere sulla necessità e il tipo di aumento e se sono indicate protesi rimovibili o fisse in mascelle edentule.

Ci sono spesso difetti ossei, la cui portata deve essere valutata. Essi sono classificati secondo Fallschüssel e Atwood e la classificazione dimostra che, di regola, la perdita ossea orizzontale si verifica per prima, mentre quella verticale è graduale. Il ripristino osseo orizzontale è importante nel

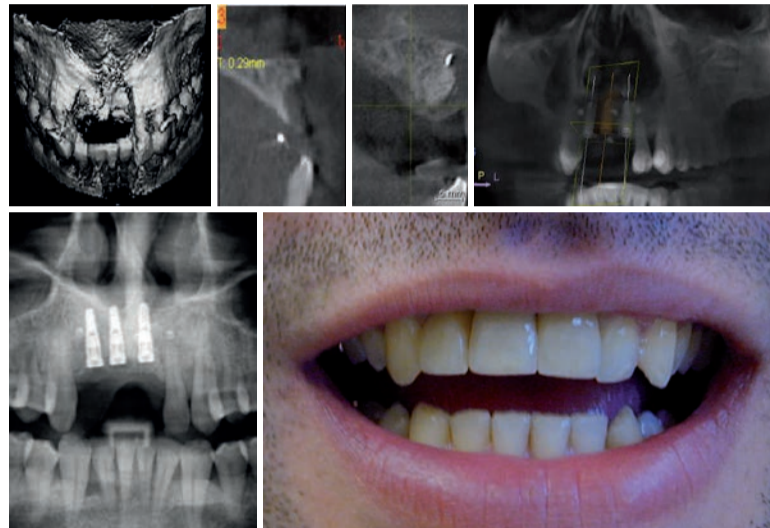


Fig. 1a-f - Sostituzione di singolo dente con progettazione pre- e post-aumento in 3D. Estesi difetti nella lamina buccale, regioni 11 e 21 (1a). Le dimensioni dei difetti sono visibili sul piano sagittale (1b). Dopo l'innesto osseo orizzontale (1c). Progettazione tridimensionale post-aumento (1d). Post-impianto (1e). Paziente con corone (1f).

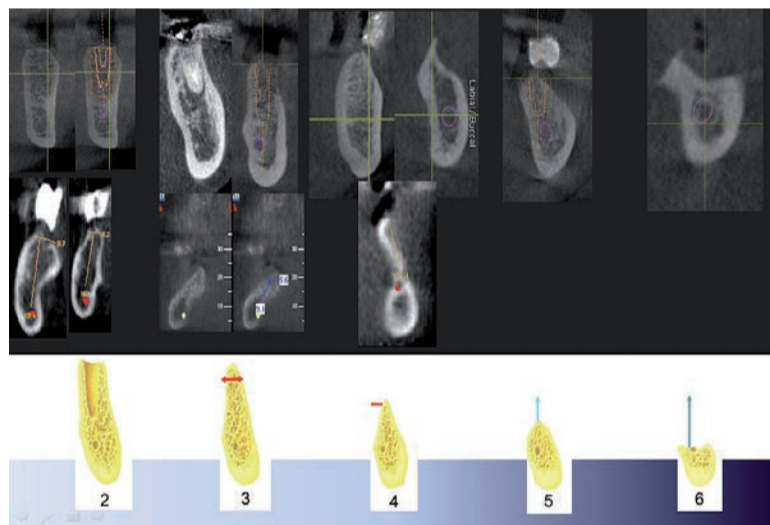


Fig. 2 - Varietà anatomiche di riduzione apicale nella zona laterale della mandibola (classificazione secondo Atwood).

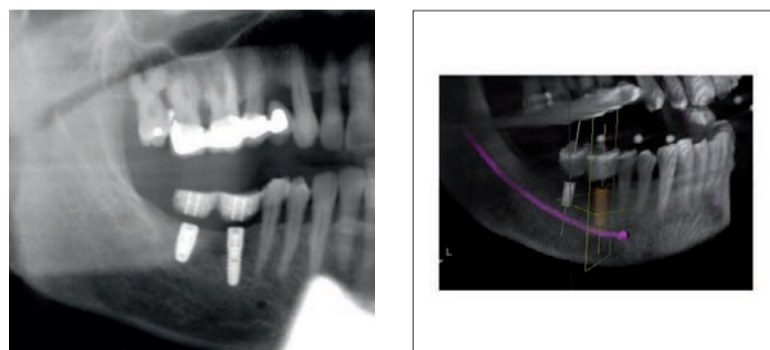


Fig. 3a, 3b - Progettazione nella zona laterale della mandibola con set-up in situ (SICAT) (3a). Post-impianto con guida chirurgica per il controllo (3b).

restauro protesico principalmente per motivi estetici nella zona anteriore e soprattutto per motivi funzionali nelle zone laterali, in relazione alla posizione dell'impianto nell'arcata dentale. Questi difetti possono essere corretti in modo ottimale mediante il ripristino chirurgico del volume osseo originale. Per ogni caso si devono prendere le misurazioni per posizionare l'impianto (come l'inclinazione da eseguire da parte del chirurgo) e misurazioni per la protesi (che

devono essere fatte dall'odontotecnico). In quest'ultimo caso, per esempio, le sporgenze buccali della corona o la morfologia delle mucose, impediscono il design igienico della struttura e molto spesso esita in carenze estetiche. Se è necessario il ripristino del volume osseo verticale, ad esempio con difetti Fallschüssel Classe 4 frontali e 2 laterali o Atwood Classe 4, nella maggior parte dei casi deve essere seguita una tecnica in due fasi più costosa. A questo punto, si deve

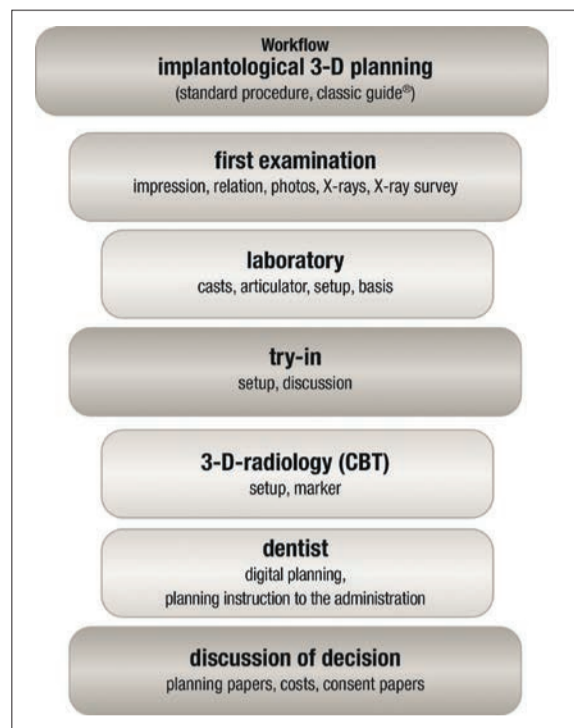
notare che quasi tutti i modelli di atrofia menzionati coinvolgono solo la mascella e non riguardano i componenti funzionali delle arcate dentali. Arutinov e collaboratori³ ritengono che questo deve essere compensato da impianti inclinati.

Kinsel e collaboratori⁴ concludono che solo la lunghezza dell'impianto è significativa per la perdita dell'impianto stesso. Ciò significa che deve essere utilizzato il maggior volume osseo possibile. Tutte le decisioni di pianificazione sopra menzionate si possono prendere tranquillamente solo se è valida l'informazione sia sull'anatomia in 3D sia sulla soluzione protesica desiderata. Le linee guida dell'Associazione Europea di Implantologia Dentale⁵ presentano una discussione critica di impianti inclinati e corti. Gli impianti inclinati richiedono innanzitutto una qualità ossea superiore a 3, la pianificazione 3D e l'implantologia guidata. La pianificazione basata su un'impressione mediante la costruzione di un modello è critica per il risultato finale del posizionamento dell'impianto e quindi per la procedura.

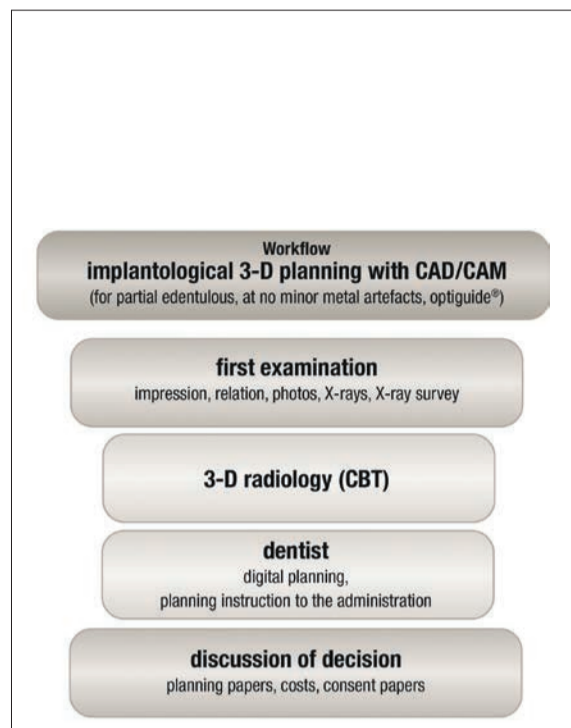
Questo determinerà le fasi di trattamento previste e l'esito del trattamento desiderato. Molto spesso, a tale passaggio non si accorda l'importanza necessaria nella pratica quotidiana. Un'adeguata pianificazione dovrebbe essere fatta dal dentista e si dovrebbe dare un apposito appuntamento al paziente per ottenere il consenso. Con le procedure in due fasi, può diventare necessario ripetere la pianificazione dopo l'aumento e fare una seconda radiografia in 3D.

Pianificazione digitale in 3D

A tutt'oggi le possibilità di progettazione protesica offrono delle alternative ai tradizionali modelli in gesso. Qui discuteremo di due strumenti di pianificazione protesica digitale, SimPlant (Materialise Dental) e SICAT/CEREC (Sirona). Entrambi sono alternative all'approccio tradizionale sopra descritto mediante programmazione digitale. Con entrambi i metodi, la superficie dei denti vicini e dei tessuti molli viene scannerizzata e corrisponde ai dati radiologici in 3D. Questo può essere fatto da un modello in gesso (SimPlant e SICAT) o da una scansione intraorale (procedura OPTIGUIDE SICAT). Poi, viene creato un modello digitale con il programma di pianificazione protesica.



Tab. 1 - Workflow per la progettazione implantare in 3D.



Tab. 2 - Workflow per la progettazione implantare in 3D con CAD/CAM.

< pagina 8

Gli obiettivi di tali metodi sono la semplificazione e la riduzione dei passaggi operativi (Tabb. 1, 2). La precisione di questi metodi è particolarmente degna di nota e si possono utilizzare le immagini per la coincidenza dei dati radiografici e la scansione ottica otte-

nuta con il metodo SICAT CAD/CAM. La differenza tra i dati CBCT e la scansione della superficie ottica è compresa tra 0,03 (0,33) e 0,14 (0,18) mm⁶. Dopo la scansione, le corone possono essere progettate con l'aiuto del software corone e ponti CEREC. La precisione del metodo SICAT digitale dipende dalla risoluzione

dei rispettivi dati. Per analoghe tecniche di impronta, ad esempio, è richiesta una precisione tra 0,1 e un massimo di 0,2 mm⁷, così come un gap tra 0,027 e 0,101 mm tra la corona e il dente naturale⁸. La precisione dei due metodi è quindi simile. Questo è vero se consideriamo tutte le fonti di er-

rore: la scansione CBCT, il trasferimento alla guida chirurgica, il riposizionamento della guida, il gioco del trapano e la deviazione durante il posizionamento dell'impianto.

La scansione della superficie migliora la precisione. Il vantaggio di questa procedura è che la progettazione del modello in gesso non è necessaria (Tab. 2). Il metodo OPTIGUIDE fa un importante passo avanti verso la digitalizzazione del piano protesico e implantare, con conseguente maggiore affidabilità e precisione.

Purtroppo, esistono dei limiti legati a mascellari parzialmente edentuli e casi con ampi manufatti metallici.

Sostituzione di denti singoli

Le aspettative sono elevate in caso di sostituzione di denti singoli. L'obiettivo è quello di ripristinare le stesse condizioni antecedenti alla perdita dei denti. È richiesta soprattutto la sostituzione dei denti nella zona estetica. Sono prima di tutto i requisiti anatomici a determinare il metodo di trattamento. Ad esempio, un impianto può essere subito collocato in un particolare alveolo senza la programmazione in 3D.

Per ritardare l'impianto, si dovrebbero usare un modello e una radiografia in 3D.

Dopo aver progettato l'inclinazione dell'impianto e il rapporto con i denti adiacenti, si possono meglio pianificare il profilo di emergenza e il posizionamento della corona.

L'implantologia guidata è particolarmente utile negli impianti singoli quando si devono posizionare diversi impianti singoli o quando i denti adiacenti sono danneggiati, dove c'è solo uno spazio limitato.

Inoltre, possiamo andare incontro

al desiderio del paziente di vedere soddisfatte le proprie aspettative. Tuttavia, la visualizzazione dei risultati ottimali comporta il pericolo di generare aspettative che non possono essere garantite.

Le Figure 1a-f mostrano la ricostruzione in due fasi di un difetto orizzontale con la pianificazione in 3D.

Corta fila di denti

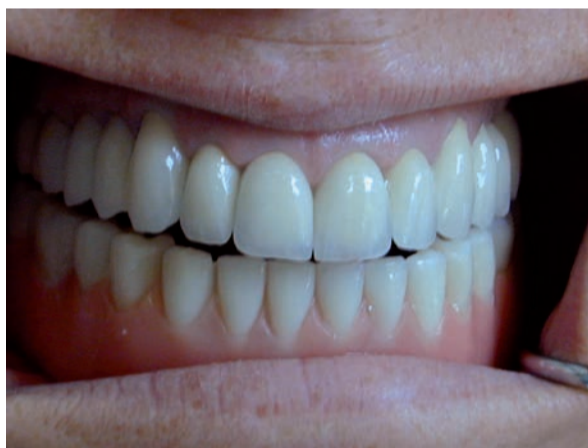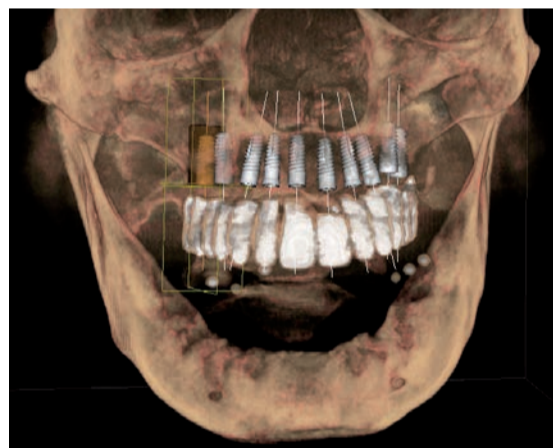
Nella ricostruzione di una ridotta fila di denti è importante la funzione, e in particolare il supporto dell'articolazione temporo-mandibolare. Il numero di denti necessario per la protesi non è stato determinato in via definitiva. Negli ultimi anni, era normale ricostruire fino al primo molare, e fino al secondo premolare nei casi con un'estensione.

Generalmente, l'atrofia alveolare progredisce più rapidamente in senso orizzontale nell'area mascellare laterale, partendo dalla zona buccale, e spesso è seguita da riduzione della dimensione verticale.

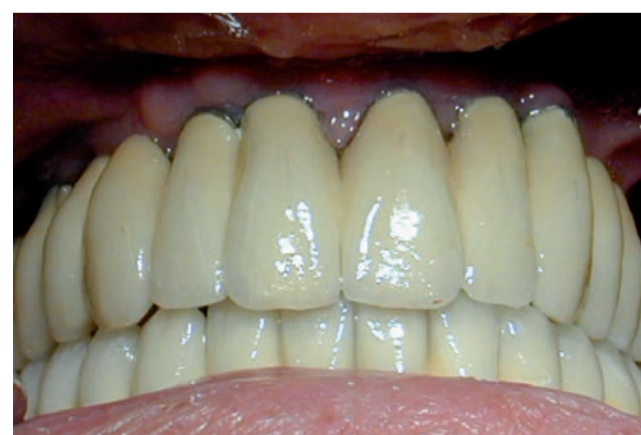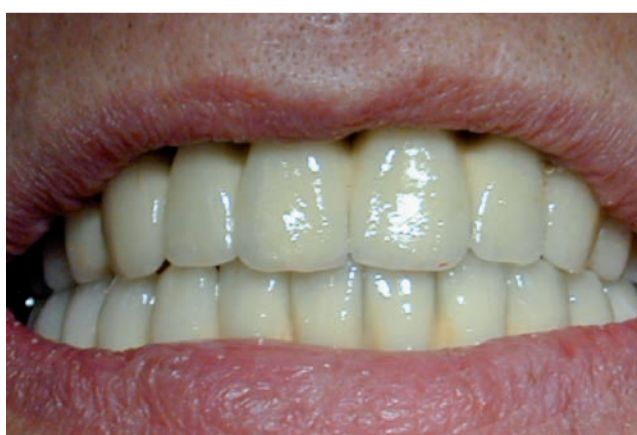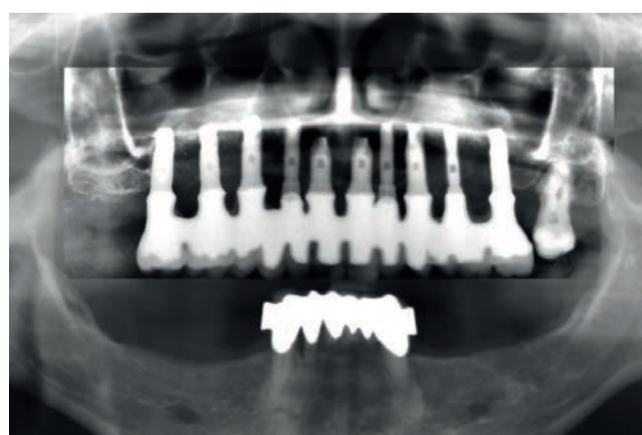
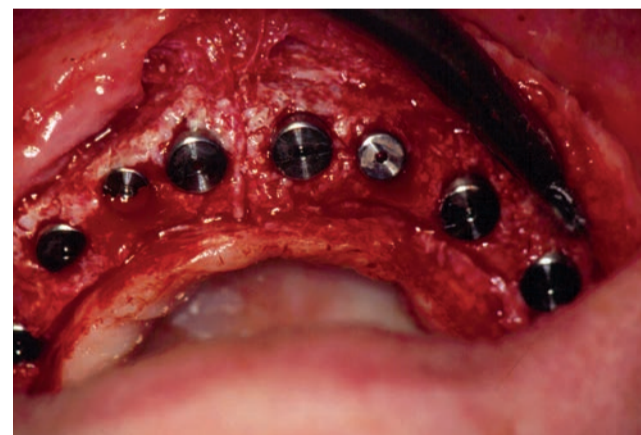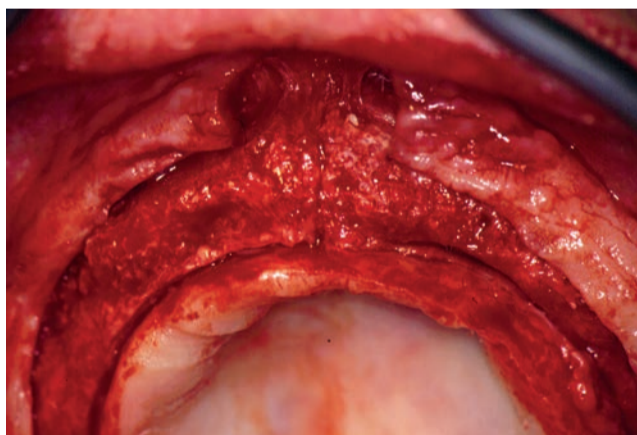
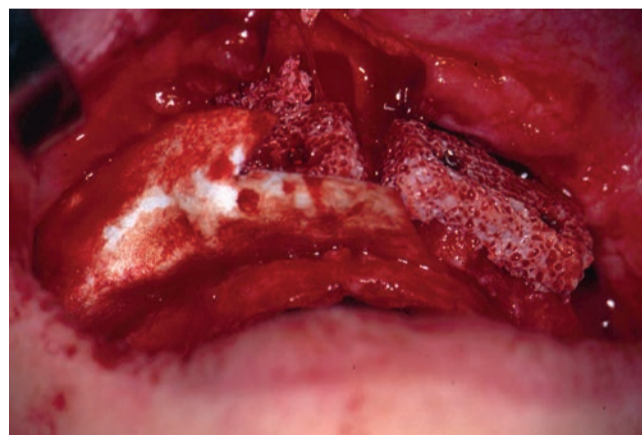Se si evita l'aumento o si esegue solo un minore aumento, sono necessari protesi più lunghe per impianti corti, che si trovano più lingualmente rispetto ai denti naturali. L'utilizzo di impianti corti nella parte laterale della mascella è soggetto a diverse limitazioni, come ad esempio una buona qualità ossea, soprattutto corone o cappette collegate, senza ponti in estensione, senza contatti nelle escursioni laterali e senza para-funzioni.

L'angolazione è limitata a 20 gradi. Inoltre, non sono raccomandati gli impianti inclinati per una breve fila di denti in accordo con le linee guida dell'Associazione Europea Implantologia Dentale⁹.

> pagina 10



Figg. 4a, 4b - Progettazione tridimensionale in un mascellare edentulo (4a). Carico protesico con buone condizioni iniziali (4b).



Figg. 5a-5f - Tecnica a due fasi in un caso di atrofia avanzata del processo alveolare prima che fosse stata fissata la protesi precedente. Aumento intra-operatorio orizzontale e verticale, blocco osseo fisso (a sinistra) e ricoperto con membrana (a destra; 5a). Guarigione post-aumento (5b). Post-impianto (5c). Radiografia dopo il posizionamento del ponte (5d). Risultato protesico, labbro a riposo (5e). Risultato protesico, labbro rialzato (5f). Nonostante l'aumento, servono ancora corone lunghe.