

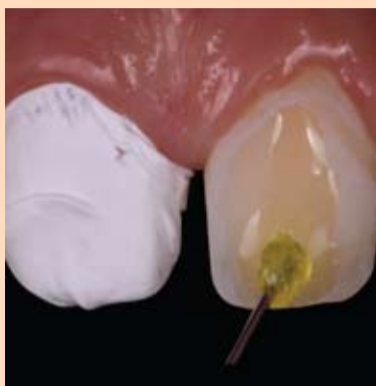DENTAL TRIBUNE

— The World's Dental Newspaper • Serbia & Montenegro Edition —



NOVI SAD, Jul 2018

VOL.13, No. 2



MINIMALNO INVAZIVNA REKONSTRUKCIJA

Svako se u svojoj praksi susreo s estetskim izazovima kopiranja i imitiranja prirodnih zuba, a u današnje vreme tehnologija nam omogućava da to učinimo na brz, predvidljiv, ponovljiv i za pacijenta ugodan način.

► Str. 4



STRES I TIPOVI LIČNOSTI

Prepoznavanje i određivanje našeg tipa ličnosti može nam pomoći da uočimo svoje nedostatke, promenimo ono što možemo i da povećamo svoju čvrstinu, odnosno, otpornost na stres. Istraživanja su pokazala da nas određene osobine ličnosti čine podložnijim delovanju stresa.

► Str. 16

BEZULJNI KOMPRESOR

GARANCIJA 24 MESECA

Snaga: 750W
Rezervoar: 30L
Protok vazduha: 152L/min(5.37CFM)
Buka: ≤59dB
Neto težina: 28kg
Pritisak: 8Bar(120Psi)
Dimenzije: 410x410x650mm



COMMEX DOO • Kornelija Stankovića 31 • Novi Sad
Mob +381 63 526 949 • t: +381 21 511 073/ +381 21 511 075
www.commexdental.com • E-mail: office@commexdental.com

Stomatološki fakultet Univerziteta u Beogradu - 70 godina

Stomatološki fakultet Univerziteta u Beogradu od svog osnivanja do danas izrastao je u visokospecijalizovanu naučnu i obrazovnu instituciju i referentna je ustanova u oblasti dentalne medicine u našoj zemlji.

Sedam decenija svog rada Fakultet je obeležio Svečanom akademijom, uz prisustvo velikog broja bivših i sadašnjih profesora, dekana, rektora i prorektora, i gostiju iz svih oblasti

naučnoistraživačke i zdravstvene delatnosti.

Tradicionalno, održan je i naučni skup, sa eminentnim domaćim i inostranim predavačima.

Zadatak Stomatološkog fakulteta je da kontinuirano prenosi i razvija međunarodno prepoznatljiv kvalitet osnovnih i posle diplomskih studija, naučnoistraživačkog rada i zdrav-

stvene delatnosti, kako bi kroz generacije ostao vodeća visokoobrazovna institucija iz oblasti dentalne medicine na prostoru Zapadnog Balkana.

U tom cilju, saradujemo sa vodećim fakultetima i institutima u svetu, čime se podiže kvalitet nastavnog kadra. Neprekidan razvoj i uvođenje savremene tehnologije u kliničku praksu su jedan od prioriteta ove ustanove.

Veliki broj nastavnika i saradnika tokom proteklih 70 godina bio usmeravao je svoj rad ka onome što danas imamo najveći i najstariji Stomatološki fakultet u Srbiji. Po tome je prepoznatljiv, a naši studenti nose obavezu da prevaziđu svoje nastavnike.

Prioritetni zadatak Fakulteta je da osposobi studente, buduće doktore stomatologije, da pacijentima pružaju usluge najvi-

šeg kvaliteta. Podjednako važan zadatak je i da kod studenata razvije želju za neprekidnim usavršavanjem i da najtalentovanijim doktorima stomatologije omogući dalje sticanje znanja i uputi ih u tajne naučnoistraživačkog rada.

Fakultet ostvaruje i vodeću ulogu u stomatološkoj zdravstvenoj zaštiti.

→ DT strana 2





→ **DT** strana 1

Sve vrste stomatoloških intervencija, od onih najjednostavnijih, u okviru primarne zdravstvene stomatološke zaštite, do onih najsloženijih, iz domena tercijarne zdravstvene zaštite, s uspehom se obavljaju na klinikama Fakulteta.

Sedam klinika, dijagnostički radiološki centar, centar za pacijente s posebnim potrebama i laboratorije Fakulteta, mesta su prevencije, dijagnostike i terapije za sve pacijente s oboljenjima orofacijalne regije. Fakultet ostvaruje stacionarnu i ambulantno polikliničku stomatološku zdravstvenu zaštitu, prati sprovođenje jedinstvene stručno metodološke doktrine u oblasti stomatološke zdravstvene zaštite, organizuje i sprovodi kontinuiranu edukaciju zdravstvenih radnika, organizuje i sprovodi nadzor nad stručnim radom u ustanovama stomatološke zaštite, i drugo.

U toku je izgradnja velikog istraživačkog i implantološkog centra u rankeovoj ulici, koji se prostire na oko 3.000 m². U proteklom petogodišnjem periodu renovirane su sve klinike, i kompletno obnovljeni amfiteatri u Rankeovoj ulici koji su, osim značajno proširenih kapaciteta, kvalitativno unapređeni i osavremenjeni.

Stomatološki fakultet u Beogradu je još 2008. godine, kao prvi fakultet medicinske grupacije Beogradskog univerziteta, ostvario akreditaciju ustanove i četiri studijska programa: Integrirane studije stomatologije, Doktorske akademske studije, Specijalističke akademske studije i Osnovne strukovne studije za oralne higijeničare. Od akademske 2008/2009. godine svi studijski programi se izvode u punom kapacitetu i realizuju po Bolonjskim načelima. Od školske 2012/2013. nastava se izvodi i na novoakreditovanom

programu Osnovnih strukovnih studija Zubni tehničar protektičar. U narednom akreditacionom ciklusu, od 2013. godine, reakreditovani su svi studijski programi iz prvog ciklusa akreditacije, sa redefinisanim nastavnim planovima, kao i novi studijski program Specijalističkih strukovnih studija Oralna higijena.

U sedamdeset godina postojanja Stomatološkog fakulteta Univerziteta u Beogradu ugrađeni su neprocenljiv entuzijazam, rad i znanje generacija nastavnika, saradnika i studenata.

Svaka dekada donosila je nove izazove i zahtevala ulaganje velikog truda na osavremenjavanje Fakulteta. Sadašnje usmerenje Fakulteta usmereno je ka integraciji u svetske akademske tokove i unapređenju njegovog međunarodnog ugleda.

Naučnoistraživačka delatnost na Stomatološkom Fakultetu u Beogradu razvija se decenijama i čini, zajedno sa nastavnom i zdravstvenom, osnovnu delatnost Fakulteta.

Istraživanja na Stomatološkom fakultetu obuhvataju širok



spektar oblasti i većina njih su izrazito multidisciplinarne i interdisciplinarne prirode. Poslednjih godina posebno zanimljivi rezultati se postižu na polju novih materijala u protektici, restaurativnoj stomatologiji i implantologiji. U oblasti parodontologije i oralne medicine fakultet ima dugu tradiciju kako u kliničkim tako i u eksperimentalnim istraživanjima, koja se i danas vrlo uspešno nastavlja. Farmakologija, genetika, mikrobiologija, histologija, samo su neke od disciplina koje godinama zauzimaju značajno mesto u nauci na Fakultetu i na najbolji mogući način povezuju

klinički rad sa laboratorijskim. Konačno, jedna od najaktuelnijih i za mlade istraživače izuzetno privlačna oblast, koja tek od nedavno počinje da se razvija na Fakultetu, je regenerativna i reparativna medicina uz primenu matičnih ćelija poreklom iz različitih tkiva usne duplje i upotrebu najnovije generacije nanomaterijala.

Više od 12.000 diplomiranih studenata, preko 2.800 specijalista iz svih oblasti stomatologije, više od 300 doktora nauka čini Stomatološki fakultet Univerziteta u Beogradu referentnom ustanovom iz svih oblasti zdravstva, nauke i obrazovanja. **DT**



Imprint

LICENSING BY DENTAL TRIBUNE INTERNATIONAL
Publisher Torsten Oemus

PUBLISHER/PRESIDENT/CHIEF EXECUTIVE OFFICER:
 Torsten R. Oemus

CHIEF FINANCIAL OFFICER:
 Dan Wunderlich

DIRECTOR OF CONTENT:
 Claudia Duschek

SENIOR EDITOR:
 Yvonne Bachmann

CLINICAL EDITORS:
 Nathalie Schüller, Magda Wojtkiewicz

EDITOR & SOCIAL MEDIA MANAGER:
 Monique Mehler

EDITORS:
 Brendan Day, Kasper Mussche

JUNIOR EDITORS:
 Franziska Beier, Luke Gribble

COPY EDITORS:
 Ann-Katrin Paulick, Sabrina Raaff

JUNIOR BUSINESS DEVELOPMENT & MARKETING MANAGER:
 Alyson Buchenau

DIGITAL PRODUCTION MANAGER:
 Tom Carvalho

JUNIOR DIGITAL PRODUCTION MANAGER:
 Hannes Kuschick

PROJECT MANAGER ONLINE:
 Chao Tong

IT & DEVELOPMENT:
 Serban Veres

GRAPHIC DESIGNER:
 Maria Macedo

E-LEARNING MANAGER:
 Lars Hoffmann

PRODUCT MANAGER CME
 Sarah Schubert

PRODUCT MANAGER SURGICAL TRIBUNE & DDS. WORLD
 Joachim Tabler

SALES & PRODUCTION SUPPORT:
 Nicole Andri, Puja Daya, Madleen Zoch

ACCOUNTING:
 Karen Hamatschek, Manuela Hunger

DATABASE MANAGEMENT & CRM
 Annachiara Sorbo

MEDIA SALES MANAGERS:

Antje Kahnt (International)
 Melissa Brown (International)
 Hélène Carpentier (Western Europe)
 Matthias Diessner (Key Accounts)
 Weridiana Mageswki (Latin America)
 Barbora Solarova (Eastern Europe)
 Peter Witteczek (Asia Pacific)

EXECUTIVE PRODUCER:
 Gernot Meyer

ADVERTISING DISPOSITION:
 Marius Mezger

Dental Tribune International
 Holbeinstr. 29, 04229 Leipzig, Germany
 Tel.: +49 341 48 474 502 | Fax: +49 341 48 474 175
 info@dental-tribune.com | www.dental-tribune.com

©2018, Dental Tribune International GmbH.
 All rights reserved. Dental Tribune International makes every effort to report clinical information and manufacturer's product news accurately, but cannot assume responsibility for the validity of product claims, or for typographical errors. The publishers also do not assume responsibility for product names, claims, or statements made by advertisers. Opinions expressed by authors are their own and may not reflect those of Dental Tribune International.

SERBIA&MONTENEGRO EDITION

IZDAVAČ I NOSILAC LICENCE:

Dental Media d.o.o.
 (ekskluzivni nosilac licence za Srbiju i Crnu Goru)
 Somborska 16A
 21000 Novi Sad
 Mob: 065 102 62 42
 info@dental-tribune.rs
 anita@dental-tribune.rs
 https://rsme.dental-tribune.com

GLAVNI I ODGOVORNI UREDNIK:

dr Anita Brzaković

UMETNIČKI DIREKTOR:

Snežana Popov

PREVODIČ:

Marijana Dudvarski

LEKTOR:

Maja Rogać

ŠTAMPA:

Stojkov štamparija, Novi Sad

Distribuirana se besplatno u Srbiji i Crnoj Gori.
 Dental Tribune se izdaje kvartalno.
 Copyright 2006 by Dental Tribune International GmbH. All rights reserved.

DENTAL TRIBUNE

The World's Dental Newspaper • Serbia & Montenegro Edition

Urednički materijal preveden i preštampan u ovom izdanju časopisa Dental Tribune International. Iz Nemačke, zaštićen je autorskim pravom kompanije Dental Tribune International GmbH. Sva prava su zadržana. Objavljeno uz dozvolu kompanije Dental Tribune International GmbH, Holbeinstr. 29, 04229 Leipzig, Germany. Reprodukovanje na bilo koji način na bilo kom jeziku, u celini ili delimično, bez prethodne pismene dozvole kompanije Dental Tribune International GmbH i Dental Media d.o.o. strogo je zabranjeno. Dental Tribune je zaštitni znak kompanije Dental Tribune International GmbH.

CIP-Katalogizacija u publikaciji
 Biblioteka Matice srpske, Novi Sad
 616.31 (05)

Dental Tribune: the World's Dental Newspaper /
 glavni i odgovorni urednik: Anita Brzaković - Serbia and
 Montenegro edition. - Vol. 1, No. 1 (avgust 2006). -
 Novi Sad: Dental Media, 2006. - 42cm

Četiri puta godišnje

ISSN 1452-6425

COBISS.SR-ID 215641863

INTERDENT d.o.o. - 40 godina velikih snova

Prošlo je 40 godina otkako je familija Zagožen pokrenula firmu Interdent d.o.o.; 40 godina jasne vizije i velikih snova. To dostignuće je postignuto sa puno motivacije, planiranja i učestvovanja svih ljudi, koji su bili kroz sve te godine uključeni u poslovanje firme.

Vizija je ta, koja nas je pratila od početka našega putovanja. Danas ona, još uvek ostaje to što nas gura napred za više, za biti odličan u tome što radimo sa veseljem i optimizmom.

Kroz sve te godine nismo imali nedostatak kratkoročnog i dugoročnog planiranja. Zajedno smo prebrodili dobra i teška razdoblja, i ništa nas nije zaustavilo, da

se firma Interdent d.o.o nebi sve te godine razvijala i širila po celom svetu. Sa novom generacijom dolaze nove strateške odluke, koje u našu firmu donose širenje i trajnost, tako da naša robna marka traje još dugo u budućnosti, čak i u vremenu nove digitalne ere.

Hvala svima, koji ste bili sa nama sve te godine! Pođimo napred zajedno sa jasnom vizijom, dobrim planiranjem i strategijama, te pre svega optimistično i sa veseljem novim ciljevima i poredama na putu.

Interdent Team



Slike: Proslava na 40-oj godišnjici firme Interdent d.o.o



Biznis na plaži:

Dental Tribune International sastanak u Bugarskoj

By Dental Tribune International

SOZOPOL, Bugarska: Ključna stvar za uspešan sastanak je kombinacija biznisa i zadovoljstva, a to je upravo ono što su izdavači i saradnici Dental Tribune International (DTI) nedavno doživeli. Domaćin ovog skupa bio je tim bugarskog izdavača Dental Tribune Bulgaria. Na sastanku su se okupili kolege izdavači iz 51 zemlje sveta. Sastanak izdavača DTI se održava svake godine, ovaj put se održao u poznatom bugarskom primorskom gradu Sozopol na Crnom moru. Tema sastanka je bilo planiranje i razvoj novih projekata u okviru ponude DTI.

Sastanak je započeo osvrtnom na promene koje se dešavaju u svetu u kojem živimo, uključujući političku i ekonomsku situaciju, kao i situaciju na tržištu dentala. Na skupu su svi učesnici imali aktivno učešće u diskusiji o postojećim i budućim projektima i biznis modelima, kao i o budućnosti kompanije DTI i njenih partnera. "Kompanija DTI nikad nije bila tako stabilna i profitabilna kao što je sad. Ipak, jedina konstanta u životu

je promena," izjavio je u uvodnoj reči predsednik kompanije Torsten Oemus. Sa preko 25 godina iskustva na globalnom dentalnom tržištu stavio je naglasak ovog sastanka na to koji će biti odgovor DTI na promene koje se dešavaju na tržištu. Ipak, ono što se nikad neće promeniti u kompaniji DTI je ono što će uvek ostati najvažnije, a to je kvalitetan sadržaj.

DTI je u protekloj godini povećao broj publikacija, kao i lansirao novu internet stranicu u kojoj se kombinuje kompletan portfolio kompanije, koji uključuje vesti iz dentalne branše i struke, edukaciju i profile kompanija. Sve to zajedno čini DTI mrežu najsveobuhvatnijom platformom za informacije iz stomatologije na svetu. "Naš sveobuhvatan i internacionalni portfolio je trenutno dostupan za preko 650.000 stomatologa na 25 jezika," rekla je na sastanku Klaudija Salvicsek-Majonek (Claudia Salviczek-Majonek), direktorka u DTI odeljenju zaduženom za Content Creation. "Sa našim timom novinara i urednika iz celog sveta možemo

stomatolozi da ponudimo kvalitetan i jedinstven sadržaj"

Na skupu u Bugarskoj predstavili su nam se timovi bugarskog i japanskog izdanja, svaki sa svojim specifičnim pristupom i ponudom na svom lokalnom tržištu. Takođe je predstavljeno i novo izdanje pod nazivom "Smyle" magazine koji će biti namenjen pacijentima, a pored edukativnih tema o stomatologiji baviće se i temama kao što su zdrav način života, hrana, putovanja itd. Prvo izdanje ovog magazina za pacijente planirano je za septembar 2018. u Nemačkoj.

Bugarski IT stručnjaci iz kompanije Medi Cloud prezentovali su svoju platformu Practice Dent koja predstavlja "cloud-based online dental practice management software" trenutno aktivan na nekoliko svetskih tržišta kao što je u Brazilu gde ga koristi preko 200.000 stomatologa.

Na ovaj DTI skup doputovali su izdavači iz celog sveta - iz Bugarske, Kine, Češke, Nemačke,

Srbije, Grčke, Irana, Italije, Japana, Holandije, Rumunije, Južne Afrike.

Torsten Oemus je veoma zadovoljan sa posećenošću i rezultatima 14-og godišnjeg sastanka DTI izdavača: "Divno je to koliko daleko smo stigli ovako

ujedinjeni. Siguran sam da smo pravi tim i verujem u partnerstvo svih nas."

Sledeći sastanak DTI izdavača zakazan je da se održi 9.-11. marta 2019. godine u Nemačkoj, u Kelnu pred održavanje IDS, najvećeg sajma dentala na svetu. **DT**



Minimalno invazivna rekonstrukcija mikrodoncije gornjih sekutića tečnim kompozitom pomoću digitalnog protokola rada

Autor: Dr Ivan Čatović, Ordinacija dentalne medicine dr Čatović, Pula

Mlada pacijentkinja (15 god.) nezadovoljna izgledom svog osmeha, upućena je od strane ortodonta na estetsku, konzervativnu protetsku terapiju mikrodoncije gornjih sekutića. Zbog nezavršenog kraniofacijalnog rasta i razvoja, trenutni plan terapije bazirao se na privremenom rešenju

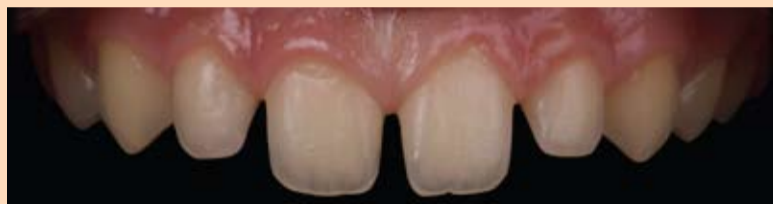

Slika 1: Početno stanje pacijenta

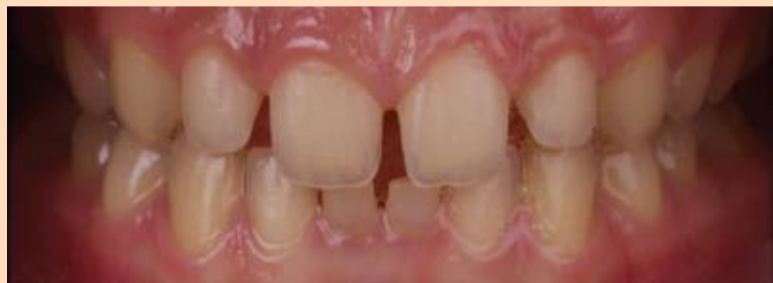estetskog problema očekujući minimalne promene u položaju zuba, ali i marginalnog mekog tkiva. Glavni je cilj bio uspostaviti estetski harmoničan osmeh potpuno aditivnom metodom kako bi u potpunosti sačuvali sve zubne strukture. (Slika 1).

Prva poseta obuhvatila je anamnezu, s ciljem procene pacijentove motivisanosti za terapiju i stvarne potrebe za terapijom, klinički pregled te foto i video dokumentaciju i intraoralno skeniranje (3Shape TRIOS 3; Copenhagen K Denmark) početne situacije. (Slika 2, 3, 4).

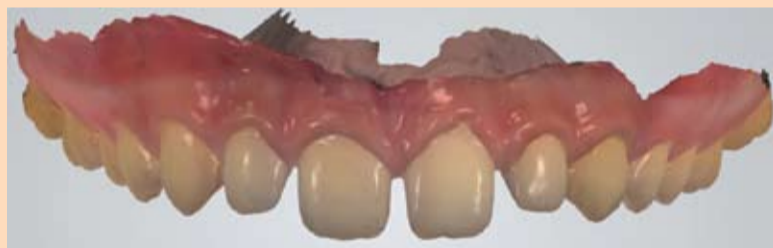Intraoralni sken prebačen je u software za digitalno planiranje (NemoSmileDesign 3D) zajedno sa fotografijama pacijenta. Kvalitetna dokumentacija i kompletna dento-facijalna analiza ključni su u planiranju estetske rehabilitacije. Digitalno planiranje terapije i dizajniranje buduće nadoknade omogućava nam testiranje i odabir idealnog dizajna bez pacijentove prisutnosti čime smo pojed-



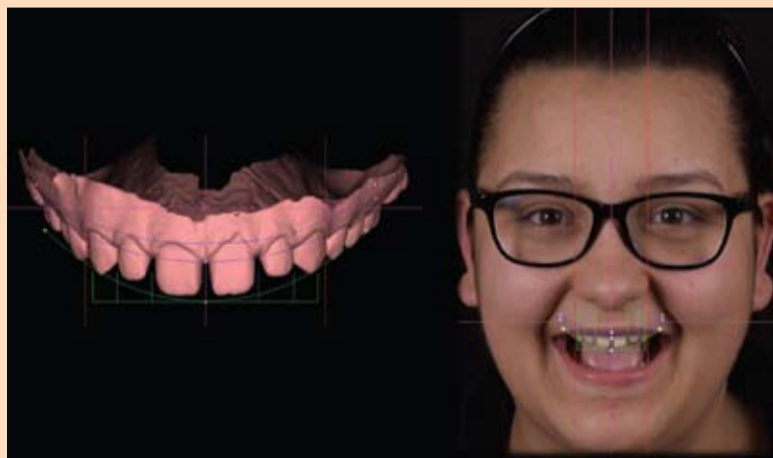
Slika 2: Intraoralni prikaz: kratke i uske kliničke krune maksilarnih centralnih sekutića



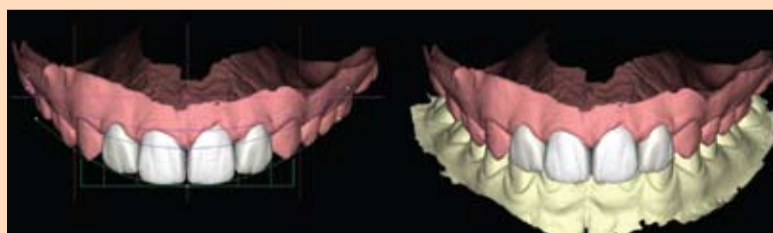
Slika 3: Intraoralni prikaz u zagrižaju: prisutnost mlečnih donjih centralnih sekutića. Početni preklop ograničava produžavanje incizalnog brida čime rizikujemo frakturu buduće nadoknade



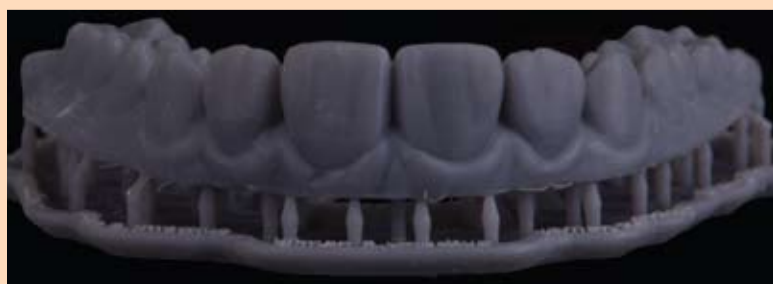Slika 4: Intraoralni sken gornje vilice (3Shape TRIOS 3; Copenhagen K Denmark)



Slika 5: Dento-facijalna analiza i planiranje restaurativne zone buduće nadoknade (NemoSmileDesign 3D)



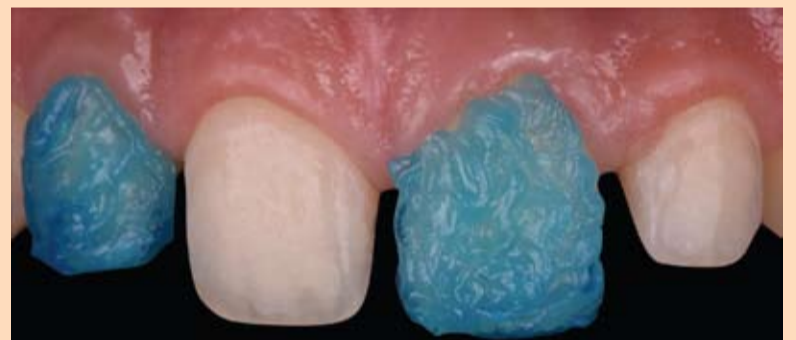Slika 6: Virtualni mock-up s izabranom digitalnom garniturom prirodnih zuba



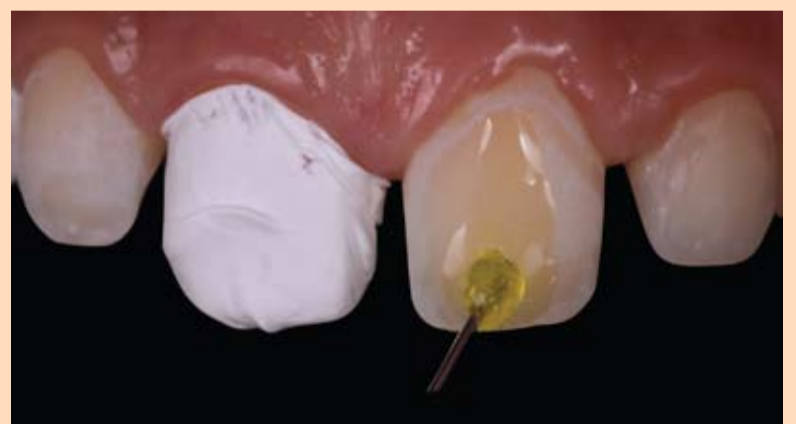Slika 7: 3D printani model finalnog dizajna (Formlabs Form 2; Grey material; 100µm)



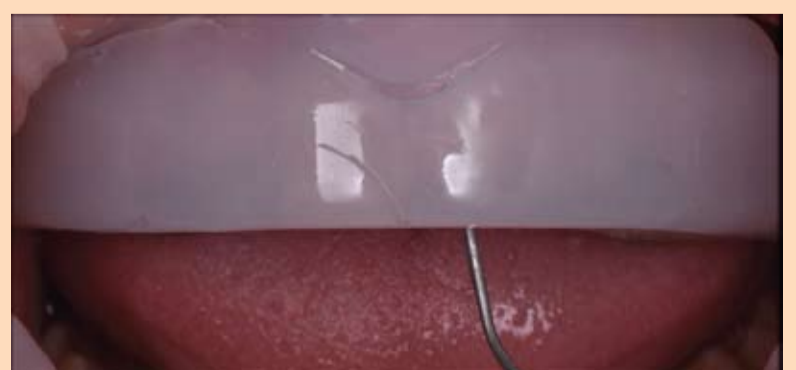Slika 8: Analogni mock-up i prezentacija predloga dizajna pacijentu



Slika 9: Nagrizanje gleđi ortofosfornom kiselinom (Total Etch; Ivoclar Vivadent, Liechtenstein)



Slika 10: Nanošenje adhezivnog sredstva (Adhese Universal; Ivoclar Vivadent, Liechtenstein)



Slika 11: Aplikacija tekućeg nano-hibridnog kompozitnog materijala kroz silikonski ključ

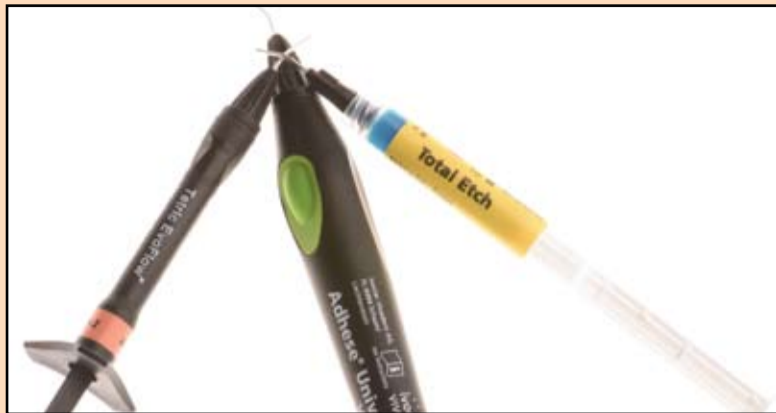nostavili terapiju za pacijenta, a osigurali predvidljivost finalnog rezultata.

Planiranje u software-uzapočinje preklapanjem virtualnog modela vilice s fotografijama prema DigitalSmileDesign konceptu. Sledi određivanje estetskih parametara buduće nadoknade u skladu s celim licem te izbor oblika zuba i dizajniranje budućeg osmeha (digitalni wax-up). Estetski je cilj zatvoriti prisutne diasteme, ne produžavajući previše incizalne bridove zbog početne dobre incizalne vidljivosti i rizikovanja frakture incizalne regije prilikom funkcionalnih kretanja. Iz tog razloga treba obratiti pažnju na tranzicijske linije čime možemo široke i kratke zube učiniti dužima i užima te se oni čine vizualno prihvatljivima. (Slika 5).

Odabrani dizajn predstavlja virtualnu garnituru zuba koja je dobivena intraoralnim skeniranjem i digitaliziranjem prirodnih zuba treće osobe. Možemo reći da je ta osoba poput donatora osmeha. Prednost ove metode je što se u potpunosti može kopirati mikro i makro tekstura nadoknade čime se uveliko pospešuje estetski rezultat. Svaka digitalna garnitura mora se prilagoditi trenutnom slučaju, međutim bitno je ne previše menjati dužinu i širinu zuba zasebno, jer u tom slučaju gubimo površinsku teksturu i finalni rezultat ne će biti kao što bi mogao da bude. (Slika 6).

Finalni dizajn je 3D printani (Formlabs Form 2; Grey material; 100µm) model i analogno je testiran mock-up koristeći samostvrdnjavajući kompozitni materijal (Telio CS A1; Ivoclar Vivadent, Liechtenstein) i adicijoni silikon (Virtual Putty i Virtual Extra Light Body fast set, Ivoclar Vivadent, Liechtenstein). Nakon što je pacijentkinja potvrdila izgled buduće nadoknade, kreće se u završnu fazu terapije. (Slika 7, 8).

Direktne kompozitne ljuskice izrađene su po protokolu adhezivne tehnike uz pomoć transparentnog silikonskog ključa (Visio.sil; Bredent GmbH&Co. Germany) tvrdoće 75 shore-a i tekućeg nano-hibridnog kompozita (Tetric EvoFlow A2- dentin; Ivoclar Vivadent, Liechtenstein). Zbog svoje tečnosti i dobrog afiniteta prijanjanja na površinu zuba, tekući kompozit materijal je izbora za ovakvu vrstu nadoknade. (Slika 9, 10, 11, 12).



Slika 12: Materijal korišten kod rekonstrukcije

Prvo su izrađene ljuskice na zubima 12 i 21, aproksimalna i cervikalna područja se obrade i zaglade, zatim se isti izoliraju teflonskom trakom i postupak je ponovljen kod izrade ljuskica na zubima 11 i 22. (Slika 13).

→ DT strana 20



Molimo Vas da nas obavestite o svakoj promeni Vaše adrese ukoliko želite da dobijate redovno Dental Tribune.

COMPETENCE IN ESTHETICS

Exploring the DIGITAL FUTURE

BEOGRAD, 10. novembar 2018.

BELEXPOCENTAR | Španskih boraca 74 | 11070 Beograd | Srbija

Competence in Digital

Nekoliko međunarodno priznatih stručnjaka održaće predavanja o različitim **tehnika digitalnog oblikovanja osmeha** pomoću **CAD/CAM tehnologije**

**[REZERVIŠITE]
DATUM**

Predavači:

Dr. Galip Gurel (Turska), Assoc. Prof. Stefan Koubi (Francuska), Hilal Kuday (Turska), Florin Cofar (Rumunija), Lóránt Stumpf (Mađarska), Domenico Vinci & Dr. Milena Fandiño Rodelo Vinci (Švajcarska)

Registracija i cene:	Regularna cena	EUR 120 (do 1.10.2018.) EUR 150 (nakon 1.10.2018.)
	Studenti	EUR 65 (do 1.10.2018.) EUR 80 (nakon 1.10.2018.)

Registrujte se na **ciebelgrade@gmail.com** ili kontaktirajte ovlašćenog Ivoclar Vivadent distributera.

Ivoclar Vivadent GmbH

Tech Gate Vienna | Donau-City-Straße 1 | A-1220 Wien | Tel.: +43 1 263 191 10
Fax: +43 1 263 191 111 | Email: office.wien@ivoclarvivadent.com

ivoclar
vivadent
passion vision innovation



Postanite naš
Facebook prijatelj
Dental Tribune Srbija

NOVOCOR PLUS®

- rešenje za komplikovane situacije u implantologiji!

Autori:

Dr Svetlana Ivošević, specijalista oralne hirurgije, Stomatološka ordinacija BELLA, Beograd

Dr Dejan Četković, specijalista oralne hirurgije, Asistent na katedri za Anatomiju, Stomatološki fakultet, Beograd

Dejan Ivošević, CNI – Centar za navigacionu implantologiju

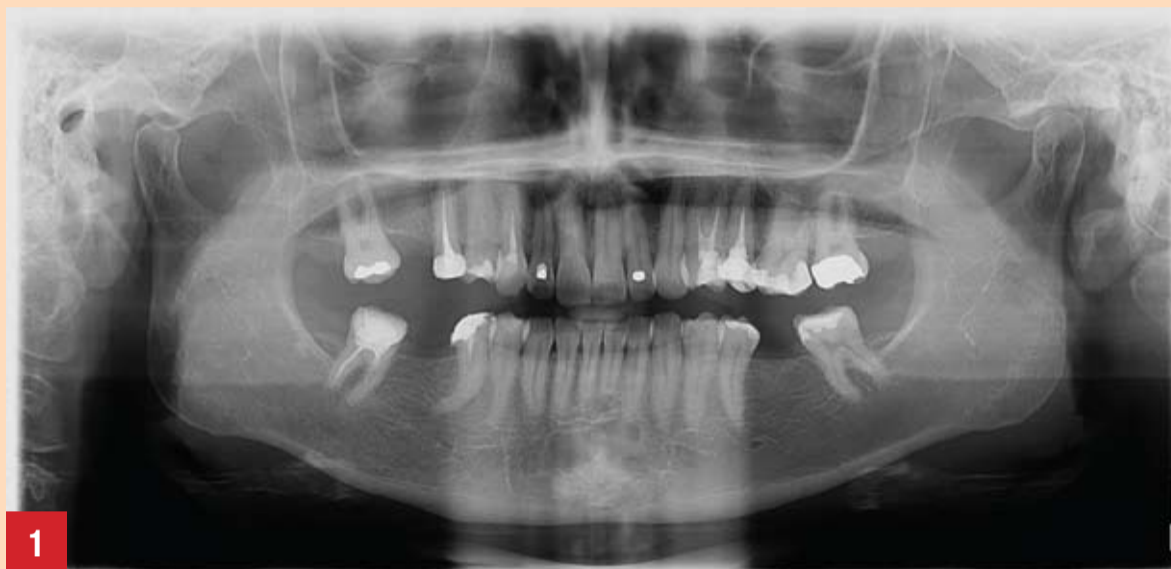Kao što je poznato, začeci navigacione implantologije u Srbiji, vezani su za stručne napore prof. dr Zorana Lazića, kao i Centra za navigacionu implantologiju - CNI, na čijem je čelu Dejan Ivošević.

Pacijenti se danas sve češće odlučuju za ugradnju implantata protokolom navigacione implantologije - korišćenjem hirurškog stenta. To im pruža daleko veći komfor u odnosu na klasičnu metodu ugradnje, jer nema sečenja ni ušivanja, a postoperativni oporavak je skoro nepostojeći.

U stomatološkoj ordinaciji BELLA, se već 3 godine uspešno vrši ugradnja implantata na ovaj tehnološki najsavremeniji način, korišćenjem protokola navigacione implantologije. Do sada je urađeno desetina uspešnih slučajeva. Jedan o njih, koji ćemo prikazati u ovom članku, je sa komplikacijama koje su uspešno rešene.

Prikaz slučaja

Pacijentkinja starosti 44 god (Slika 1), je došla sa zahtevom da nadoknadi zube u regiji 36 i 46. Posle kliničkog pregleda i analize OPT snimka uzet je anatomski otisak donje vilice. Na gipsanom modelu urađena je folija na koju su postavljene radiotransparentne kuglice. Pacijentkinji je urađen CBCT snimak sa folijom u ustima. Folija je 3D skenirana u CNI (Centar za navigacionu implantologiju), nakon čega je izvršeno preklapanje CBCT snimka i 3D skena u specijalizovanom softveru – 3DIEMME Real Guide. Nakon toga je urađeno softversko pozicioniranje implantata u optimalnim pozicijama (Slika 2). Tokom pozicioniranja implantata uočeno je da je kost u regiji 36 i 46, kategorizacije D4 (izuzetno niske vrednosti HU). U konsultaciji sa pacijentkinjom, odlučeno je da se slučaj ipak uradi. Isplanirano je postavljanje implantata B&B DENTAL – DURAVIT 3P. U regiji 36 je planiran implant DURAVIT 3P prečnika 5.0mm i dužine 8mm, a u regiji 46 je planiran implant DURAVIT 3P prečnika 4.0mm i dužine 10mm (Slika 3).

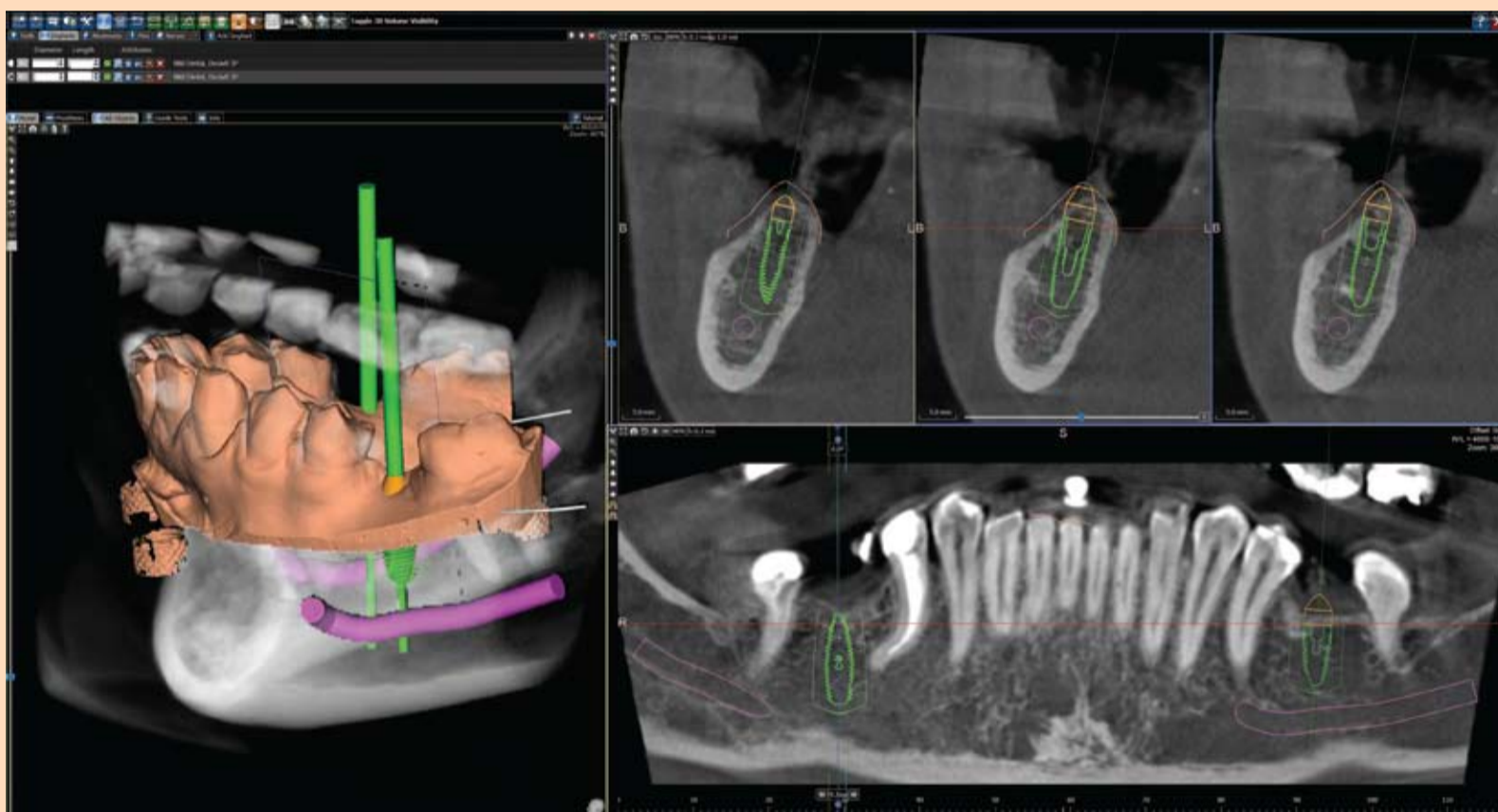


1

Zatim je u CNI izvršeno softversko projektovanje hirurškog stenta (Slika4), nakon čega je isti odštampan pomoću 3D printera i posle izvršene obrade i kontrole preciznosti, predat spreman za ugradnju implantata.

U ordinaciji smo proverili preciznost hirurškog stenta i pristupili procesu ugradnje implantata (Slika 5).

→ DT strana 15

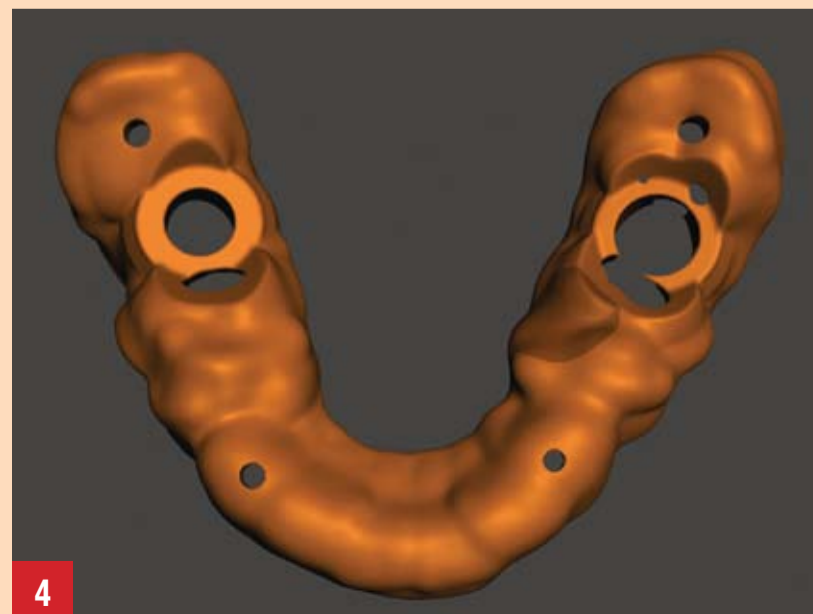


2

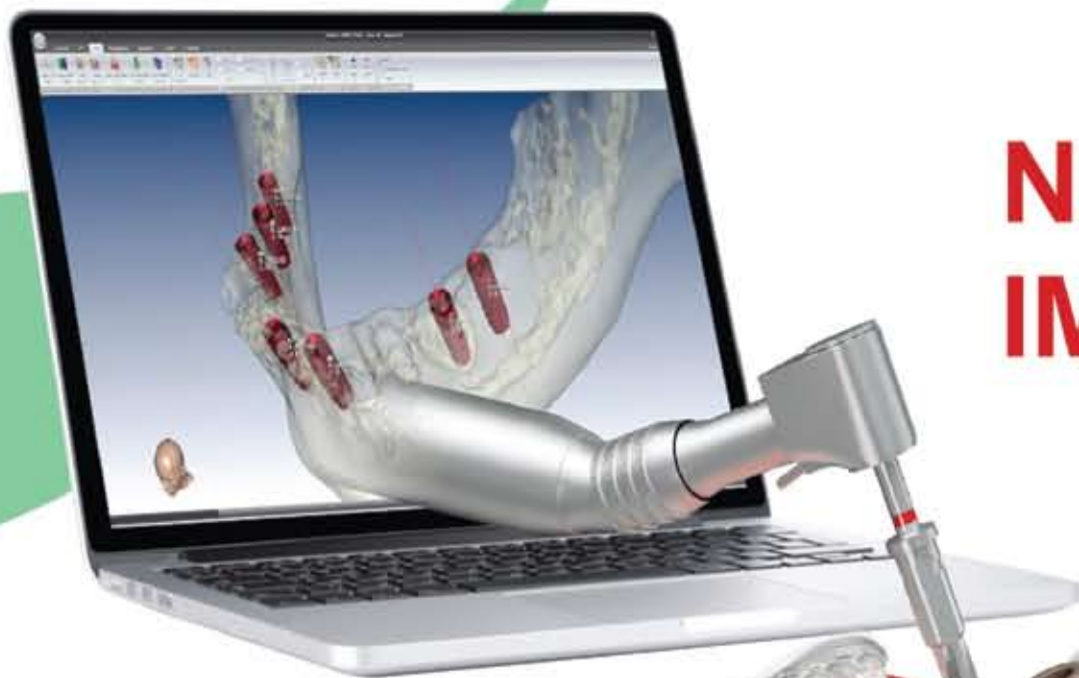3DIEMME®
BIOMAGING TECHNOLOGIES



3



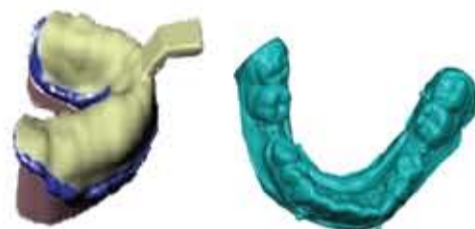
4



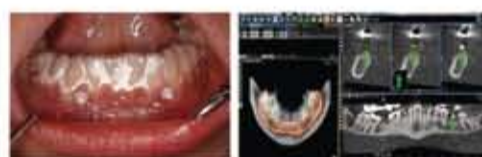NAVIGACIONA IMPLANTOLOGIJA

- BEZ ODIZANJA REŽNJA
- MINIMALNO INVAZIVNO
- BEZ UŠIVANJA
- BRZ I BEZBOLAN OPORAVAK PACIJENTA

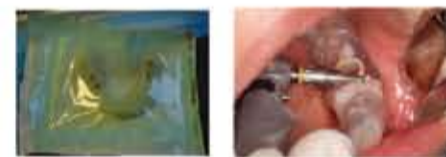
1 Uzimanje otiska i skeniranje



2 CBCT snimanje i planiranje idealne pozicije implantata



3 Postavljanje implantata pomoću hirurškog stenta



INDIKACIJE:
implantologija, parodontologija i oralna hirurgija

- Sinus lift
- Horizontalna augmentacija
- Intra koštani defekti
- Peri implantni defekti
- Extrakcioni džepovi
- Vertikalna augmentacija
- Pružanje primarne potpore implantata kod kosti lošeg kvaliteta

PROMO CENA

120 €

Pakovanje: 4 kapsule od 0.5g, ukupno 2g



Kornelija Stankovića 31, 21000 Novi Sad
tel/fax 021/511-073, 021/511-075, mob 063/77-87-427
e-mail: office@commexdental.com, commex.bg@gmail.com
www.BBdental.rs



3D CBCT kao neophodno dijagnostičko sredstvo pri imedijatnoj ugradnji implantata

Autori: Dr Marko Magić i dr Gorana Lazić, Stomatološka ordinacija Dental Clinic, Beograd

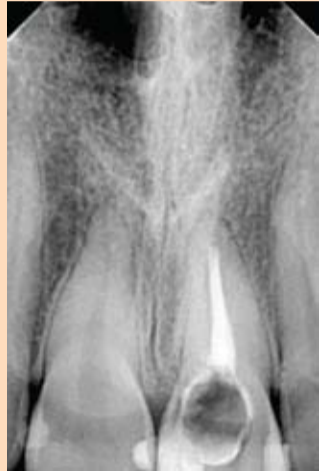Prikaz slučaja imedijatne ugradnje implantata u regiji centralnog sekutića gornje vilice. Zub 21 je indikovano za vađenje zbog vertikalne frakture korena zuba. Prehirurško planiranje urađeno je pomoću 3D CBCT snimka. Nakon ekstrakcije zuba i ugradnje implantata sprovedena je procedura koštane augmentacije. Pacijentkinja je u istoj poseti privremeno zbrinuta adhezivnim mostom fiksiranim staklom ojačanim vlaknima.

Uvod

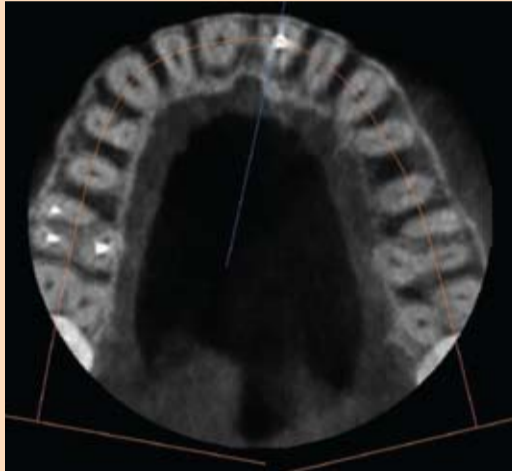
Imedijatna ugradnja implantata je procedura koja omogućava dobijanje optimalnih rezultata u pogledu funkcije i estetike. U slučaju da postoje preduslovi za izvođenje ove procedure, imedijatna ugradnja implantata u estetskoj zoni predstavlja metodu izbora, jer omogućava očuvanje konture mekog i čvrstog tkiva, a samim tim i visok estetski učinak protetske nadoknade⁽¹⁾. U cilju postavljanja pravilne indikacije za imedijatnu ugradnju implantata, kao i izradu kvalitetnog plana terapije upotreba 3D CBCT snimaka je nezaobilazni korak. Analizom 3D CBCT snimka mogu se videti anatomske parametre od značaja za imedijatnu ugradnju, kao što su: kontinuitet i debljina bukalne lamele, količina palatinalne kosti, udaljenost od susedne anatomske strukture. Moguće je u software-u za planiranje virtuelno postaviti implantat i nosač kako bismo odredili angulaciju budućeg implantata.

Dijagnoza

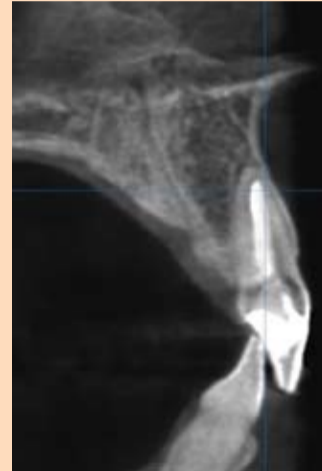Pacijentkinja starosti 24 godine se javila u stomatološku ordinaciju Dental Clinic sa bolom i otokom u predelu zuba 21. Kliničkim pregledom uočena je promena boje ovog zuba, kao i blaga luksacija krunice zuba. Nakon analize retroalveolarnog RTG snimka nije se mogla uočiti fraktura linija kao ni promena u periapikalnoj regiji navedenog zuba, bilo je primetno samo blago zadebljanje periodontalne membrane (Slika 1). Pacijentkinja je upućena na dodatnu RTG dijagnostiku, kada je urađen 3D CBCT snimak (Scanora 3D, Sorredex Finland)). Analizom aksijalnih preseka u OnDemand 3D software-u primećena je vertikalna fraktura korena zuba 21 (Slika 2), dok pregledom sagitalnih preseka ova promena nije bila uočljiva (Slika 3). Međutim, na sagitalnom preseku bilo je moguće uočiti bukalnu lamelu očuvanog kontinuiteta, bez dehiscencija i fenestracija, kao i dovoljnu količinu palatinalne kosti za postavljanje implantata



Slika 1. Retroalveolarni RTG snimak



Slika 2. Aksijalni presek u regiji zuba 21



Slika 3. Sagitalni presek zuba 21

u optimalnom položaju. U software-u OnDemand 3D urađeno je virtuelno postavljanje implantata sa nosačem u regiji 21. Daljom kliničkom analizom u regiji ovog zuba je utvrđeno postojanje debelog biotipa gingive⁽²⁾. Analizom okluzije primećeni su narušeni međuvilični odnosi u vertikalnoj dimenziji (duboki preklap).

Plan Terapije

- Ekstrakcija zuba 21
- Imedijatna ugradnja implantata u regiji zuba 21
- Koštana augmentacija u regiji 21
- Imedijatna restauracija zuba 21 izradom adhezivnog mosta

Procedura

Zub 21 je ekstrahovan minimalno traumatski upotrebom periotoma i gracilnih bajnovih poluga (Slika 4). Ekstrakcija je učinjena bez odizanja režnja u cilju maksimalnog očuvanja bukalne lamele⁽³⁾. Klinički, sondiranjem je potvrđen nalaz sa 3D snimka koji je ukazao na postojanje bukalne lamele očuvanog integriteta.

U post-ekstrakcionu alveolu je ugrađen implantat NobelActiveNP 3.5 x 13 mm, takođe bez odizanja režnja. Implantat je pozicioniran palatinalnije u odnosu na uzdužnu osovinu korena zuba i 3 mm ispod ivice marginalne gingive (Slika 4). Stabilnost implantata je izmerena analizom rezonante frekvence (RFA) upotrebom Ostell Mentor uređaja, i iznosila preko 60 ISQ

(International Stability Quotient) jedinica. Uprkos visokoj primarnoj stabilnosti implantata koja omogućava imedijatno opterećenje, zbog narušenih međuviličnih odnosa u vertikalnoj dimenziji (duboki preklap), odlučeno je da se kao privremeno rešenje napravi adhezivni most. Prostor između bukalne lamele i implantata je popunjen koštanim zamenikom bovinog porekla (Bio-Oss® Geistlich Pharma). Na implantat je zatim postavljen fabrički sulkus former od titana.

Pre same ekstrakcije zuba uzet je situacioni otisak gustom masom kondenzacionog silikona (3M Express Penta Putty), i od njega je napravljen silikonski ključ za pozicioniranje privremene nadoknade.

Krunični deo ekstrahovanog zuba 21 je isečen, očišćen i oblikovan kompozitom tako da pasivno naleže na meko tkivo alveole zuba. Na palatinalnoj strani iznad cingulum napravljen je urez kako bi se obezbedilo mesto za retenciju vlakana. Krunica je dezinfikovana. Sa palato-mezijalne strane zuba 11 uklonjen je stari kompozitni ispun. Pristupljeno je kondicioniranju palatinalnih i aproksimalnih površina zuba 11, 21 i 22. Staklom ojačana vlakna (everStick®C&B GC) postavljena su u urez na palatinalnoj površini zuba 21, na njih je nanešen tečni kompozit (G-aenial Universal Flo GC), i zub je potom postavljen u silikonski ključ, koji

nam je omogućio precizno pozicioniranje u ustima. Nakon fiksiranja, zub je u potpunosti dezartikulisan (Slika 5).

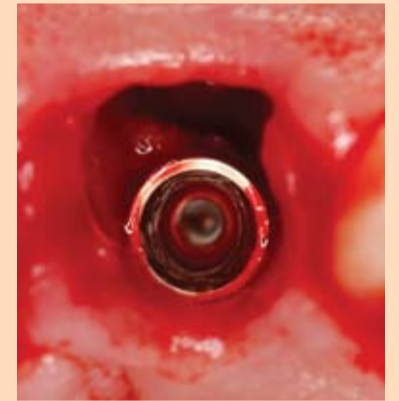Zaključak

Imedijatnom ugradnjom implantata moguće je skratiti broj poseta pacijenta kao i vreme provedeno na stolici, a visoki estetski rezultati se mogu očekivati. Analiza 3D CBCT snimka je procedura koja je ključna pri postavljanju dijagnoze i izradi plana terapije, kao i donoše-

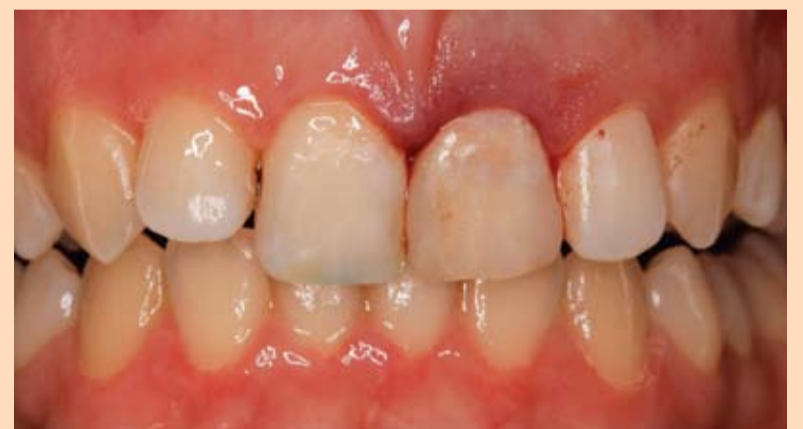nju odluke da li će ekstrahovani zub u istom aktu biti nadoknaden implantatom. **DT**

Literatura:

1. Tarnow DP, Chu SJ, Salama MA, Stappert CF, Salama H, Garber DA, Sarnachiaro GO, Sarnachiaro E, Gotta SL, Saito H. Flapless postextraction socket implant placement in the esthetic zone: part 1. The effect of bone grafting and/or provisional restoration on facial-palatal ridge dimensional change-a retrospective cohort study. *Int J Periodontics Restorative Dent.* 2014;34(5):525-51.
2. Kan JY, Morimoto T, Rungcharassaeng K, Roe P, Smith DH. Gingival biotype assessment in the esthetic zone: visual versus direct measurement. *Int J Periodontics Restorative Dent.* 2010;30(5):257-45.
3. Araújo MG, Lindhe J. Ridge alterations following tooth extraction with and without flap elevation: an experimental study in the dog. *Clin Oral Implants Res.* 2009;20(6):545-9



Slika 4. Implantat postavljen u post-ekstrakcionu alveolu




Slika 5. Privremena krunica fiksirana u ustima

Kontakt info

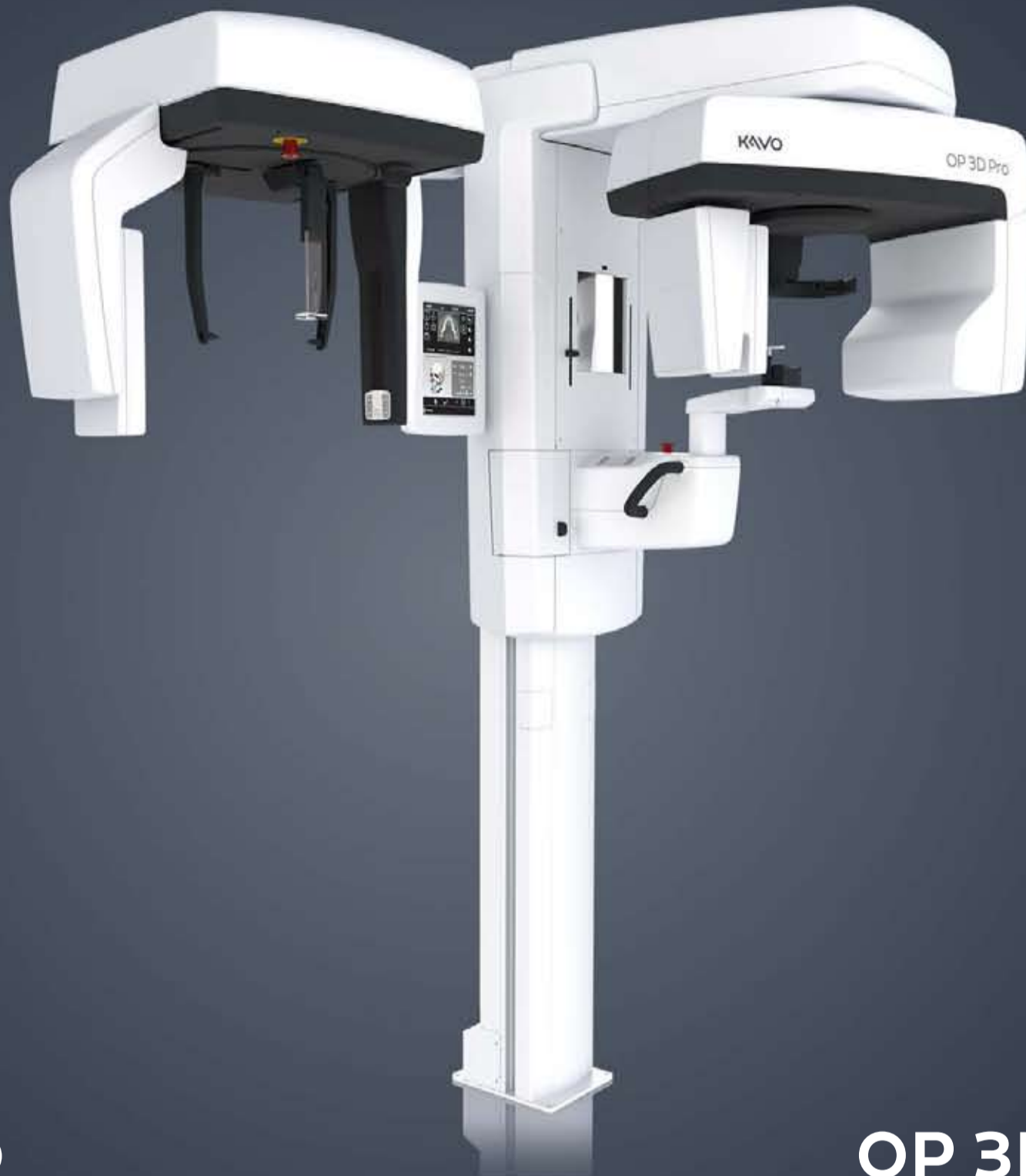

Dr Marko Magić
markomagic@gmail.com



Dr Gorana Lazić
www.dental-clinic.rs

Dobro došli u novi svet KaVo imidžinga



KAVO

OP 3D Pro

Naslednik najprodavanijeg ekstraoralnog imidžing sistema u Srbiji: **Cranex 3D**

KaVo OP3D Pro jeste profesionalni „sve u jedan“ ekstraoralni imidžing sistem sa ugrađenim najnovijim tehnološkim dostignućima iz oblasti stomatološke radiografije.

Obezbeđujemo jedinstvenu tehničku i kliničku podršku za sve kupce kao i besplatnu izradu projekta instalacije i radnog procesa. Potpuna obuka korisnika.

KaVo OP3D Pro pruža neprevaziđeni kvalitet Panoramskih snimaka sa najnovijim opcijama: *OrthoFocus* automatski odabir najboljeg fokusa, *Multilayer* širina fokusne ravni od 27mm i *ADC* automatske kontrole doze zračenja.

3D snimci u 4 različite rezolucije i do 5 različitih veličina vidnih polja sa *LDT* tehnologijom niske doze zračenja.

OnDemand3D

Jedini 3D CBCT softver preveden na Srpski jezik!

Uz svaki OP3D Pro aparat dobijaju se 6 OnDemand3D licenci + server.

Za dodatne informacije kontaktirajte KaVo distributera za Srbiju:



Tim Co. d.o.o. Beograd 011/2836-786, www.timco.rs

KAVO
Dental Excellence