

ENDO TRIBUNE

The World's Endodontics Newspaper • Édition Française

OCTOBRE 2014 – Vol. 6, No. 10

www.dental-tribune.fr

CAS CLINIQUE

L'anatomie radiculaire comme vous ne l'avez jamais vue ! Le Dr S. Rosier présente sa dent transparente qui permet d'étudier la morphologie de la pulpe en 3D. Un outil didactique plébiscité par les étudiants.



► Pages 24 et 25

PUBLI-REDACTIONNEL

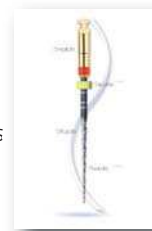
Les inserts U.S sont devenus des outils indispensables pour effectuer les traitements endodontiques dans les meilleures conditions. De l'ouverture de chambre jusqu'à l'intérieur des canaux, ils s'avèrent très utiles.



► Pages 26

PAS À PAS

Depuis quelques années, des séquences de mise en forme dites « mono instrumentales », tendent à simplifier les séries de limes Nickel-Titane. Pas à pas du Dr N. Gardon, suivons le protocole du One Shape développé par la société MICRO-MEGA.

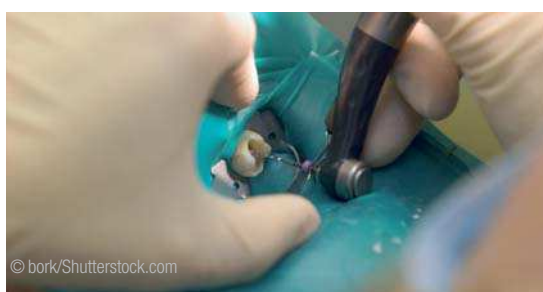

► Pages 28 et 29

Publication d'un nouveau guide clinique en endodontie

CHICAGO, États-Unis : L'American Association of Endodontists (AAE) a publié un nouveau guide des options de traitements endodontiques pour les situations cliniques difficiles. Cette version en couleur présente 13 nouveaux cas et plus de 100 images de traitements qui se sont montrés efficaces. L'objectif est d'encourager les dentistes à envisager toutes les options de traitement endodontique connues avant de recommander l'extraction d'une dent.

Selon l'association, le guide est une ressource essentielle pour les praticiens cliniques qui veulent sauver les dents naturelles de leurs patients. En fournissant de nombreux exemples illustrés de radiographies et de



© bork/Shutterstock.com

photographies cliniques, d'examen cliniques et des conseils de pronostics, le guide a pour but d'aider les dentistes à prendre des décisions de traitement dans des situations cliniques difficiles.

En outre, le guide vise à encourager une collaboration croissante entre la dentisterie générale et des spécialistes en endodontie, pour élaborer des plans de traitement pouvant sauver la dent naturelle.

Du 19 au 20 juillet, l'Académie américaine de parodontologie, l'American College of Prosthodontics et l'AAE ont organisé en partenariat, un colloque axé sur l'importance de préserver la denture naturelle. Lors de cet événement, les participants ont évoqué les dernières trouvailles de traitements de pointe et ont établi des analyses factuelles des pratiques les plus efficaces pour préserver les dents naturelles.

« Aider les patients à garder leurs dents saines et veiller à maintenir les structures en bonne santé, belles et fonctionnelles, sont des objectifs fondamentaux pour tous les dentistes praticiens » a déclaré le Dr Lily T. Garcia, présidente de l'American College of Prosthodontics Education Foundation.

Le document, gratuit, intitulé « *Treatment Options for the Compromised Tooth: A Decision Guide* », est disponible en téléchargement à partir du site Web de l'AAE à l'adresse suivante : www.aae.org/treatmentoptions

Le document est destiné à l'ensemble de la communauté dentaire, y compris les dentistes omnipraticiens et étudiants en Odontologie.



Venez sur notre stand ADF
Testez les solutions MICRO-MEGA®
avec nos conseillers endo

Stand 1R07
ADF 25-29 Novembre 2014



MM•control
Moteur d'endo
avec localisateur d'apex intégré

• NOUVEAU •



Revo-S™
Séquence universelle
à 3 instruments

Bénéficiez d'offres attractives
valables uniquement sur le stand ADF



One Shape®
Lime unique en rotation continue

MM MICRO MEGA
Your Endo Specialist™

Fabrication Française 

MICRO-MEGA® 5-12 rue du Tunnel - 25006 Besançon Cedex - France - www.micro-mega.com

 A Sanavis Group Company

Classe médicale IIA selon directive 93/42/CEE – Organisme certificateur : LNE/G-MED (CE 0459), Dispositif médical pour soins dentaires, réservé aux professionnels de santé, non remboursé par la Sécurité Sociale. Voir l'étiquetage du produit, et le cas échéant, la notice.

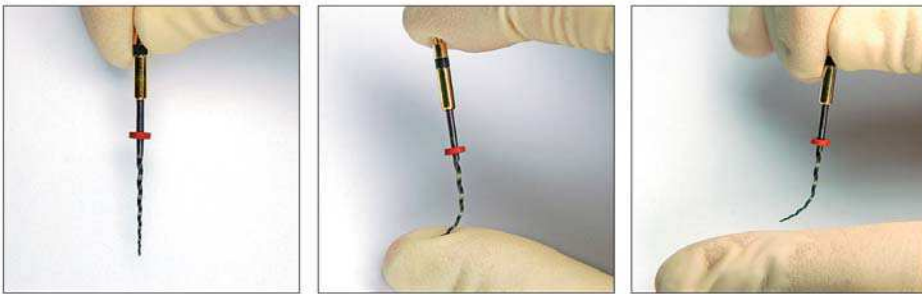
▷ HyFlex COLTÈNE

Reprend sa forme après traitement par la chaleur = RÉUTILISABLE !

Les limes HyFlex CM NiTi répondent aux contraintes excessives dans la paroi canalaire par un allongement de leurs spirales ce qui empêche un engagement trop important et augmente ainsi la résistance à la rupture. La lime s'adapte à l'anatomie du canal, réduisant le risque de butée, de transport canalaire ou de perforation radiculaire. De plus, il est possible de courber les limes avant de les introduire dans le canal. Le traitement par la chaleur des li-

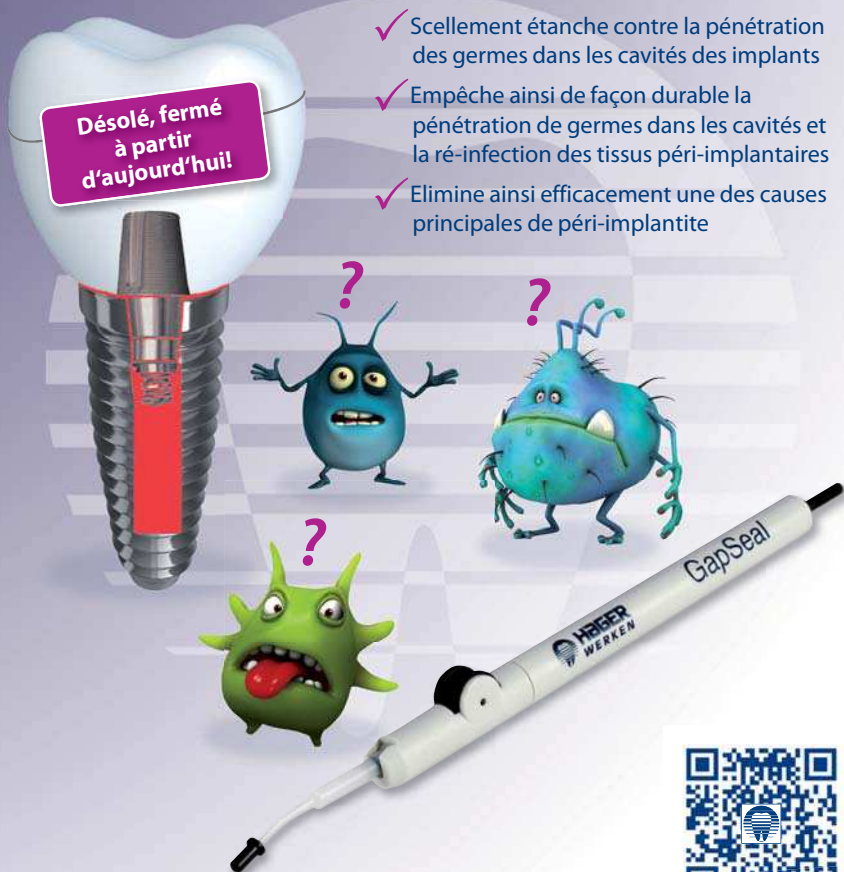mes HyFlex CM NiTi permet à l'alliage une régénération et une reprise de la forme initiale des spirales. Le processus de régénération de l'alliage des limes HyFlex CM NiTi augmente considérablement leur résistance à la fatigue cyclique. Jusqu'à 300 % de résistance en plus à la fracture : un contrôle visuel de l'état d'usure de l'alliage des limes NiTi apporte une double sécurité pour les utilisateurs qui peuvent ainsi constater si l'instrument est réutilisable ou s'il doit être jeté. Les limes HyFlex CM sont disponibles en séquence de 6 instruments de 21mm et de 25mm ainsi que des recharges de séquence et des limes complémentaires.

Controlled Memory



GapSeal® Pour un scellement étanche des cavités des implants

- ✓ Scellement étanche contre la pénétration des germes dans les cavités des implants
- ✓ Empêche ainsi de façon durable la pénétration de germes dans les cavités et la ré-infection des tissus péri-implantaires
- ✓ Elimine ainsi efficacement une des causes principales de péri-implantite



www.hagerwerken.de



Video

▷ Dentapreg PINPost BISICO

Ils plient mais ne rompent point !

Ce sont des tenons cylindriques fins et flexibles en fibres de verre de très haute qualité pour la reconstitution coronoradiculaire des dents dépulpees. Ils s'adaptent à l'anatomie radiculaire des dents, même en présence de courbures et respectent ainsi la biomécanique originale de la dent. De même, les canaux de section ovale ou en ruban sont mieux reconstitués avec ce nouveau procédé qui remplit parfaitement l'espace endodontique. Le concept Dentapreg PINPost permet d'éviter les délabrements dentaires nécessaires à la mise en place de tenons conventionnels, et

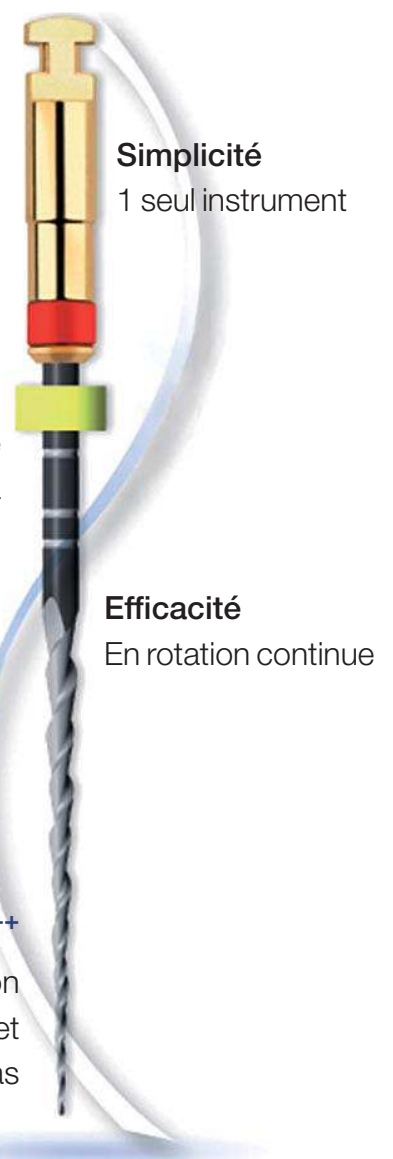de réduire les risques de fracture radiculaire. Enrobés de résine et prépolymérisés, ils peuvent être directement employés dans une procédure adhésive habituelle de reconstitution. Ce procédé anatomique de reconstitution, plus rapide et plus facile à mettre en œuvre que celui des tenons conventionnels, respecte les principes de la dentisterie faiblement invasive. Ces tenons, blancs, existent en diamètre 0,45 mm et sont suffisamment longs (20 mm) pour s'adapter à toutes les situations cliniques.



▷ One Shape MICRO-MEGA

New One Shape... que des atouts !

Découvrez aujourd'hui, One Shape New Generation, l'instrument unique en rotation continue pour les mises en forme canalaire endodontiques. Un seul instrument pour la mise en forme et donc une seule référence à gérer en stock. Gain de temps grâce à l'instrumentation stérile et maîtrise des risques infectieux grâce à un instrument à usage unique. Le pas variable évite l'effet de vissage et limite les risques de rupture par accumulation de fatigue sur la lime. Instrument en rotation continue : la face décalée et l'allongement du pas (comme la séquence Revo-S) permet d'augmenter le volume disponible pour la remontée des débris (une extrusion apicale des débris en réciprocité est plus importante qu'en rotation continue). Bonne aptitude à négocier les courbures grâce à la progression en douceur. En conclusion, une ergonomie qui donne un maximum de confort, de sécurité, d'efficacité et de simplicité au praticien.



Simplicité
1 seul instrument

Sécurité+++
Mouvement de
reptation de la lime à
l'intérieur du canal

Efficacité
En rotation continue

Flexibilité+++
Nouvelle section
à face décalée et
allongement du pas

CHIRURGIEN
DENTISTE

LABORATOIRE

SPECIALISTE

ENDODONTIE

1889 **MAILLEFER** 2014

INNOVATION - QUALITÉ - HÉRITAGE

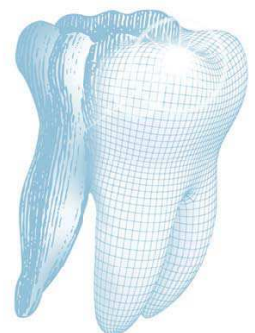
© Dade72 - Fotolia.com

125 ANS D'EXPERTISE EN ENDODONTIE

Grâce à la qualité, l'innovation et l'expertise acquise au fil de 125 années dans le domaine exclusif de l'endodontie, DENTSPLY MAILLEFER, leader¹ de son marché, développe des solutions globales pour le traitement endodontique avec les experts internationaux reconnus dans ce domaine.

** 125 ans d'expertise en endodontie. (1) Source étude Keystone juillet 2014, parts de marché limes NiTi.

125
YEARS



OF DENTAL
INNOVATION**

DENTSPLY
MAILLEFER

For better dentistry*

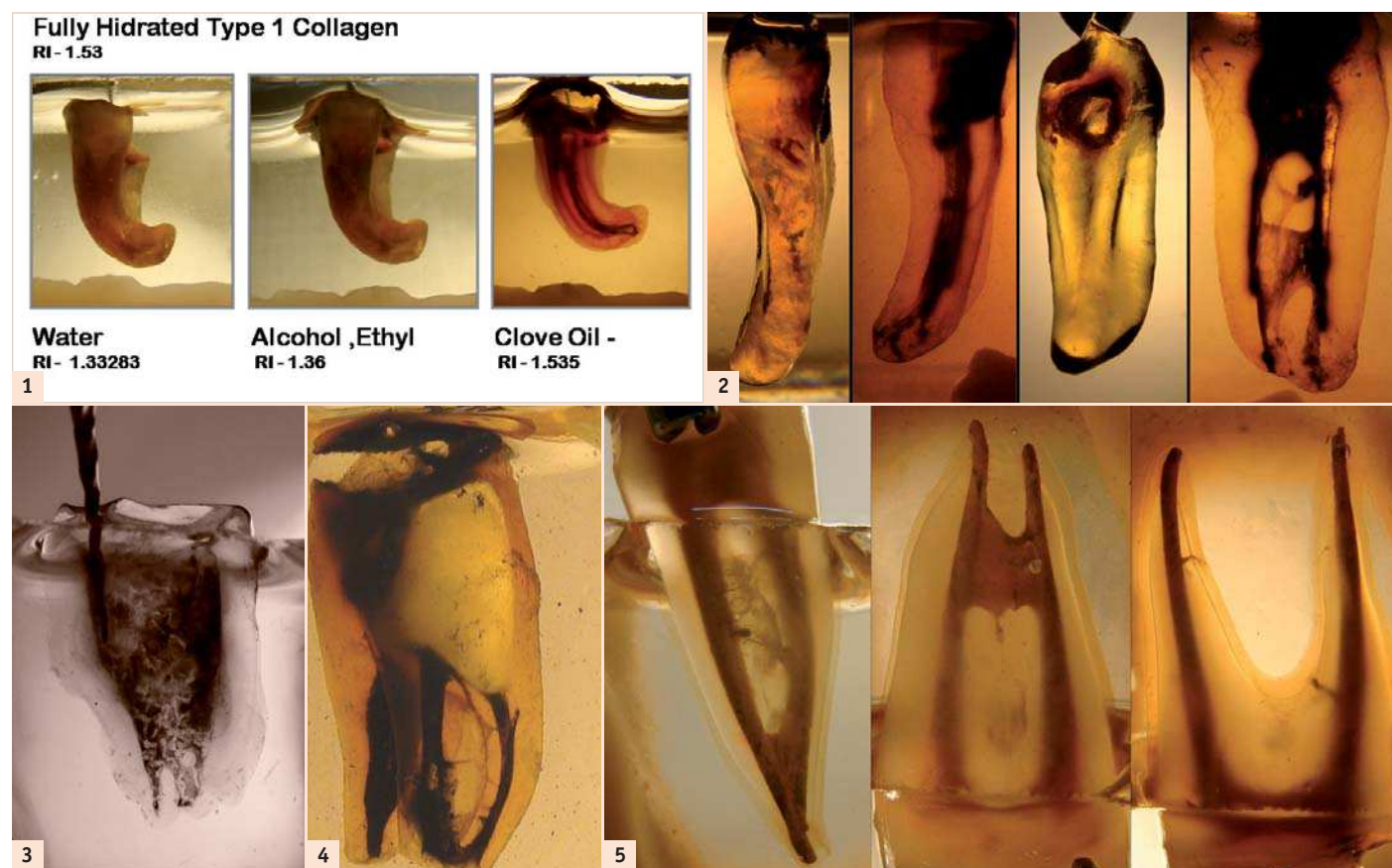
DENTSPLY

* Pour une meilleure médecine bucco-dentaire

DENTSPLY France SAS | ENDODONTIE
4 rue Michael Faraday | 78180 Montigny le Bretonneux | Tél : 01 30 14 77 77
Plus d'infos, plus de nouveautés, sur www.dentsply.fr

Dents transparentes : un puissant outil didactique

Auteur: Dr Sergio Rosler, Argentine



Depuis la naissance de l'odontologie, les chirurgiens-dentistes ont exploré la morphologie anatomique interne de la racine. Bien avant les rayons X, et encore à notre époque dominée par les technologies, l'étude et l'examen du système canalaire est devenue l'obsession des endodontistes. Plusieurs méthodes, telles que les examens radiographiques (Pinea et Kuttler 1972) et histologiques (Barret, 1925 et Coolidge, 1929) les coupes transversales et longitudinales,³ et les techniques permettant de rendre la racine transparente, pour n'en citer que quelques-unes, étaient déjà largement utilisées par le passé. Aujourd'hui, on éclaire les limites obscures de la pulpe dentaire au moyen d'examen tomographiques⁸ et d'observations au microscope chirurgical dentaire.⁴

La technique qui permet de rendre la dent transparente

Au cours de ces 100 dernières années, on a utilisé une technique qui consiste à rendre la dent transparente pour étudier la morphologie de la pulpe dentaire humaine. Il est ainsi possible d'obtenir une vue 3D de la cavité pulpaire entourée des structures dentaires externes, et de procéder à un examen approfondi des chambres pulpaires et des canaux radiculaires (Vertucci 1978, Walker 1988, Saunders & Saunders 1992). Cette technique a également été utilisée pour l'étude de la percolation apicale (Scott et al., 1989). Aujourd'hui, elle est utile en tant qu'outil didactique et de recherche, mais aussi grâce à la possibilité d'application clinique. En effet, la plupart des procédures d'en-

dodontie, telles que la mise en forme d'un canal avec un instrument NiTi, peuvent être pratiquées et évaluées sur des dents transparentes.

En 1913, le protocole préalablement proposé par Spaltholz en 1906 a permis à Hermann Prinz d'obtenir un os mandibulaire transparent, pour évaluer la position anatomique du canal mandibulaire. Okumura (1918 et 1927) a réalisé des études approfondies de l'anatomie pulpaire et a classé les canaux selon leur distribution et leur prévalence. Pour simplifier l'observation du système canalaire, il a injecté de l'encre dans la cavité pulpaire.⁶ La coloration des échantillons peut également être réalisée au moyen d'hématoxyline et d'éosine, qui sont des colorants largement utilisés pour les préparations histologiques. Comparée à d'autres procédés, tels que les

examens radiographiques et histologiques, la technique consistant à rendre la dent transparente offre certains avantages :

- La conservation de la forme originale de la racine ;
- La possibilité d'examiner dans les moindres détails la morphologie du canal radiculaire ;
- Son coût peu élevé ;
- La possibilité de conserver les échantillons très longtemps ; et
- Sa simplicité de mise en œuvre.

La préparation d'un spécimen transparent demande une combinaison de processus chimiques et physiques spécifiques :

Procédés chimiques

Ils sont de nature préparatoire et nécessaires pour que l'échantillon soit préparé pour les procédures physiques à suivre.

Procédés physiques

Utilisation d'une loi optique à laquelle l'échantillon et le milieu qui l'entoure doivent se conformer.

Loi optique

un objet, animal ou végétal, réfléchit le moins de lumière et devient totalement transparent lorsqu'il est saturé et entouré d'un milieu dont l'indice de réfraction (IR) est égal à l'indice de réfraction du milieu qui imprègne l'objet considéré (correspondance des indices de réfraction). Lorsqu'ils frappent un objet, les rayons lumineux y pénètrent partiellement et sont partiellement réfléchis à sa surface. La proportion de lumière réfléchie atteint un niveau de densité minimal et la lumière qui pénètre à l'intérieur de l'objet a un niveau de densité maximal lorsque les indices de réfraction des deux milieux — l'objet et le milieu environnant — sont égaux. Le résultat de l'égalisation des deux indices de réfraction correspond à la transparence maximale. L'indice de réfraction du collagène de type 1 totalement hydraté vaut 1,53.

Le processus repose sur une technique en trois temps : la déminéralisation, la déshydratation et le traitement final qui va rendre les structures externes transparentes et permettre de visualiser la racine.^{1,7}

Protocole de préparation des échantillons

- Utiliser des dents extraites récemment.
- Éliminer le tartre et tout résidu de tissu parodontal.
- Éliminer la structure coronaire des échantillons et négocier les canaux au moyen d'une lime n° 10 (ce qui favorise la pénétration de l'acide).
- Conserver les échantillons dans une solution d'hypochlorite de sodium (NaClO) à 4,2 % (l'élimination des tissus organiques peut être améliorée en plaçant la solution contenant les échantillons dans un appareil de nettoyage à ultrasons pendant 20 minutes).
- Laver à l'eau courante et sécher.
- Injecter éventuellement de l'encre de chine dans le système canalaire, en appliquant une pression négative au niveau de l'extrémité apicale.

Déminéralisation

- Conserver les échantillons dans de l'acide nitrique (HNO₃) à 5 % pendant trois jours.

Préparation des échantillons

Les dents extraites doivent être conservées dans une solution saline de formol à 10 % jusqu'à leur utilisation.⁵ Le tartre et tout tissu parodontal résiduel doivent être éliminés. Éliminer la partie coronaire des échantillons et négocier les canaux avec une lime n° 10 (ceci augmentera la pénétration de l'acide). Tremper les échantillons dans une solution de NaClO (hypochlorite de sodium) à 4,2 % (l'élimination du tissu organique peut être accrue en plaçant la solution contenant les échantillons dans un appareil de nettoyage à ultrasons pendant 20 minutes). Laver à l'eau courante et sécher. De l'encre de Chine peut être injectée dans le SCR en appliquant une pression négative au niveau de l'extrémité apicale.

Déminéralisation

Acide nitrique à 5 % pendant 3 jours. La solution doit être changée toutes les 8 heures. Une agitation manuelle ou mécanique contribue à une déminéralisation homogène de la racine. Les échantillons sont nettoyés par un lavage à l'eau courante pendant 4 heures.⁹

Déshydratation

Les échantillons sont déshydratés à des concentrations d'alcool croissantes. Éthanol à 60 % pendant 8 heures. Éthanol à 80 % pendant 4 heures. Éthanol à 96,6 % pendant 2 heures. Sécher les échantillons sur du papier ménager.

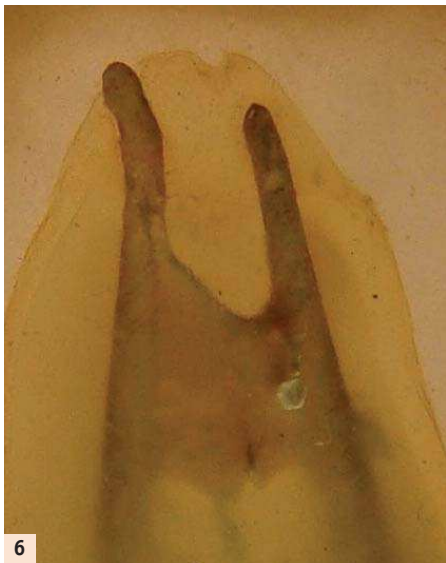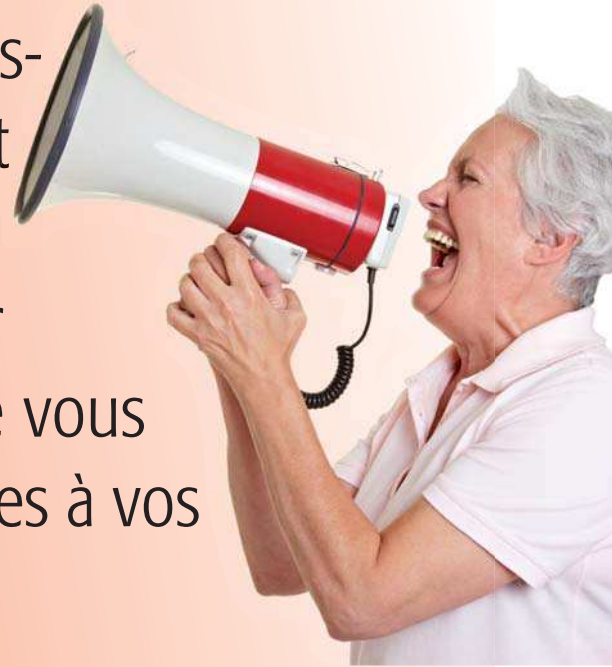Obtention de la transparence

Placer préalablement les échantillons dans du salicylate de méthyle (huile essentielle de gaulthérie) pour les rendre transparents. Les racines doivent être placées dans du xylène pendant 2 heures afin de les durcir.⁹ Cette étape est indispensable si les échantillons doivent être utilisés pour réaliser des techniques d'instrumentation ou d'obturation. Conserver les échantillons dans le salicylate de méthyle. La solution préservera leur transparence.

Important

Veiller à toujours prendre les mesures de protection adéquates lors de la manipulation de ces solutions dangereuses. Éliminer les solutions utilisées conformément aux règlements nationaux.

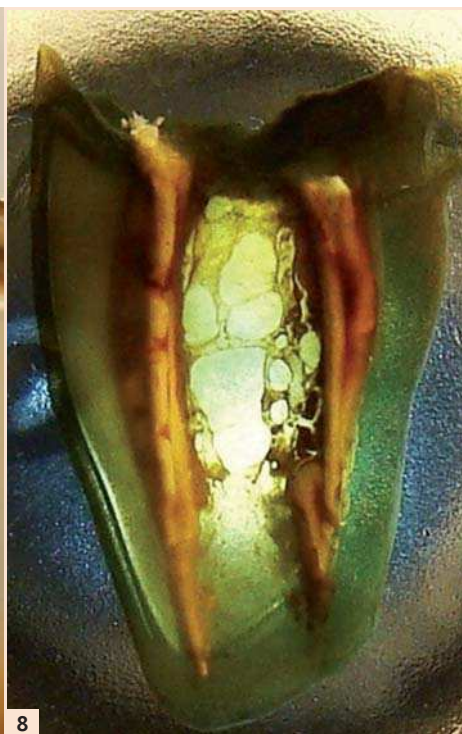Parce que nous défendons les mêmes valeurs professionnelles d'éthique et de responsabilité, en offrant des soins de qualité à nos patients, les industriels et les chirurgiens dentistes doivent s'unir pour pérenniser l'avenir de leur profession. Téléchargez la lettre que vous pourrez joindre à votre chèque en payant vos factures à vos fournisseurs : www.dental-tribune.com



–Sécher les échantillons au moyen de serviettes en papier.
Obtention de la transparence

–Tremper les échantillons dans du xylène pendant deux heures afin de durcir la dentine, avant de les plonger dans du salicylate de méthyle pour les rendre transparents.⁹ (Cette étape est indispensable s'il est prévu d'utiliser les échantillons pour effectuer des techniques d'instrumentation ou d'obturation.)
–Conserver les échantillons dans le salicylate de méthyle (RI 1.53) afin de préserver leur transparence.

Remarque : toujours utiliser des équipements de protection appropriés lors de la ma-



–Changer la solution toutes les huit heures.
–Agiter manuellement ou mécaniquement, afin de faciliter la déminéralisation de la racine.
–Laver les échantillons à l'eau courante pendant quatre heures⁹ pour bien les nettoyer.

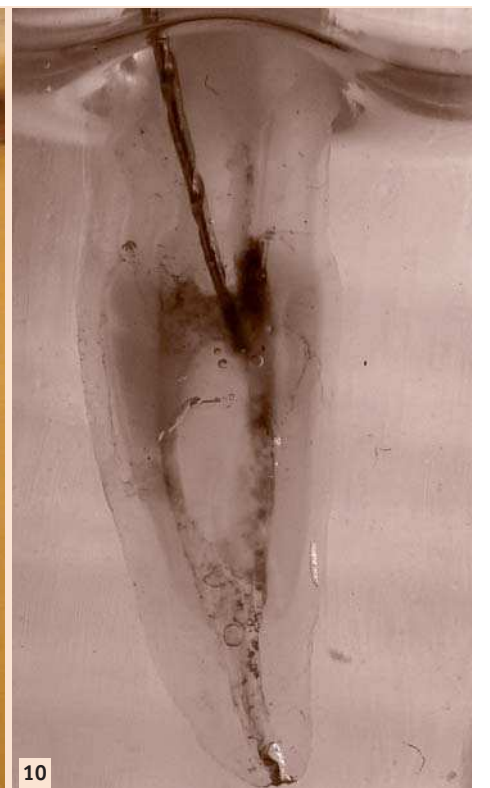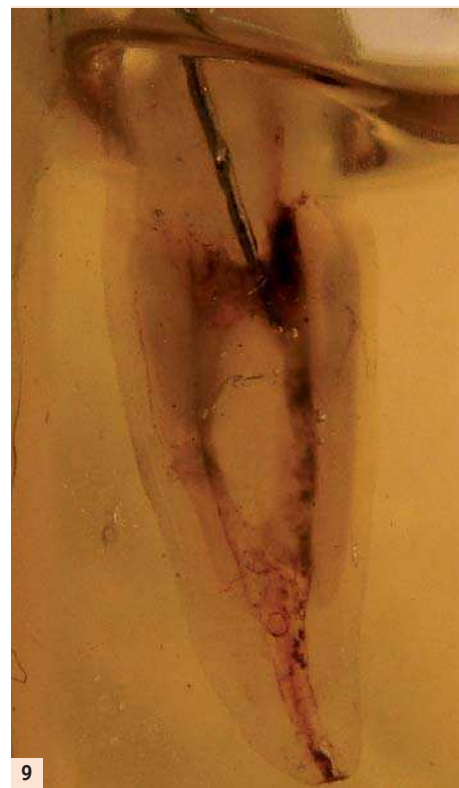Déshydratation

–Déshydrater les échantillons en ajoutant des concentrations croissantes d'alcool : éthanol à 60% pendant huit heures, éthanol à 80% pendant quatre heures, et éthanol à 96,6% pendant deux heures.

nipulation des solutions, celles-ci étant des produits dangereux. Après leur utilisation, les solutions doivent être éliminées conformément aux règlements nationaux.

Outil didactique

La réussite du traitement du canal radiculaire dépend de la qualité du nettoyage, de la mise en forme et de l'obturation du système canalaire. Toutefois, pour atteindre cet objectif, le praticien doit absolument avoir une connaissance précise de la morphologie du canal radiculaire de chacune des dents trai-



tées. Les dents déminéralisées et rendues transparentes pourraient représenter une aide très précieuse pour former les étudiants aux techniques endodontiques. À l'université suédoise de Lund, Hasselgren et Tronstad ont utilisé des dents transparentes pour l'enseignement et la pratique des techniques d'instrumentation et d'obturation dans le cadre d'un cours préclinique. À la fin de ce cours, les étudiants ont été invités à donner leur avis sur l'utilisation des dents transparentes dans le processus d'apprentissage. Les réactions se sont révélées très favorables et ont mené le chef de service à intégrer l'utilisation des dents transparentes dans le programme de formation.¹¹

Comme l'a proposé Robertson en 1980, le trempage des échantillons dans du xylène pendant deux heures, avant de les plonger dans le salicylate de méthyle, permet d'obtenir des valeurs de dureté de la dentine légèrement inférieures à celles de la dentine naturelle. Cet avantage ouvre de nouvelles possibilités aux chirurgiens-dentistes désireux d'apprendre et de mettre en pratique les derniers progrès réalisés dans les techniques, les procédures et les protocoles, allant des instruments rotatifs équipés de limes en nickel-titane (NiTi) aux obturations thermostables par la gutta-percha chaude. Les chirurgiens-dentistes sont en mesure d'ob-

server en détail ce qui se produit réellement, et c'est là une amélioration sensible par rapport au travail sur une simulation de canal, constituée de blocs en plastique. De plus, la sensation tactile est très similaire à la situation clinique réelle.

En résumé, cette technique simple et peu coûteuse permet aux chirurgiens-dentistes de visualiser tous les détails de la morphologie du canal radiculaire tout en leur offrant la possibilité d'effectuer presque chaque traitement endodontique souhaité.

Note de la rédaction : une liste des références est disponible auprès de l'éditeur.

DR SERGIO ROSLER
a obtenu son diplôme à l'université de Buenos Aires, Argentine, en 1996. En 2005, il est devenu un spécialiste de l'endodontie, puis, en 2009, un spécialiste de l'implantologie dentaire. Il dirige à présent un cabinet privé à Buenos Aires.



Maipu 216, 3^{er} floor Apt F
1084 Buenos Aires, Argentine
sergiorosler@gmail.com

Toute l'endo, de l'introduction à la préparation finale...

Le succès d'une thérapie endodontique commence par une mise en forme irréprochable de la cavité d'accès. Sa préparation est indiscutablement une phase déterminante du traitement endodontique. Le nouveau kit d'inserts ultrasonores EndoSuccess Canal Access Prep, constitué de 3 inserts à micro-lames, apporte la solution idéale pour la rectification, la finition de la cavité d'accès (insert CAP1), la recherche et l'ouverture des canaux cachés (insert CAP2), ou la fragmentation des calcifications (insert CAP3).


Cette nouvelle génération d'inserts à micro-lames améliore le pronostic du traitement endodontique et offre aux praticiens les meilleures performances possibles par leur vibration, leur précision et leur puissance. Associés aux générateurs à ultrasons SATELEC®, ils répondent à des exigences très strictes en matière de résonance acoustique et de fabrication. Grâce à la diversité des inserts de la gamme EndoSuccess™, SATELEC couvre toutes les situations cliniques du traitement endodontique pour le retraitement (EndoSuccess Retreatment), la préparation d'accès de la cavité (EndoSuccess Canal Access Prep) et la chirurgie micro-apicale (EndoSuccess Apical Surgery).

La technologie NEWTRON® des générateurs piézoélectriques de SATELEC combinée à un moteur d'endodontie apporte aux inserts CAP une efficacité inégalée pour un traitement en toute sécurité ; convergence d'années d'expériences technologiques et cliniques, développé pour faciliter les traitements endodontiques, l'ENDOCENTER™ apporte une solution globale et innovante : toujours plus de fonctionnalités pour une préservation maximale. Unique sur le marché, SATELEC est un fabricant mondial qui associe les fonctions moteur (rotatif et réciproque), ultrasonore et un système d'irrigation performant. L'ensemble des traitements endodontiques est donc aujourd'hui réalisable avec un seul et même appareil (traitement canalaire, retraitement, condensation, chirurgie apicale, etc). Grâce à cet équipement complet, ENDOCENTER

favorise le succès des traitements endodontiques.

ENDOCENTER est équipé d'une pièce à main ultrasonore Newtron de SATELEC. Connectée à gauche de l'appareil, elle donne accès aux 4 réglages : Soft (prophylaxie), Medium (endodontie), High (détartrage) et Boost (descellement de couronne, condensation). Chaque puissance dispose d'une plage de réglages affinée. Ces 4 puissances permettent d'accéder à la totalité des inserts conven-

tionnels de SATELEC, soit plus de 70. Les inserts qui font la renommée de SATELEC en endodontie comme ENDOSUCCESS (retraitement et chirurgie apicale) ou IRRISAFE (irrigation passive aux ultrasons) sont, bien entendu, accessibles sur cet appareil. Le système de code couleur associe chaque insert à sa puissance recommandée pour sécuriser et faciliter le traitement.



Le moteur « ENDO » dispose quant à lui de deux modes de rotation : rotatif et réciproque. Ce système ouvert permet d'utiliser l'ensemble des systèmes de limes du marché pour travailler en toute liberté et accéder aux dernières innovations instrumentales en endodontie. Doté d'un encodeur intégré dans son micro-moteur évaluant la vitesse de rotation et l'angulation, ENDOCENTER obtient les meilleures performances de chaque système de limes. Son système de calibration permet de contrôler l'inertie mécanique du contre-angle pour un parfait ajustement du micro-moteur et de son contre-angle.

Le mouvement rotatif gagne en précision et en constance. 3 types d'« auto-reverse » sont disponibles afin de répondre aux besoins de chacun. Le microprocesseur de pointe offre un temps de réponse extrêmement court entre l'atteinte du couple et le passage en auto-reverse.

Le mouvement réciproque est basé sur le mouvement de va-et-vient naturel d'insertion d'une lime manuelle simplifiant le protocole, facilitant le nettoyage et limitant la fatigue cyclique.

L'ENDOCENTER permet de varier l'angle choisi de 10° à 360° en mode horaire et anti-horaire. Les performances du micro-moteur permettent d'accéder à un couple de 0,5 à 10 Ncm avec un contre-angle 16:1. La vitesse de rotation (sans contre-angle) varie de 1000 à 10 000 tr/min (soit 100 à 600 tr/min avec un rapport 16 :1) permettant la réalisation de tous les actes cliniques. Court, léger et équilibré, il est compatible avec l'ensemble des contre-angles disposant d'une connexion ISO 3964. 6 ratios de contre-angles sont disponibles (1 :1 ; 6 :1 ; 8 :1 ;

16 :1 ; 20 :1 ; 32 :1). De plus, l'appareil dispose, pour chaque mode rotatif et réciproque, de 5 programmes automatiquement mémorisables.

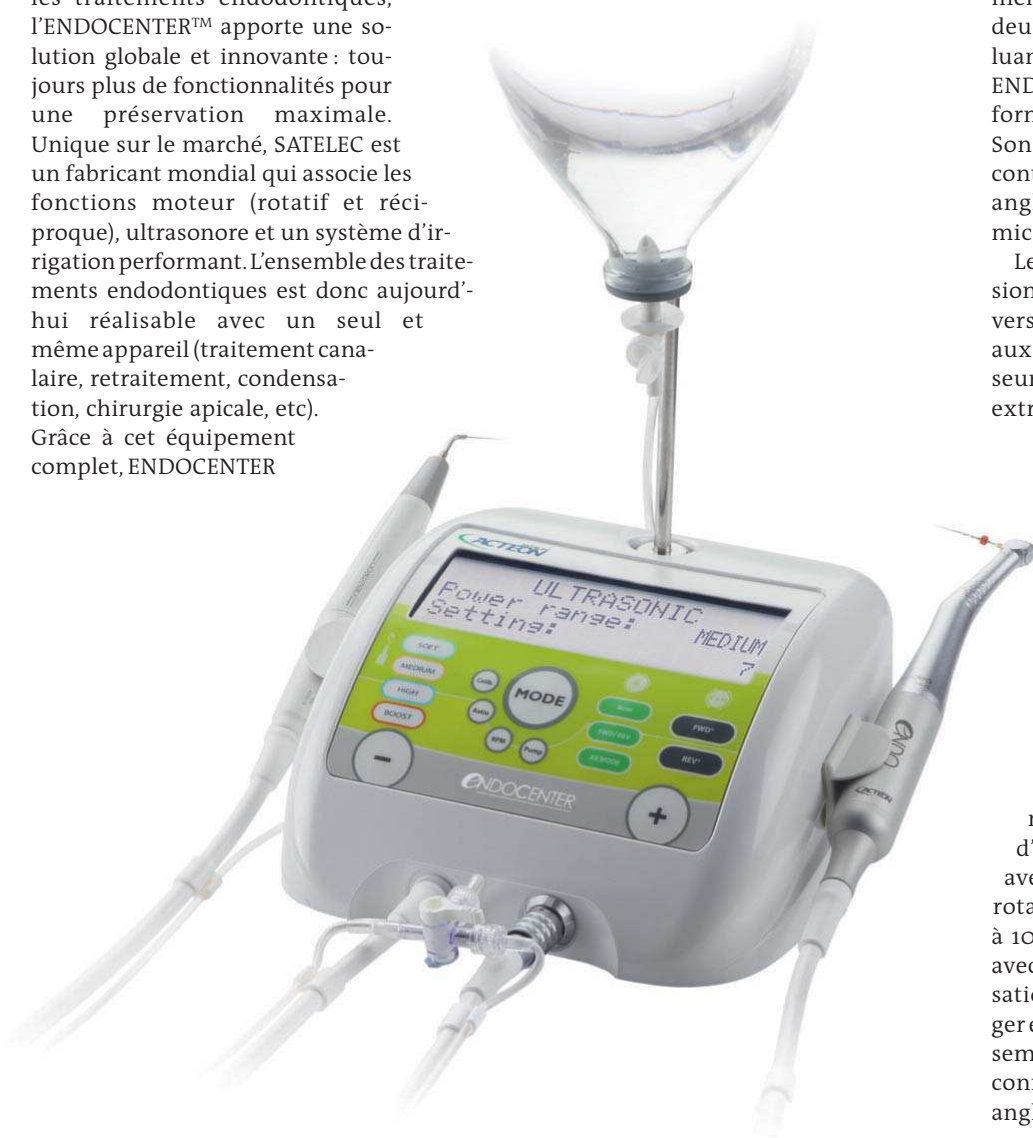Tout à portée de main, polyvalent et compact :

Le bouton « Mode » permet de passer rapidement des modes ultrasons, rotatif et réciproque. En fonction ultrasons, chaque insert dispose d'une bague de couleur, que l'on retrouve sur l'appareil, pour une sélection facilitée de la puissance recommandée (vert - SOFT, jaune - MEDIUM, bleu - HIGH, orange - BOOST). En fonction moteur, un système de code couleur permet de différencier les touches dédiées aux modes rotatif (vertes), réciproque (grises), des fonctions communes (blanches).

Ergonomique, silencieuse, au style épuré, la pompe est également un atout majeur de cet appareil. Dotée d'un système d'ouverture et de fermeture aimanté, pour une insertion de la cassette et une mise en place de la ligne d'irrigation intuitive, elle procure un débit d'irrigation extrêmement précis adapté à tous les traitements (de 0 à 40 ml/min). Les lignes d'irrigation autoclavable ou à usage unique de SATELEC sont compatibles avec l'ENDOCENTER.

L'ENDOCENTER dispose d'une pédale multifonctions. Elle permet de contrôler à distance l'activation de l'appareil mais également le changement de modes (ultrasons, rotatif, réciproque), l'activation ou l'arrêt de l'irrigation et la purge.

ENDOCENTER est un appareil particulièrement complet doté de fonctions novatrices. Au regard de ses diverses composantes, l'appareil conserve un design particulièrement compact adapté à tous les cabinets dentaires. Associé aux inserts et limes SATELEC, il offre donc une solution globale à toutes les situations de traitement endodontiques.



ADF 2014

stand 1N19 - Loupes & Aides optiques stand 1N17

L'endodontie par Bisico



SuperEndo α^2

Obturation tridimensionnelle
du tiers apical
à la gutta-percha



SuperEndo β

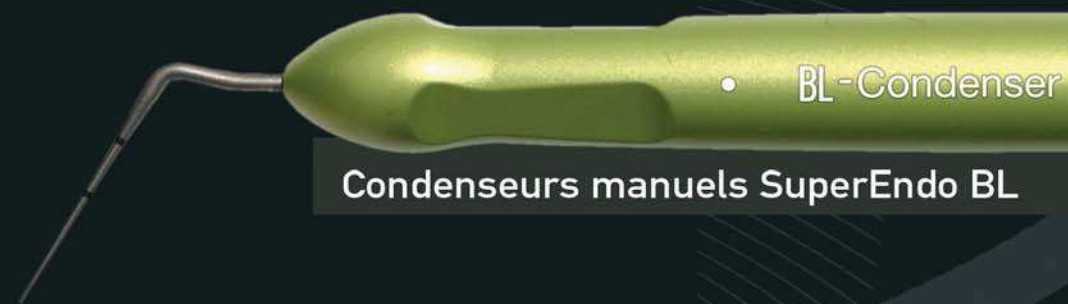Obturation endodontique tridimensionnelle
par gutta-percha injectée

Compact
Rapide
Intelligent
Ergonomique
Polyvalent

Inserts ultrasoniques endodontiques BL Tips

Les seuls inserts munis de
micro-projections :
un travail encore plus
rapide, efficace et
économique

Bisico vous présente une gamme complète pour
l'endodontie alliant qualité de fabrication, simplicité
d'utilisation et polyvalence.



• BL-Condenser

Condenseurs manuels SuperEndo BL

Ces Dispositifs Médicaux sont des produits de santé réglementés qui portent, au titre de cette réglementation, le marquage CE 0086 BSi - classe IIa. Nous vous invitons à lire attentivement les instructions figurant dans la notice qui accompagne le Dispositif Médical ou sur l'étiquetage remis. Non-remboursé par les organismes d'assurance santé. Publicité Gamme SuperEndo (ZZ 876) - V3 - 09/2014

BL &

B&L BIOTECH

N°Vert 0 800 247 420

120, allée de la Coudoulette
13680 Lançon de Provence - www.bisico.fr

bisico
AU SERVICE DE VOTRE EFFICACITÉ

Intérêt d'une séquence instrumentale simplifiée en endodontie : Le One Shape®

Depuis quelques années, les industriels leaders dans le secteur de la conception et de la fabrication d'instruments en endodontie développent et testent des séquences de mise en forme dites "mono instrumentales", qui tendent à simplifier les séries de limes Nickel-Titane séquentielles dont nous avons l'habitude.

Si l'avènement du Nickel-Titane et de la mise en forme en rotation continue ont ré-

pouvoir continuer à pratiquer des traitements optimaux avec de tels instruments, il est essentiel de bien connaître les caractéristiques techniques de ce que l'on utilise, et bien entendu sans perdre de vue tous les principes d'un traitement canalair qui sont encore d'actualité, à savoir mise en forme, désinfection, et obturation correcte de tout le système endodontique. Ces instruments à "usage unique", en plus de répondre aux

prendre de manière optimale, sans transposer nos vieux réflexes sur ces nouveaux protocoles afin d'en retirer les réels bénéfices proposés. Bien sûr cela demande certains efforts au début, mais comme nous allons le voir il semble opportun de saisir toute évolution permettant de soulager notre pratique qui est déjà techniquement difficile sur de nombreux points, et en parallèle la pression des patients, des autorités administratives, etc., ne jouent pas en faveur d'un allègement des charges de travail. C'est dans ce contexte que le One Shape® a été développé par MICRO-MEGA®, et depuis peu une évolution de l'instrument a vu le jour.

caliser les entrées canalaires et d'ouvrir la partie supérieure coronaire, en supprimant les contraintes camérales et prépare le passage pour les autres instruments.

G-Files™

Les G1 et G2 sont des instruments de cathétérisme et de pré élargissement, utilisés sur contre-angle endodontique en rotation continue. Ils sécurisent et préparent la mise en forme avec le One Shape® et assurent le maintien de la perméabilité canalair tout au long de la mise en forme. Même s'ils donnent l'impression de peu travailler, leur bénéfice est incontestable, et la mise en forme réalisée avec One Shape® s'en ressent de manière évidente. L'utilisation de tels instruments, facilite grandement nos procédures endodontiques, mais ne permet quand même pas de s'affranchir d'instruments manuels qui sont encore d'actualité. Les limes de 8, 10 et 15/100ème doivent aussi faire partie de notre arsenal thérapeutique, car l'exploration manuelle avec une lime précourbée reste le meilleur moyen d'évaluer la perméabilité d'un canal et de faire parler son sens tractile.

Mais une fois les informations captées par le praticien et les obstacles jaugés, la technologie rotative nous assure une rapidité et une reproductibilité appréciable. Une fois cette phase de pré élargissement terminée, la mise en forme au One Shape® peut commencer. Disponible en 21, 25 et 29 mm de long, on choisit bien sûr la longueur en fonction du cas clinique. L'instrument One Shape® est guidé dans l'axe canalair, en direction apicale avec des mouvements de va et vient, répétés trois ou quatre fois. Puis il est retiré, les spires sont ensuite nettoyées en rotation inverse et vérifiées. Le canal est irrigué et sa perméabilité est vérifiée à l'aide d'une lime manuelle. Ces opérations sont répétées jusqu'à atteindre la Longueur de Travail (LT). Il est essentiel de ne pas répéter les mouvements une fois la LT atteinte sous peine de transport canalair.² L'utilisation de la rotation continue favoriserait aussi un moindre refoulement apical de débris.³ La rapidité de mise en forme permet de dégager du temps pour l'irrigation finale, étape essentielle à une désinfection poussée, qui est un maillon crucial au succès du traitement. Pratiquer un appui pariétal de remontée afin de pré-élargir le canal.

One Shape® apical

Comme il est illusoire de croire que toutes les dents présentent un orifice apical pouvant se contenter d'une finition en 25/100, il est nécessaire de jauger le diamètre apical et d'adapter notre mise en forme au cas cli-



One Shape® New Generation

volutionné la pratique endodontique, la tendance depuis les premiers instruments est à la réduction du nombre de limes afin de mener à bien cette mise en forme endocanalair. Sur un plan ergonomique, il est évident que les praticiens utilisateurs ne peuvent qu'être favorables à de telles simplifications, à condition que la qualité et l'efficacité des traitements n'en soient pas affectés. Pour

principes précédents, devront se montrer pratiques et faciles d'utilisation pour pouvoir séduire les praticiens, car chacun peut constater que les habitudes professionnelles sont quelquefois ardues à oublier. Et pour certains concepts nouveaux comme les techniques mono instrumentales il nous faut quelque part oublier une partie de ce que nous avons appris pour pouvoir ré ap-

Principes d'une mise en forme mono-instrumentale

(Nous allons découvrir les étapes nécessaires pour mener à bien un traitement, en détaillant l'utilisation du One Shape®, et on ne s'étendra pas sur la voie d'accès et l'obturation pour se concentrer sur la mise en forme.)

Nous allons voir ici le protocole à respecter afin de pouvoir réaliser un traitement endodontique selon un concept mono instrumental. Le protocole One Shape® va être détaillé et expliqué, et ce même protocole est applicable à toutes séquences de ce type.

1-réalisation de la voie d'accès

mise en évidence des entrées canalaires, aménagement de la cavité d'accès, suppression des contraintes

2- exploration canalair passive

avec une lime manuelle de 8 ou 10 dans la plupart des cas, on évalue la perméabilité canalair

3-Réalisation d'un "glide path"

avec des instruments de cathétérisme rotatif, on réalise un pré élargissement et on détermine la longueur de travail

4-Mise en forme

avec l'instrument choisi

5-séchage et obturation

Pour ce qui concerne la préparation canalair, MICRO-MEGA® a développé une gamme endodontique complète qui optimise nos actes:

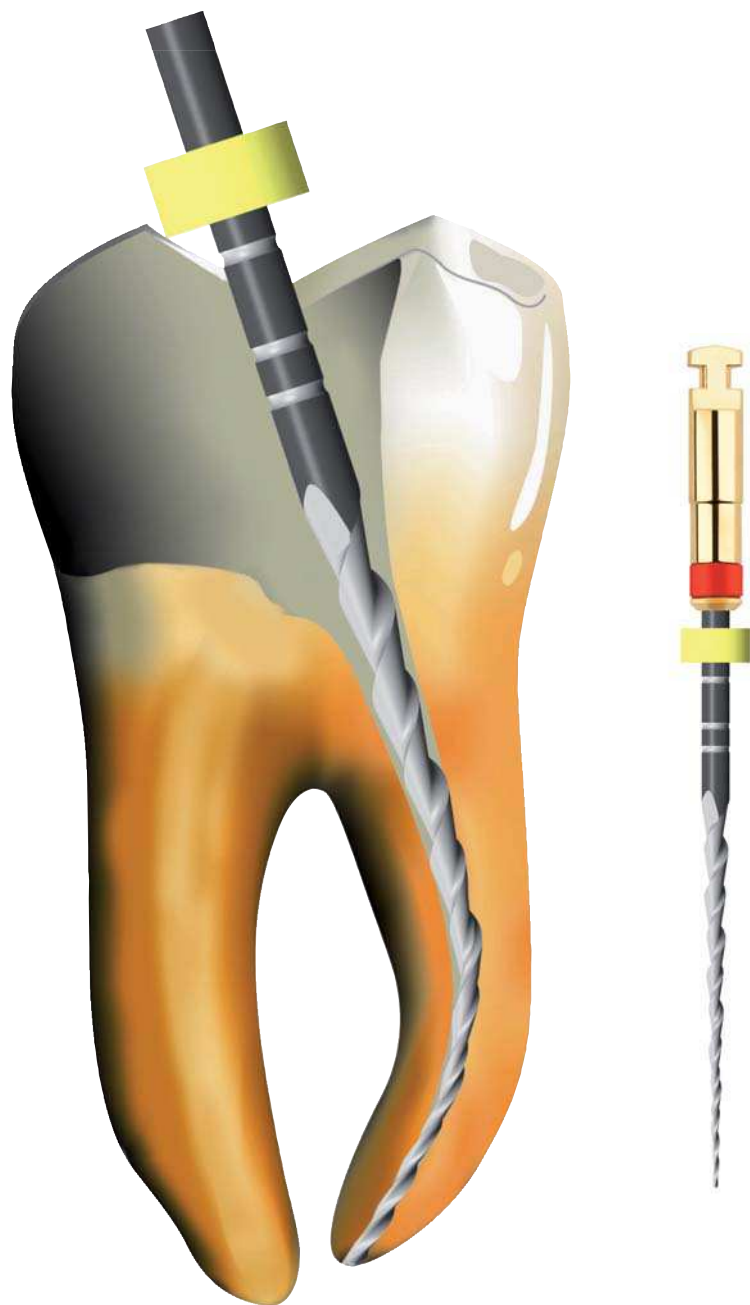
Limes MMC et MME

ENDOFLARE®

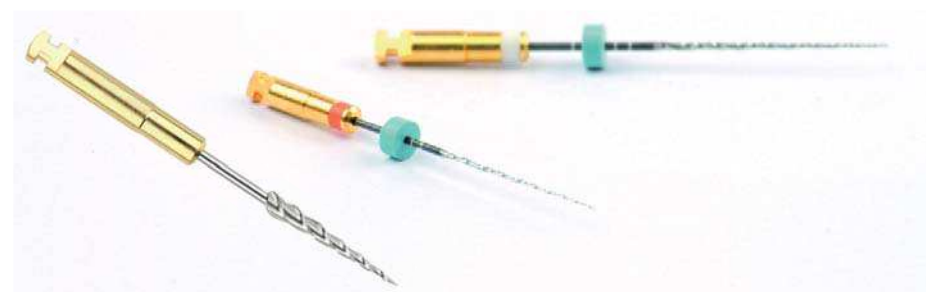G-Files™ G1 et G2

One Shape® et One Shape® apical

Même si selon le cas clinique, tous les instruments ne sont pas utilisés, il est important et rassurant d'avoir à disposition tout le système permettant de répondre à la grande majorité des cas cliniques. L'ENDOFLARE® est un élargisseur en NiTi, utilisé en rotation continue sur contre angle. Il permet de re-



One Shape® New generation à la longueur de travail



ENDOFLARE® et G-Files® G1 et G2



One Shape® apical 1,30/100 6%



One Shape® apical 2,37/100 6%

nique. Pour cela, les limes One Shape® de finition apicale sont disponibles en deux tailles. Leur utilisation dynamique est la même que celle du One Shape®, et leur passage optionnel vient après celui du One Shape®.

Comme nous l'avons vu, un instrument unique ne veut pas forcément dire utilisation d'un seul instrument. Nous avons bien entendu besoin de fraises, de limes manuelles, d'inserts ultrasonores, mais il s'agit de raccourcir les séquences habituelles. Outre cela, un instrument unique jetable apporte un intérêt ergonomique.

Intérêt ergonomique d'un instrument unique jetable

Il est évident que toutes les tâches qui monopolisent le praticien ou le personnel du cabinet en dehors des plages de soins au fauteuil sont des points noirs à éviter au maximum car non productifs. Elles sont néanmoins indispensables au bon fonctionnement de nos cabinets. Toute innovation permettant de raccourcir ces temps de travail hors fauteuil nous sont immédiatement bénéfiques. Avec l'utilisation d'un instrument jetable livré stérile, la désinfection, la stérilisation, la traçabilité, la gestion du stock, sont raccourcies voire supprimées pour le cabinet. La sécurité accrue envers la casse, l'élimination de la contamination croisée sont aussi des éléments apportés par de tels systèmes. Malgré nos procédures poussées de nettoyage et de désinfection, le risque n'existe pas, surtout au niveau des limes endodontiques.¹ Un instrument jetable permet de s'affranchir de ces problèmes dans une certaine mesure. Pour le praticien, l'utilisation sur contre-angle endodontique classique dispense de l'achat d'un moteur spécifique, et de son apprentissage, ce qui nous permet d'être opérationnels plus rapidement. Les étapes de traitement des instruments souillés sont aussi éliminées. L'optimisation de notre temps de travail et de nos procédures nous soulage d'une méthodologie plus lourde et nous assure une meilleure sérénité dans des actes stressants. Le stockage et le rangement sont aussi facilités par un gain de place, comme on peut le constater sur la photo 1.

Tous ces avantages doivent être appréhendés afin de faire évoluer notre pratique. Une fois notre résistance au changement vaincue, nous trouvons naturellement un intérêt pour faire entrer ces nouvelles approches dans notre pratique.

Cas cliniques

Cas clinique numéro 1

14 et 15 doivent être déulpées suite à des restaurations anciennes infiltrées entraînant des pathologies pulpaires irréversibles. Les vieilles restaurations ont été déposées et les dents reconstituées pour pouvoir accrocher le champ opératoire. Radios pré opératoire et post opératoire après obturation du tiers apical par condensation verticale à chaud. Noter la bonne conservation du trajet canalair.

Mise en forme au One Shape®, finition apicale en 25/100.

Cas clinique numéro 2

Une 36 doit être traitée suite à une pathologie apicale. Un traitement ancien insuffisant doit être refait. Après désobturation et perméabilisation, la mise en forme est réalisée avec One Shape®, avec une finition apicale au One Shape® apical 1 sur le deuxième canal distal.

Cas clinique numéro 3

Retraitement d'une 36 après dépose d'un inlay core, d'une vis intracanalair fracturée et d'un bourre-pâte distal. Une fois les obstacles déposés sous microscope opératoire et les canaux désobturés, la mise en forme est réalisée au One Shape® avec finition au One Shape® apical sur les canaux le nécessitant.

Réf:

1 - Effect of Prion Decontamination Protocols on Nickel-Titanium Rotary Surfaces. David Sonntag et coll. JOE, vol.33, number 4, avril 2007.

2 - Shaping ability of different single-file systems in severely curved root canals of extracted teeth. Burklein et coll., Int. End. Journ., 06/2013

3 - Effect of asymmetry on the behaviour of prototype rotary triple helix root canal instruments. Diemer et coll., JOE, vol 39, Number 6, Juin 2013

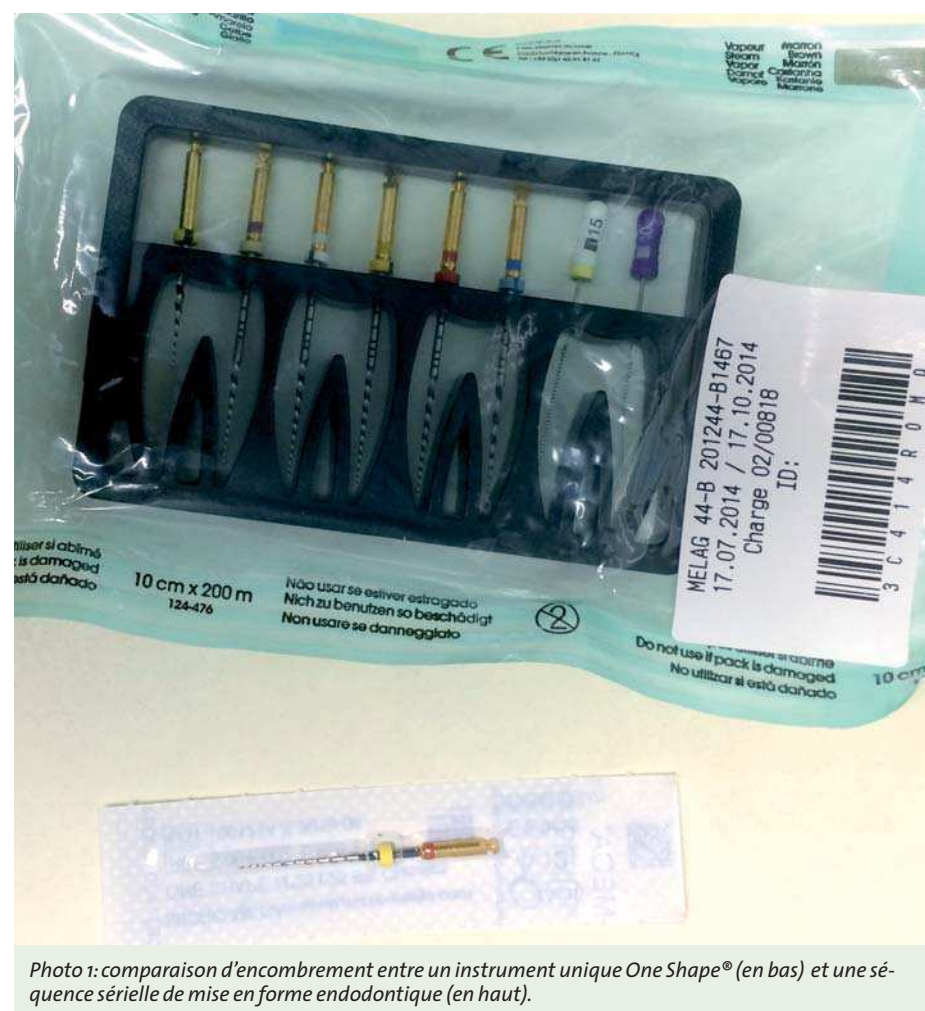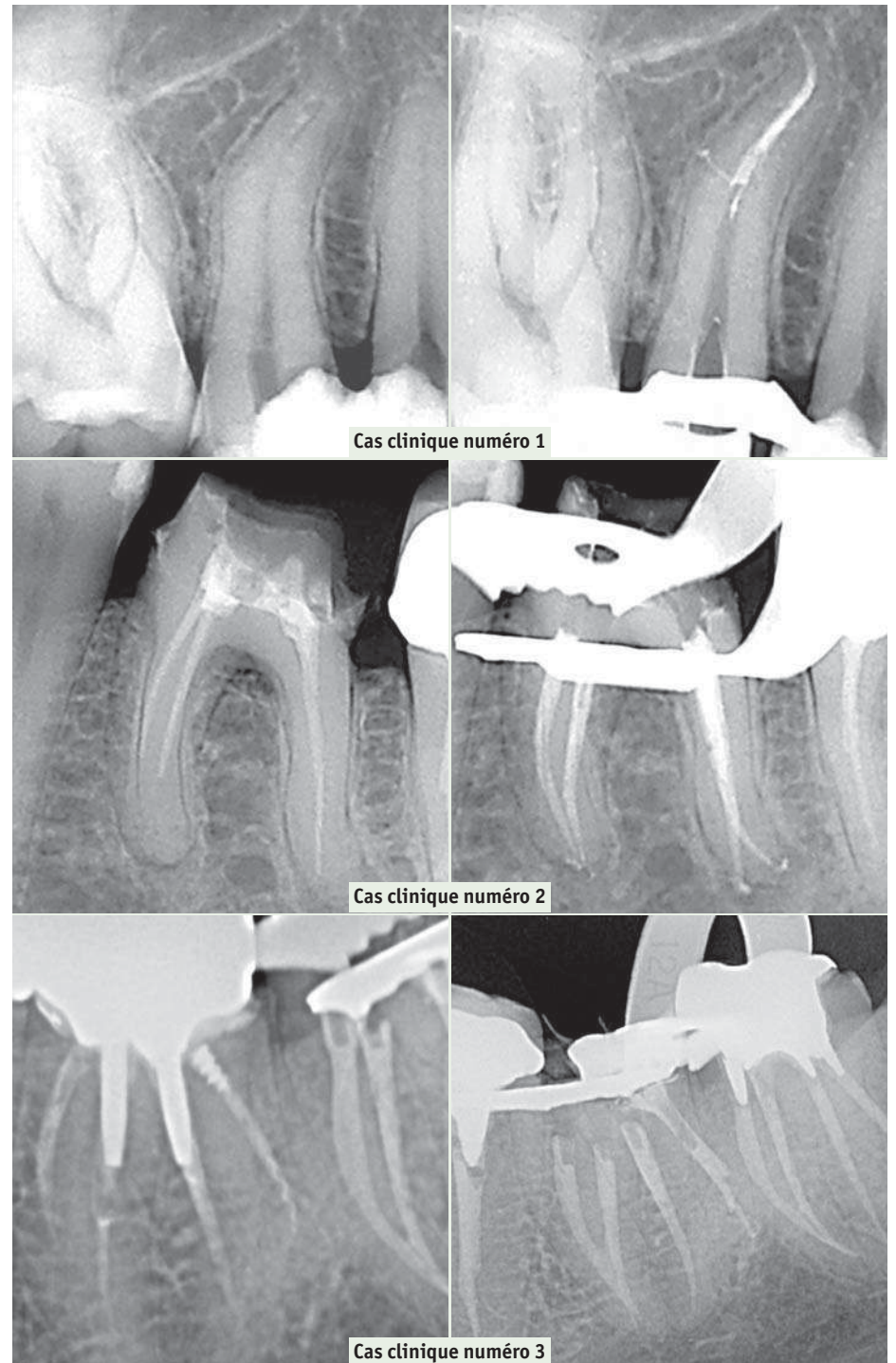


Photo 1: comparaison d'encombrement entre un instrument unique One Shape® (en bas) et une séquence sérielle de mise en forme endodontique (en haut).

DR NICOLAS GARDON

- Baccalauréat série D en 1987
- Docteur en Chirurgie dentaire
- Diplômé de la faculté de chirurgie dentaire de Marseille en 1995
- Certificat de bactériologie générale et systématique en 1996 université d'Aix Marseille
- Certificat d'anatomie spécialisée anatomie comparée du crâne et de la denture en 1996 université d'Aix Marseille
- Certificat d'anthropologie ethnologie et sociologie de la santé en 1997 université d'Aix Marseille
- Maîtrise de sciences biologiques et médicales en 2001 université d'Aix Marseille
- Attestation universitaire d'implantologie en 2001 université de Nice sophia-antipolis
- Diplôme universitaire d'implantologie en 2002 université de Nice sophia-antipolis
- Attaché de consultation CHU nord Marseille de 1997 à 2004
- Assistant hospitalo-universitaire des CSERD au CHU Nord Marseille de 2005 à 2009, unité odontologie conservatrice endodontie.
- Délégué régional de la Société Française d'endodontie délégation Marseille Méditerranée.

