IMPLANT TRIBUNE

DENTAL TRIBUNE

The World's Dental Newspaper • Bulgarian Edition

www.dental-tribune.com, www.dental-tribune.net

март 2016 г./бр. 3, год. 14

Дентални травми

Лечение на травматични увреждания на зъбите

Своевременната намеса е от критично значение при лечението на травми на зъбите, затова е важно денталните лекари да разбират принципите за диагностика и лечение на най-честите дентални травми особено в случаите, когато е необходимо спешно лечение.

стр. 5

Проучване

Дългосрочна оценка на клиничната ефективност на комуналната флуоризация на млякото в България

Статията е подробно представяне на клинично проучване, проведено от проф. д-р Poul Erik Petersen в страната в периода 2004-2009 г., във връзка с програмите за флуоризация на млякото, които СЗО препоръчва за борба със зъбния кариес в световен мащаб. Изследването се публикува за първи път на български език.

стр. 12

Лазерна дентална медицина

Предпротезен стоматит: лечение с диоден лазер

Международен екип от специалисти предлага алтернативен метод за лечение на предпротезния стоматит без употребата на каквито и да е фармацевтични средства, а именно посредством диоден лазер с дължина на вълната 980 nm.

стр. 16

Възползвайте се от това, с което вече разполагате

Изработване на ултратънки фасети за невидимо, неинвазивно лечение

Д-Р NECIB SEN; ЗТ. HILAL KUDAY, ТУРЦИЯ

Системният подход е от съществено значение, когато целта е да постигнем най-добрите възможни естетични резултати при сложни ситуации. Освен зъбната морфология трябва да бъдат взети предвид и параметрите на яркостта, опацитета и транслуцентността.

Лъчезарната усмивка предполага позитивно отношение и играе важна роля в човешките взаимоотношения. Когато усмивката на даден човек е променена, това повлиява на начина, по който той е възприеман от околните. За да променим усмивката на пациента по начин, който ще бъде атрактивен и ефективен, трябва да бъде използван wax-up и/или mock-up, за да се определи целта на лечението от самото начало. Този подход също така позволява да се запази колкото е възможно повече зъбна структура. След като бъде създадена благоприятна основа, може да бъде изработено постоянното възстановяване, в някои случаи и без значителна препарация.

Преди

След

Wax-up-ът е незаменим помощник при диагностицирането и анализирането на индивидуалните нужди от възстановително лечение на пациента, тъй като той отразява актуалните условия. Освен това протоколът за циментиране трябва да бъде определен в началото на лечението, така че восъчният моделаж да може да бъде използван предварително и да се избегнат всякакви възможни проблеми.

Клиничен случай

При следния клиничен случай млада актриса желаеше да бъдат заменени композитните възстановявания на зъби 11 и 21 и да се намери дълготрайно и естетично решение. В допълнение на това пациентката не беше доволна от потъмняването на централния си резец (фиг. 1 и 2). Следователно целта на лечението беше да се приложат неинвазивни принципи и да се използва много малко възстановителен материал, за да се постигне забележителен резултат.

стр. 10

ДЕВЕТО ИЗДАНИЕ
усмивка на годината 2016
наградите на
Dental Tribune
ЗАЯВИ СВОЕТО УЧАСТИЕ СЕГА

„Усмивка на годината 2016“ с предварителна регистрация за участие

DENTAL TRIBUNE BULGARIA

Най-популярното светско събитие в българския дентален свят – „Усмивка на годината“, обяви начало на регистрацията за участие. Желаещите да се състезават в някоя от седемте категории на конкурса могат да заявят своето намерение, като попълнят предварителен регистрационен формуляр на адрес www.dental-tribune.net/ung2016.html.

С цел подкрепа на добрата и навременна организация на конкурса в Dental Tribune се обръща към всички, които проявяват интерес към надпреварата, с молба да „резервират“ своето място, като се регистрират предварително. Това ще гарантира безпроблемното протичане на организационната фаза на конкурса. Срокът за подаване на самите клинични случаи остава същият – 11 април 2016 г., а победителите ще бъдат обявени на церемонията по награждаването на 18 май 2016 г. в столичния Sofia Live Club.

DENTAL X LAB™
www.dental-xlab.com
3D
ВСИЧКИ УСЛУГИ В ОБЛАСТТА НА ОБРАЗНАТА ДИАГНОСТИКА:
- 3D ИЗСЛЕДВАНЕ НА ЦЯЛА ГЛАВА
- 3D ИЗСЛЕДВАНЕ САМО НА ЕДНА ЧЕЛЮСТ
- 3D ИЗСЛЕДВАНЕ НА ЕДИН ЗЪБЕН КВАДРАНТ
- BITEWINGS (КАРИЕС ДИАГНОСТИКА)
- ЗЪБНИ СНИМКИ ПО ПАРАЛЕЛНА ТЕХНИКА
- ЗЪБНИ СНИМКИ ПО БИСЕКТРИСНА ТЕХНИКА
- РЕНТГЕНОГРАФИЯ ПО BELOT
- РЕНТГЕНОГРАФИЯ ПО SIMPSON
- ОРТОПАНТОМОГРАФИЯ
- TMJ (рентгенография на темпоро-мандибуларните стави)
- ТЕЛЕРЕНТГЕНОГРАФИЯ
- ФАС НА ЧЕРЕП
- РЕНТГЕНОГРАФИЯ НА ОКОЛОНОСНИ КУХИНИ
- РЕНТГЕНОГРАФИЯ НА КИТКА И ПРЪСТИ

DENTAL TRIBUNE

INTERNATIONAL IMPRINT
Licensing by Dental Tribune International

Group Editor: Daniel Zimmermann, newsroom@dental-tribune.com, Tel.: +44 161 223 1830
Clinical Editor: Magda Wojtkiewicz
Online Editor/ Social Media Manager: Claudia Duschek
Editorial Assistants: Anne Faulmann, Kristin Hübner
Copy Editors: Sabrina Raaff, Hans Motschmann
Publisher/ President/CEO: Torsten Oemus
Chief Financial Officer: Dan Wunderlich
Chief Technology Officer: Serban Veres
Business Development Manager: Claudia Salwiczek-Majonek
Jr. Manager Business Development: Sarah Schubert
Project Manager Online: Tom Carvalho
Event Manager: Lars Hoffmann
Education Manager: Christiane Ferret
International PR & Project Manager: Marc Chalupsky
Marketing & Sales Services: Nicole Andrä
Event Services: Esther Wodarski
Accounting Services: Karen Hamatschek, Anja Maywald, Manuela Hunger

Media Sales Managers
Matthias Diessner (Key Accounts)
Melissa Brown (International)
Antje Kahnt (International)
Peter Witteczek (Asia Pacific)
Weridiana Mageswki (Latin America)
Maria Kaiser (North America)
Hélène Carpentier (Europe)
Barbora Solarova (Eastern Europe)

Executive Producer: Gernot Meyer
Advertising Disposition: Marius Mezger

Dental Tribune International
Holbeinstr. 29, 04229 Leipzig, Germany
Tel.: +49 341 48 474 302 | Fax: +49 341 48 474 173
info@dental-tribune.com | www.dental-tribune.com

Dental Tribune Asia Pacific Ltd.
Room A, 20/F, Harvard Commercial Building, 105–111 Thomson Road, Wanchai, Hong Kong
Tel.: +852 3113 6177 | Fax: +852 3113 6199

Tribune America, LLC
116 West 23rd Street, Ste. 500, New York, N.Y. 10011, USA
Tel.: +1 212 244 7181 | Fax: +1 212 244 7185

ОФИС БЪЛГАРИЯ
Издава Dental Tribune България ЕООД
София 1421, кв. „Лозенец“, ул. „Крум Попов“ 56-58
тел.: +359 2 416 71 73
office@dental-tribune.net
www.dental-tribune.net
www.dental-tribune.com

Действителен собственик: Уляна Винчева
Предоставената информация е съгласно чл. 7а, ал. 3 от ЗЗДПДП.

Главен редактор: Уляна Винчева
Редактори: Гергана Дългъчева, д-р Нино Григоров
Дизайн и предпечат: Петър Парнаров
Превод: д-р Нино Григоров, д-р Петър Илиев
Коректор: Галя Христова
Отдел реклама: Николина Илиева, тел.: 0897 958 321

Автори в броя
д-р Necib Sen, Турция
Hilal Kuday, CDT, Турция
Asgeir Sigurdsson, DDS, MS, Исландия
проф. д-р Poul Erik Petersen, Дания
д-р Stella Kwan, Обединеното кралство
д-р Hiroshi Ogawa
д-р Maziar Mir, Германия
проф. Norbert Gutknecht, Германия
д-р Masoud Mojahedi, Германия
д-р Jan Tunür, Швеция
проф. Ramin Mosharraf, Иран
д-р Masoud Shabani, Иран

Автори в Implant Tribune
д-р Julia-Gabriela Wittneben, Швейцария
д-р Ara Nazarian, САЩ
д-р Eugenio Conte, Италия
д-р Roberto Conte, Италия
д-р Giuseppe Galvagna, Италия
проф. д-р Saverio Ravazzolo, Италия
д-р Пресиян Кръстев, България

Печат: „Спектър“ АД

Българското издание на Dental Tribune е част от групата Dental Tribune International – международно издание на 20 езика, разпространявано в над 55 държави.
Съдържанието, преведено и публикувано в този брой от Dental Tribune International, Германия, е с авторското право на Dental Tribune International GmbH. Всички права запазени. Публикувано с разрешението на Dental Tribune International GmbH, Holbeinstr. 29, 04229, Лайпциг, Германия. Възпроизвеждането по какъвто и да било начин и на какъвто и да е език, изцяло или частично, без изричното писмено разрешение на Dental Tribune International GmbH и Dental Tribune България ЕООД е абсолютно забранено. Dental Tribune е запазена марка на Dental Tribune International GmbH. Редакцията не носи отговорност за съдържанието на публикуваните реклами в броя.

Днес пациентите все по-често прибягват до съдебно решение на спорове

Интервю с д-р Andy Wolff, Израел

Независимо дали става въпрос за невнимание, или лоша преценка, дори най-опитният дентален лекар може да допусне грешка в своята практика. Всъщност статистиката сочи, че е много вероятно всеки общопрактикуващ дентален лекар да бъде намесен в съдебен процес за професионална небрежност поне веднъж в своята кариера. Базираният в Израел д-р Andy Wolff от дълги години работи като медицински експерт при съдебни спорове и е бил свидетел на всякакви случаи – от лека небрежност до тежки случаи на ненужно лечение. Наскоро Dental Tribune International имаше възможността да разговаря с него относно стабилното увеличаване на броя на денталните съдебни спорове и мерките, които биха допринесли за предотвратяването на подобни инциденти в резултат на зъболекарска небрежност.

Д-р Wolff, вие сте дългогодишен експерт в съдебни спорове, засягащи сферата на денталната медицина. Защо е важно да се даде публичност на този въпрос?

Има достатъчно научна литература, която учи денталните лекари как да поставят импланти или да подобрят своята ефективност с помощта на най-новите технологии. Не съществуват обаче книги, които да дават насоки как да не се прави нещо и по-специално какво може да се случи, ако нещо се обърка. Този аспект на денталната практика е не по-малко важен както за засегнатия пациент, така и за клинициста, за когото може да има правни последствия.

Много хора си мислят, че това не ги засяга, но всеки умен професионалист знае, че понякога нещата се объркват и никой не е застрахован. Като документирам случаите на лекарска небрежност, като пиша и говоря за тях пред широката аудитория, целя да повиша осведомеността по въпроса и така да предотвратя възникването на инциденти в бъдеще.

Позовавайки се на вашия собствен опит, кои случаи на зъболекарска небрежност се срещат най-често?

Има доста случаи, касаещи неврологията. Като медицински експерт се сблъсквам с много случаи на увредени нерви, причинени от поставянето на имплант, при екстракция на зъб или поставяне на инжекция. Тези инциденти са често срещани и се случват много бързо. Обикновено това е непреднамерена грешка, защото клиницистът е бил изнервен или притиснат от времето например. Въпреки това последиците за пациента много често са драматични и необратими.

Освен увреждането на нервите има ли област, в която е много вероятно денталните лекари да допуснат грешки?

Ако трябваше да избера само една, това са имплантите. Наскоро работих по един много смущаващ случай, при който орален хирург бе извършил добросъвестно всички предварителни тестове, CT скенера, рентгеновите снимки, всичко. Така е бил съвсем наясно, че трябва да работи с костна структура от 11 мм, и въпреки това за лечението е избрал имплант, дълъг 13 мм. Може да е допуснал грешка или асистентът му е подал грешен имплант, а той не го е проверил, но в резултат е засегнал нерв.

В този конкретен случай зъболекарят беше специалист, опитен хирург. Без да подвигаме въпроса за вината – въпреки че хирургът несъмнено е отговорен за щетата, случаи като този показват, че всеки може да сгреши.

Наличието на дългогодишен професионален опит не изключва вероятността от грешки, но със сигурност има казуси, които се дължат на невнимание или подценяване на случая от страна на денталния лекар.

Бил съм свидетел на много случаи, в които зъболекари са провеждали лечение, без да имат необходимата квалификация. Спомням си за един инцидент, при който общопрактикуващ зъболекар беше увредил нерви и от двете страни на челюстта по време на имплантологично лечение. Това е невероятно. През годините съм бил свидетел на какво ли не, но никога не бях виждал нещо подобно.

В друг случай пък зъболекар беше екстрахирал трети молар, без да е преминал нужното обучение за това. Трябвало е да насочи пациентката към специалист, но е решил сам да извърши процедурата – вероятно е спечелил допълнителни 180–280 евро, но сега, в резултат на лечението, пациентката трябва да живее с хронична болка до края на живота си.

Могат ли увредените нерви да възвърнат нормалната си функция?

В общия случай щетите са необратими. Има изключения, разбира се, ако уврежданията са прекалено сериозни или ако засегнатият нерв се е намирал в канал. Възможно е увреден нерв да възвърне нормалната си функция с времето. Въпреки това, ако става въпрос за оголен нерв, като лингвалния например, щетите обикновено не могат да бъдат поправени, макар да съществуват някои микрохирургични процедури, които биха облекчили ситуацията. Подобни интервенции обаче носят изключително висок риск сами по себе си и могат дори да влошат състоянието на пациента.

Имате предвид, че пациентите могат частично да загубят чувствителност в устата и лицето?

Точно така. Друго възможно усложнение, за което аз самият научих наскоро, е загуба на обонянието. Пациентите, чийто синус е бил засегнат, често пъти губят способността си да усещат миризми. Понякога те дори не го осъзнават на първо време, тъй като синусите са разположени от двете страни на лицето и незасегнатата страна продължава да функционира нормално. Представете си, че загубите напълно обонянието си вследствие на грешка по време на билатерален синус-лифт – това е сравнително сериозно понижение на качеството на живот на човека.

Увеличили ли са се случаите на зъболекарски грешки през последните десетилетия?

Бих казал, че да. Поне съдебните искове със сигурност са се увеличили. Разбира се, лекарски грешки винаги е имало, но в днешно време пациентите все по-често прибягват до съдебно решение на подобни спорове, отколкото в миналото. Можем да го наречем феномен на „американизация“: почти всеки проблем бива отнасян до съда, което води до повишение на застрахователните такси, които зъболекарите плащат, тъй като в днешно време рисковете от усложнение на лечението са доста големи.

„Сблъсквам се с много случаи на увреждане на нерви, причинено от поставяне на имплант, по време на екстракции или поставяне на инжекции."

Колко често се предприемат съдебни действия, засягащи денталната медицина, и какви са компенсациите, които се изплащат, в сравнение с други медицински дисциплини?

По всяка вероятност са съизмерими с тези при пластичната хирургия. Има много оплаквания за случаи, в които пациентът не е получил очакваните резултати. Компенсациите варират между 10 и 100 хил. щ.д., което е доста по-ниско в сравнение с други сфери на медицината.

При кои случаи се стига по-често до съд – ненужно лечение или грешка от страна на денталния лекар?

И двете са с еднаква честота. Разбира се, ненужното лечение поставя денталния лекар в неизгодна позиция. На първо място, повдига въпроса защо той е лекувал пациента, когато не е имало нужда, а също и защо не е свършил работата си добре, т.е. той е двойно виновен. Ако грешката се е случила след изготвянето на разумен план за лечение, положението не е толкова сериозно. Понякога, ако пациентът почине по време на лечението, това не е непременно по вина на клиницист.

Миналата година американски зъболекар беше осъден, защото негов пациент починал, след като му били извадени 20 зъба наведнъж.

В миналото съм извършвал подобни екстензивни лечения; всичко зависи от нуждите от лечение и как е направено то. По всяка вероятност за случая от САЩ са допринесли множество различни фактори. Например зъболекарят действал ли е в съответствие с добрите практики? Ако не е, той е виновен. Ако отговорът е да, не трябва да забравяме, че няма начин зъболекарите да надскочат технологиите и информацията, с които разполагат към момента. Нека предположим, че пострадал пациент подаде иск за нещо, което му се е случило преди 20 години, което би било предотвратимо с помощта на най-съвременните методи на лечение. Той, разбира се, може да го направи, но зъболекарят не може да бъде съден за лечение, което е осъществил съгласно най-доброто, с което е разполагал по времето, когато е извършено лечението.

Това е особено важен момент при съставянето на експертни доклади за лекарско невнимание: дали зъболекарят е действал според най-доброто, на което е способен, и според информацията, която съвременната наука предлага, или действително става въпрос за небрежност. Разликата е много съществена.

Какво могат да направят денталните професионалисти, за да се предпазят от съдебни спорове, които биха могли да възникнат от планирани високорискови процедури?

Пациентите не само трябва да бъдат предупредени за възможните последствия от дадена процедура, но и да получат съвети относно възможните алтернативи – а една от алтернативите е преустановяване на терапията. Според мен пациентите трябва да са наясно и с двете опции: рисковете от определено лечение и какво би могло да се случи, ако не се предприеме нищо. Едва тогава пациентът може да подпише декларация за съгласие.

За съжаление реалността е друга. Пациентите често подписват декларации за съгласие на път за операционната или докато седят на денталния стол. Дори да имат някакви въпроси в този момент, няма време те да получат отговори. Въпреки че трябва да бъде основна грижа на всеки дентален лекар да запознае своите пациенти подробно с всички рискове, както и с алтернативните терапии, преди да поиска от тях да подпишат декларация за съгласие, в реалността непрекъснато се сблъсквам с точно обратната практика.

Искате да кажете, че консултацията трябва да бъде също толкова важна, колкото и самото лечение?

Абсолютно. Според мен изграждането на взаимно доверие между денталния лекар и пациента е ключово за избягването на зъболекарска грешка и евентуалните обвинения след това. Ако пациентът чувства, че неговото състояние бива лекувано правилно и парите не са единственото, от което се интересува зъболекарят, в много от случаите това само по себе си може да предотврати предприемането на съдебни процедури. Разбира се, ако е увреден нерв, трябва да се постигне някакво споразумение, но ако например става въпрос за неуспешен мост, вместо да подава искове, пациентът би се върнал, за да продължи лечението, ако вече са установени добри взаимоотношения, основаващи се на взаимно доверие.

Време, комуникация, доверие – има ли и други фактори, които помагат за предотвратяване на случаите на зъболекарска грешка?

Има още едно правило, към което трябва да се придържат зъболекарите – зъболечение, базирано на доказателства. Това означава да не се извършва дадено лечение само защото денталният лекар смята, че то е правилното в общия случай. Трябва да се вземат предвид научни доказателства от външни източници. Освен това при определяне на лечението, необходимо за всеки отделен пациент, трябва да се вземе под внимание всяка нова информация: диагноза, рентгенографии, пародонтален статус, възраст, здравословно състояние, публикации по темата и т.н. Пренебрегването на тези свързани фактори може много лесно да доведе до зъболекарска грешка.

Смятате ли, че в денталната медицина има проблеми, на които трябва да се обърне повече обществено внимание?

В днешно време много често се сблъскваме с проблема на „евтиното" зъболечение. Поради голямата конкуренция на пазара сме свидетели на много случаи на ненужно лечение. Евтината дентална медицина трябва да бъде бърза и въпреки това съм документирал случаи на пациенти, които се връщат в кабинета до 70 пъти за едно и също нещо в рамките на две години. Ако добавите към това и времето, което пациентите инвестират, за да получат лош резултат, ситуацията е направо шокираща. Не е възможно обаче да съществуват само елитни дентални практики. От правна гледна точка не е нужно денталното лечение да бъде безупречно, но е задължително то да бъде разумно.

Може би това е проблем на времето, в което живеем. Пациентите имат все по-високи очаквания по отношение на услугите и технологиите, които зъболекарите предлагат.

Несъмнено това е част от същия проблем. Рекламирането на обещанието, че пациентът ще се сдобие с холивудска усмивка само за два часа, формира основата на убежденията и очакванията на пациента относно лечението, което ще получи. Зъболекарите не трябва да се изкушават да се поддават на подобно грешно влияние. Честната комуникация е ключова за избягване на разочарованието на пациентите.

Трябва да се предприемат ранни мерки за избягване на зъболекарските грешки, но къде започва превенцията?

По мое мнение трябва да се увеличат законовите разпоредби, като например да се създадат специални закони и правилници относно необходимия опит и знания за изпълнението на определени дентални процедури. Това е проява на здрав разум и всеки би се съгласил: редно ли е един зъболекар да поставя имплант, ако само е посетил някоя лекция по темата или е гледал как негов колега извършва процедурата? Не е редно, но това е, което се случва в действителност.

Друга мярка би била по-голям фокус върху обучението на университетско ниво. Факултетите по дентална медицина трябва да отделят повече време и внимание, за да запознаят студентите с начините за избягване на съдебни искове. Това често пъти е пренебрегвано в учебната програма, макар да е част от денталната професия. Трябва да се постигне по-голяма осведоменост по въпроса, което само по себе си би помогнало за намаляване на проблема. Както казах по-рано, невинаги могат да бъдат избегнати грешките, но най-малкото не бива те да се дължат на невнимание, високомерие или алчност. Въпреки всичко денталните лекари ще допускат грешки и за в бъдеще. Зъболекарите също са хора, а само тези, които бездействат, са безгрешни.

Благодарим ви за това интервю.

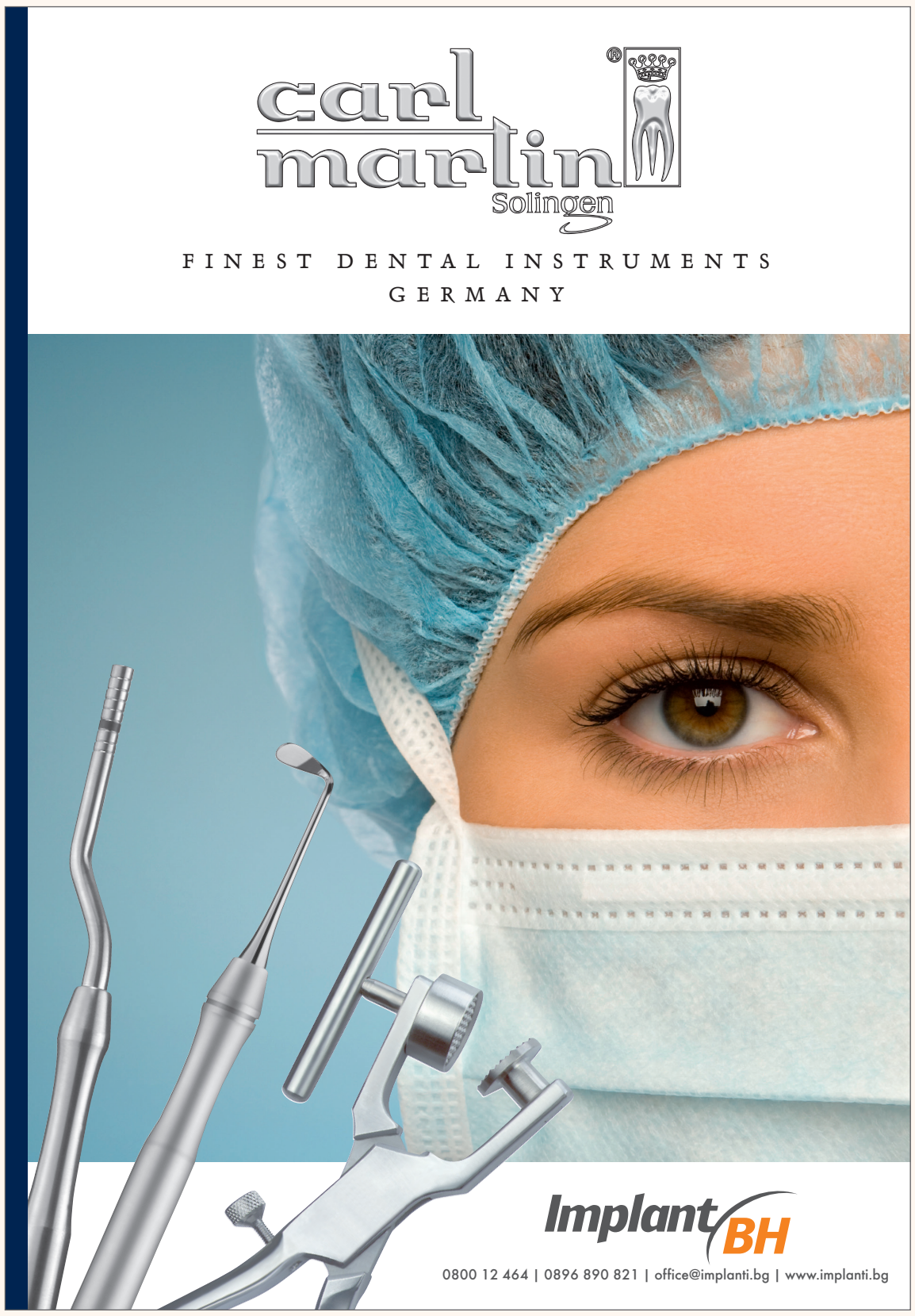

Лечение на травматични увреждания на зъбите

Д-Р ASGEIR SIGURDSSON, ИСЛАНДИЯ

При лечение на травми на зъбите от изключително значение за спасяването им в много случаи е своевременната намеса. Следователно е важно за всички лекари по дентална медицина да разбират принципите за диагностика и лечение на най-честите дентални травми. Това е особено съществено във фазата, когато е необходимо спешно лечение.

Лечението на травмите на зъбите най-често е екипна работа с участието на общопрактикуващи дентални лекари, лекари по детска дентална медицина или орални хирурзи на първи план при поемането на спешната ситуация, както и на ендодонтисти, които се присъединяват към усилията за запазване на зъба с грижа за пулпата, пулпната камера и корена на зъба. Мотивираните и координирани усилия от всички членове на екипа гарантират, че пациентът ще получи най-доброто лечение.

Наскоро членове на Американската асоциация на ендодонтистите/American Association of Endodontists подготвиха обновена версия на „Насоки за лечение на травматични увреждания на зъбите“[1, 2], базирани отчасти на актуалните препоръки на Международната асоциация по дентална травматология/International Association of Dental Traumatology (за повече информация вижте www.iadtdentaltrauma.org). Настоящата статия дава възможност за преглед на насоките на American Association of Endodontists; пълната версия може да бъде изтеглена на сайта www. aae.org/clinical-resources/trauma-resources.aspx.

Наскоро проучване на Bucher и кол. разкри предимството на придържането към насоките за лечение на травми на зъбите[3]. Според изследването случаите, съгласувани с тези насоки, са имали по-благоприятни резултати, включително значително по-малък процент на усложнения, в сравнение със случаите, които не са били съобразени с водещите принципи. Проучването също така установи, че навременните визити за проследяване са съществени за осигуряване на подходящо лечение, в случай че възникнат усложнения3.

*Фиг. 1а Клиничен случай, представящ две неусложнени коронкови фрактури, при които двата счупени сегмента бяха намерени и фиксирани обратно върху зъбите. (Снимките са любезно предоставени от American Association of Endodontists) **Фиг. 1б, в** След като двата фрагмента бяха фиксирани, беше направена фаза около фрактурната линия и на това място беше поставен композит, който бе фотополимеризиран. Това увеличи както силата на свързването, така и по-доброто маскиране на фрактурната линия.*

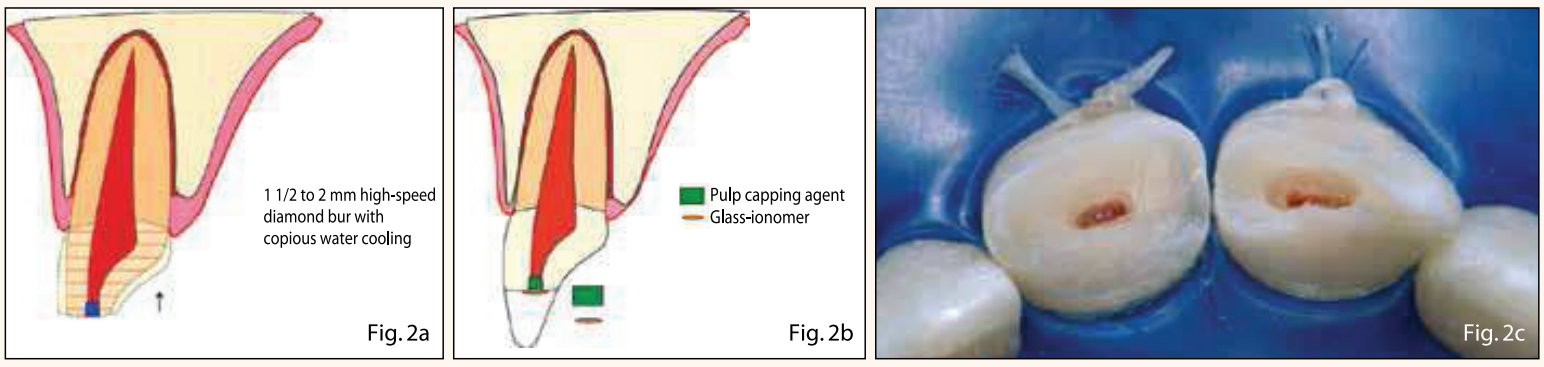

*Фиг. 2а Схематична диаграма на минимална пулпотомия, където е препариран резервоар от около 2 мм с диамантен борер и обилно водно охлаждане и калциев хидроксид, смесен със дестилирана вода. (Схематичните рисунки са любезно предоставени от д-р Sigurdsson) **Фиг. 2б** Глас-йономерен цимент е поставен като защитна подложка върху материала, предвиден за покритие на зъбната пулпа, за да се гарантира, че няма да бъде разместен по време на ецването и поставянето на бонда. **Фиг. 2в** Клинични фотоснимки на минимална пулпотомия.*

Грижи при спешни случаи

Преди да се предприеме каквото и да е лечение, клиницистът трябва старателно да оцени травмата чрез внимателно клинично и рентгенологично изследване. За да се гарантира, че е налична цялата необходима информация по отношение на пациента и травмата, е препоръчително да се следва определен ред, който включва:

1. Име на пациента, възраст, пол, адрес и телефонен номер за контакт (при млади пациенти да се отбележи и теглото).
2. Симптоми от страна на централната нервна система, наблюдавани след травмата.
3. Общо здравословно състояние на пациента.
4. Кога, къде и как е възникнала травмата.
5. Лечението, което пациентът е получил на друго място.
6. История за предишни травми на зъбите.
7. Проблеми в захапката.
8. Реакция на зъба към термични промени или чувствителност към сладко-кисело.
9. Наличие на чувствителност на зъбите при докосване или по време на хранене.
10. Възникване на спонтанна болка в зъбите.

След като бъде събрана необходимата информация, могат да бъдат обсъдени диагнозата и подходящото лечение. Ако не разполагаме с данни за пациента, трябва да получим нужната демографска информация веднага щом пациентът дойде в клиниката и преди всякакви прегледи и оценка на състоянието. В случай на авулсия, когато зъбът е извън алвеолата, клиницистът трябва веднага да постави зъба в специална среда (като Hank's Balanced Salt Solution™) или мляко или, ако те не са налични – във физиологичен разтвор. Дентълният лекар може да получи необходимата информация от пациента, когато зъбът вече е поставен в разтвор. След като пациентът е седнал на зъболекарския стол, е необходимо да се направи бърза оценка на централната нервна система (ЦНС), преди да се премине към по-нататъшно изследване.

Много често се получава така, че дентълният лекар е първият здравен специалист, който вижда пациента след травма на главата (всяка травма на зъбите е по дефиниция травма на главата), и трябва да прецени риска от сътресение или кръвоизлив. Чрез анализи е установено, че честотата на интракраниалните кръвоизливи след лека травма на главата е 8% и проявата на симптомите може да се забави от няколко минути до няколко часа[4]. Най-честите признаци на сериозно мозъчно сътресение или кръвоизлив са загубата на съзнание или посттравматичната амнезия. Гадене/повръщане, течности от ухото и носа, обърквване, замъглен поглед или неравни зеници, затруднения при говорене и/или нечленоразделна реч също могат да са индикатори за сериозна травма[5].

След като се уверим, че пациентът няма проблеми с ЦНС, трябва да се разгледа и изследва травмата на зъбите. Много е важно да получим пълна информация за травмата. За тази цел клиницистът трябва да проведе цялостен екстраорален и интраорален преглед, както и рентгенографско изследване.

Според новите насоки на AAE следва да се направят една оклузална и две периапикални рентгенографии с различна ангулация

ВРЕМЕ	Коронкови фрактури		Фрактури корона/корен		Коренови фрактури	Алвеоларни фрактури
	Некомплицирани	Комплицирани	Некомплицирани	Комплицирани		
4 седмици					Премахване на шината*, клиничен и рентгенографски контрол	Премахване на шината, клиничен и рентгенографски контрол
6–8 седмици	Клиничен и рентгенографски контрол					
4 месеца					Премахване на шината**, клиничен и рентгенографски контрол	Клиничен и рентгенографски контрол
6 месеца					Клиничен и рентгенографски контрол	Клиничен и рентгенографски контрол
1 година	Клиничен и рентгенографски контрол					
Ежегодно в рамките на 5 години					Клиничен и рентгенографски контрол	Клиничен и рентгенографски контрол

**Премахване на шината при коренови фрактури в апикалната или средната трета на зъбния корен. **Премахване на шината при коренова фрактура близо до цервикалната област*

***Таблица 1** Проследяване при фрактурирани постоянни зъби и алвеоларни фрактури*

(Таблиците са предоставени от American Association of Endodontists.)

при всички травми на зъбите, включително и фрактури на короната. Ако има възможност за конично-лъчева компютърна томография, тя трябва да бъде използвана при по-сериозни травми, като корона/корен, коренови и алвеоларни фрактури, а също и всички луксационни фрактури.

В допълнение към това трябва да бъдат проведени тестове за чувствителност на всички ангажирани зъби, както и на тези от противоположната страна. При млади пациенти се предпочита тестване със студени дразнители пред електроодонтодиагностиката[6]. Все пак е добре и двата метода да бъдат взети предвид, особено когато липсва реакция при използването на един от тях. Зъбната пулпа може да не реагира при дразнене няколко седмици след травма, така че тестването трябва да бъде извършвано при всяко посещение за проследяване, докато не се установи нормална реакция[7].

След като диагнозата е потвърдена и са отхвърлени по-сериозни усложнения от страна на ЦНС и такива, свързани с фрактури на челюстите или други лицеви кости, е необходимо да се започне спешната фаза на лечение на травмата. Целта при лечението на денталните травми е или да се поддържа, или да се възстанови виталитетът на пулпата при зъби, пре-

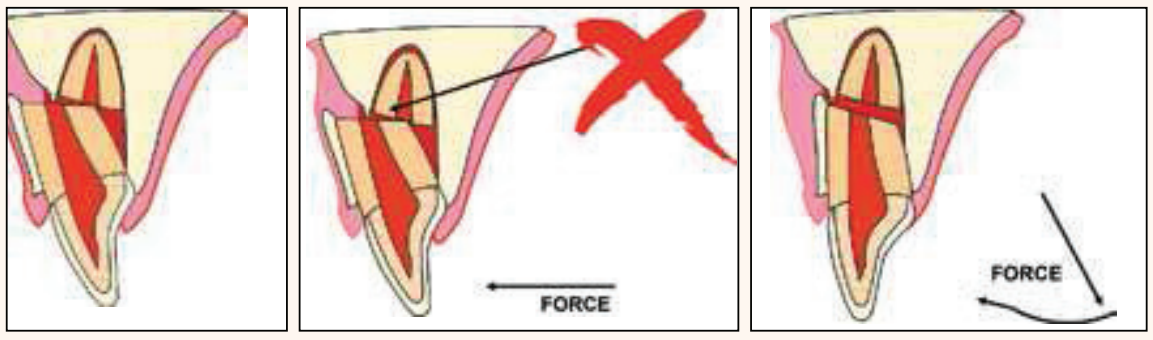

Фиг. 3а Схематична рисунка на най-често срещаната ситуация след коренова фрактура: короната е изместена палатинално и фрактурираният сегмент е вклинен кортикалната костна пластинка. ***Фиг. 3б, в*** *Невъзможно е да се премести коронарната част обратно до нормалната ѝ позиция, без да се освободи от кортикалната пластинка. Това е съпроводено от натискане надолу на коронковата част и след това нейното репозициониране.*

Фиг. 3г Рентгенография на коренова фрактура няколко часа след травмата. Беше установено, че и двата фрагмента са в добро съотношение спрямо един друг. Беше направено шиниране за две седмици. ***Фиг. 3д*** *При проследяването на деветия месец беше установена вътрешна коренова резорбция, но без увреждане на периодонталните лигаменти или съседната кост, показващи „нормален“ оздравителен процес.* ***Фиг. 3е*** *Проследяване на петата година. Нямаше нужда от ендодонтско лечение.*

Carestream DENTAL

CS 8100SC

ДИГИТАЛЕН ПАНОРАМЕН ЦЕФАЛОМЕТРИЧЕН АПАРАТ

Най-бързо сканиране
Кристален образ
до 3 сек.
Автоматичен трейсинг
до 90 сек.
Най-компактен

Бизнес партньор за България - АЛБА ТМ
1233 София, ул. Клокотница 35-37, вх. Г
Тел. /Факс: 02-9314719, 02-8320067
e-mail: carestream_albatm@abv.bg
www.albatm.com

търпели подобно увреждане. Това е нужно, тъй като такива травми се наблюдават най-често при деца под 11 години или в ранна тийнейджърска възраст, при които зъбите не са се развили напълно и кореновото развитие би спряло без наличието на витална зъбна пулпа.

Клинични примери

Зъбните травми могат най-общо да се разделят в две групи: фрактури и луксации. Фрактурите се разделят по вид на коронкови, корона-корен и коренови фрактури. Ако зъбната пулпа е изложена на действието на оралната среда, състоянието се класифицира като усложнена фрактура; ако не е изложена, състоянието се класифицира като неусложнена фрактура.

Коронкови фрактури: Първото нещо, което трябва да направим при всяка коронкова фрактура или фрактура корона-корен, е да потърсим счупения сегмент от зъба. С помощта на модерните бондинг технологии е възможно да фиксираме отчупения фрагмент към зъба, което от гледна точка на естетиката е най-доброто решение. Преди фиксирането на фрагмента към зъба трябва да се оцени клинично и рентгенографски дебелината на дентина, който покрива зъбната пулпа. Ако са налични поне 0.5 мм дентин, няма нужда да се прави защитно покритие с лайнер. Ако се установи, че дебелината на дентина е по-малка от 0.5 мм, е препоръчително да се направи покритие с лайнер в най-дълбоката част, която е най-близо до пулпата, и след това да се постави счупеният фрагмент[8, 9]. Ако зъбният фрагмент не е държан в разтвор, той ще е сух и първо трябва да се рехидратира в дестилирана вода или физиологичен разтвор за 30 минути. Този процес ще повиши силата на връзката (фиг. 1а–в).

При усложнени фрактури целта е да се създаде добро запечатване на зъбната пулпа, което да не позволява инвазия на бактерии, след като сме сигурни, че сме почистили раната и сме отстранили всички възпалени тъкани[11, 12]. Двата най-добри съвременни материала за покритие на пулпата са калциев хидроксид и минерал триоксид агрегат (МТА)[13, 14], но новите биокерамични материали показват много добри резултати. Препоръчително е да се създаде резервоар от 1–2 мм в зъбната пулпа с диамантено борче и обилно водно охлаждане, след което се поставя материалът за покритие и зъбът се възстановява с прикрепване на счупения фрагмент или изграждане с композитен материал (фиг. 2а–в).

Фрактури корона-корен: Една от по-предизвикателните фрактури за лечение е фрактурата корона-корен, тъй като фрактурната линия трябва да бъде разкрита по хода и около зъба/короната, за да бъде възстановяването успешно. Това може да се постигне чрез гингивектомия, ако фрактурната линия е в границите на сулкуса. При по-тежки случаи зъбът трябва да бъде ортодонтски екструдиран или хирургически репозициониран. В посещението, при което се извършва спешната намеса, ако пулпата е разкрита, тя трябва да бъде защитена по същия начин, както и при комплицираните коронкови фрактури. Ако пулпата не е разкрита, трябва да бъдат покрити всички достъпни области дентин, за да може пациентът да се чувства комфортно.

ВРЕМЕ	Конкусия/сублуксация	Екструзия	Латерална луксация	Интрузия
2 седмици	Премахване на шината (ако е приложимо при сублуксация) Клинично и рентгенографско изследване	Премахване на шината Клинично и рентгенографско изследване	Клинично и рентгенографско изследване	Клинично и рентгенографско изследване
4 седмици	Клиничен и рентгенографски контрол			
6-8 седмици	Клинично и рентгенографско изследване			Клиничен и рентгенографски контрол
6 месеца	Клинично и рентгенографско изследване			
1 година	Клинично и рентгенографско изследване			
2-5 години	Ежегодно в рамките на 5 години			

Таблица 2 Проследяване при луксирани постоянни зъби

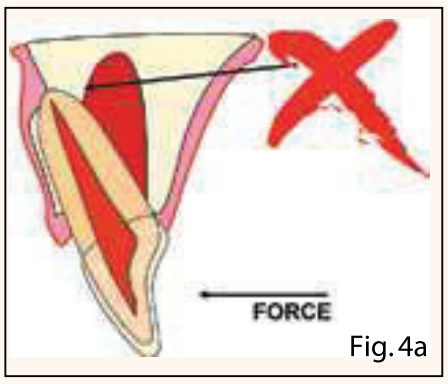

Fig. 4a

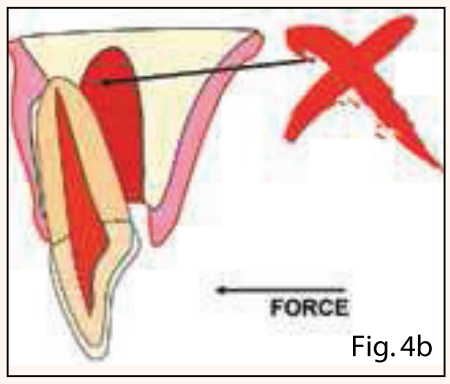

Fig. 4b

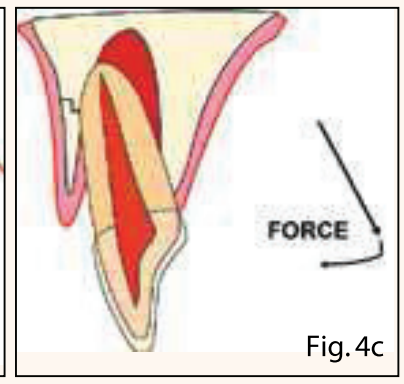

Fig. 4c

Fig. 5

Фиг. 4а *При латералните луксационни травми на максиларните зъби апексът често е избутан вестибуларно през кортикалната пластинка.* ***Фиг. 4б, в*** *За да бъде репозициониран зъбът, той трябва да бъде освободен преди придвижването на коронката напред.* ***Фиг. 5*** *След като зъбът бъде репозициониран, пациентът захапва размекната плака от розов восък, която е предварително навита един или два пъти. Това ще гарантира, че луксираният (или избит) зъб ще остане на място, докато бъде шиниран. При този случай за шиниране на луксирания зъб беше използвано риболовно влакно, издържащо 7 kg.*

Съхраняването на виталитета на пулпата при всички тези видове фрактури, най-общо погледнато, е ефективно; ендодонтското лечение може да бъде индицирано на по-късен етап[15, 16]. От това следва, че е от голямо значение да бъде следван график за проследяване, а зъбите, ангажирани от травмата, да бъдат тествани при всяко посещение. Таблици 1 и 2 показват препоръчителните интервали за посещенията за проследяване при най-честите дентални травми. Не е рядко срещана ситуацията, при която липсва отговор при тестовете за виталитет до 3 месеца, но липсата на реакция невинаги е индикация, че се налага провеждане на кореново лечение – особено при зъби на млади пациенти. Препоръчително е да се потърси поне един симптом на пулпна некроза, като подуване в областта на вестибулума, периапикални лезии и/или голяма промяна в цвета на короната. Ако липсват симптоми, продължете да следите пациента с редовни посещения на всеки три месеца в продължение на една година.

Коренови фрактури: Зъбната пулпа е засегната при всички коренови фрактури. Ако фрагментите обаче бъдат репозиционирани скоро след фрактурата, има добър шанс да се избегне ендодонтското лечение и да се проведе само наблюдение. Много е вероятно пулпата да се реваскуларизира по протежение на фрактурата независимо от възрастта на пациента[17, 18] (фиг. 3а–е). Неотдавна бе проведено ретроспективно проучване, което включваше оценка на типа шиниране и времето на кореновата фрактура. Изследването установи, че ако цервикалната част от зъба е стабилна, когато се съединят двата фрагмента, не е необходимо шиниране или може да се постави гъвкава шина за две седмици, като този начин на лечение дава най-добрите резултати[2, 18]. По-дългото лечение с шина се препоръчва само в случаите, когато фрактурата е близо до цервикалната област.

Луксации: Всички луксации предизвикват определени увреждания на периодонталните лигаменти, а в някои случаи – и на зъбната пулпа. Незабавното лечение включва ограничаване на по-нататъшното увреждане на периодонталните лигамен-

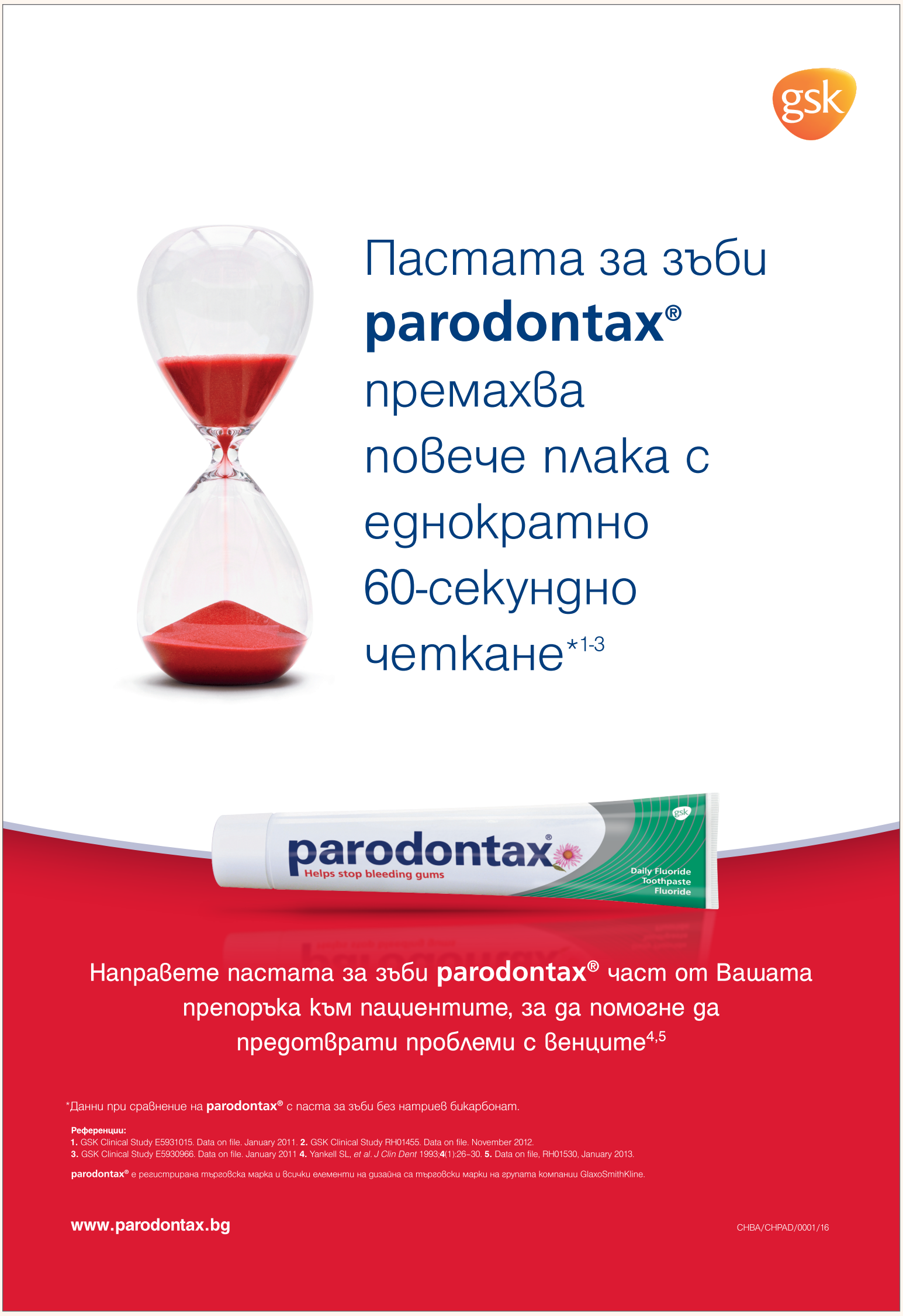

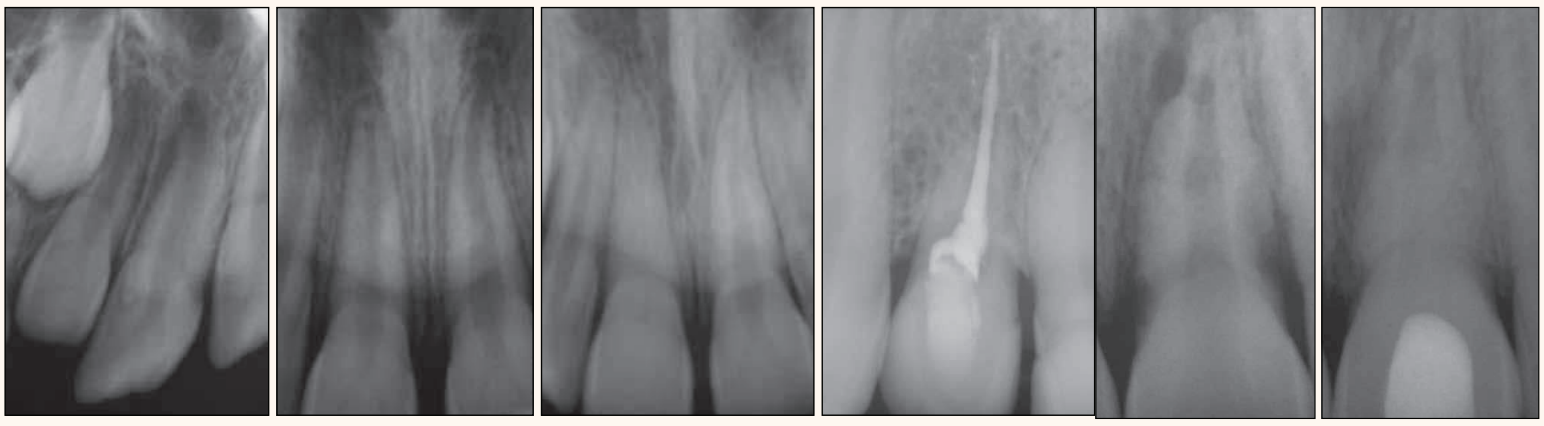

***Фиг. 6а** Зъб, който не е напълно пробит, беше луксиран в латерална посока, както може да бъде видяно от празното пространство около апекса на рентгенографията. **Фиг. 6б** Зъбът беше репозициониран и шиниран за две седмици. **Фиг. 6в** При проследяването на шестия месец имаше ясни доказателства, че апексът се доизгражда и пулпата реагира нормално към студени дразнители. При проследяването на третата година пулпната камера е напълно калцифицирана; зъбът реагира нормално при ЕОД и липсва апикална патология. **Фиг. 7** Анкилоза или коренова резорбция, при която кореновата структура е загубена и заместена от кост. Забележете, че не се вижда периодонтално пространство. **Фиг. 8а** Възпалителна коренова резорбция, която е вторична по отношение на пулпната некроза и инфекцията на пулпата след авулсията. Ако бъде поставена навременна диагноза, е възможно да се спре кореновата резорбция и да се запази зъбът. Обширна възпалителна коренова резорбция на зъб, който е бил избит и реимплантиран, но не е проведено лечение в рамките на шест седмици. **Фиг. 8б** Беше поставен калциев хидроксид в зъба за период от три месеца. Наблюдава се очевиден оздравителен процес на лезиите около корена и начално възстановяване на нормално изглеждащо периодонтално пространство.*

ти и създаване на възможност за оздравяване по най-добрия начин. Както при всички травми на зъбите проследяването е много важно. Късните усложнения, като вътрешна или външна коренова резорбция, са относително често срещани и изискват ендодонтско лечение, особено при по-сериозни увреждания. В много от тези случаи е препоръчително насочването към ендодонтист.

Луксациите се разделят на подкатегории, най-вече според степента на тежест. За двете най-леки увреждания се използват термините „конкусия“ и „сублуксация“. В тези случаи зъбът все още е в алвеолата, но е чувствителен при перкусия и/или в случай на сублуксация е налице подвижност. При тези увреждания не се налага незабавно лечение, но проследяването е от ключово значение, тъй като зъбната пулпа може да стане некротична, което прави ендодонтската намеса жизненоважна.

Когато при травма зъбът е изместен от своята нормална позиция, той трябва да бъде върнат обратно по възможно най-атравматичния начин. Единствените изключения са случаи на интрузия, когато не е възможно или препоръчително върху зъба да се извършва определена интервенция. Когато не напълно пробил зъб е интрудиран до 7 мм, се препоръчва да се изчака три седмици и да се следи за реерупция. Ако липсват признаци за това, клиницистът може да инициира ортодонтска намеса. При интрузия повече от 7 мм трябва да бъде извършено хирургично или ортодонтско репозициониране в рамките на три седмици. В случай на интрудиран зъб със затворен апекс има вероятност за реерупция, ако интрудирането не е голямо (по-малко от 3 мм) и пациентът е под 17 години. Ако обаче зъбът не се движи след две до три седмици, се препоръчва ортодонтска екструзия или екстракция и реимплантация. Ако зъб със затворен апекс е интрудиран повече от 3 мм, трябва да бъде извършено ортодонтско или хирургично репозициониране в рамките на три седмици. Рискът при всички интрузии е, че интрудираният зъб може да анкилозира в инфрапозицията, в която се намира. Щом това се случи, възможно е зъбът да не може да се движи освен по хирургичен път. Добре е да информираме пациента и неговите родители/настойници, че дългосрочната прогноза при един интрудиран зъб е непредвидима, тъй като е много вероятно зъбът да бъде изгубен поради анкилоза[19-21].

Шинирането на луксирани зъби се препоръчва само за зъби, които са все още подвижни след репозиционирането. Във всички случаи на травми шинирането трябва да позволява физиологичното движение на зъба[22, 23] (виж фиг. 4а–в и 5, както и таблица 3 относно времето за шиниране).

При оценката на луксационна травма е важно да отчетем степента на изграждане на апекса на зъба. Ако той е все още отворен, има шанс пулпата да се запази витална или да се реваскуларизира, като по този начин се позволи на растежа на зъба да продължи (фиг. 6а–в).

Ако апексът е затворен, е много вероятно да се наложи ендодонтско лечение. Препоръчително е внимателно да проследим пациента (таблица 1) или да го насочим към ендодонтист за допълнителна оценка. Поради увреждането на периодонталните лигаменти може да се получи бърза възпалителна коренова резорбция (в рамките на дни или седмици), ако некротичните пулпни тъкани се инфектират. При зъби със завършено кореново развитие, диагностицирани с некротична пулпа, се препоръчва поставянето на калциев хидроксид за две до четири седмици преди обтурирането на зъба. Клиницистът трябва да позволи на периодонталните лигаменти да се възстановят за две седмици (виж „Лечение на авулсия“ по-долу). При зъби с отворени апекси се препоръчва апексификация или реваскуларизация[24, 25].

Важно е да запомним, че зъбните травми невинаги попадат в една група или категория, а са комбинация от няколко увреждания. Комбинираните травми оказват влияние върху изхода от лечението. Така например наскоро беше демонстрирано, че едновременното наличие на луксационна травма с некомплицирана коронкова фрактура и завършено кореново развитие са сериозни фактори за възникването на некроза на пулпата[26].

Авулсия: За оцеляването на един избит зъб най-критично е времето, през което е бил извън алвеолата. Ако зъбът се реимплантира в рамките на 30 минути или се съхранява в разтвор на специална среда или мляко за няколко часа, той има сравнително добра прогноза27, 28. Ако зъбът е бил сух повече от един час, не може да се очаква периодонталните лигаменти да оцелеят и е много вероятно зъбът да анкилозира (фиг. 7).

Веднъж реимплантирани, повечето зъби трябва да бъдат стабилизирани с шина за две седмици29.

Ако авулсираният зъб има отворен апекс и е реимплантиран в рамките на час, има вероятност пулпата да се реваскуларизира. В този случай се препоръчва забавянето на ендодонтското лечение в етапа на спешна грижа. Ендодонтското лечение трябва да бъде извър-

Вид на травмата	Време на шиниране
Сублуксация	2 седмици
Екструзивна луксация	2 седмици
Авулсия	2 седмици
Латерална луксация	2 седмици
Интрузия	4 седмици
Коренова фрактура (средната 1/3)	4 седмици
Алвеоларна фрактура	4 седмици
Коренова фрактура (цервикална 1/3)	4 месеца

***Таблица 3** Време на шиниране при различните видове травми на зъбите*

Уважаеми колеги,

Управителен Съвет на Столична Районна Колегия на Български Зъболекарски Съюз

има удоволствието да ви покани на

ДНИ НА ЕНДОДОНТИЯТА НА СРК

16 - 17 април 2016г.

Хотел МАРИНЕЛА, СОФИЯ

Предварителна програма

16 Април 2016 г. – Лекции:

1. Д-р Витторио Франко, Италия: *“Ендодонтско вторично лечение: Хирургичен подход VS релечение”*

2. Д-р Филиппо Кардинали, Италия: *“2D VS 3D обтурация на кореновите канали“*

3. Д-р Катаржина Брус - Савчук, Полша *“Обвързаност на ендодонтското лечение с машинните канални инструменти – цели, ограничения и резултати”*

4. Д-р Силвия Димитрова и екип, ФДМ Пловдив: *“Ротационно и реципрочно инструментиране в ендодонтското пространство – кога, как и защо?“*, (Лекцията ще е с демонстрация на микроскоп!)

17 Април 2016 г. – **Курсове** - водени от лекторите, 4 различни системи. До 15 участници на курс. ***Курсовете няма да се застъпват.***

Такса участие за **лекционната част,** за лекари **по дентална медицина:**

До **08 април**, 2016 - **50лв.**; **от 09 април,** 2016 - **70 лв.**; На място - **100 лв.**

За студенти: До 15 април, 2015 - **15 лв.**; На място - **50 лв.**

Плащане в офиса на СРК или по банков път

Банкова сметка:

БАНКА: ПЪРВА ИНВЕСТИЦИОННА БАНКА – кл. СОФИЯ

BIC: FINVBGSF

IBAN: BG36FINV91501014634125

За повече информация:

02/ 988 2525, 0888 588 060, офис СРК

Организаторите запазват правото си за промени в програмата

шено по-късно, ако има данни за пулпна некроза, коренова резорбция и/или забавено кореново развитие.

Когато апексът на зъба е затворен, не се очаква реваскуларизация. Следователно ендодонтското лечение трябва да бъде инициирано две седмици след като зъбът е реимплантиран и преди премахването на шината. Лечението не трябва да започва по-рано, защото всяка манипулация върху зъба преди или веднага след реимплантацията може да предизвика по-голямо увреждане на периодонталните лигаменти. В допълнение към това е установено, че поставянето на калциев хидроксид като интраканален медикамент веднага след реимплантацията ще предизвика възпаление, което може да доведе до увреждане на периодонталните лигаменти30. Ако зъбът е бил сух повече от 60 минути, е индицирано провеждане на кореново лечение преди реимплантацията[31].

След като сме се справили със спешната ситуация и зъбът/зъбите са стабилизирани, започва втората фаза, при която трябва да бъдат внимателно оценени състоянието на зъбната пулпа и вероятността за коренова резорбция, а пациентът да бъде проследен за период от няколко месеца, дори години. Схемата на проследяване е много важна, за да може да се проведе интервенция, ако се появят усложнения. В такива случаи професионализмът и квалификацията на ендодонтистите са критични. Диагностицирането, превантивната грижа и лечението на всяко усложнение на състоянието на зъбната пулпа са интегрална част от ендодонтското обучение, както и регенеративните процедури и лечението на възпалителната коренова резорбция (фиг. 8а, б).

Заключение

Травматичните увреждания на зъбите представляват трудни предизвикателства както за пациентите, така и за денталните лекари. На този етап научните изследвания позволяват на денталните специалисти да се справят със ситуации, които в миналото често са водели до увредено съзъбие и недобър външен вид. Подходящото лечение може да превърне това, което на пръв поглед изглежда като безнадеждна ситуация, в много задоволителен резултат за пациентите. Специалистите по ендодонтия играят важна роля в екипния подход при лечението на пациенти с травматични увреждания на зъбите.

Статията The Treatment of Traumatic Dental Injuries е публикувана за пръв път в ENDODONTICS: Colleagues for Excellence, лято 2014 г. Преводът на статията е извършен от Dental Tribune Bulgaria и е публикуван с разрешението на Американската асоциация по ендодонтия/American Association of Endodontists, ©2014. AAE не носи отговорност за точността и надеждността на превода. Нюзлетъра на AAE можете да намерите на www.aae.org/colleagues.

Пълен списък с препратки е наличен при издателя.

За автора:

Д-р Asgeir Sigurdsson е роден и израснал в Рейкявик, Исландия. Получава денталното си образование във Факултета по дентална медицина на Исландския университет, като завършва през 1988 г. След една година работа в частна практика в Исландия той се мести в Чапъл Хил, Северна Каролина, САЩ. Там той завършва University of North Carolina (UNC) през 1992 г. със сертификат по ендодонтия и магистърска степен с фокус върху невробиологията и перцепцията на болката. Д-р Sigurdsson е бил член на факултета в UNC School of Dentistry от 1992 до 2004 г., първо като асистент, а след това и като доцент – длъжност, която заема от 2000 г. Назначен е като директор на програмата по ендодонтия (обучение за специалност) през 1997 г. и заема тази позиция до 2004 г. От 2004 до 2012 г. работи в частни ендодонтски практики в Рейкявик и Лондон. През септември 2013 г. д-р Sigurdsson става председател на катедрата по ендодонтия на New York University College of Dentistry. Освен това той заема следните академични длъжности: от 2004 г. е асоциран доцент в UNC; хоноруван клиничен преподавател по ендодонтия, UCL Eastman Dental Institute, Лондон, от 2006 г.; от 2011 г. е хоноруван доцент във Факултета по дентална медицина на University of Hong Kong. Той е изнасял лекции по темите на травмите на зъбите, ендодонтия, диагностика на болката и съдебна дентална медицина. Активен е в много професионални организации и е бивш президент на International Association for Dental Traumatology (IADT). През 1998 г. получава наградата Edward M. Osetek Educator Award от American Association of Endodontists.

Dubai Dental Week

04-09 May 2016

Станете част от една от най-големите и важни конференции в региона. Събитието включва 8th Dental Technicians International Meeting и 11th CAD/CAM & Digital Dentistry Conference на 6–7 май.

Направете едно незабравимо пътешествие на изгодна цена:

- Директни полети до Дубай с ниско тарифни авиокомпании (Wizz Air & Flydubai).
- Невероятни преференциални цени за най-ексклузивните хотели в Дубай: Jumeirah Beach Hotel или Gloria Hotel.
- Без нужда от виза. Само паспорт.

Такси конгрес за 6 и 7 май с включени 2 бр. обяд:

Ранна регистрация (до 22.02.2016) – 360 евро

Регистрация след тази дата - 420 евро

Пакет с включени 2 бр. обяд + 1 нощувка на преференциална цена за 6 и 7 май:

Вариант 1:

- **625 евро** – с една нощувка в Jumeirah Beach Hotel (5 звезди) с включен обяд (два дни)
- **550 евро** – с една нощувка в Jumeirah Beach Hotel (5 звезди), без обяд



Вариант 2:

- **475 евро** – с една нощувка в Gloria Hotel Dubai (4 звезди) и с включен обяд (два дни)
- **400 евро** – с една нощувка в Gloria Hotel Dubai (4 звезди), без обяд

**Цената не включва допълнителни нощувки и самолетен билет.*

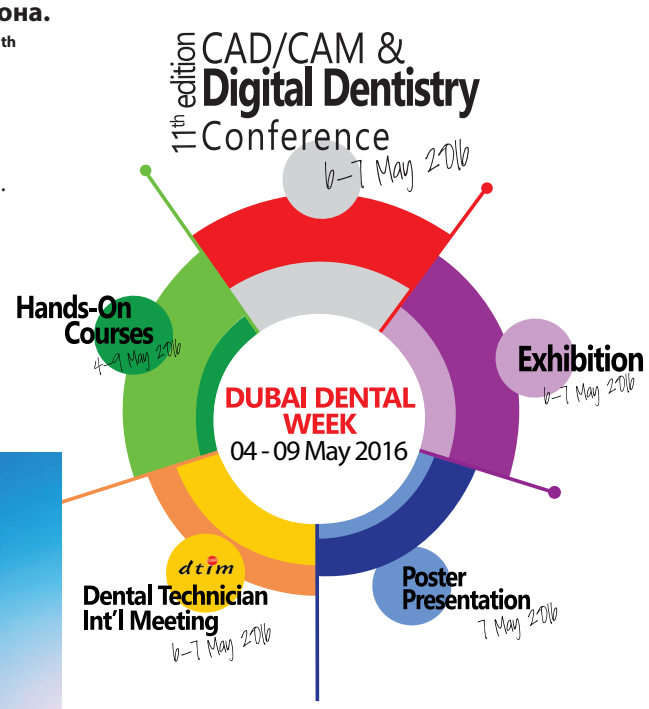

Местата са ограничени. Запазете вашето сега!

За регистрация и повече информация се свържете с Dental Tribune Bulgaria на
тел. 0897 958 321
или
office@dental-tribune.net

www.cappmea.com/cadcam11

CAPPevents exhibitions & conferences