

# DENTAL TRIBUNE

— The World's Dental Newspaper • Serbia & Montenegro Edition —



NOVI SAD

Jun 2015

No. 2 VOL. 10

## Trendovi



Foto: Jozef Polc/Shutterstock

### Prilog razumevanju orofacijalnog bola

Bol je jedno od najsloženijih zdravstvenih stanja: on ne utiče samo na osobu koja od bola pati, već i na njeno okruženje.

►strana 9

## Prikaz knjige

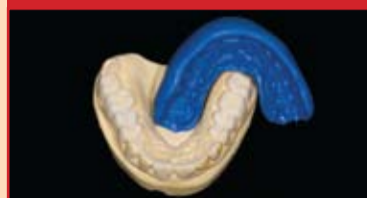

### Stomatološki materijali Knjiga 3

Novi udžbenik *Prof. dr Dragoslava Stamenkovića* je deo edicije o materijalima namenjena zubnim tehničarima.

►strana 12

## Timski rad



### Idealna kombinacija za optimalni estetski uspeh

CAD/CAM omogućava efikasnu i pouzdanu metodu za izradu nadoknada za kompleksne nadoknade u bočnoj regiji.

►strana 6

## Menadžment



### Moć sadašnjeg trenutka – učenje po Luzzi Hej

Da li shvatamo na koji način „sadašnji trenutak” može da utiče, promeni i poboljša naš život?

►strana 18

## Zanimljivost



Foto: Oksana Shufrych/Shutterstock

### Uticaj vina na oštećenje zubne gleđi

Ljubitelji vina bi mogli ozbiljno da oštete svoje zube ukoliko ne preduzmu mere prevencije protiv erozije zubne gleđi.

►strana 20

**SAVE THE DATE 3 - 4 SEPTEMBAR 2015**

**Radisson Blu, Beograd**

**NOVODEX** EVENT- PARTNERING FOR LIFE

István Urbán, Giorgio Tabanella, Damir Jelušić,....

Kontakt za informacije: 0113446900; 0113087970; 0113087971  
Ankica 0641989972; Sanja 0641393311; Miloš 063607776  
e-mail:office@novodex.rs



## Najpoznatiji sajam dentala IDS ove godine bio veći nego ikad

### Izveštaj o broju posetilaca i izlagača

**Keln, Nemačka** - Od 10. do 14. marta 2015. godine održan je u Kelnu 36-ti IDS (International Dental Show), najveća izložba dentalne opreme i materijala na svetu. Ovogodišnji IDS je postavio rekorde u odnosu na sve prethodne i to kako u broju posetilaca, tako i u broju izlagača i veličini izlagačkog prostora.

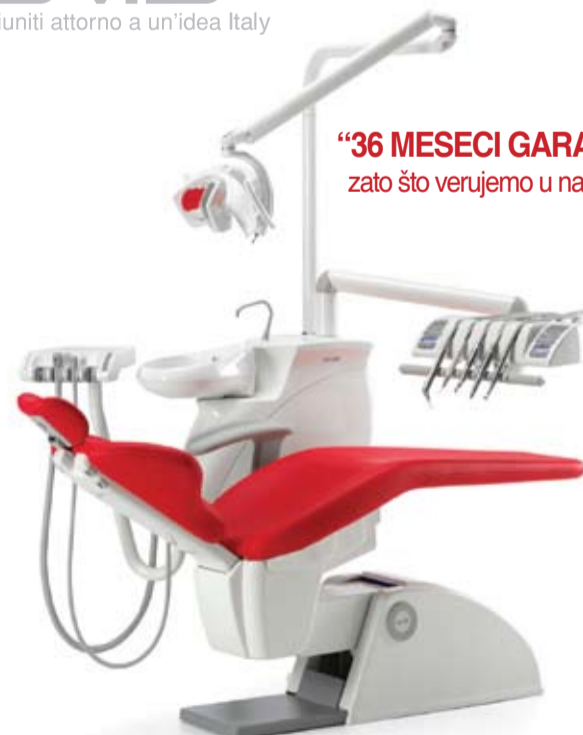U pet dana, koliko traje ovaj sajam, ove godine je bilo

preko 138.500 posetilaca iz 151 države, što je povećanje od 11 procenata u odnosu na 2013. godinu. Postavljeni su rekordi i u broju izlagača - preko 2200 izlagača iz 56 država koji su izlagali na ukupnoj površini od preko 157 hiljada kvadratnih metara, što je povećanje od 7% u odnosu na prethodni IDS. Ovakav broj posetilaca i izlagača samo potvrđuje da se IDS zaslužno važi za najveću dentalnu izložbu na svetu.

Po podacima iz anketa sprovedenih među posetiocima IDS-a preko 75 procenata je izjavilo da su zadovoljni što su prisustvovali ovogodišnjoj izložbi i da preporučuje svojim kolegama da obavezno posete IDS, a preko 77 procenata je izjavilo da planira da poseti naredni IDS koji će se održati 21. do 25. marta 2015. godine. **DT**

[www.dental-tribune.rs](http://www.dental-tribune.rs)

**OVS**  
Riuniti attorno a un'idea Italy



**“36 MESECI GARANCIJA”**  
zato što verujemo u naš kvalitet!



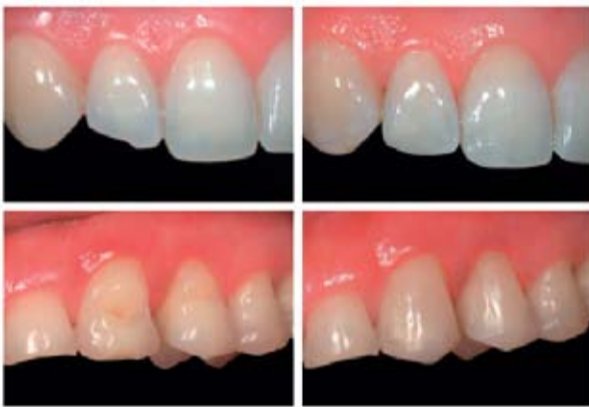Zastupnik za Srbiju:  
COMMEX DOO • Kornelija Stankovića 31 • Novi Sad  
tel/fax: 21/511-073 • 021/511-075 • mob: 063/526-949  
[www.commexdental.com](http://www.commexdental.com) • E-mail: commex@eunet.rs

**10 godina s Vama!**  
**Dental Tribune Serbia & Montenegro**

## Pozivnica \*

KURSEVI  
STOMATOLOGIJA  
2015

Minimalno invazivna stomatologija - materijali i tehnike

SAVREMENI RESTAURATIVNI MATERIJALI  
GIOMERI U STOMATOLOGIJIIKODENTAL  
DENTAL DEPOT

Savremeni restaurativni materijali i tehnologije svakodnevno se usavršavaju i sve više koriste u kliničkoj praksi. Giomeri predstavljaju najzapaženiju grupu hibridnih adhezivnih materijala za direktne restauracije, koji se sastoje od čestica prerađivanog stakla u kompozitnoj smoli. Ovi materijali pokazuju fizičke i estetske osobine kompozitnih materijala, uz sposobnost otpuštanja fluorida, ponovnog punjenja fluoridima i efekat na dentalni plak, te potencijalni kariostatički efekat sličan glas-

jonomer cementima. Različite vrste giomera čine ovu grupu materijala pogodnom za široko polje indikacija u restaurativnoj stomatologiji.

Operativni tretman minimalnih zubnih defekata, odnosno preparaciju i restauraciju kaviteta, treba obaviti u skladu sa principima minimalno invazivne stomatologije- preventivna preparacija, tunel preparacija, slot preparacija, aproksimalni pristup. U terapiju karijesa su poslednjih decenija uvedene mnogobrojne

BEAUTIFIL II je nova generacija BEAUTIFIL proizvoda, "GIOMER" proizvoda, koji u sebi objedinjuju osobine GLASIONOMER cementa i kompozita. Oslobađa fluoride PRG-tehnologijom - (Pre-Reacted Glassionomer) i pruža efikasnu i delotvornu zaštitu od sekundarnog karijesa. BEAUTIFIL II je materijal znatno poboljšanih osobina rukovanja sa izvanrednim osobinama poliranja. Druge izvrsne karakteristike ostaju kao obeležje BEAUTIFIL ispuna: prijem i oslobađanje fluorida, čvrstoća vezivanja, odlična rendgen-kontrastnost i sjajan estetski rezultat zahvaljujući izbalansirano rasipanju svetlosti. Indikovano za frontalnu i bočnu regiju kod dece i odraslih. U kombinaciji sa odgovarajućim adhezivnim sistemom Beautibond (jednokomponentni) ili FL-Bond II (dvokomponentni), udvostručeno je preventivno dejstvo i uspostavljena je jaka adhezivna veza.

alternative konvencionalnim terapijskim procedurama sa ciljem da se postigne efikasno uklanjanje karijesnog tkiva, poveća kvalitet i smanji trajanje tretmana. Adekvatan izbor materijala značajno utiče na kvalitet ispuna. Polaznici kursa će prvo biti upoznati sa postavljanjem indikacija za restauraciju minimalnih dentalnih defekata, a zatim i sa izborom giomernog materijala namenjenih ovoj indikaciji. Fizičke i hemijske osobine giomera omogućavaju primenu konzervativnih metoda preparacije kaviteta i osiguravaju uštedu zdravih zubnih tkiva.

Restaurativna stomatologija danas teži da poboljša kvalitet materijala, a istovremeno i da pojednostavi tehniku aplikacije materijala prilikom restauracije zuba sa značajnim gubitkom zubne strukture. Time se značajno skraćuje vreme sanacije, što predstavlja pogodnost kako za lekara, tako i za pacijenta. Uklanjanje obimnih karijesnih lezija i endodontski tretman značajno redukuju količinu zubne supstance i otpornost na dejstvo mastikatornih sila. Najnovije generacije giomernih materijala poseduju poboljšane mehaničke osobine koje omogućavaju njihovu upotrebu u bočnoj regiji.

U okviru kursa će kroz relevantne dokaze iz stručne literature, prikaze kliničkih slučajeva i demonstraciju kliničke veštine biti detaljno razmotreni principi rekonstrukcije krunice zuba giomernim materijalima. Polaznici će takođe biti upoznati sa

principima aplikacije giomera, ali i sa najčešćim greškama u radu stomatološkog tima tokom intervencije. Nakon predavanja pristupiće se kliničkoj demon-

straciji koju će zatim polaznici imati prilike da savladaju kroz praktične vežbe na modelu i prikazu konkretnih kliničkih problema. **DT**

## Imprint

**Izdavač:** DENTAL MEDIA d.o.o.  
(ekskluzivni nosilac licence za Srbiju i Crnu Goru)  
**Adresa:** Somborska 16A  
21000 Novi Sad  
**Telefon:** 065-1026242  
**E-mail:** info@dental-tribune.rs  
anita@dental-tribune.rs  
**Internet:** www.dental-tribune.rs  
**Glavni i odgovorni urednik:** dr Anita Brzaković  
**Umetnički direktor:** Snežana Popov  
**Prevodioci:** Marijana Dudvarski  
**Lektor:** Mira Božić  
**Štampa:** Stojkov štamparija, Novi Sad

Distribuirano se besplatno u Srbiji i Crnoj Gori  
Dental Tribune se izdaje kvartalno  
Copyright 2006 by Dental Tribune International GmbH  
All rights reserved

## DENTAL TRIBUNE

The World's Dental Newspaper • Serbia &amp; Montenegro Edition

Urednički materijal preveden i preštampan u ovom izdanju časopisa Dental Tribune International, iz Nemačke, zaštićen je autorskim pravom kompanije Dental Tribune International GmbH. Sva prava su zadržana. Objavljeno uz dozvolu kompanije Dental Tribune International GmbH, Holbeinstr. 29, 04229 Leipzig, Germany. Reprodukovanje na bilo koji način na bilo kom jeziku, u celini ili delimično, bez prethodne pismene dozvole kompanije Dental Tribune International GmbH i Dental Media d.o.o. strogo je zabranjeno. Dental Tribune je zaštitni znak kompanije Dental Tribune International GmbH.

CIP-Katalogizacija u publikaciji  
Biblioteka Matice srpske, Novi Sad

616.31 (05)

Dental Tribune: the World's Dental Newspaper / glavni i odgovorni urednik Anita Brzaković. - Serbia and Montenegro edition. - Vol. 1, No. 1 (avgust 2006)- . - Novi Sad: Dental Media, 2006-. - 42cm

Četiri puta godišnje  
ISSN 1452-6425

COBISS.SR-ID 215641863

## International Imprint

## Licensing by Dental Tribune International

Publisher Torsten Oemus

## Group Editor

Daniel Zimmermann  
newsroom@dental-tribune.com  
+49 541 48 474 107

## Clinical Editor

Magda Wojtkiewicz

## Online Editors/Social Media Manager

Claudia Duschek

## Editorial Assistants

Anne Faulmann  
Kristin Hübner  
Sabrina Raaff  
Hans Motschmann

## Copy Editors

Publisher/President/CEO  
Chief Financial Officer  
Chief Technology Officer

Torsten Oemus  
Dan Wunderlich  
Serban Veres

Business Development Manager  
Jr. Manager Business Development  
Project Manager Online  
Event Manager  
Marketing & Sales Services  
Event Services  
Accounting Services

Claudia Salwiczek  
Sarah Schubert  
Martin Bauer  
Lars Hoffman  
Nicole Andra  
Esther Wodarski  
Karen Hamatschek  
Anja Maywald  
Manuela Hunger

## Media Sales Managers

Matthias Diessner (Key Accounts)  
Melissa Brown (International)  
Anje Kahnt (International)  
Peter Witteczek (Asia Pacific)  
Weridiana Mageski (Latin America)  
Maria Kaiser (USA)  
Hélène Carpentier (Europe)  
Barbara Solarova (Eastern Europe)

Executive Producer  
Advertising Disposition

Gernot Meyer  
Marius Mezger

## International Editorial Board

Dr Nasser Barghi, USA – Ceramics  
Dr Karl Behr, Germany – Endodontics  
Dr George Freedman, Canada – Aesthetics  
Dr Howard Glazer, USA – Cariology  
Prof Dr I. Krejci, Switzerland – Conservative Dentistry  
Dr Edward Lynch, Ireland – Restorative  
Dr Ziv Mazar, Israel – Implantology  
Prof Dr Georg Meyer, Germany – Restorative  
Prof Dr Rudolph Slavicek, Austria – Function  
Dr Marius Steigmann, Germany – Implantology

© 2015, Dental Tribune International GmbH. All rights reserved.

Dental Tribune makes every effort to report clinical information and manufacturer's product news accurately, but cannot assume responsibility for the validity of product claims, or for typographical errors. The publishers also do not assume responsibility for product names or claims, or statements made by advertisers. Opinions expressed by authors are their own and may not reflect those of Dental Tribune International.

Dental Tribune International  
Holbeinstr. 29, 04229 Leipzig, Germany  
Tel.: +49 541 4 84 74 502 | Fax: +49 541 4 84 74 175  
info@dental-tribune.com | www.dental-tribune.com

## Regional Offices

## Asia Pacific

Dental Tribune Asia Pacific Limited  
Room A, 20/F, Harvard Commercial Building, 105-111 Thompson Road,  
Wanchai, Hong Kong  
Tel.: +852 3115 6177 | Fax: +852 3115 6199

## The Americas

Tribune America, LLC  
116 West 25th Street, Ste. 500, New York, N.Y. 10011, USA  
Tel.: +1 212 244 7181 | Fax: +1 212 244 7185

## DENTAL TRIBUNE

The World's Dental Newspaper - Asia Pacific Edition

# Regional Bredent Meeting – Bredent Night in Belgrade 27.03.2015

Po mnogo čemu jedinstven – Bredent Night u Beogradu nikoga nije ostavio ravnodušnim.

U poslepodnevnim satima sa 25. sprata poslovnog centra Ušće, gde se skup održao, učesnici su mogli da posmatraju zalazak sunca nad Beogradom i u isto vreme uživaju u predavanjima kao i sledstvenom druženju uz muziku do kasno u noć.

Tema skupa: **BioHPP – inovativni materijali i njihova primena u stomatologiji**, izazvala je veliko interesovanje koje je u mnogome prevazišlo i očekivanja Bredent tima.

Preko 250 ljudi je došlo da čuje šta je sve moguće izraditi i gde i kako primeniti BioHPP i visio.lign materijale. Predavači su podelili svoja iskustva i prikazali svoje radove – od individualnih abutmenta i izrade fiksnih radova na šrafljenje do kombinovanih radova na prečkama i teleskop krunama.

Predavanje Dr Spepanovića zajedno sa zubnim tehničarima Bulićem i Neškovićem izazvalo je veliko interesovanje i stomatologa i zubnih tehničara. Tokom predavanja prikazane su

po fazama izrade stomatološki i zubnotehnički koraci rada, što je zajedno sa pratećim filmom izrade u mnogome razjasnilo brojne nedoumice.

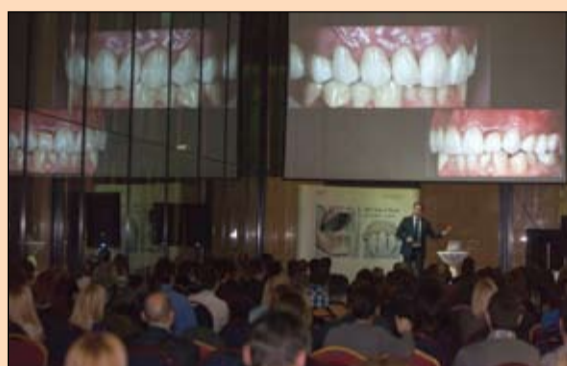
Dr Manolakis je značajno razjasnio i važnost prehirurške pripreme odnosno predstavio i objasnio olakšice pri korišćenju sky plan x Sistema tokom planiranja i ugradnje implanata.

Predstavljena je i foto dinamska terapija odnosno rezultati studije koja je sprovodi na Stomatološkom fakultetu u Beogradu i VMA pod pokroviteljstvom Bredent-a.

Nakon izuzetno interesantnih predavanja, usledio je koktel uz točeno pivo i bavorske kobasice i kupus. Uz live orgestar i dobru atmosferu družili smo se i plesali do posle ponoći.

TV ekipe sa tri tv stanice snimale su naš događaj i emitovale ga u sklopu informativnih programa.

Veliki odaziv i brojne pohvale postavile su određeni standard koji smo obećali da ćemo održati i sledeće godine na narednom Bredent Meetingu. **DT**



**breCAM.HIPC**      **breCAM.BioHPP**      **crea.lign**

**2 U 1**  
**Dvostruka korist za vaš CAD sistem**

**breCAM potrošni materijali**  
„Definitivne fiziološke restauracije“

breCAM.BioHPP i breCAM.HIPC visokoperformantni polimeri za digitalno procesuiranje. Konstrukcija i viniri se izrađuju iz samo jednog fajla. Vama preostaje da se samo koncentrišete na estetske zahteve pacijenata tokom izrade definitivne nadoknade.

**Predvidljiv** | Konzistentna i precizna reprodukcija svih morfoloških detalja.

**Nepobediv** | Optimalne performanse materijala i ostvarene veze: fiziološki i biokompatibilan.

**Efikasan** | Dodatna zarada ostaje u laboratoriji.

**breCAM**  
potrošni materijali

Za više informacija obratite se  
**Bredent doo Beograd** putem maila ili telefona  
011 2430 295, 063 301 765, [igda@bredent.si](mailto:igda@bredent.si)

40 YEARS DENTAL INNOVATIONS  
1974-2014

**bredent**

Bredent GmbH & Co | Weissenhorner Str. 2 | 89250 Senden | Deutschland

Photos: Antonio Lazetara, dental technician - Savona - Italy

# Rešavanje minimalnih ortodontskih anomalija kompozitima

Autor: dr Tina Vukičević, Hrvatska

Sedamnaestogodišnja pacijentkinja je došla u ordinaciju sa željom da reši estetski problem, koji spada u manju ortodontsku anomaliju zubnog niza (slika 1). Zubi na položaju 22 i 23 nisu se u potpunosti „spustili“ i zato u zagrižaju na levoj strani u tom području deluje kao da ima „rupa“ (slike 2, 3 i 4). Pacijentkinji je to smetalo i bila je spremna da se odluči za ortodontsku terapiju. Nakon pregleda, ortodont je utvrdio da je to samo estetski problem i nije savetovao ortodontsku terapiju za tako malu anomaliju, već je predložio da se problem reši konzervativno tj. kompozitnim restauracijama na oba zuba.

Sreća je što je pacijentkinja mlada i nema mnogo zubnih ispuna, tako da na tim zubima nije imala ni jedan ispun. Nije bilo potrebno prethodno prepa-

rirati zub (brusiti), nego nakon peskiranja zuba, kompozitima se pravio novi oblik zuba 22 i 23.

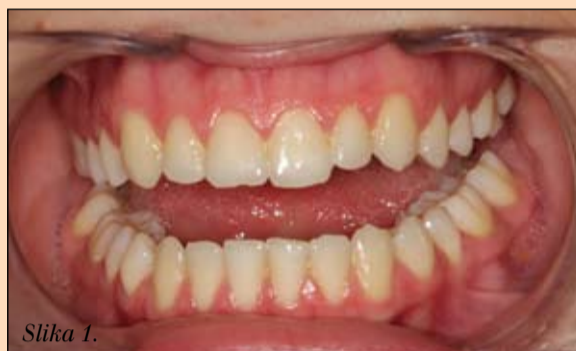Naravno kompozitna restauracije se u ovom slučaju nije radila jednom nijansom kom-

pozita, nego se primenjivao postupak slojevitog postavljanja kompozita različitih nijansi.

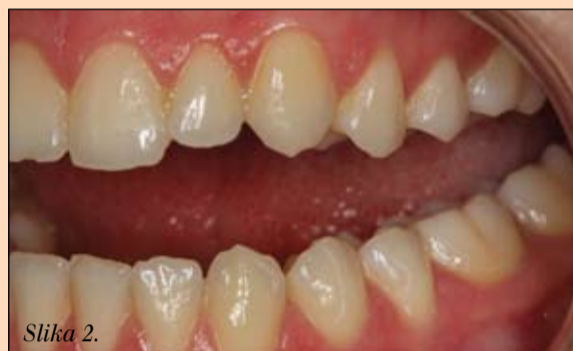Dakle, kompozit kojim smo radili bio je Charisma® Classic kompanije Heraeus Kulzer, a nijanse koje smo koristili su OA2, OA3, A2 i A3.

Površinu zuba smo pre postavljanja kompozita „pripremili“ Gluma® Self Etch (Heraeus Kulzer) adhezivom 7. generacije, što znači da je dovoljno naneti jedan sloj u kojem se nalazi i kiselina za jetkanje i prajmer i adheziv. Nakon utapkavanja u trajanju od 20 sekundi, adheziv se polimerizuje sledećih 20 sekundi i zub je spreman za postavljanje kompozita.

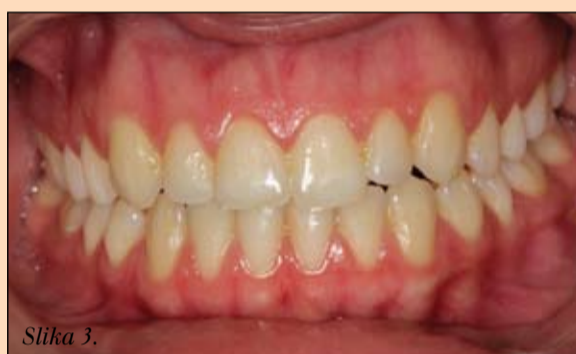Prvi sloj je OA2 odnosno OA3, dentinska boja koja će svojim opakim svojstvom zamutiti površinu gde se postavi, baš kao i pravi dentin. Svojstvo opaciteta posebno dolazi do izražaja na prelazu između zuba i ispuna,



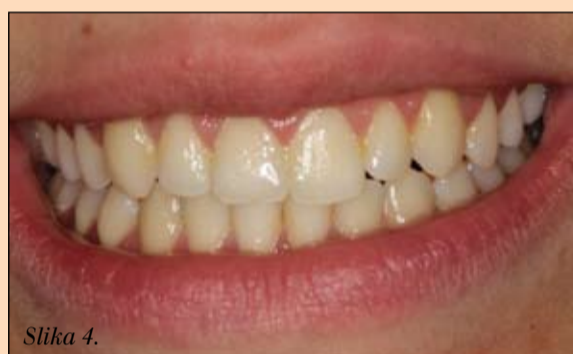Slika 1.



Slika 2.



Slika 3.



Slika 4.

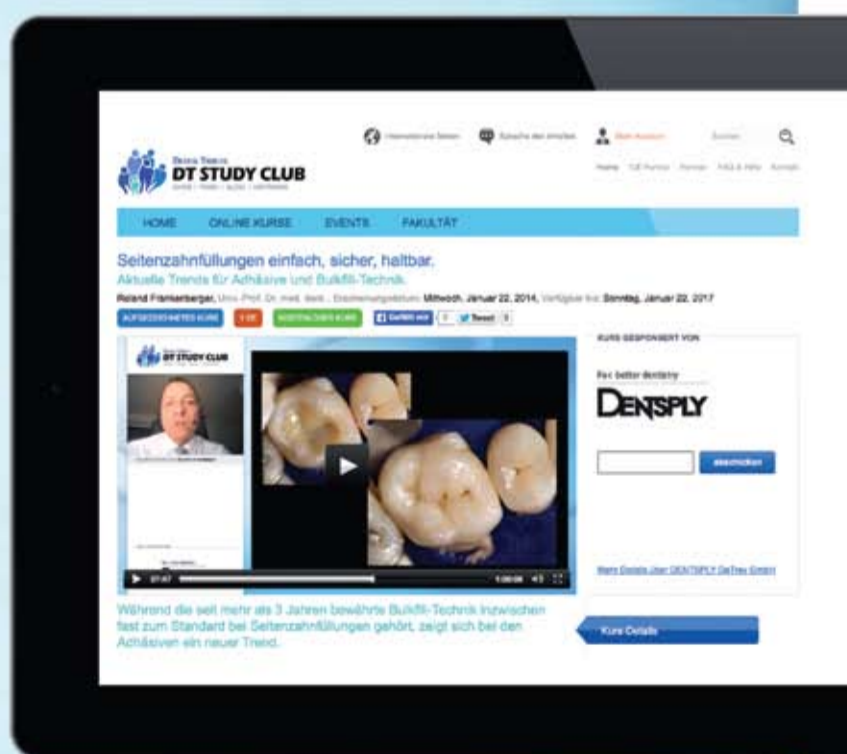
## Join the largest educational network in dentistry!

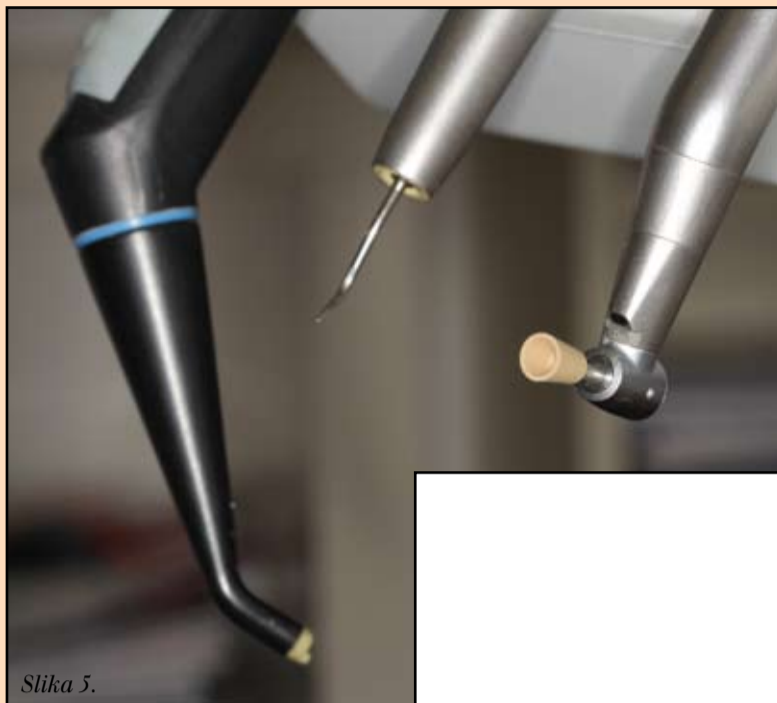


Register for  
**FREE!**

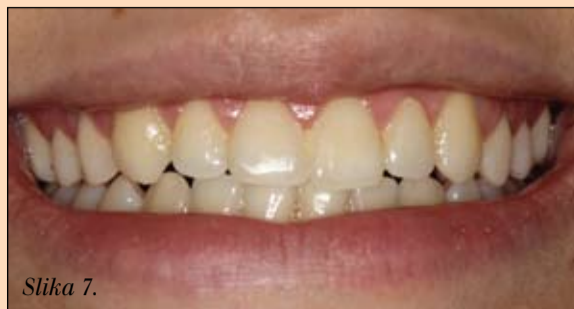- education everywhere and anytime
- live and interactive webinars
- more than 500 archived courses
- a focused discussion forum
- free membership
- no travel costs
- no time away from the practice
- interaction with colleagues and experts across the globe
- a growing database of scientific articles and case reports
- ADA CERP-recognized credit administration

[www.DTStudyClub.com](http://www.DTStudyClub.com)

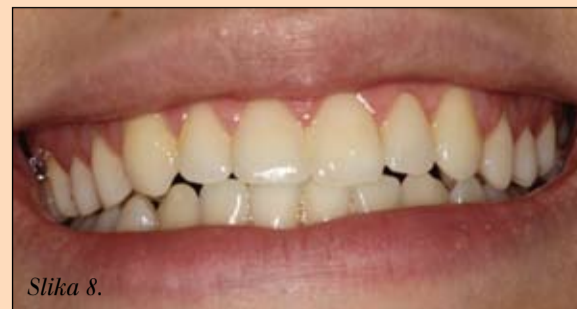



Slika 5.



Slika 7.



Slika 8.

Završna slika pokazuje osmeha i zagriža, ali problem uklonjen je u jednom tretmanu (slike 7 i 8). **DT**



Slika 6.

gde će se zamaskirati granica koja kasnije, kad restauracija bude gotova, neće biti vidljiva. U ovom slučaju, zube smo produžavali bez prethodne preparacije, tako da je dentinska boja postavljena na incizalnoj granici zuba.

Drugi sloj kod zuba 22 je bila nijansa A2, a kod zuba 23 nijansa A3. Taj sloj je postavljen preko svih slojeva kao završni sloj. Sve nijanse, osim opaknih, se polimerizuju 20 sekundi. Dentinske nijanse se, zbog svoje gustoće, polimerizuju 40 sekundi.

Kada smo sve dobro polimerizovali usledila je obrada, tj. oblikovanje površine zuba diskovima i poliranje.

S obzirom da je Charisma® Classic kompozit koji ima izrazito malu površinsku hrapavost, vrlo je jednostavan za poliranje. Restauraciju smo dovršili pomoću Charisma® EasyShine gumica za poliranje. EasyShine gumice su jednostavne i zahvalne za primenu. Bitno je naglasiti da je prilikom rada neophodno koristiti malu brzinu obrtaja, kao i vodu ili pastu za poliranje kao sredstvo koje će umanjiti trenje i time smanjiti trošenje gumica. Isto tako nije potrebno koristiti jaki pritisak prilikom korišćenja gumica (slike 5 i 6).

**Heraeus Kulzer**  
Mitsui Chemicals Group

**Charisma Classic**  
komplet 8 špriceva  
i Power Bank eksterna  
baterija sa usb kablom

Akcijna  
cena  
**18.600**  
dinara



Navedenu ponudu  
potražite kod  
ovlaštenih distributera  
Heraeus Kulzer proizvoda:

Dental Medical d.o.o.  
Harambašićeva 8, Subotica  
tel.: 024 554 927  
info@dental-medical.rs

Vetmetal d.o.o.  
Savska 33/II, Beograd  
tel.: 011 3613 799  
info@vetmetal.com

**CHARISMA®**

**Charisma® Classic.**

Charisma Classic je prvi kompozit na svetu baziran na Microglass II tehnologiji. Charisma Classic omogućava, ne samo brzo i jednostavno modelovanje zbog idealne konzistencije, nego poseduje odlične karakteristike pri završnoj obradi i poliranju što rezultira visokim površinskim sjajem.

- Primena jednostavne monohromatske tehnike postavljanja ispunava i bolje prirodne restauracije.
- Jednostavan izbor boje i njeno prilagođavanje okolnoj strukturi zuba.
- Jednostavnije prikrivanje diskoloracija.

Monokromatska tehnika nikad nije bila tako jednostavna!

Charisma Classic Combi komplet sadrži: 8 x 4 g špric (A1, A2, A3, A3.5, B2, C2, OA2, OA3), 1 x 4 ml GLUMA 2Bond, 2 x 2.5 ml GLUMA Etch 35 Gel, vodič boja

Slike proizvoda su ilustracije. Navedena cena je preporučena i ne sadrži PDV. Tačnu cenu proverite kod vašeg dobavljača. Ponuda vrijedi do isteka zaloha.

Giving a hand to oral health.

heraeus-kulzer.com

**Online izdanje**

Dental Tribune  
možete pročitati na:  
[www.dental-tribune.rs](http://www.dental-tribune.rs)

## TIMSKI RAD

# Idealna kombinacija za optimalni estetski uspeh

## Pune keramičke krune i CAD/CAM tehnologija

Autori: Marko Jakovac, DMD, MSc, PhD, Zagreb/Hrvatska i Michele Temperani, Firenca/Italija

CAD/CAM tehnologija omogućava efikasnu i pouzdanu metodu za izradu nadoknada pune morfologije od visoko kvalitetnog cirkonijuma za kompleksne nadoknade u bočnoj regiji.

Moderna stomatologija ne bavi se samo oralnom higijenom i prevalencijom karijesa – bavljene atricijom, abrazijom i erozijom sve više postaje predmet interesovanja. Ovi destruktivni procesi u velikoj meri su zavisni od stresa. Stres može da izazove parafunkcionalne navike i da dovede do želudačnog refluksa i niskih pH vrednosti u pljuvački. Dodatni faktori, kao što su bulimija i prekomerno konzumiranje bezalkoholnih napitaka takođe dolaze u obzir.

### Prikaz slučaja

30-godišnji ženski pacijent je došao u našu ordinaciju zbog bolova u bočnom regionu. Ona takođe nije bila zadovoljna izgledom prednjih zuba (Sl. 1). Znatno erozivni nedostak zubnog tkiva na palatinalnim i vratnim površinama je utvrđen na prvom pregledu (Sl. 2). U razgovoru je pacijentkinja navela da konzumira velike količine bezalkoholnih napitaka. Na osnovu kliničkog pregleda, zaključili smo da pacijentkinja pati od stomaknih problema, sa sumnjom na bulimiju.

### Planiranje tretmana

Nakon pažljivo uzete anamneze i pažljivog pregleda uključujući i radiografiju, počeli smo da pravimo plan terapije. Plan je bio da se kompletno rehabilituje usna duplja, da se nadoknade svi zubi koji su bili oštećeni erozijom ili karijesom i da se postojeći zubi zaštite od daljih oštećenja. Cilj nam je bio vraćanje oblika i funkcije zuba podizanjem vertikalne dimenzije okluzije. Intervencije koje su veoma složene zahtevaju sveobuhvatni plan sa detaljnim opisom svake faze tretmana i blisku saradnju između stomatologa i zubnog tehničara. Nakon pregleda, uzeti su otisci i registar zagrižaja.

Fotografisanje pacijenata i DSD tehnologija (Digital Smile Design) su se pokazali kao veoma korisni u situacijama kada zubni tehničar ne može lično da stekne utisak o situaciji u ustima pacijenta.



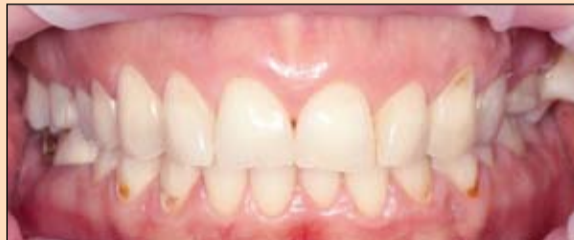Sl. 1. Pacijent pre tretmana; ona želi da joj se poboljša izgled.

### Mock-up i inicijalne privremene krune

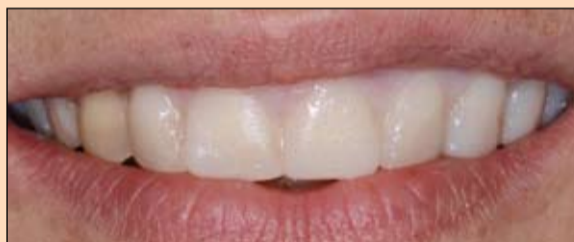Kao što je predviđeno u planu terapije, zubni tehničar izrađuje dijagnostički wax-up za vizualizaciju idealne oralne situacije. Wax-up je pogodan za procenu izvodljivosti složenih protetskih rešenja. Navoštenu model je dubliran, i potom je izrađen silikonski ključ (Sl. 3). U prvom koraku, silikonski ključ je služio za izradu mock-upa, i dalje, za izradu privremenih kruna u ustima pacijenta. Mock-up je urađen na osnovu wax-upa. Tada je korišćen za simulaciju konačnog izgleda na pacijentu i određivanje inklinacije okluzalne ravni (Sl. 4). Pacijent se složio sa planom lečenja i počeli smo da sprovodimo neophodne hirurške intervencije – vadeње zuba i produženje kliničkih kruna. Važno je uzeti u obzir identifikovan oblik u wax-upu prilikom obavljanja produženja kliničkih kruna (Sl. 5). Nakon toga, pacijent je prošao kroz paradontološki tretman i lečenje kanala korena. Pored toga, svi postojeći ispuni su zamenjeni.

### Preparacija zuba i izrada privremenih kruna

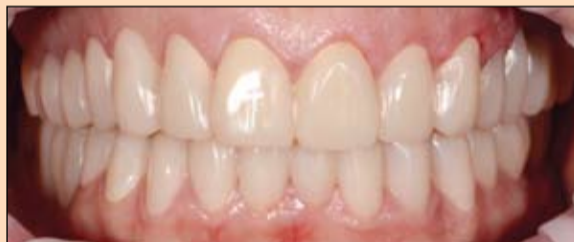Zubi su preparisani u dve posete. U prvoj poseti smo brusili zube u nivou marginalne gingive. Otisci su uzeti i napravljene su privremene krune. Generalno, privremene krune su od suštinskog značaja za postizanje optimalnog ozdravljenja nakon



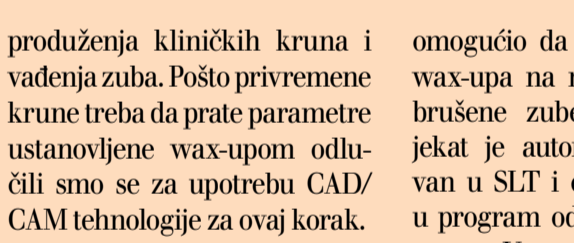
Sl. 2. Na pregledu, primećen je znatan gubitak zubne strukture u predelu vrata zuba i na palatinalnim površinama.



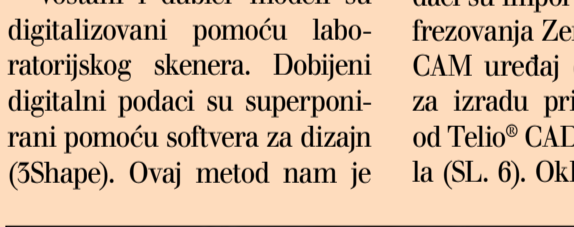
Sl. 4. Mock-up postavljen u usta pacijenta.



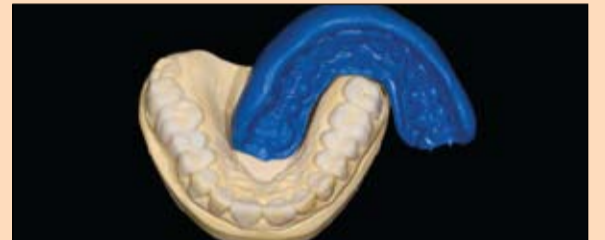
Sl. 6. Privremene krune bile su instrument za stabilizaciju vertikalne dimenzije okluzije.



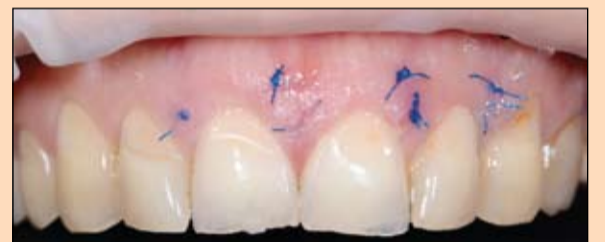Sl. 8. Preparacija prednjih zuba za definitivne nadoknade.



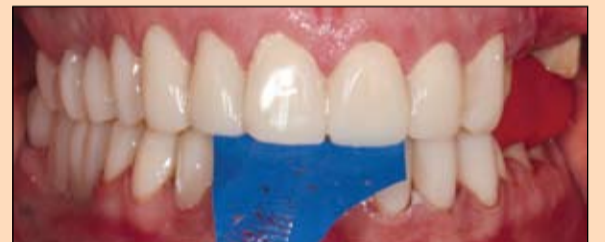Sl. 10. Virtualne nadoknade na osnovu privremenih kruna



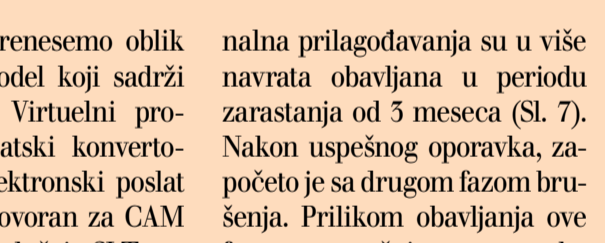
Sl. 3. Mock-up i privremene krune su izrađene na osnovu wax-upa.



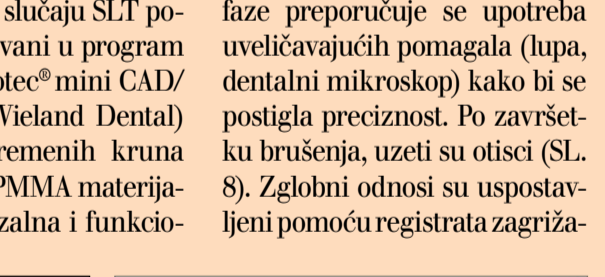
Sl. 5. Stanje nakon produženja kliničkih kruna.



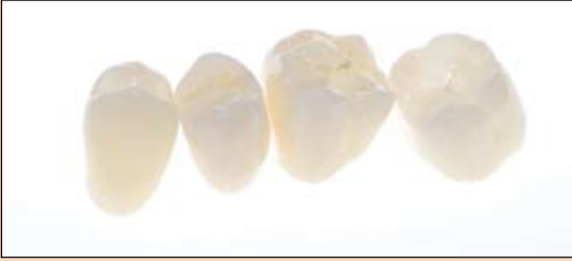Sl. 7. Privremene krune: okluzalni registar je uzet za određivanje okluzalnih odnosa stvorenih u periodu zarastanja.



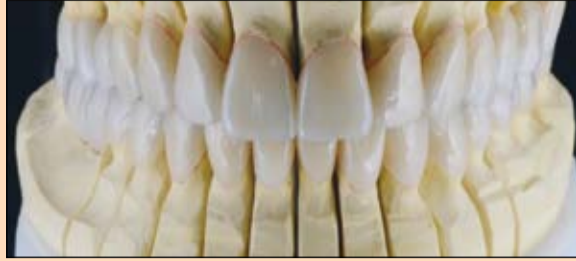Sl. 9. Master modeli su digitalizovani radi izrade definitivnih nadoknada.



Sl. 11. Nadoknade nakon frezovanja obojenog Zenostar T1 cirkonijum materijala (Wieland Dental).



Sl. 12. Molari su kreirani u punoj morfologiji a vestibularne površine premolara su doredene tehnikom slojevitog modelovanja.



Sl. 13. Frontalni prikaz definitivnih nadoknada na modelu.

ja. Tokom nošenja privremenih kruna, testirana je pozicija vilice. Specijalna procedura (ukršteno montiranje modela) omogućava stomatologu da informiše tehničara o odnosu vilica bez gubitka informacija.

### Izrada definitivnih nadoknada

Koristili smo Zenotec CAD/CAM sistem i Zenostar® cirkonijum materijale (Wieland Dental) za izradu nadoknada potpune morfologije u premolarnom i molarnom regionu. Plan je bio da se premolari prilagode IPS e.max® Ceram keramikom korišćenjem slojevite tehnike. Prednje nadoknade su izrađene pres tehnikom od IPS e.max Press litijum disilicidne staklokeramike. Ove nadoknade su takođe izrađene korišćenjem IPS e.max Ceram keramike.

S jedna strane, definitivne nadoknade su morale biti izrađene tako da verno reprodukuju parametre ustanovljene na virtuelnim modelima. S druge strane, konačne nadoknade treba da reprodukuju oblik i okluzalni kompleks privremenih kruna koje su prilagođivane tokom nošenja. Da bi se postigao idealan ishod, laboratorija je opremljena korisnim podacima koji su omogućili tehničaru da montira modele u artikulator i da ih zameni sa jednim od sledećih:

- otisci za master model
- otisci privremenih kruna nakon okluzalnih i funkcionalnih prilagodavanja
- okluzalni registar
- obrazni luk

Master modeli i modeli privremenih kruna su skenirani i prebačeni u 3Shape program korišćenjem metode ukrštenog montiranja modela (Sl. 9 i 10). S obzirom na stepen složenosti ovog slučaja, najpre smo frezovali komponente od voska kako bismo odredili stepen kvaliteta virtuelnog modela nadoknada. Pomoću ove jeftine metode, bili smo u mogućnosti da odredimo oblik i funkciju modela „u stvarnom životu“. U ovom slučaju, primetili smo da u nekoliko segmenata nije bilo pravilnog oblikovanja u vosku. Ovi segmenti su korigovani u skladu sa tim.

**U tome leži jedna od prednosti CAD/CAM tehnologije: objekat može biti dizajniran, analiziran, menjan i dupliran neodređen broj puta.**

Korigovani SLT podaci su obrađeni u CAM modulu i podaci neophodni za proces frezovanja su učitan u program Zenotec mini uređaj za frezovanje. Nadoknade su zatim isfrezovane od obojenih Zenostar cirkonija diskova (boja T1) (Sl. 11). To je prednost ovog materijala. Obično, bojenje zahteva poseban radni korak koji se sastoji iz aplikovanja tečnosti za bojenje bazirane na metal-oksidu ili potapanjem ili tehnikom pomoću četkice pre sinterova-

nja. Kod obojenih diskova, boje su dodate u cirkonijum prah i homogenizovani tokom procesa industrijske proizvodnje. Kao rezultat dobijen je materijal koji pokazuje visoku homogenu boju. Potreba za ručnim bojenjem je eliminisana, a dodatnu prednost predstavlja ušteda vremena prilikom izrade nadoknada. Doslednost boje je još jedna prednost koju ne treba zanemariti.

→ DT strana 8

## Bio-Emulation™ Colloquium 360°

4-5 July, 2015, Berlin, Germany

### Mentors

Ed McLaren

Michel Magne

Pascal Magne

### Emulators

Akinobu Ogata (guest)

Andrea Fabianelli

Antonio Saiz-Pardo Pinos

August Bruguera

David Gerdolle

Fernando Rey

Gianfranco Politano

Jason Smithson

Javier Tapia

Jungo Endo

Leandro Pereira

Marco Gresnigt

Oliver Brix

Panos Bazos

Sascha Hein

Stephane Browet

Thomas Singh

Walter Gebhard (guest)

Details & Online Registration

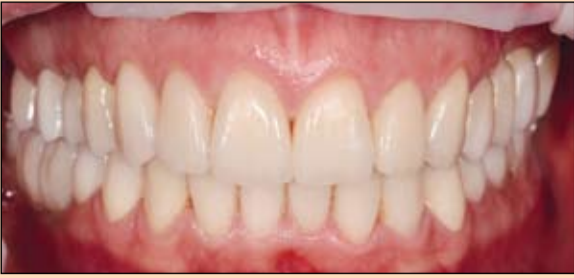[www.BioEmulationCampus.com](http://www.BioEmulationCampus.com)

Registration fee: 599 EUR +VAT

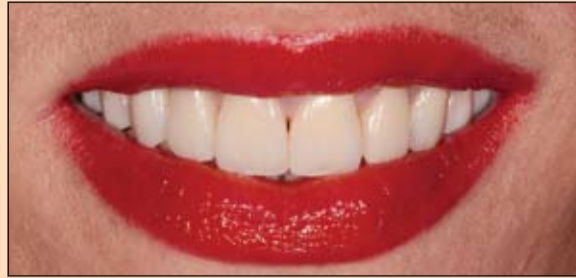Tribune Group is an ADA CERP Recognized Provider. ADA CERP is a service of the American Dental Association to assist dental professionals in identifying quality providers of continuing dental education. ADA CERP does not approve or endorse individual courses or instructors, nor does it imply acceptance of credit hours by boards of dentistry.

Tribune Group GmbH is recognized as an Approved PACE Program Provider by the Academy of General Dentistry. The formal continuing dental education programs of this program provider are accepted by AGD for Fellowship, MasterShip, and Independent Membership credit. Approval does not imply acceptance by a state or provincial board of dentistry or AGD endorsement.

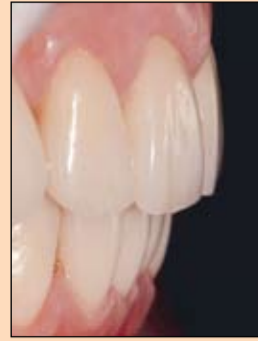Main Sponsor



Sl. 14. Dve nedelje nakon cementiranja nadoknada: optimalna situacija sa uspešnom roze i belom estetikom.



Sl. 15-17. Pune keramičke nadoknade: integrisane harmonično i nenametljivo u denticiju i izgled lica pacijenta.



←DT strana 7

Željena boja se postiže bez obzira na veštinu i iskustvo tehničara.

Da bi se osiguralo optimalno slaganje bočnih nadoknada napravljenih od cirkonijuma i

prednjih od litijum disilikata, vestibularne površine premolara su urađene slojevito pomo-

ću (IPS e.max Ceram) (Sl. 12). Koristili smo konvencionalnu tehniku presovanja zajedno sa IPS e.max Press ingotima (boja LT A1) za izradu prednjih nadoknada, a potom su pomoću cut-back tehnike dovršene (Sl. 13).

#### Cementiranje nadoknada

CAD/CAM tehnologija je korišćena za izradu bočnih krunica i mostova od monolitnog cirkonijuma. Okluzalni odnosi formirani pomoću privremenih krunica su pažljivo uzeti u obzir. Pre cementiranja definitivnih nadoknada proverili smo njihovu preciznost i boju u ustima pacijenta pomoću try-in paste na bazi glicerina (Variolink®Esthetic Try-In). Krunice i mostovi su bili trajno cementirani pomoću dvostruko polimerizujućeg kompozitnog cementa Variolink EstheticDC. U donjoj vilici krunice su cementirane pomoću svetlosno polimerizujuće verzije istog cementa (Variolink Esthetic LC) u neutralnoj boji. Ovaj cement se lako uotrebjava i višak cementa se može jednostavno ukloniti tokom cementiranja.

Dve nedelje nakon cementiranja, pacijentkinja je došla još jednom u našu ordinaciju. Roze i bela estetika je lepo izbalansirana (Sl. 14-19). Ovaj rezultat je bio moguć zahvaljujući pažljivom planiranju terapije i jednostavne komunikacije između ordinacije i laboratorije.

#### Zaključak

Uspešna rehabilitacija mladih pacijenata sa složenim terapijskim rešenjem zahteva visok stepen tačnosti i minimalno invazivne metode preparacije. Cirkonijumske nadoknade pune morfologije frezovane pomoću CAD/CAM tehnologije pružaju jednostavan metod za postizanje precizne nadoknade, posebno u bočnoj regiji. Uspešnost prednjih nadoknada i dalje u velikoj meri zavise od znanja zubnog tehničara i od korišćenja materijala sa optimalnim svojstvima kao što je IPS e.max litijum disilikatna staklo-keramička. DT

**NOVO**

# Variolink® Esthetic

Visoko - estetski kompozitni cement



## “Neverovatno jednostavna estetika!”

Kompozitni cement za posebne estetske zahteve uz jednostavno rukovanje...

- Balansiran i koncizan sistem boja
- Odlična stabilnost boja (formula bez amina)
- Jednostavno uklanjanje viška!






passion vision innovation

www.ivoclarvivadent.com

Ivoclar Vivadent AG  
Bendererstr. 2 | 9494 Schaan | Liechtenstein | Tel: +423 235 35 35 | Fax: +423 235 33 60

Postanite naš Facebook prijatelj - Dental Tribune Srbija



# Prilog razumevanju orofacijalnog bola

Autor: Prof Joana Zakręvska, Velika Britanija (Prof. Joanna Zakrzewska)

Bol je jedno od najsloženijih zdravstvenih stanja s kojima se susrećemo, s obzirom na to da ne utiče samo na osobu koja od bola pati, već i na njeno najbliže okruženje. Često je bol praćen drugim povezanim stanjima, posebno anksioznošću, depresijom i nejasno lokalizovanim hroničnim bolom. U orofacijalnoj regiji, najzastupljeniji je bol od zuba, koji nesumnjivo zahteva posetu stomatologu koji najčešće može da odredi prikladnu terapiju za izlečenje. Međutim, postoje i druge vrste bola koje se susreću u orofacijalnoj regiji i koje mogu prerasti u hronično bolno stanje, kako se ono definiše u slučaju da je prisutno duže od tri meseca. Ove vrste bola moraju se pravilno dijagnostifikovati, jer se tretiraju na različit način.

Trenutno, mi nemamo biomarkere za hroničan bol, i jedini način na koji možemo da postavimo dijagnozu jeste da pažljivo saslušamo istoriju bolesti koju pacijent izloži. Moramo da ispitate ključne osobine bola, na primer, kada i kako se javlja, koliko traje, gde je lociran, koliko je intenzivan, kakav je po karakteru, koji činioci ga izazivaju, a koji ga otklanjaju, kao i uticaj koji bol ima na kvalitet života i svakodnevne aktivnosti. Od najveće je važnosti odrediti prisustvo drugih oboljenja, posebno kod hroničnog bola. Hroničan orofacijalni bol ima i veliki uticaj na psihološko stanje, jer samo lice, koje se uobičajeno koristi za izražavanje bola, sada trpi bol. Pacijenti s hroničnim orofacijalnim bolom takođe nisu sigurni kome bi trebalo da se obrate, stomatologu ili lekaru. Njihov izbor medicinskog stručnjaka će imati presudan uticaj i na primarnu terapiju i na kasnije konsultacije.

Bol je izuzetno teško opisati, a upravo se loša komunikacija o bolu navodi kao glavna prepreka za lečenje i tretman. Bol kao pojava nepodesna za objašnjenje dovodi se u vezu s činjenicom da je neprilagodljiv govornom jeziku. Pojedinaac je zato izložen velikom opterećenju i izolaciji. Situacija

se dodatno komplikuje kada pacijent ne raspolaže adekvatnim vokabularom. Ipak, znamo da reči mogu pomoći lekaru u diferencijaciji pri postavljanju dijagnoze. Na

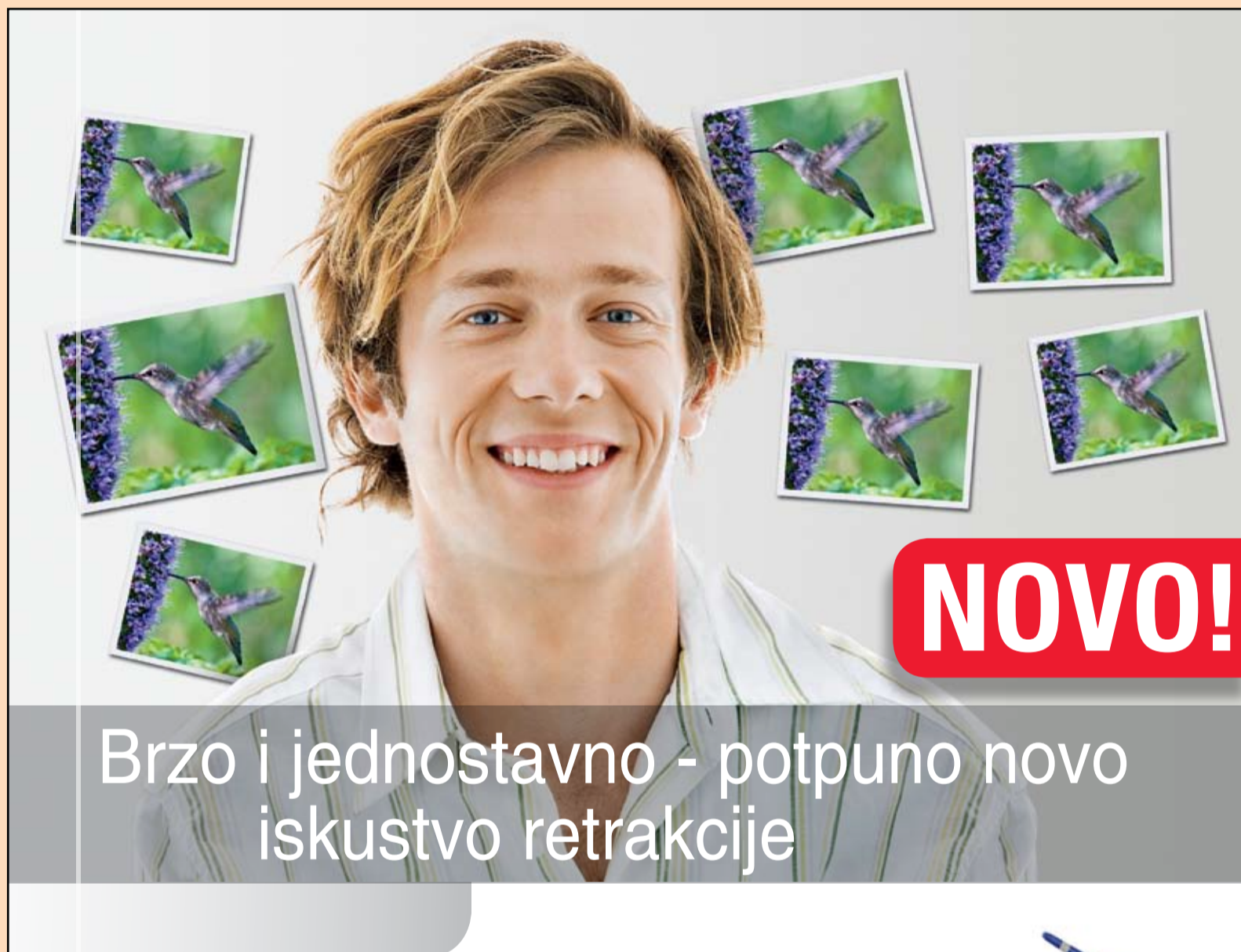
primer, pacijenti s muskuloskeletnim bolom koristiće prideve kao što su „težak“, „mučan“, „dosadan“, dok će bol izazvan neurološkim smetnjama opisati kao „go-

ručić“, „bockajući“, „sevajući“ i „probadajući“.

Mi intenzitet bola pokušavamo da izmerimo koristeći skalu od 1 do 10, ali

postavlja se pitanje da li ikakva verbalizacija zaista dočarava iskustvo osobe koja pati od facijalnog bola.

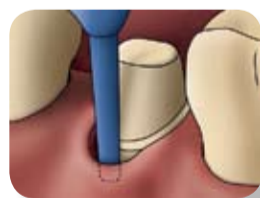→ DT strana 10



**NOVO!**

Brzo i jednostavno - potpuno novo iskustvo retrakcije

## Astringentska retrakciona pasta



3M ESPE inovativna retrakciona pasta predstavlja novu prekretnicu: to je jednostavan i delotvoran način gingivalne retrakcije. Zahvaljujući finom vrhu kapsule, astringentska retrakciona pasta se lako može aplikovati tačno tamo gde treba biti – duboko u sulkusu.

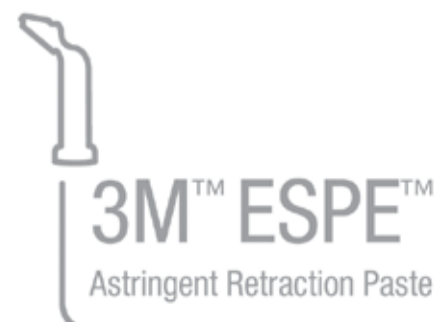- Uspešno otvara sulkus.
- Osigurava čist, suv sulkus i dugotrajnu postojanu hemostazu.
- Jednostavan i brz retrakcioni proces.
- Koristi se u standardnim dispenezerima za kompozitne kapsule.

Pogodan za upotrebu sa polietarskim i VPS materijalima za uzimanje otisaka



3M (East) AG  
Predstavništvo Republika Srbija  
Milutina Milankovića 23  
11 070 Novi Beograd

3M, ESPE  
su zaštitni znakovi kompanije 3M ili  
3M Deutschland GmbH.  
Koristi se pod licencom u Kanadi.  
© 3M 2011. Sva prava zadržana.



**3M ESPE**