

cosmetic dentistry

— beauty & science

3²⁰¹²

_ Fachbeitrag

Gingivatransplantate
im Frontzahnbereich

_ Spezial

Rundumerneuerung im Fernsehen:
eine Gratwanderung zwischen
physischem Segen und psychischem Fluch

_ Lifestyle

Everest Nord Col



DeltaMed

Easywhite

is beautiful



Easywhite® ist das Bleaching-System für höchste Ansprüche. Easywhite bietet Ihnen eine umfassende Auswahl an Produkten für alle Anwendungen. Rufen Sie uns an – wir beraten Sie gerne: 06031 7283-28

www.deltamed.de



Dr. Jürgen Wahlmann
Past-Präsident der DGKZ

Aktuelle Entwicklung in der kosmetischen Zahnmedizin

Schon immer war kosmetische Zahnmedizin High-End-Dentistry und erforderte einen breiten, interdisziplinären Therapieansatz. Nur durch die Kombination verschiedenster Fachgebiete der Zahnmedizin und Medizin lässt sich für die Patienten das minimalinvasive und ästhetisch perfekte Behandlungsergebnis erzielen.

Dieser Trend verstärkt sich zusehends. Wer heute erfolgreich in der kosmetischen Zahnmedizin tätig sein will, muss, um den hohen Erwartungen der Patienten gerecht zu werden, sehr fortbildungsorientiert sein. Neue Verfahren wie beispielsweise das Aufspritzen der Papillen mit Hyaluronsäure zum Ausgleich schwarzer Dreiecke ermöglichen minimalinvasiv und schonend bessere ästhetische Ergebnisse für die Patienten. Durch den Einsatz geeigneter präprothetischer Vorbehandlungen wie Aligner oder Lingualtechniken ist es heute nicht nur bei der Veneerversorgung möglich, immer substanzschonender zu arbeiten und damit dem Wunsch der Patienten nach risikoarmen Behandlungsmethoden Rechnung zu tragen. No-Prep-Techniken sind heute nicht mehr nur zur Lösung ästhetischer Probleme, sondern auch bei der Behandlung komplexer zahnmedizinischer Probleme wie Bissrekonstruktionen oder Amelogenesis imperfecta State of the Art. Auch die Beratung unserer Patienten wird durch neue, anatomisch korrekt arbeitende Imaging-Techniken immer besser. Dem Patienten kann eine sehr exakte Prognose des möglichen Ergebnisses vor seiner Entscheidung an die Hand gegeben werden, ohne unrealistische, zahnmedizinisch nicht umsetzbare Erwartungen zu wecken. Hier ist insbesondere der verantwortungsbewusste Spezialist gefordert, gegebenenfalls deutlich zu machen, dass manche Patientenwünsche nicht erfüllbar sind.

Die vielen erfolgreichen Fortbildungsangebote in der kosmetischen Zahnmedizin bis hin zu den neuen Masterstudiengängen zeigen das hohe Interesse der Kollegenschaft an einer umfassenden Ausbildung. Fachgesellschaften wie die DGKZ gehen durch Kooperationen mit verschiedensten Fachgesellschaften wie der AACD (American Academy of Cosmetic Dentistry) oder der IGÄM (Internationale Gesellschaft für Ästhetische Medizin) neue Wege, um ihren Mitgliedern Fortbildungen auf höchstem Niveau bieten zu können. Gemeinsam veranstaltete Kongresse, die den Kollegen den Blick über den Tellerrand der Zahnmedizin hinaus ermöglichen, erfreuen sich wachsender Beliebtheit und weisen den Weg zur erfolgreichen, interdisziplinären Kooperation auch über die zahnärztlichen Fachgebiete hinaus. Nur der Kollege, der sich auf ein breites Netzwerk verschiedenster Fachrichtungen stützen kann, wird in der Lage sein, seinen Patienten die gesamte therapeutische Bandbreite zur Verfügung zu stellen.

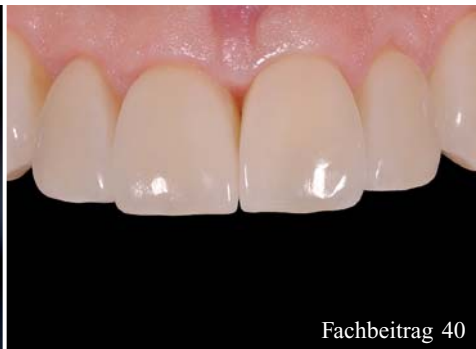Ihr Dr. Jürgen Wahlmann

Alle mit Symbolen gekennzeichneten Beiträge sind in der E-Paper-Version der jeweiligen Publikation auf www.zwp-online.info mit weiterführenden Informationen vernetzt.





Fachbeitrag 6



Fachbeitrag 40



Lifestyle 58

| Editorial

- 03 **Aktuelle Entwicklung**
in der kosmetischen Zahnmedizin
_Dr. Jürgen Wahlmann

| Fachbeiträge

- 06 Wie viele **prothetische Korrekturen**
brauchen Implantataufbauten?
_Dr. Peter Gehrke, ZT Carsten Fischer
- 12 Mikrobiologie der dentalen Plaque im
Bereich **fester Zahnspangen** mit besonderem
Augenmerk auf **Biofilme**
_Dr. Martin Jaroch
- 16 **Masking at its best!** Therapie
irreversibel verfärbter Zahnstümpfe im
ästhetisch sensiblen Frontzahnbereich
_Dr. Julia Hehn, Dr. Thomas Schwenk,
Dr. Marcus Striegel, Dr. Florian Göttfert
- 20 **Gingivatransplantate** im Frontzahnbereich
_Dr. Hans-Dieter John
- 24 Ästhetische Rekonstruktionen
nach Frontzahntrauma
_Priv.-Doz. Dr. Jörg Neugebauer, Dr. Steffen Kistler,
Dr. Frank Kistler, Dr. Georg Bayer
- 28 Die kieferorthopädische Behandlung
erwachsener Patienten – eine interdisziplinäre
Therapie
_Prof. Dr. med. dent. Nezar Watted,
Priv.-Doz. Dr. med. Dr. med. dent. Josip Bill,
Dr. med. dent. Tobias Teuscher, Dr. med. dent.
Abdallah Awadi, Dr. med. dent. Shadi Gera
- 36 Die **adhäsiv verankerte Kompositfüllung**
– Anforderungen an die Verarbeitung
_Dr. med. dent. Daniel Raab

- 40 **Morphing** für die Zähne
_Dr. med. dent. Hans H. Sellmann

| Spezial

- 46 **Rundumerneuerung im Fernsehen:**
eine Gratwanderung zwischen
physischem Segen und psychischem Fluch
_Dr. Lea Höfel
- 52 Praktische Übungen zum Überwinden
psychologischer Hürden in der Zahnarztpraxis:
Gedankenkontrolle
_Dr. Lea Höfel

| Information

- 54 **20 Jahre Schönheitschirurgie** Lindau –
4. Internationaler Kongress
für Ästhetische Chirurgie und Kosmetische
Zahnmedizin
- 56 **Das Kölner Beschneidungsurteil**
und seine Folgen für die Behandlung
von Minderjährigen
_Prof. Dr. Thomas Ratajczak

| Lifestyle

- 58 Fotokunst im **Wartezimmer**
- 60 Everest Nord **Col**
_Dr. Peter Behrbohm
- 44 **Herstellerinformation**
- 50 **News**
- 66 **Impressum**

HOCHWERTIGE ÄSTHETISCHE LÖSUNGEN FÜR JEDE PRAXIS

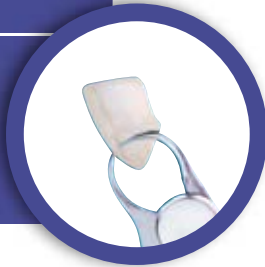ONE-HOUR PERMANENT VENEERS

- Äußerst preiswert
- Minimalinvasiv und zuverlässig
- Nur eine Sitzung
- Klinisch geprüft



LUMINEERS BY CERINATE

- Schmerzlose Alternative
- No-Prep-Methode
- So dünn wie Kontaktlinsen
- Hohe Lebensdauer



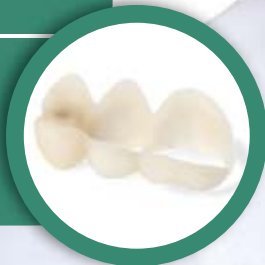BUSA-SPEZIALSET DR. WAHLMANN

- Veneer- und Kronenpräparationsset
- Hochqualitativ und innovativ
- Leistungsstarke Instrumente



SNAP-ON SMILE

- Provisorisch-ästhetische
Dentalversorgung
- Für zahlreiche Indikationen
- Keine Präparation, kein Kleben



EFFEKTIVES BLEACHING

- Innovative Technologie
- Chairside Bleaching in Rekordzeit
- Zahnaufhellung klinisch nachgewiesen



Wie viele **prothetische Korrekturen** brauchen Implantataufbauten?

Autoren Dr. Peter Gehrke, ZT Carsten Fischer

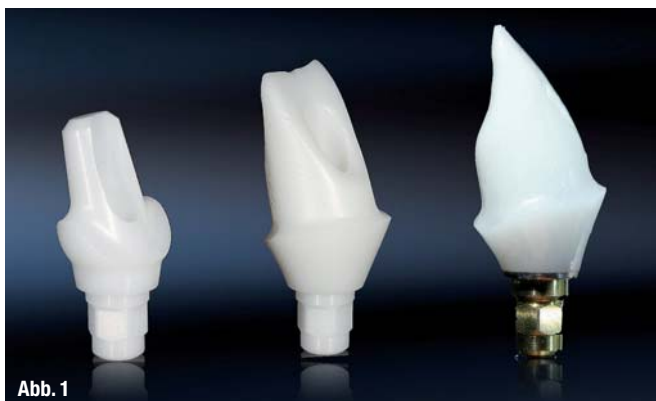Einleitung

Im Zuge der gestiegenen ästhetischen Ansprüche von Patient und Behandler erlangt der optische Eindruck einer Implantatrekonstruktion einen zunehmend höheren Stellenwert. Während die erfolgreiche knöcherne Integration und die Langzeitstabilität des Implantats ein zentrales Therapieziel bleiben, rücken das Erscheinungsbild der periimplantären Mukosa und die Natürlichkeit der Versorgung immer mehr in den Behandlungsfokus. Dies gilt insbesondere bei Patienten mit einer hohen Lachlinie, da hier der direkte Vergleich zwischen der Implantatrestauration und den umliegenden Zähnen möglich ist. Durch die natürliche Gestaltung des Weichgewebedurchtritts mittels Implantataufbau und Krone soll die Diskrepanz zwischen dem kreisrunden Implantatkörper und einem natürlichen Zahnquerschnitt optimiert werden. Neben den etablierten Standard-Titanabutments boten die in den 1980er-Jahren entwickelten individuellen UCLA-Abutments erste Designvarianten im Angießverfahren an. Die Abutmentgestaltung kann dabei über eine analoge Wachsmodellation den anatomischen Gegebenheiten angepasst werden (Lewis et al. 1992). Allerdings werden heute hochgoldhaltige Legierungen aus Sicht ihrer Biokompatibilität kritisch diskutiert (Linkevicius et al. 2008). Neben den in den folgenden Jahren eingeführten anatomisch präfabrizierten Implantataufbauten aus Titan oder Oxidkeramiken bietet die CAD/CAM-Technologie heute die Möglichkeit, einteilige und

zweiteilige, individuelle Abutments fräsen zu lassen (Gehrke et al. 2011). Man unterscheidet dabei zwei Aufbautypen: Ein- und zweiteilige Abutments. Zweiteilige Abutments bestehen aus einer konfektionierten Klebbasis aus Titan, auf die eine individuelle, CAD/CAM-gefertigte Zirkonhülse verklebt wird. Einteilige Abutments werden einschließlich ihrer vorgegebenen Anschlussgeometrie gänzlich im CAD/CAM-Verfahren aus Titan oder Oxidkeramik gefräst. Voraussetzung, um die der CAD/CAM-Technologie innewohnenden Ressourcen – virtuelle Gestaltung (CAD, Computer-aided design) sowie die Bearbeitung und Fertigstellung (CAM, Computer-aided manufacturing) – nutzen zu können, ist die digitale dreidimensionale Datenerfassung der jeweiligen Ausgangssituation. Dies wird heute entweder durch Intraoral- oder Laborscanner realisiert. Innerhalb dieser digitalen Prozesskette sollen individuelle Implantataufbauten die Vorhersagbarkeit des ästhetischen Behandlungsergebnisses ermöglichen, die zahn-technischen Arbeitsschritte zum Aufbau und der korrespondierenden Krone optimieren und die prothetische Passgenauigkeit maximieren. Eine intelligente, prothetisch orientierte Software unterstützt dabei das Behandlungsteam und gibt Gestaltungsvorschläge und materialspezifische Warnhinweise. Die Indikation und Entscheidung über das definitive Design des Abutments und der geeigneten Suprakonstruktion liegt nach wie vor beim klinisch erfahrenen Prothetiker und seinem Zahntechniker. Der vorliegende Artikel gibt eine Übersicht über die klinisch

Abb. 1 Varianten von Zirkon-Implantataufbauten von links nach rechts: Konfektioniert einteilig (CERCON®); CAD/CAM einteilig und CAD/CAM zweiteilig/Titan-Klebbasis (Compartis®).

Abb. 2 Computer-aided design und fertig verklebtes, zweiteiliges CAD/CAM Zirkonabutment auf Titan-Klebbasis.

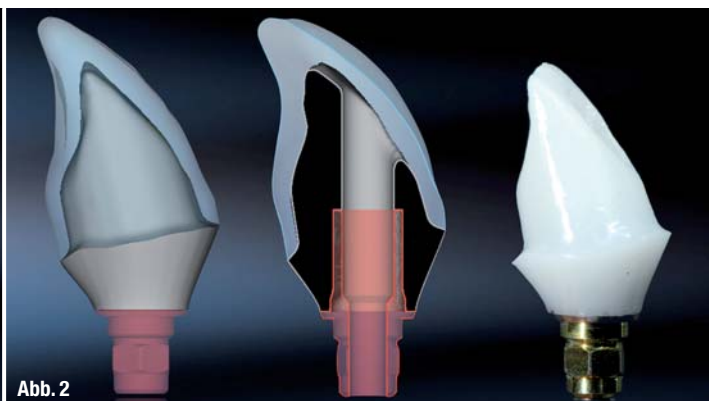

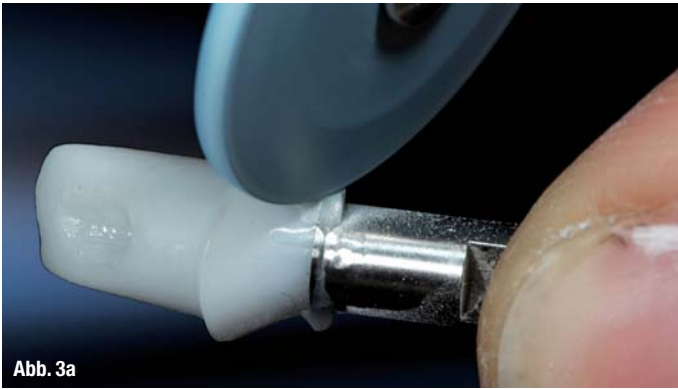


Abb. 3a



Abb. 3b

relevanten Parameter bei der Materialauswahl und anatomischen Gestaltung von Implantataufbauten. Lösungsansätze für funktionelle und ästhetische Herausforderungen werden vorgestellt.

Farbveränderungen bei dünner periimplantärer Mukosa

Eine Herausforderung bei der Gestaltung von möglichst naturgetreuem Zahnersatz auf Implantaten stellt ein dünner periimplantärer Weichgewebe-Typ, insbesondere in der ästhetisch relevanten Oberkieferregion, dar. Hier kommt es bei der Verwendung von Metallaufbauten häufig zu einem gräulichen Durchscheinen des metallischen Materials durch die Mukosa (Jung et al. 2008). Dieser negative Effekt ist vom Volumen der umgebenden Schleimhaut abhängig und kommt ab einer Dicke von 2 mm und darunter klinisch zum Tragen. Beim Vorliegen eines dünnen Mukosa-Biotyps sind daher Keramikaufbauten den Standardaufbauten aus Titan vorzuziehen. Gleichwohl ist erwähnenswert, dass sowohl Zirkonoxid- als auch Titanabutments bei einer geringen Schleimhautdicke (<2 mm) zu einer Farbveränderung führen, welche im direkten Vergleich mit den benachbarten Zähnen messbar ist (van Brakel et al. 2011). Diese Farbänderung der Schleimhaut ist bei Titan am ausgeprägtesten. Ab einer Schleimhautdicke von 3 mm sind für das menschliche Auge keine Unterschiede mehr zwischen Titan- und Zirkonabutments feststellbar.

Periimplantäre Entzündungen durch submuköse Zementreste

Langzeituntersuchungen zeigen, dass bei der Auswahl zur Befestigung von implantatgetragenen Einzelkronen die Entscheidung zum Zementieren der Krone wesentlich häufiger getroffen wird als bei Brückenversorgungen (Jung et al. 2008). Als Vorteile des Zementierens gelten allgemein, dass diese Art der Befestigung eine größere Toleranz hinsichtlich der Implantatposition und -achse erlaubt, als auch eine bessere Ästhetik und Versorgungsstabilität ermöglicht. Die adhäsive Befestigung vollkeramischer CAD/CAM-Kronen auf Titan- oder Zirkonabutments erhöht die Bruchfestigkeit der prothetischen Versorgung signifikant (Wolf et al. 2008). Das weitverbreitete Zementieren von Implantatrestaurationen birgt jedoch auch das potenzielle Risiko einer periimplantären Entzündung durch submukosal verpresste Zementüberschüsse.

Auch bei der Verwendung von röntgenopaken Zementen und konsequenter radiologischer Kontrolle können tiefliegende Zementreste nicht sicher ausgeschlossen werden (Linkevicius et al. 2011). Moderne CAD/CAM-Verfahren ermöglichen heute die präzise Herstellung individueller Abutments und Kronen, die es erlauben, den Kronenrand und damit den Zementspalt in einen klinisch zu kontrollierenden Bereich zu platzieren (Happe et al. 2011).

Abb. 3a und b Oberflächenvergrüung der computergesteuert gefrästen Zirkonaufbauten: Diamantierte Gummipolierer in absteigender Körnung (Farbcodierung: blau, rot, grau). Abschließend Hochglanzpolitur mit Bison-Haarbürstchen und Zirkon-Diamant-Polierpaste.

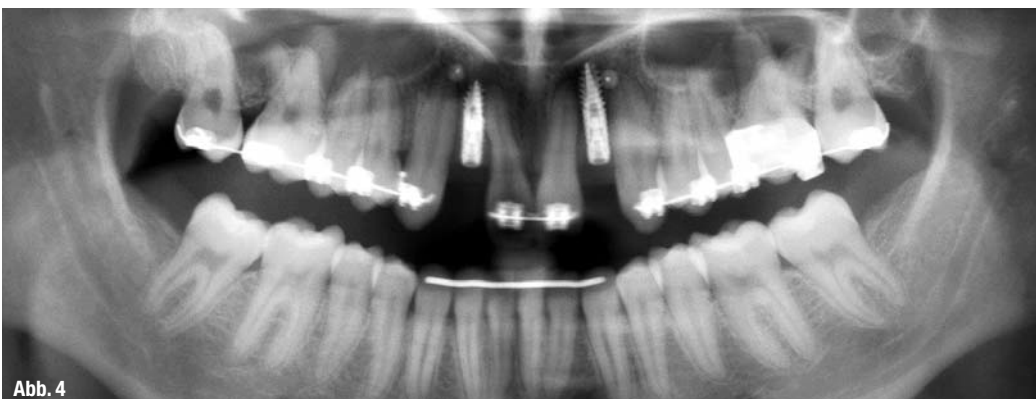

Abb. 4

Abb. 4 OPG nach Osseointegration der schmalvolumigen Implantate D 3,0 Regio 12, 22 (XIV, DENTSPLY Friadent).

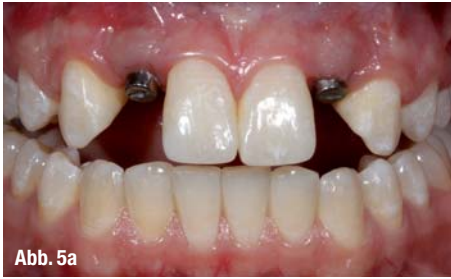

Abb. 5a

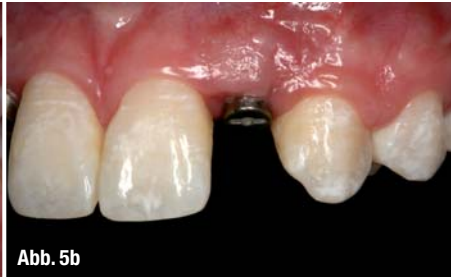

Abb. 5b

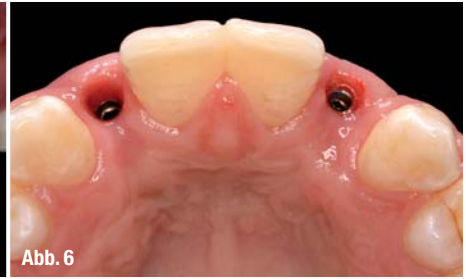

Abb. 6

Abb. 5a und b _ Klinischer Zustand nach primärer Ausheilung des Weichgewebes um Standard-Gingivaformer.

Abb. 6 _ Okklusale Ansicht: Weichgewebssituation nach Entfernung der Gingivaformer.

__Biegebruchfestigkeit von Keramikaufbauten

Herkömmliche VMK-Restaurationen auf Standard-Titanabutments haben sich hinsichtlich ihrer Stabilität und Belastbarkeit in Klinik und Praxis bewährt. Studien belegen ebenfalls die ausreichende Bruchfestigkeit präfabrizierter Zirkon aufbauten für auftretende Kräfte im Frontzahnbereich (Blatz et al. 2009). Durch die hohen Kaukräfte im Seitenzahnbereich wird im Molarenbereich von dem Einsatz einteiliger Keramik aufbauten abgeraten. Neuere Studien zeigen, dass zweiteilige CAD/CAM-Zirkon aufbauten mit einer Titan-Kleebasis eine sichere Alternative darstellen, und gleichzeitig durch ihre individuelle anatomische Formgebung an der erfolgreichen Ausformung des periimplantären Emergenz-Profiles beteiligt sind (Sailer et al. 2009; Truninger et al. 2012). Die Möglichkeit, CAD/CAM-Keramikhülsen auf Titaninserts zu verkleben, wird zwar inzwischen von vielen Implantatherstellern angeboten, ist jedoch wissenschaftlich unzureichend dokumentiert. Es fehlt hier eindeutig an Studien bezüglich der Auswahl des Klebers, der idealen Vorbehandlung der zu verklebenden Oberflächen, der noch zulässigen minimalen Höhe des Titaninserts oder der Auswirkung des Klebspaltes auf die periimplantären Weichgewebe. Erste eigene Untersuchungen demonstrieren unter In-vitro-Bedingungen, dass Titan-Zirkon-Resin-Zemente (Panavia 21, KURARAY CO., Kurashiki, Japan; Multi-

Abb. 7 _ Individuelles, zweiteilig-verklebtes Zirkonabutment mit korrespondierender Lithium-Disilikat-Krone.

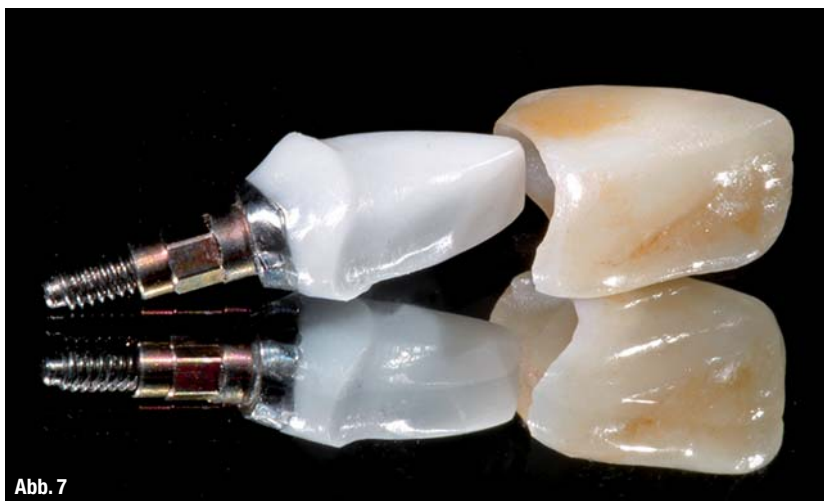

Abb. 7

link Implant, Ivoclar Vivadent, Schaan, Liechtenstein) eine Klebekraft von ca. 900 N aufweisen (Gehrke & Fischer 2012). Eine Studie von Ebert et al. zeigt, dass die Oberflächenkonditionierung durch Abstrahlen und die Größe des Klebspaltes einen signifikanten Einfluss auf die Retention haben (Ebert et al. 2007).

__Oberflächenstruktur und Homogenität von Abutments im Mukosabereich

Neben den technischen Fragen zu Herstellung und Materialbeschaffenheit des Abutments spielt dessen Oberflächenbeschaffenheit eine entscheidende Rolle für die Gesundheit des transmukosalen Implantatbereichs. Während seit langer Zeit strukturpolierte oder mikrostrukturierte Oberflächen an Implantataufbau-Schultern konfektionierter Abutments gefordert, produziert und erforscht werden, ist zur Oberflächengüte und -rauigkeit individuell hergestellter CAD/CAM-Aufbauten mit direktem Kontakt zu periimplantären Weichgeweben und deren Auswirkung auf diese wenig bekannt. Um die Vorteile von CAD/CAM-Abutments optimal nutzen zu können, sollte deren Oberflächenmorphologie eine Weichgewebeanlagerung fördern, beziehungsweise darf sie die mechanische Plaqueretention nicht begünstigen. So werden für die Oberflächenvergütung von CAD/CAM-gefertigten Titan-Aufbauten entsprechende Gummipolierer (Komet, Gebr. Brasseler, Lemgo) empfohlen. Für die computergesteuert gefrästen Aufbauten aus Zirkonoxid können diamantierte Gummipolierer (Komet, Gebr. Brasseler, Lemgo) in absteigender Körnung zum Einsatz kommen (Farbcodierung: blau, rot, grau).

Abschließend wird eine Hochglanzpolitur durch die Verwendung von Bison-Haarbürstchen und Zirkon-Diamant-Polierpaste (Sirius Ceramics, Frankfurt am Main) erreicht (Gehrke & Fischer 2012).

__Zusammenfassung

Neben der enossären Integration und der damit verbundenen Langzeitstabilität des Implantats ist die biologische und ästhetische Integration der implantatprothetischen Suprakonstruktion von ent-

VITA Easyshade® Advance – Irren war menschlich!

Präziser als jedes Auge: Alle Zahnfarben digital bestimmen und kontrollieren



Kostenlose Teststellung*
anfordern unter:
+49 (0) 77 61/562 890
*Aktionszeitraum: Sept./Okt. 2012



VITA shade, VITA made.

VITA

Der VITA Easyshade Advance verfügt über die modernste spektrofotometrische Messtechnik mit eigener Lichtquelle. Er ist damit zu 100 % umgebungsunabhängig und liefert in Sekunden jedes Ergebnis in VITA SYSTEM 3D-MASTER, VITA classical A1–D4 und VITABLOC-Farben. Die digitale

Farbmessung mit dem VITA Easyshade Advance kann über Krankenkassen abgerechnet werden. Erhöhen auch Sie Ihre Sicherheit und Wirtschaftlichkeit – ganz leicht, absolut digital. Weitere Informationen erhalten Sie unter www.vita-zahnfabrik.com/Abrechnung.