

Избор на абатмънт и успех в дългосрочен план

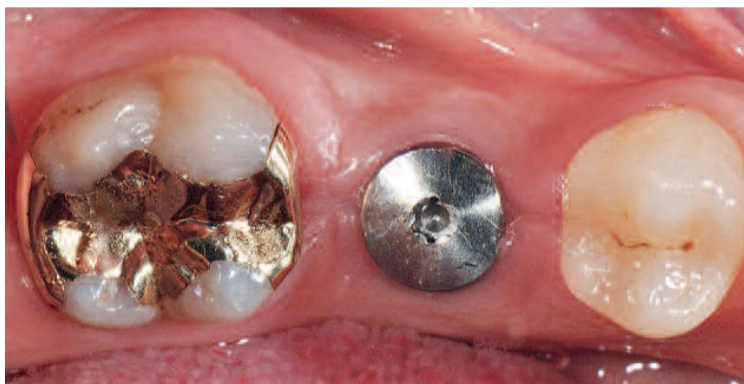Д-Р JULIA-GABRIELA WITTNEBEN, ШВЕЙЦАРИЯ

Изборът на абатмънти за имплантите във всеки индивидуален клиничен случай е важна част от имплантно-протетичната фаза на лечението. Продължителни клинични проучвания на фиксирани конструкции върху импланти показват малко технически усложнения по отношение на абатмънтите¹. В настоящата статия се дискутират различните видове абатмънти, материалите, от които са направени, и техните клинични индикации. В края на статия-

та е представен клиничен случай, стъпка по стъпка, за лечението на обеззъбен участък с един липсващ зъб, с изцяло керамична завинтваща се корона.

ВИДОВЕ АБАТМЪНТИ

Абатмънтите за импланти могат да бъдат или стандартни, или индивидуализирани (фиг. 1). Използването на стандартни абатмънти е индицирано, ако имплантът е поставен в почти идеална позиция за протезиране. Предимството на стандартните абатмънти е спестяване на време при цялостното ле-



чение и следователно съкратено време за изработването им. Отклоненията между имплантите, поддържащи големи про-

тетични конструкции, могат да бъдат коригирани с ангуларни стандартни абатмънти. В естетичната зона е важно ви-

сочината на шийката на абатмънта да не е разположена на еднаква височина по обиколката на абатмънта, тъй като позицията на коронковия ръб интерпроксимално би била разположена прекалено субгингивално.

Следователно идеалният дизайн на един стандартен абатмънт трябва да е подобен на зъбната подготовка, следваща контура на гингивалния ръб (фиг. 2)². Съществуват клинични ограничения, засягащи позицията на импланта във вертикална посока.

► стр. 2

Socket-shield техника на имплантиране при голен молар

Д-Р ПРЕСИЯН КРЪСТЕВ, Д-Р ПАВЕЛ ПАНОВ

Имедиатното имплантиране дава предимства както за пациента, така и за имплантолога.

За пациента е важно да получи заместване на зъба, определен за екстракция, колкото е възможно по-скоро, ако не в едно и също посещение с екстракцията.

По този начин се пести време и травмата е минимална, тъй като имплантът се поставя в прясната алвеоларна рана с минимална модификация и не е

нужна втора хирургия за оформяне на остеопомия.

Оздравителният период на алвеолатата и времето на остеоинтеграция на фиксатурата съвпадат, кое-

то значително съкращава времето от поставянето на импланта до монтирането на корона.

► стр. 10

ЗЪБНИ ИМПЛАНТИ № 1

ANYRIDGE®
THE 21ST CENTURY
PREMIUM IMPLANT SYSTEM

ВИТАЛ ДЕНС ГРУП ЕООД
бул. "България" 109
office@vitaldens.com
www.vitaldens.com

HI-TECH DENTAL EQUIPMENT
VITAL DENS
FOR HIGH CLASS DENTISTS

0700 20 977

ПРЕМИУМ ИМПЛАНТНА СИСТЕМА НА 21 ВЕК:

- курсове за начинаещи и издаване на сертификати;
- консултации за напреднали при желание за закупуване или преминаване към системата;
- въпроси за цени, доставки и други.

Избор на абатмънт и успех в дългосрочен план

Д-р JULIA-GABRIELA WITTNEBEN, ШВЕЙЦАРИЯ

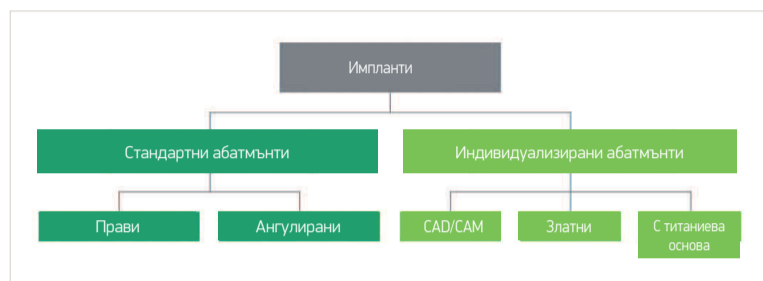
► стр. 1

Ако имплантът е поставен прекалено апикално, стандартните абатмънти не са индицирани, особено за конструкции, които се свързват с имплантите посредством винтове, тъй като те не осигуряват достатъчно опора за керамиката.

Персонализирането на гаден абатмънт дава на клинициста свободата да индивидуализира неговата позиция и ангулация. Когато имплантът е на нивото на костта, е възможно да се адаптират профилът на изникване и бъдещата позиция на ръба на короната на окончателното възстановяване. Това позволява абатмънтите да бъдат проектирани, така че да осигуряват оптимална база за керамиката, особено при завинтващи се конструкции. Индивидуализирането може да бъде постигнато чрез CAD/CAM технологии, чрез традиционна изработка на златни абатмънти с восъчно елиминирани или използване на абатмънти с титаниева основа (фиг. 1).

Индивидуализираните абатмънти, изработени с CAD/CAM, могат да са направени от титан или циркониев диоксид за импланти на нивото на костта и на нивото на гингивата. Те могат да се използват за циментиращи се или завинтващи се единични корони или циментиращи се мостови конструкции. Предимствата на CAD/CAM абатмънтите включват възможността за използване на висококачествени керамични материали, което отново има много плюсове, особено в естетичната област. При пациенти с тънък биотип на тъканите не се наблюдава видимо сивее при белите на цвят абатмънти. Възможно е обаче да изберем и титана като материал. Друго предимство е индивидуализирането по отношение на ангулирането и дизайна на абатмънта.

Традиционните златни абатмънти могат да бъдат използвани за винтови или циментиращи се единични корони и мостови конструкции и са налични при импланти, поставени на нивото на костта или меките тъкани. Те подпомагат ретенцията при завинтването на мостовата конструкция. Негативите обаче се състоят в това, че златните абатмънти са чувствителни на използваната техника, изискват повече време и генерират по-високи разходи за изработка. Според хистологично изследване *in vivo* при кучета златните сплави също имат недоста-



Фиг. 2 Видове абатмънти.

тъци в условията на мекотъканна интеграция. Хистологично е демонстрирана апикалната промяна на барьерния епител и маргиналната кост около абатмънтите от златна сплав³.

Третата група индивидуализирани абатмънти са зъчестовитите с титаниева основа. Понякога клиницистите се тревожат за овладяването на усложненията при изцяло керамичните абатмънти и по-конкретно възстановяването на ступени керамични фрагменти, останали в импланта, което може да бъде трудно за изпълнение. Основното предимство на този тип абатмънти е, че няма керамичен материал в областта на връзката с титаниевия имплант. Недостатъкът обаче е в липсата на доказателства в публикуваните до този момент клинични данни.


По-конкретно мекотъканната реакция по отношение на свързващото пространство, особено при случаи с импланти на нивото на костта в естетичната зона, остава неизвестна. Следователно този тип абатмънти трябва да бъдат използвани, имайки предвид това ограничение⁴. Използването им с импланти на нивото на меките тъкани, с микропроцеп над нивото на костта, може да се извършва

без големи притеснения. Пример за случай с импланти на нивото на меките тъкани е представен стъпка по стъпка в края на статията (фиг. 3–15).

МАТЕРИАЛИ ЗА ИЗРАБОТВАНЕ НА АБАТМЪНТИ

Налични са различни биоматериали за изработка на абатмънти. Полиметилметакрилат (РММА), титан и полиетеретеркетон (РЕЕК) са индицирани за абатмънти, върху които се поставят временни конструкции, особено при импланти на нивото на костта, за да се индивидуализира профилът на изникване и периимплантната мукоза чрез мекотъканно реконтуриране⁵. Материалите за абатмънти за окончателни възстановявания са титан, злато, циркониев диоксид и керамика, базирана на алуминиев оксид.

Титанът и циркониевият диоксид ще бъдат дискутирани в тази статия съгласно клинични и хистологични критерии. Титанът е биоматериал, известен с дълготрайни резултати и добре документирана интеграция при функционално натоварване както при меките тъкани, така и при костите. Той има отлична биосъвместимост, механич-



Фиг. 1 Стандартни абатмънти, направени от циркониев диоксид.

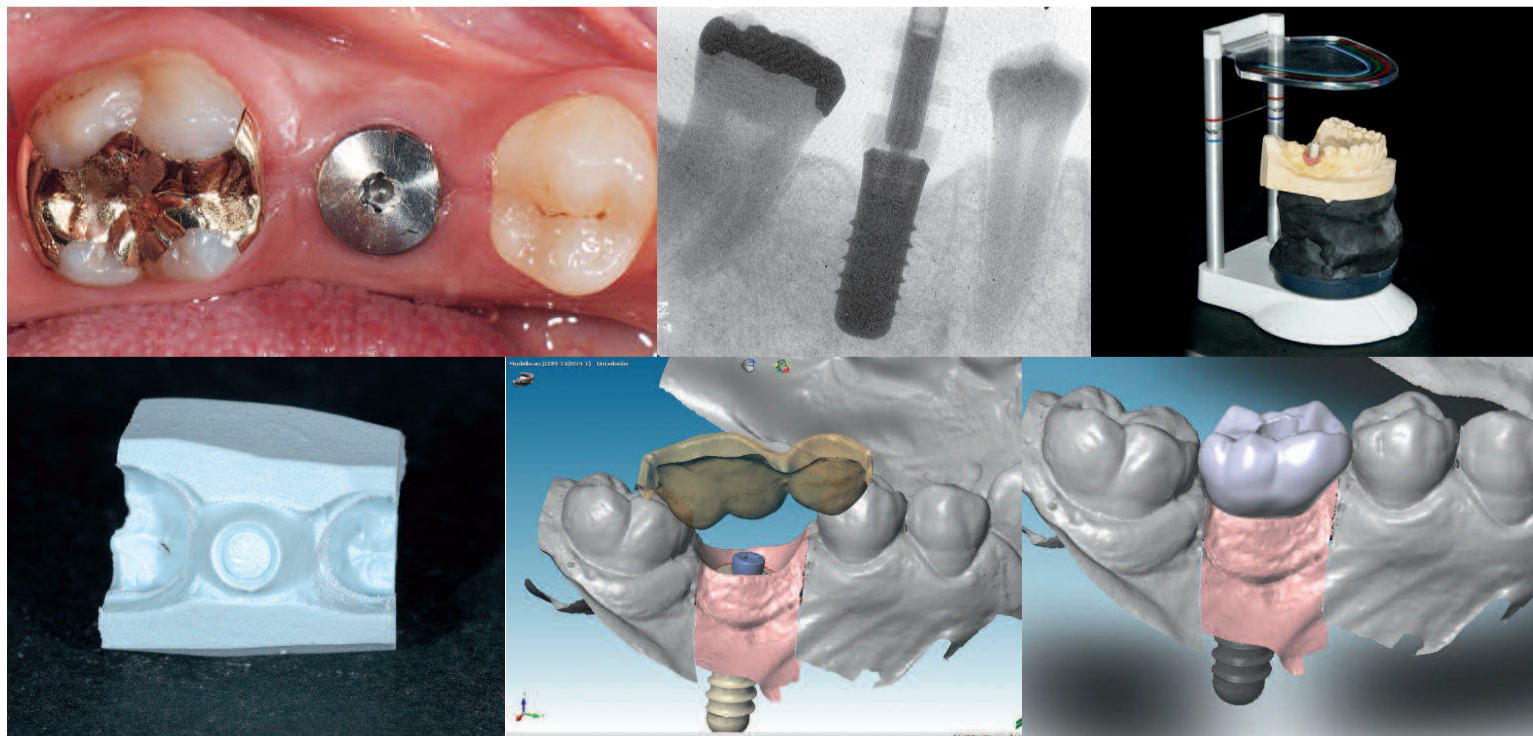
на здравина и е резистентен на корозия. Следователно това е материалът за абатмънти за дисталните участъци. Очакванията на пациентите във фронталната зона обаче стават все по-високи. В естетичната област дебелината на гингивата играе важна роля. Проучване при животни, сравняващо различни генерални материали при различна дебелина на гингивата, показва, че титанът предизвиква най-дебелата промяна в цвета при дебелина на мукозата от 2 и 3 мм⁶.

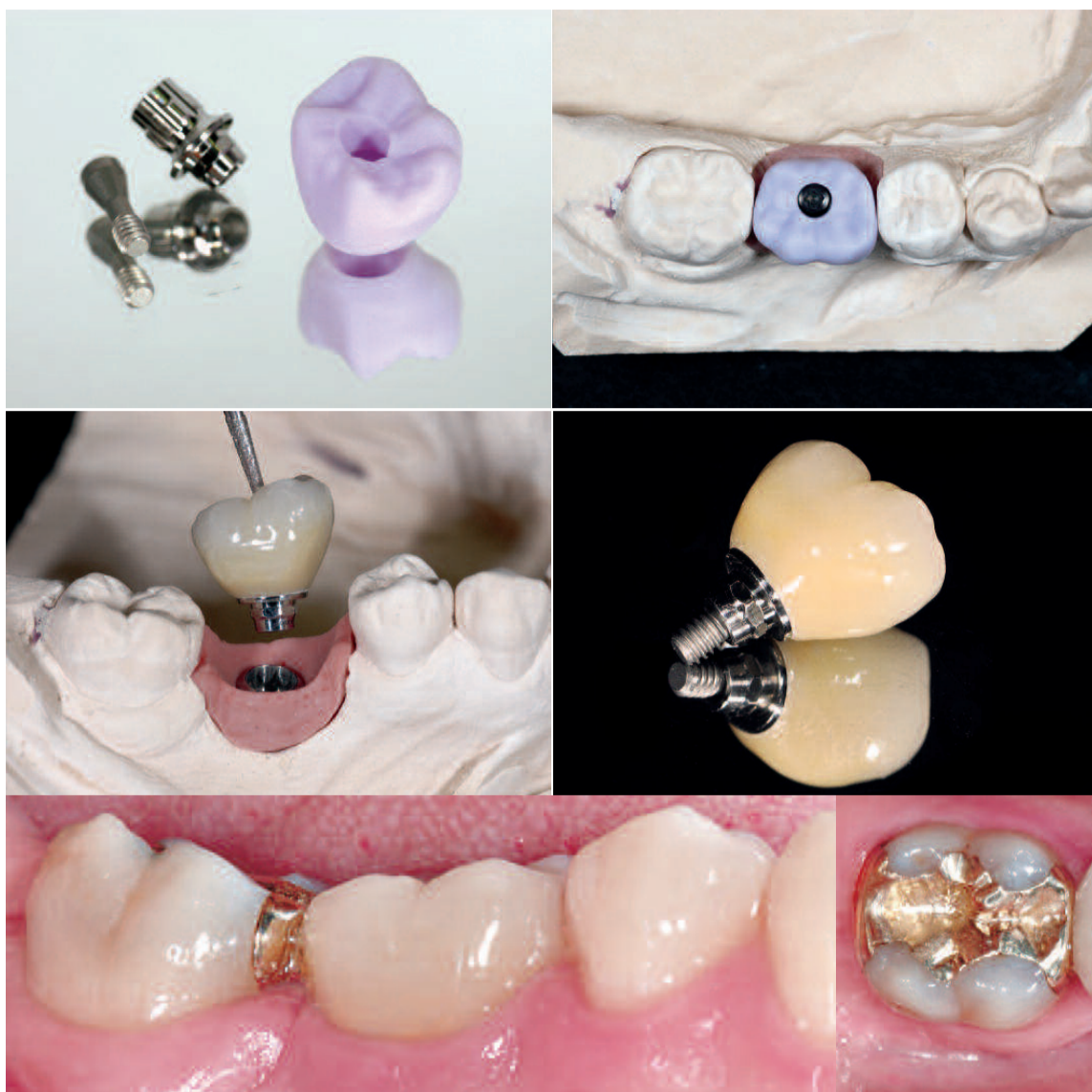На фона на наличните клинични доказателства и систематичен преглед не са открити разлики между абатмънтите от циркониев диоксид и тези от метал при клиничното тестване на базата на естетичните, технически и биологични резултати^{7–10}. *In vitro* проучванията показват статистически по-висока степен на износване на абатмънтите от циркониев диоксид в сравнение с тези от титан вътре в импланта¹¹. Клиничното значение остава неясно.

В нашата клиника от 2009 г. насам ежедневно използваме абатмънти Straumann CARES CAD/CAM, изработени от циркониев диоксид, при естетични случаи с импланти на нивото на костта и не сме имали проблеми с фрак-

тури на абатмънтите до този момент. Правилното CAD/CAM проектиране на абатмънта от циркониев диоксид и качеството и прецизността на свързващата част, която влиза в импланта, играят съществена роля за дългосрочния успех на лечението. Фокусирайки се върху резултата от хистологичните проучвания, *in vivo* изследване показва, че липсват видими различия в състоянието на меките тъкани и периимплантната мукоза, съседна на повърхностите на абатмънтите от циркониев диоксид и титан¹². Според друго проучване меките тъкани около циркониевия диоксид оздравяват по-бързо, отколкото, когато са в контакт с титан¹³.

Систематичен преглед¹⁴, оценяващ наличната литература относно абатмънтите от циркониев диоксид, стига до заключение на базата на доказателства от хистологични проучвания при животни и хора, че циркониевият диоксид е подходящ материал за абатмънти, какъвто е и титанът. По отношение на акумулирането на плака циркониевият диоксид, изглежда, има по-ниска степен на повърхностно прилепване на бактериална плака в ранните етапи, което е предимство.





диамантен борер и поставена в лещта.

Накрая бяха добавени ефекти чрез ръчно нанасяне на керамика (IPS e.max Ceram) и използване на боички и глазирача паста (IPS e.max Ceram Essences and FLUO). След това се премина към различните етапи на финалното изпичане. Циментирането на короната върху абатмънта Straumann Variobase беше направено с адхезивен цимент (Multilink Hybrid Abutment Cement). Излишният цимент беше отстранен и се направи полиране (фиг. 11 и 12). Окончателната корона беше изпробвана интраорално и фиксирана с торк от 35 Ncm върху импланта (фиг. 13 и 14). Беше оценена нейната позиция (фиг. 15), направена бе проверка на оклузията и пациентката получи инструкции за поддържане на правилна орална хигиена.

IPS e.max CAD, IPS e.max Ceram, Essences and FLUO са регистрирани търговски марки на Ivoclar Vivadent, Schaan, Liechtenstein.

Редакционна бележка: Пълен списък на препратките е наличен при издателя.

ИНФОРМАЦИЯ ЗА АВТОРА:

Д-р Julia-Gabriela Wittneben е старши лектор във Факултета по реконструктивна дентална медицина и геродонтология, School of Dental Medicine, University of Bern, в Берн, Швейцария. Тя е лектор във Факултета по възстановителна дентална медицина и биоматериали, Harvard School of Dental Medicine, в Бостън, САЩ. Можете да се свържете с д-р Wittneben на julia.wittneben@zmk.unibe.ch. Случаят, представен в настоящата статия, беше лекуван с помощта на мултидисциплинарен екип в състав: проф. д-р Daniel Buser (хирургия), д-р Julia-Gabriela Wittneben (протетика), Thomas Furter (зъботехник)



ЗАКЛЮЧЕНИЕ И ПРЕПОРЪКИ

ИЗБОР НА АБАТМЪНТ В ЕСТЕТИЧНАТА ОБЛАСТ

Абатмънните за имплантите са разположени в преходната зона, където са в контакт с импланта и заобикалящите перимплантни тъкани. Следователно изборът на абатмънт е от съществено значение, особено в чувствителна област като естетичната.

Абатмънните от циркониев диоксид са индицирани при реконструкции на единични зъби и могат да бъдат стандартни или индивидуализирани в зависимост от протетичната позиция на импланта. При лечение с многочленни конструкции абатмънните от циркониев диоксид се препоръчват за циментиращи се мостови конструкции, а златните и титаниевите абатмънти – при завинтващи се мостови конструкции.

ИЗБОР НА АБАТМЪНТ В ДИСТАЛНИТЕ ОБЛАСТИ

Клиничните индикации за всеки тип абатмънти зависи главно от протетичната позиция на импланта и дали трябва да се поставят единични или многочленни конструкции. Стандартните абатмънти, както и тези Straumann Variobase, са правилният избор за дисталния участък, ако протетичната позиция на импланта е идеална. Ангуларните стандартни абатмънти, индивидуализираните CAD/CAM абатмънти, направени от титан, или златните абатмънти са индицирани в случаи, при които имплантът не е поставен в идеална протетична позиция. При лечение с многочленни кон-

струкции се препоръчва използването на стандартни титаневи или индивидуализирани златни абатмънти.

ДОКЛАД НА КЛИНИЧЕН СЛУЧАЙ

Възстановяване на обеззъбяване в дисталния участък с един липсващ зъб посредством изцяло керамична завинтваща се корона с абатмънт Straumann Variobase.

При нас дойде за лечение 43-годишна пациентка, непушачка, с обеззъбен участък и един липсващ зъб в областта на 46. Беше поставен имплант Straumann Soft Tissue Level Regular Neck с Straumann SLActive повърхност в правилна триизмерна позиция (фиг. 3). След осем седмици беше снет отпечатък с отворена лъжица и беше взет регистрат на захапката. Беше направена рентгенография за оценка на позицията на отпечатъчния трансфер, фиксиран върху импланта (фиг. 4). След това бяха подготвени работните модели. Беше поставен абатмънт аналог за регистрацията на позицията на импланта спрямо околните тъкани при сканирането (scan body). Моделите бяха центрирани в сканиращата машина (фиг. 5).

Регистрацията на захапката беше направена заедно с абатмънт аналога (фиг. 6). С Проверка на дигиталното изображение и мануална модификация, съобразяване на оклузалната повърхност на възстановяването със зъбите антагонисти (фиг. 7 и 8). Беше използван абатмънт Straumann Variobase (фиг. 9). Беше поръчана корона IPS e.max CAD, направена от литиево-дисиликатна керамика в синкав цвят (фиг. 10). Коронката беше финарирана с



УСПЕШНИ ИМПЛАНТИ, ЩАСТЛИВИ ПАЦИЕНТИ И РАЗВИТИЕ!





20 години във функция



23 години във функция



18 години във функция

PLATEAU ДИЗАЙН НА ИМПЛАНТА

КОСТТА ПРОРАСТВА СЛЕД ВРЕМЕ






ЛЕСНИ ЗА РАБОТА, ПРЕВЪЗХОДНА ЕСТЕТИКА, СИГУРНОСТ В ГОДИНИТЕ!

НОВИ ИМПЛАНТИ, НОВИ ПРОМОЦИИ!





Работим за успеха Ви!
Нац. тел.: 0700 1 55 44
0887 630 755
www.miplant.bg | miplant@miplant.bg

Цялостна реконструкция при съзъбие, разрушено от хроничен кариес

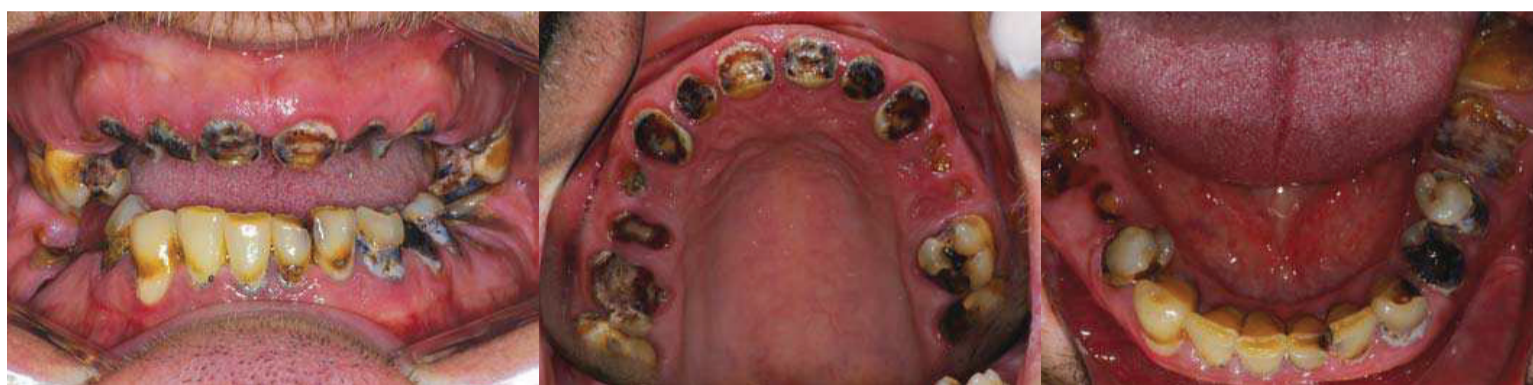Как да възстановим загубеното?

Д-Р АРА НАЗАРИАН, САЩ

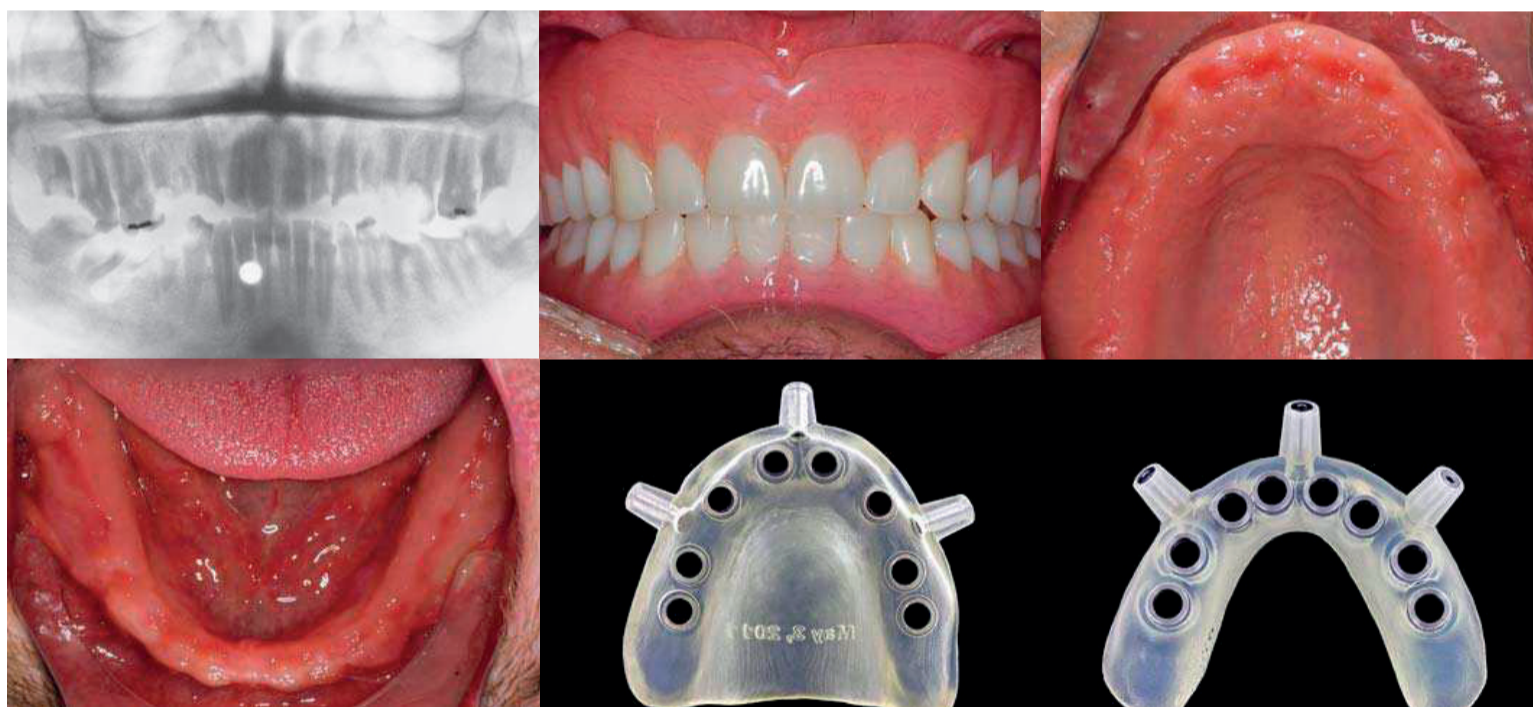
Когато оралното здраве бива пренебрегвано за продължителни периоди от време, състояния като зъбния кариес и пародонталните заболявания могат да напреднат до степен, която преди навлизането на имплантологичното лечение се е считала за безнадежна. Ако пациентът е страдал от екстензивен кариес и съзъбието му не е подлежало на възстановяване, клиницистът не е имал друг избор, освен да екстрахира зъбите и да изработи за пациента тотална протеза. Въпреки че тези приспособления носят полза на пациентите като основен заместител на естествените зъби, за много хора тяхното добро прилягане, комфорт и ретенция остават проблематични.

Без задържащо средство, което да я прави стабилна, традиционната протеза има тенденцията да се движи в устата, затруднявайки говора и дъвченето. Този проблем се влошава при атрофирал алвеоларен гребен след загуба или екстракция на зъбите. След десетилетия напредък в дизайна на имплантите, при възстановителните материали и дигиталните технологии днес можем да предложим на пациентите си лечение на едно по-високо ниво. Зъбни импланти с формата на корена на зъба могат да бъдат поставени с добра предвидимост, за да задържат протетична конструкция, възстановяваща цялата зъбна дъга, като по този начин осигуряват съществено по-добър комфорт, функция и качество на живот в сравнение с традиционната тотална протеза. Освен това остеоинтегрираните импланти имат значение за забавяне на костната резорбция. Това означава, че освен осигуряването на естетика като при едно естествено съзъбие, възстановяванията върху импланти могат също да спомогнат за запазването на алвеоларния гребен и на решаващата му роля за поддържане на тъканите в областта на устата, а оттам – и на цялото лице. Всичко това има значително положително влияние върху самочувствието, емоционалното здраве и социалните контакти на пациента.

И така, благодарение на лечението с импланти сега дори пациентите с най-тежки състо-



Фиг. 1а-в Фронтален кадър с екартьори (а), оклузален кадър от горна (б) и долна челюст (в), демонстриращи предоперативното невъзстановимо състояние на съзъбието на пациента.



Фиг. 2 Панорамната рентгенография още по-ясно илюстрира екстензивния обхват на кариозните лезии, причинили значителни периапикални инфекции, както е видимо от слабите сенки около апексите на някои от корените. Също така се наблюдават пародонтални лезии в долната зъбна дъга. Фиг. 3 След екстрахиране на съзъбието на пациента бяха поставени временни протези, които да осигурят минимална функция и естетика по време на оздравителния период. Фиг. 4а и б Оклузалните кадри от горния и долния алвеоларен гребен демонстрират оздравели постекстракционни рани. Фиг. 5 Хирургичните водачи бяха изработени чрез 3D принтиране, за да подпомогнат точно поставяне на имплантите според дигиталния лечебен план.

СЕЛЕКЦИЯ

НАУЧНА ЛИТЕРАТУРА ИМПЛАНТОЛОГИЯ

<p>193 лв.</p> <p>ORAL AND MAXILLOFACIAL SURGERY CLINICS 41 North America</p> <p>Alveolar Bone Grafting Techniques for Dental Implant Preparation</p>	<p>446 лв.</p> <p>CONTEMPORARY IMPLANT DENTISTRY</p> <p>Contemporary Implant Dentistry</p>	<p>394 лв.</p> <p>Dental Implant Prosthetics</p> <p>Dental Implant Prosthetics</p>	<p>329 лв.</p> <p>IMPLANT TREATMENT PLANNING FOR THE EDENTULOUS PATIENT</p> <p>Implant Treatment Planning for the Edentulous Patient</p>	<p>303 лв.</p> <p>MINI DENTAL IMPLANTS PRINCIPLES IN PRACTICE</p> <p>Mini Dental Implants: Principles and Practice</p>	<p>270 лв.</p> <p>Prosthodontic Treatment for Edentulous Patients</p> <p>Prosthodontic Treatment for Edentulous Patients: Complete Dentures and Implant-Supported Prostheses</p>
<p>350 лв.</p> <p>CBCT-Diagnostics</p> <p>Конечно-лъчева компютърна томография</p>	<p>250 лв.</p> <p>Microimplants in Orthodontics</p> <p>Microimplants in Orthodontics</p>	<p>95 лв.</p> <p>Introduction of Innovative Orthodontic Concepts Using Microimplant Anchorage</p> <p>Adjunctive Prerestorative Tooth Movement without Bracket Appliances</p>	<p>250 лв.</p> <p>Minor Tooth Movement with Microimplants for Prosthetic Treatment</p> <p>Minor Tooth Movement with Microimplants for prosthetic treatment</p>	<p>260 лв.</p> <p>Практическа дентална имплантология</p> <p>Практическа дентална имплантология</p>	

ЗА ПОРЪЧКИ:

02/ 416 71 73 | 0897 958 321

www.dental-tribune.net

office@dental-tribune.net

яния на съзъбието могат да бъдат върнати към пълноценен живот. Ако зъбите на пациента са разрушени до такава степен, че е невъзможно да бъдат спасени, те могат да бъдат екстрахирани, след което могат да бъдат поставени импланти и да се изработи възстановяване на цялата зъбна гъба, което да пресъздава във възможно най-голяма степен формата и функцията на естественото съзъбие. Тази алтернатива трябва да бъде представена на всички пациенти, при които е индицирано имплантологично лечение, тъй като хора на пръв поглед без възможности за висококачествено лечение могат всъщност да разполагат с нужните средства и да се справят на него, след като бъдат информирани за останалите лечебни опции. Освен това всички пациенти трябва да са напълно наясно с разходите и ползите в дългосрочен план от традиционните цели протези, сравнени с конструкциите върху импланти, преди да вземат таква сериозно решение.

В презентацията по-долу е документиран случай, при който е извършена цялостна орална реконструкция при пациент със съзъбие, тежко засегнато от кариес. Изработен е лечебен план, който обединява в себе си класическите принципи на имплантологията, разнообразието на съвременните възстановителни материали и прецизността на дигиталната диагностика и CAD/CAM технологиите, за да бъде постигнато едно предвидимо и естетично възстановяване при случай, който за мнозина би изглеждал безнадежден. Случаят илюстрира как имплантологичното лечение може да осигури дори на пациенти с изключително тежко състояние на съзъбието една отлична дългосрочна прогноза, като възстановява не просто зъбите им, но също и костта, меките тъкани, самочувствието и качеството им на живот.

КЛИНИЧЕН СЛУЧАЙ

Пациент на 36 години дойде за лечение в практиката ни с напреднали екстензивни кариозни лезии и локализиран пародонтит (фиг. 1а-в). Освен че не беше посещавал зъболекар повече от 20 години, пациентът се възстановяваше от зависимост към метамфетамин, която беше предизвикала усилено стискане и триене на зъбите, довело до значителното им износване. Продължителното неглижиране на зъбите в комбинация с тези парафункции бяха станали причина за тежкото нелечимо състояние на съзъбието (фиг. 2). Освен това разрушението на зъбите на пациента бе съпроводено със значителна мекотъканна речесия и резорбция на костта.

Въпреки че пациентът първоначално не желаел да потърси лечение, болката и дискомфортът накрая го бяха принудили да предприеме някакви действия. Той възнамерявал да потърси помощ в практика, където би могъл да

получи цялото необходимо лечение на едно място с възможно най-малък брой посещения. След като научил за практиката ни, пациентът събра кураж да дойде на преглед. От първото посещение стана ясно, че той се притесняваше от състоянието си.

Целта беше да му предложим възможно най-доброто лечение, за да възстановим усмивката му, а също и формата и функцията на съзъбието. Без прерязъгъци относно това, какъв стандарт на лечение би подхождал на пациент в такова състояние, му обяснихме, че не е възмож-

но да спасим естествените му зъби и му представихме подробно всички варианти за лечение – от тотални протези до несменяеми конструкции върху импланти, възстановяващи цялата зъбна гъба. Бяха представени снимки „преди“ и „след“ на подобни случаи, за да може пациентът да оцени лечебните алтернативи. Той избра цялостно лечение с фиксирани конструкции върху зъбни импланти. Беше изработен лечебен план, който включваше екстракция на зъбите, които не могат да се възстановят, поставяне на 8 имплан-

та във всяка челюст, изработване на индивидуални надстройку Inclusive® Titanium Custom Abutments, временни конструкции от пластмасата BioTemp® (Glidewell Europe GmbH; Франкфурт на Майн, Германия) и окончателни фиксирани конструкции от металокерамика. Най-съвременните технологии от дигиталното зъболечение щяха да бъдат приложени за постигането на максимална прецизност както при поставянето на имплантите, така и при изработката на протетичните конструкции.

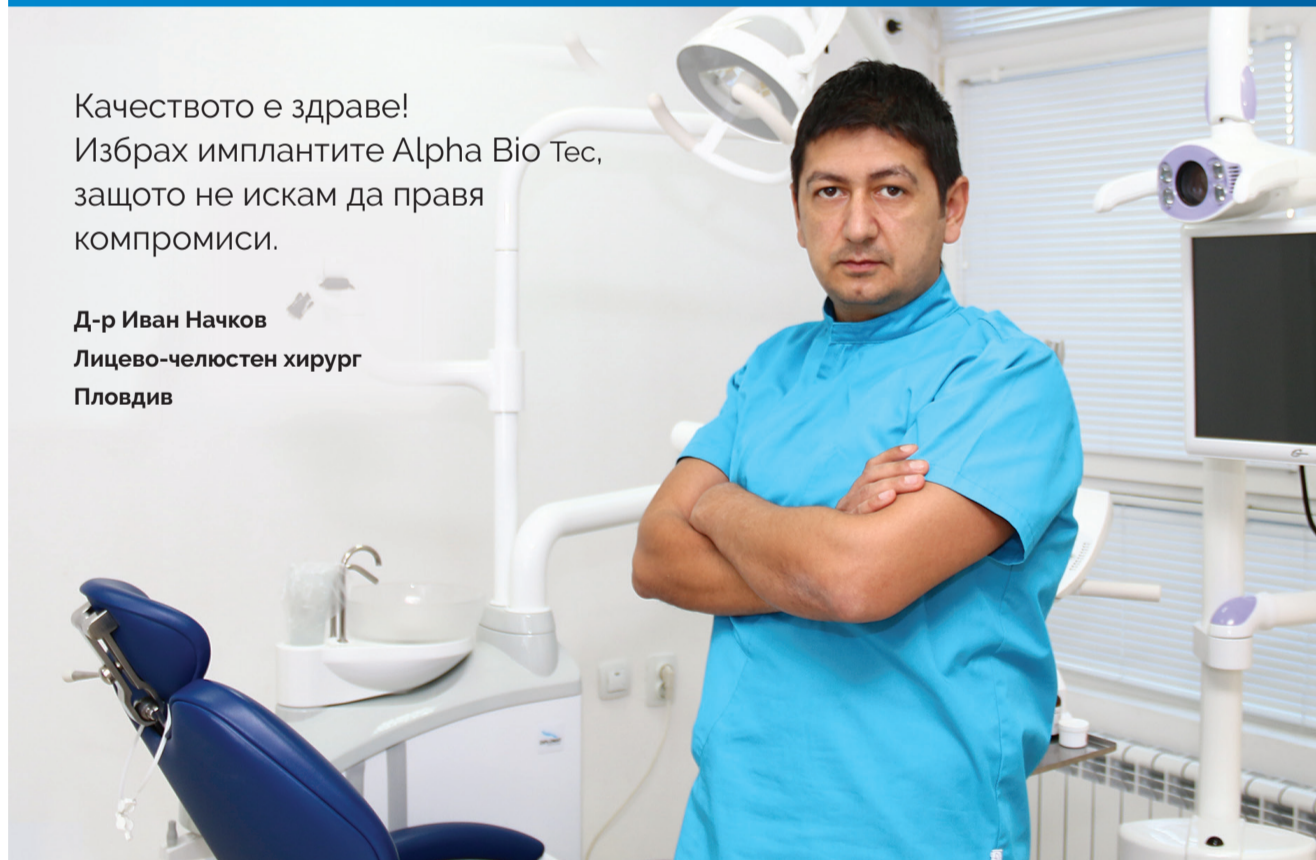Поради сравнително младата възраст на пациента и персистиращия бруксизъм бяха предложени по 8 импланта във всяка челюст, за да бъде постигнато максимално разпределение на гъвкателното налягане, да бъдат запазени алвеоларните гребени и възстановяванията да бъдат възможно най-устойчиви във времето. Резорбцията, която вече беше настъпила в максиларния и мандибуларния алвеоларен гребен, наложи да бъдат извършени процедури с костни присадки, за да бъде осигурен необходимият обем кост за поста-

 **Alpha Bio**^{TEC}
Simplantology

Аз избрах денталните импланти Alpha Bio Tec

Качеството е здраве!
Избрах имплантите Alpha Bio Tec,
защото не искам да правя компромиси.

Д-р Иван Начков
Лицево-челюстен хирург
Пловдив



Пълна информация
за системата на адрес:
www.medina-bio.com

„Медина Био“ ООД
Ексклузивен дистрибутор
на Alpha Bio Tec за България

Централен офис
гр. София, ж.к. Овча купел
ул. Костур №18, офис 2

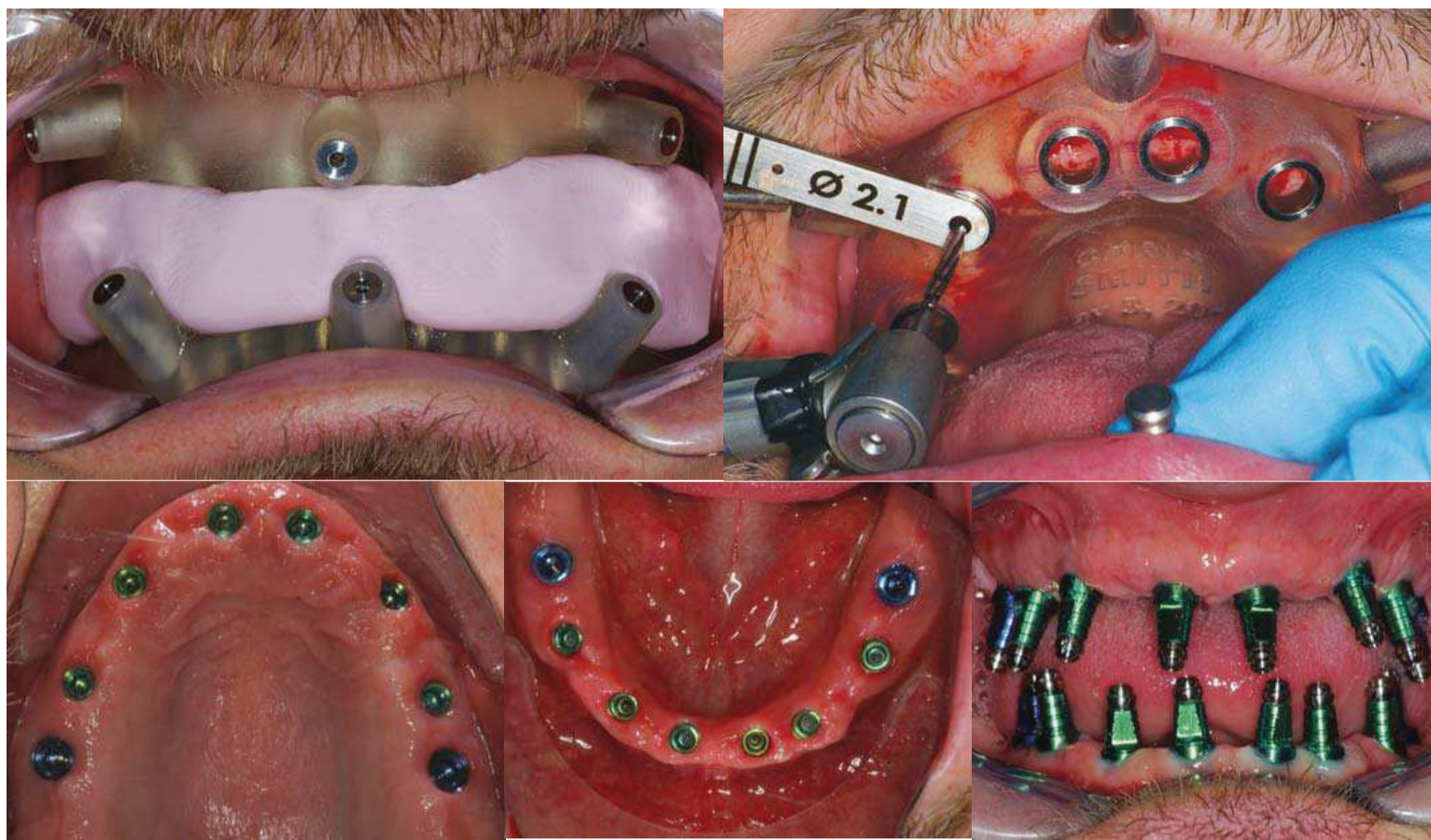
Тел.: 0899 145 801
Тел.: 0899 145 805

Офиси в градовете:
Варна, Пловдив и
Габрово

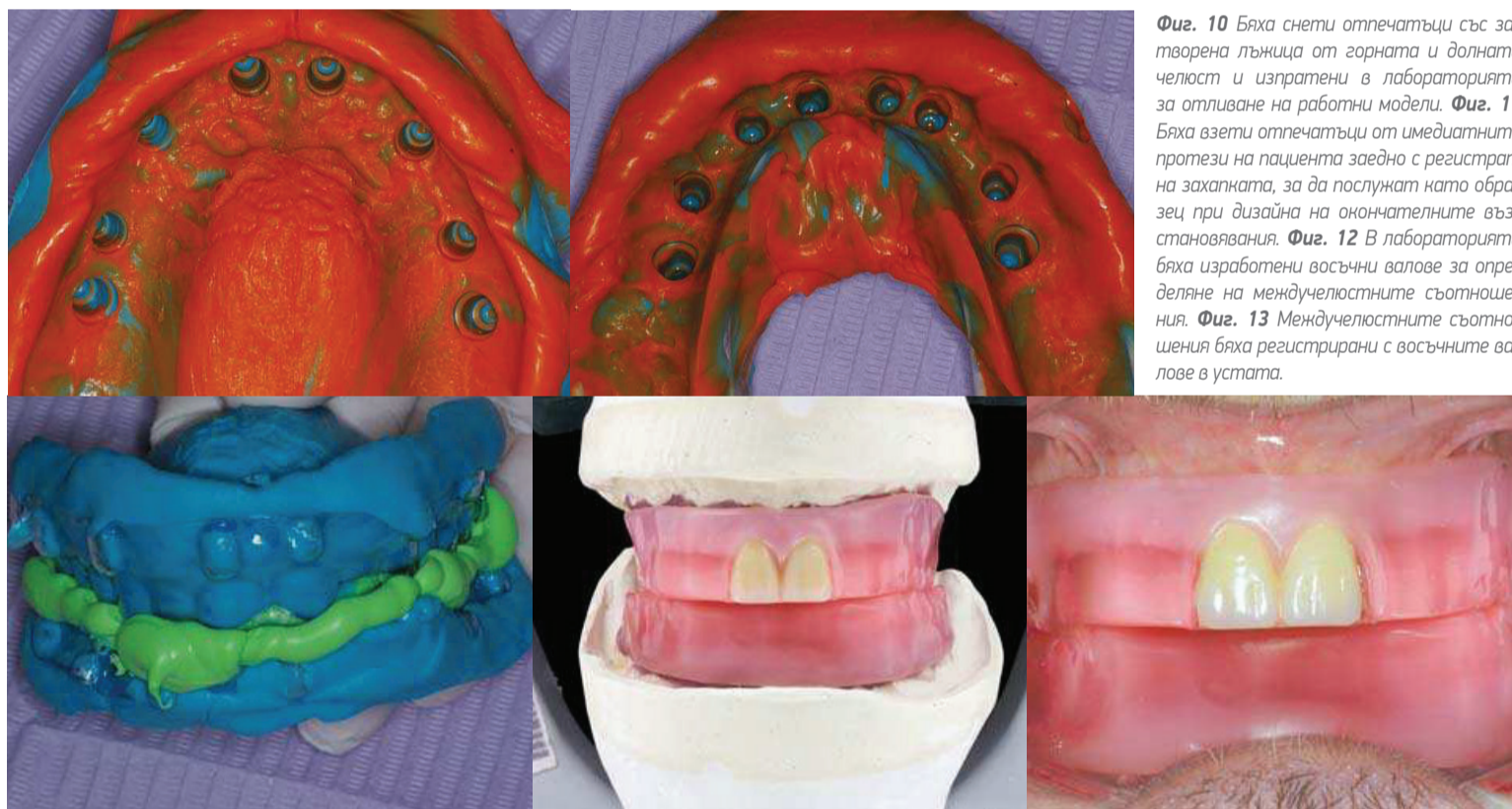вяне на имплантите. За да бъде постигната максимална естетика на конструкциите, щяха да бъдат използвани индивидуализирани нагстройки. Въпреки че BlurZir® Solid Zirconia Full-Arch Implant Prosthesis (Glidewell Europe GmbH; Франкфурт на Майн, Германия) биха били идеалният избор в този случай поради необходимостта от голяма здравина в дългосрочен план, този продукт все още не беше достъпен на пазара по времето, когато се провеждаше лечението. Така се спряхме на металокерамични конструкции, избягвайки пластмасата поради нейната податливост на преоцветяване, износване и фрактури. Металокерамичните конструкции, които предложихме, включваха розов порцелан, с който да бъдат пресъздадени естествените гингивални контури. Всички аспекти от лечението бяха представени на пациента. Първата фаза започна с атравматична екстракция на всички зъби с помощта на Physics Forceps (Golden Dental Solutions Inc.; Демройт, САЩ), което позволи зъбите да бъдат отстранени без каквото и да било увреждане на околната кост. Постекстракционните алвеоли бяха запълнени с костозаместващ материал, за да бъде запазен обемът им и да бъдат възстановени максималният и мандибуларният алвеоларен гребен, така че да се осигури безупречно позициониране на имплантите. За пациента бяха предварително изработени имедиатни протези по отпечатъци, взети по време на преходното посещение (фиг. 3).

След приблизително 5-месечен оздравителен период пациентът беше повикан отново, за да бъде направена конично-лъчева компютърна томография (СВСТ). Меките тъкани на вече обеззъбените алвеоларни гребени демонстрираха отлично здраве (фиг. 4а и б). СВСТ скенерът потвърди, че присадките успешно са увеличили обема кост, така че да могат да бъдат поставени планираните импланти. Данните от СВСТ скенера бяха използвани, за да бъде създаден виртуален лечебен план, при който щяха да бъдат поставени по 8 импланта във всеки обеззъбен алвеоларен гребен на местата с най-голям обем кост, като същевременно щяха да бъдат взети предвид и ключовите позиции за поставяне на имплантите според д-р Карл Миш. Бяха подготвени и хирургични водачи, които да осигурят прецизно позициониране на имплантите според лечебния план (фиг. 5а и б).

При следващото посещение хирургичните водачи бяха изпробвани в устата и бе установено, че прилягат добре върху меките тъкани. С поставен хирургичен индекс помежду им бяха пристегнати фиксиращите пинове на всеки водач, за да бъде осигурено плътното им и здраво позициониране върху лигавицата. С помощта на мекотъканна замба беше осигурен достъп



Фиг. 6 Хирургичните водачи бяха ажустирани в устата на пациента и затегнати с помощта на фиксиращите пинове и позиционирания индекс. **Фиг. 7** Хирургичните водачи служеха за контрол на позицията на остеотомиите. **Фиг. 8а и б** Оклюзални кадри от имплантите в горната и долната челюст илюстрират отлично оздравяване на меките тъкани 4 месеца след хирургията. **Фиг. 9** Отпечатъчните трансфери бяха фиксирани с помощта на винтове със сферична глава (ball-top screws).



Фиг. 10 Бяха снети отпечатъци със затворена лъжица от горната и долната челюст и изпратени в лабораторията за отливане на работни модели. **Фиг. 11** Бяха взети отпечатъци от имедиатните протези на пациента заедно с регистрат на захапката, за да послужат като образец при дизайна на окончателните възстановявания. **Фиг. 12** В лабораторията бяха изработени восьъчни валове за определяне на междучелюстните съотношения. **Фиг. 13** Междучелюстните съотношения бяха регистрирани с восьъчните валове в устата.

до местата на имплантиране, което позволи хирургичната процедура да се извърши без ламбо и с минимална травма върху меките тъкани. Остеотомиите бяха извършени през метални канюли, включени в самите хирургични водачи, чрез които прецизно можеха да бъдат контролирани дълбочината на проникване на фрезите и ангулацията им според дигиталния лечебен план (фиг. 7).

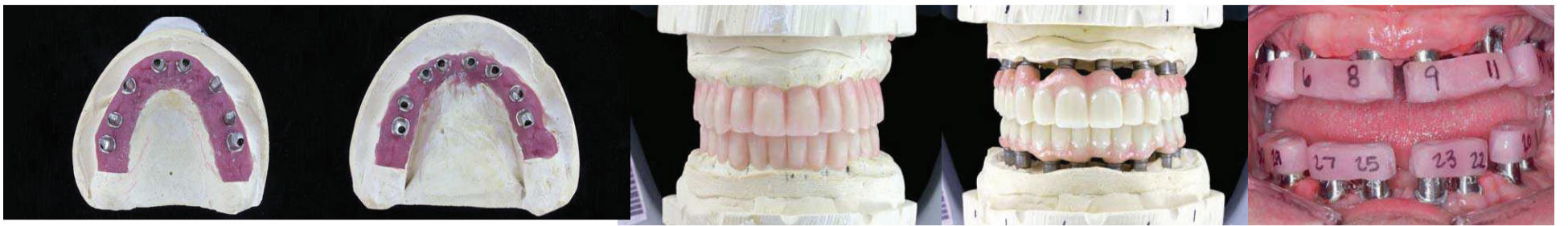Осем гентални импланта BioHorizons® Laser-Lok® (BioHorizons; Бирмингам, САЩ) бяха поставени във всеки алвеоларен гребен: по два импланта с диаметър 5.7 мм в двата дистални участъка на всеки гребен и импланти с диаметър 4.5 мм в останалите участъци. След като върху имплантите бяха фиксирани оздравителните нагстройки, временните протези на пациента бяха ребазирани с мека пластмаса, така че да про-

дължат да служат като междинно решение по време на оздравителния период и остеоинтеграцията. Четири месеца след хирургията пациентът се върна в кабинета за снемане на отпечатъци. При отстраняването на оздравителните нагстройки се установи оптимално състояние на тъканите около местата на имплантиране (фиг. 8а и б). За регистриране на позицията на имплантите бяха фиксирани отпечатъчни трансфери (фиг. 9). С винилополисилоксанов материал Take 1® Advanced™ (Kerr Corp.; Ориндж, САЩ) бяха снети отпечатъци със затворена лъжица от горната и долната челюст (фиг. 10 а и б). По време на същото посещение бяха изработени вакуумно формовани отпечатъци от имедиатните протези на пациента и с тях беше взет регистрат на захапката, което щеше да послужи на лабораторията като ориентир

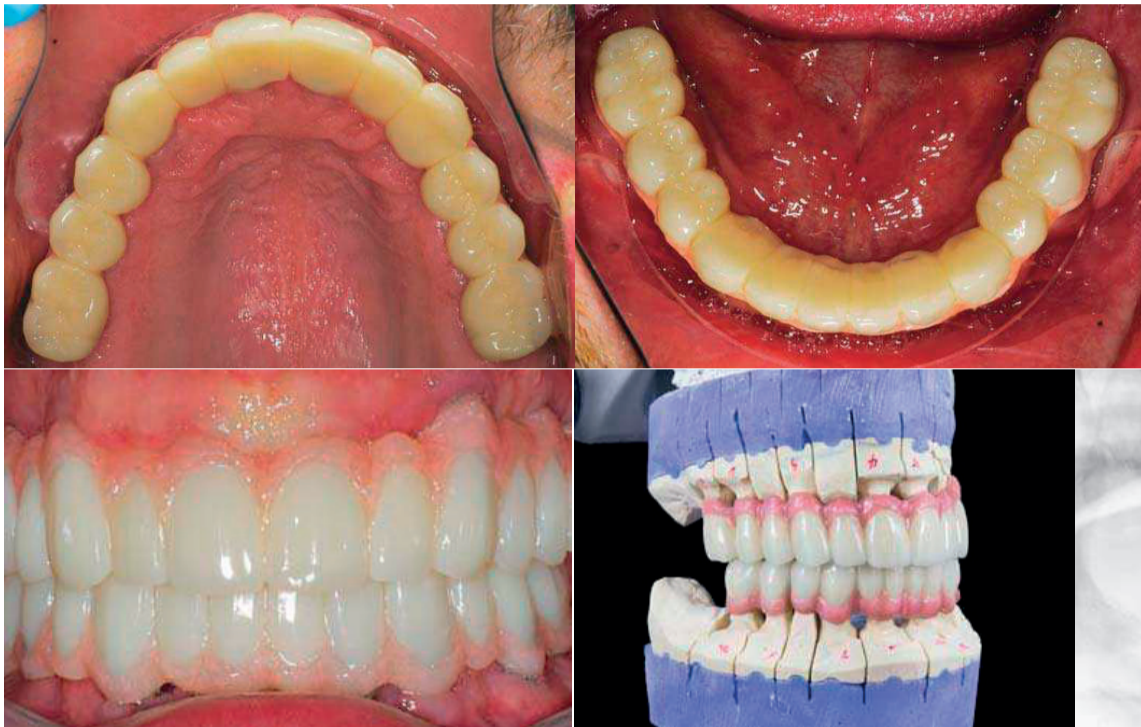
при окончателния дизайн на металокерамичните конструкции (фиг. 11).

В зъботехническата лаборатория бяха отплетени работни модели от винилополисилоксановите отпечатъци на обеззъбените алвеоларни гребени и бяха изработени шаблони с восьъчни оклузални валове (фиг. 12). След поставянето на шаблоните в устата на пациента и затягане на винтовете на временните цилиндрични нагстройки бяха регистрирани междучелюстните съотношения (фиг. 13). Трябва да се отбележи, че захапката беше силно понижена поради тежкото износване на зъбите. На базата на измерената височина на долната лицева трета при централна позиция на долната челюст и в позиция на покой лабораторията беше инсторирана да повдигне захапката с 2 мм. След това беше използван CAD софтуер за подгот-

вяне на дизайна на индивидуализираните нагстройки Inclusive® Titanium Custom Abutments (Glidewell Europe GmbH; Франкфурт на Майн, Германия) за всяка зъбна съгъ върху сканираните работни модели. CAD/CAM фрезованите индивидуализирани нагстройки бяха ажустирани върху работните модели, така че точността им да бъде проверена и да могат да бъдат използвани също при изработката на окончателните протезни конструкции (фиг. 14а и б). С помощта на регистрата на междучелюстните съотношения и отпечатъците от имедиатните протези на пациента лабораторията подготви диагностичен восьъчен проект (wax-up), който да послужи като начален дизайн на металокерамичните конструкции (фиг. 15). След финализиране на първоначалния дизайн бяха изработени конструкции BioTemps от полиметилметакрилат



Фиг. 14а и б Индивидуализираните надстройки бяха дигитално изработени в лабораторията и ажустирани върху модел с възпроизвеждане на меките тъкани. **Фиг. 15** Създаден беше диагностичен восьъчен проект (wax-up) за подпомагане на цялостната реконструкция. **Фиг. 16** Бяха изработени протетични конструкции от пластмасата BioTemp, а междучелюстните съотношения бяха проверени в артикулатор, преди да бъде извършена проба в устата на пациента. **Фиг. 17** Бяха използвани пластмасови позиционери за фиксиране на надстройките в устата на пациента.



Фиг. 18а и б Конструкциите BioTemp бяха изработени в устата на пациента и демонстрираха добра точност. **Фиг. 19** Междинните конструкции BioTemp бяха оценени за правилна оклузия, функция и добра естетика. **Фиг. 20** Базирайки се на окончателно одобрените конструкции BioTemp, окончателните металокерамични конструкции бяха изработени върху мастер моделите. **Фиг. 21** Финалната панорамна рентгенография илюстрира правилното позициониране и ориентация на имплантите.

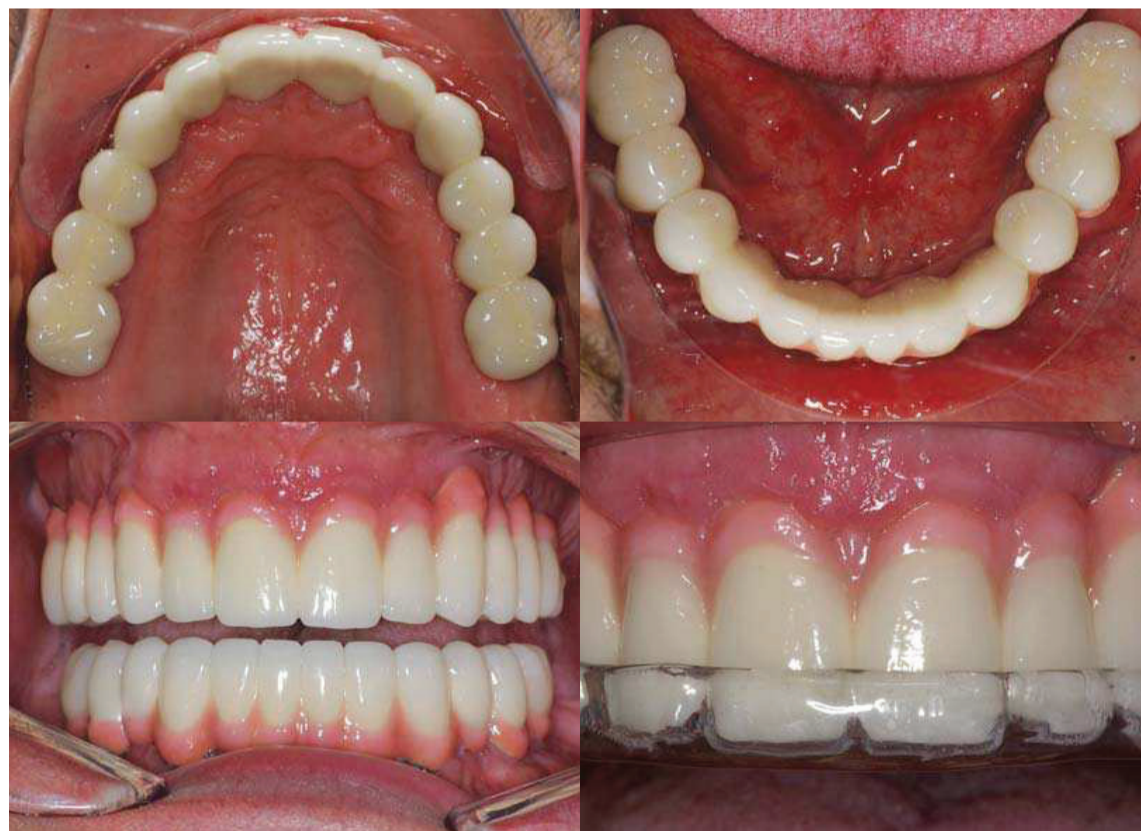съвсем точни и постигаха естетика и функция, каквито пациентът очакваше след 6 седмици носене на временните конструкции BioTemp, които бяха послужили в крайна сметка като образец за финалните възстановявания (фиг. 22а-в). Пациентът беше въодушевен от крайния резултат, с който бяхме постигнали реконструирани на зъбите и гингивата, но също бяхме възстановили самочувствието му и качеството му на живот. За него беше изработена и шина за бруксизъм (найт гард), за да бъде неутрализирано влиянието на парафункциите (фиг. 23).

ЗАКЛЮЧЕНИЕ

Предсказуемостта на имплантологичното лечение и развитието на ресторативните материали дават възможност на клиницистите да осигурят на пациенти дори и с най-тежки състояния на съзъбието една цялостна рехабилитация, възстановявайки цветите от дългогодишно износване и липса на грижи. Това се простира отвъд възстановяването на ораната функция, тъй като запазва лицевата естетика, така фундаментална за емоционалното състояние и социалния живот. Имайки предвид огромния ѝ потенциал да подобрява качеството на живот, цялостната рехабилитация с помощта на импланти трябва да бъде предлагана на всички пациенти с невъзстановимо съзъбие, без прегради относно ситуацията, в която се намират, и лечебната алтернатива, която най-вероятно биха приели. Както точността, съотношението цена-качество и протетичното разнообразие в имплантологията се усъвършенстват все повече, така нараства и групата пациенти, които биха могли да си позволят такова висококачествено лечение.

(PMMA), който е материал с разностранни свойства – лесно търпни корекции при посещение за изпробване на конструкциите, но същевременно е и достатъчно устойчив, за да послужи за провизионализация (фиг. 16). Работните модели бяха изпратени заедно с индивидуализираните надстройки и временните конструкции BioTemp за изпробване в устата на пациента. При следващото посещение титаниевите индивидуализирани надстройки бяха пренесени в устата с помощта на пластмасови позиционери, изпратени от лабораторията (фиг. 17). Индивидуализираните надстройки пасваха прецизно и бяха фиксирани в тази позиция до подходящия торк, осигурявайки идеален контур и поддръжка на меките тъкани. Доброто пасване беше проверено и рентгенографски, а отворите за винтовете бяха запечатани.

След това бяха изпробвани конструкциите BioTemp, които демонстрираха добра точност (фиг. 18а и б). Временните конструкции бяха фиксирани към надстройките с временен цимент, след което бяха оценени говорът, естетиката, захватката и функцията (фиг. 19). Бяха нанесени минимални корекции и пациентът ги носи в продължение на 4 седмици. Този пробен период беше от ключово значение, за да бъде сигурно, че пациентът е доволен от вида, комфорта и функцията на този дизайн преди изработването на окончателните металокерамични конструкции. След като получихме одобрението на пациента, бяха взети алгинатни отпечатъци от конструкциите



Фиг. 22а-в Фронтален кадър с екартьор (а), оклузални кадри на горната (б) и долната челюст (в), демонстриращи отличната естетика, постигната с помощта на имплантите и металокерамичните конструкции, които възстановяват съзъбието и меките тъкани на пациента. **Фиг. 23** За пациента беше подготвена шина, която да предпазва „инвестицията“ му от силите на бруксизма.

те BioTemp. Бяха отлети модели на финално одобрените конструкции BioTemp и беше взета нова захватка, за да могат окончателните протетични конструкции да бъдат съобразени с нея. Бяха снети и отпечатъци от окончателните индивидуализирани надстройки, по които лабораторията щеше да отлее гипсови работни модели за изработката на металокерамичните конструкции. Гингивалните зони, които трябва да бъдат възпроизведени върху финалните металокерамични конструкции, бяха отбеляза-

ни върху моделите на конструкциите BioTemp и случаят беше върнат в лабораторията заедно с инструкциите за финалните корекции. Окончателните металокерамични конструкции бяха изработени чрез послойно нанасяне на порцелан върху лят метален скелет. С послойно нанесен розов порцелан бяха пресъздадени гингивалните области според очерчанията върху модела на конструкциите BioTemp, като по този начин освен зъбите беше възстановен и част от обема на меките тъкани според протетичните принципи,

описани от д-р Миш (несменяема протетична конструкция – тип 3). Тъй като окончателните протетични конструкции бяха изработени върху модели, отлети по отпечатъци от индивидуализираните надстройки, те се отличаваха с голяма точност (фиг. 20).

На последното посещение металокерамичните конструкции бяха ажустирани върху индивидуализираните надстройки без затруднения. На панорамна рентгенография беше проверено доброто им пасване (фиг. 21). Финалните конструкции бяха

Бележка на редактора: Статията е предоставена с позволение на ©2015 Glidewell Laboratories, Inclusive Magazine. Зъботехническата работа при този случай е подготвена от Glidewell Laboratories. Пълен списък с референции е наличен при издателя.

ЗА КОНТАКТИ:

Д-р Ara Nazarian
 DICOI (дипломант на Международния конгрес на оралните имплантолози)
 1857 East Big Beaver Road
 Troy, Michigan 48063, USA



Постекстрактивни импланти с незабавно натоварване

Д-Р EUGENIO CONTE; Д-Р ROBERTO CONTE; Д-Р GIUSEPPE GALVAGNA; ПРОФ. Д-Р SAVERIO RAVAZZOLO, ИТАЛИЯ
ПРЕВОД И АДАПТАЦИЯ: Д-Р ПЕТЪР ИЛИНОВ

Възможността за редуция на хирургичните интервенции върху импланти, благодарение на която се избягва интерференция с оздравителните процеси и се постигат забележителни предимства в поддръжката и стабилността на тъканите, през последните десетилетия доведо до разглеждане на протокола върху отложено натоварване, с един все по-нарастващ интерес към използването на техниката за незабавно натоварване.

Изборът на открита техника в сравнение с традиционната се базира на съществуването на фундаментални предпоставки, които фаворизират процесите на остеоинтеграция.

За един дълготраен успех е необходимо имплантите да бъдат поставени в достатъчен костен обем, да имат дължина, по възможност не по-малка от 12 мм, и диаметър, по-голям от 3.3 мм, а освен това формата на използвания от нас имплант е конична, а резбата е много по-агресивна от стандартната резба на имплантите на пазара. Що се отнася до минималния брой импланти, подложени на незабавно нато-

варване, нашият опит показва, че 3 импланта, обединени в провизорен блок с шинираща функция, представляват адекватна опора за незабавно натоварване с 99% успеваемост, въпреки че според многобройни проучвания незабавното натоварване на единичен имплант дава неочаквано добра успеваемост.

Основните фактори, върху които се базира незабавното натоварване, са първоначална стабилност на фиксатурата, макро- и микроструктурата на импланта, качеството и количеството на костта, шинирането, високо ниво на press-fit в имплантатната ложка, адекватна дължина и широчина на импланта, оптималното разположение на имплантите в двете зъбни гъби и накрая, добрия оклузален баланс, който минимализира трансверзалните натоварвания и подпомага вертикалните.

Първоначалната стабилност кореспондира с липсата на подвижност на импланта в момента на поставянето му, постигната чрез интимен контакт между две повърхности. Тя е в корелация с обема и качеството на приемната ложка, които се оптимизират чрез хирургични техники.

Други определящи фактори са

формата, размерите и микроструктурата на импланта. За постигане на добра първоначална стабилност много автори съветват да се екстендира препарацията на имплантатната ложка с 4–5 мм отвъд апекса на зъбната алвеола.

Вторичната стабилност се постига в последващата фаза, когато са реализирани феномените на оздравяване в унисон с функционалното натоварване на имплантите. В литературата многократно са демонстрирани предимствата, които се постигат с постекстрактивните импланти, редуцирайки драстично резорбцията на кортикалните стени на постекстрактивната алвеола и скъсяването на лечебния цикъл с 4 до 6 месеца, тъй като не е необходимо време за оздравяването на алвеолата, както това се случва при традиционния протокол на Бранемарк.

В миналото автори на публикации по темата смятаха имплантите, използвани за незабавно натоварване, за временни импланти, които имат за задача да осигурят опора за временни протези, в очакване на закритите импланти, поставени с оглед на двуфазния хирургичен протокол, да се интегрират напълно.

В момента на протезиране на закритите импланти обаче е била забелязана абсолютната остеоинтеграция на незабавно натоварените импланти, смятани преди това за временни, с около 15% неуспех. Тази повишена инцидентност се отнася до имплантите с изключително малки размери в сравнение с рутинно използваните от нас такива за незабавно натоварване, както и на факта, че често е ставало въпрос за гладки импланти, а не за награвени със специална обработка. Между зависещите от пациента фактори, които могат негативно да повлияят на успеха от незабавното натоварване, важни са наличието на системни смущения, пушене, локализираните инфекции и възпаления, бруксизъм и парафункции.

КАЗУИСТИКА И ХИРУРГИЧЕН ПРОТОКОЛ

Бяха използвани конични импланти с третирано (киселинно и песъкоструйно) повърхности с различни диаметри и дължини (Isomed srl, Padova, Italy), с по-агресивна и широка резба от нормалните импланти на пазара, поставени в постекстрактивни и оздравели алвеоларни ложи без периапикални лезии.

Проведе се изследване на 50 пациенти – мъже и жени, на които бяха поставени 550 импланта в двете зъбни гъби, от които 230 бяха постекстрактивни в ложи без грануломатозни процеси. Типологията на случаите, взети под внимание в това изследване, са циркулярни блокове с незабавно натоварване от металокерамика, мандибуларни и максиларни, при брой на имплантите между 10 и 14, overdenture с незабавно натоварване, максиларни и мандибуларни, с 4 импланта от 12 мм, обединени със завинтваща се траверса на Аскеттап, и един случай на горна подкова върху 7 импланта, обединени със завинтваща се фрезова траверса, носеща подвижна протеза със заключващ механизъм.

Всички поставени импланти, показали висока първоначална стабилност, бяха натоварени с армирани циментирани провизори, които, освен че позволяваха незабавна гъвкателна функция и важна естетичен комфорт за пациента, имаха преди всичко и шинираща функция. Препоръчително е временният блок да не се премахва през първите 90 дни, за да се избегне интерфериране с процесите на остеоинтеграция, което, особено през първите 2 месеца, може да доведе до редуция на първоначалната стабилност. Преди поставянето на имплантите бяха проведени рентгенови изследвания OPT, Dental Scan, за пространствено определяне на костта; бяха взети отпечатъци от челюстите за реализиране на хирургичен водач, показващ правилната позиция за поставяне на имплантите, както и за изработване на провизори от пластмаса, предназначени да останат върху имплантите за времето, необходимо за изработка на армираните конструкции.

Последните са тези, които после ще останат в устата за първите 90 дни. В случаите на неподвижни протези използваният от нас протокол предвижда стриктно съотношение 1:1 на извадени зъби спрямо импланти, с дължина на последните, не по-малка от 10–12 мм, докато в случаите на подвижни протези върху импланти протоколът ни предвижда 4 импланта, не по-къси от 12 мм, шинирани чрез отлята траверса с винтова задръжка, поставена в границите на 48 часа след имплантиране.

12 часа преди интервенцията всички пациенти бяха подложени на фармакотерапия с 1 г



Един имплантат за всеки ваш случай...
Единен инструментариум за ваше улеснение...

Най-съвършената имплантатна система в Италия!

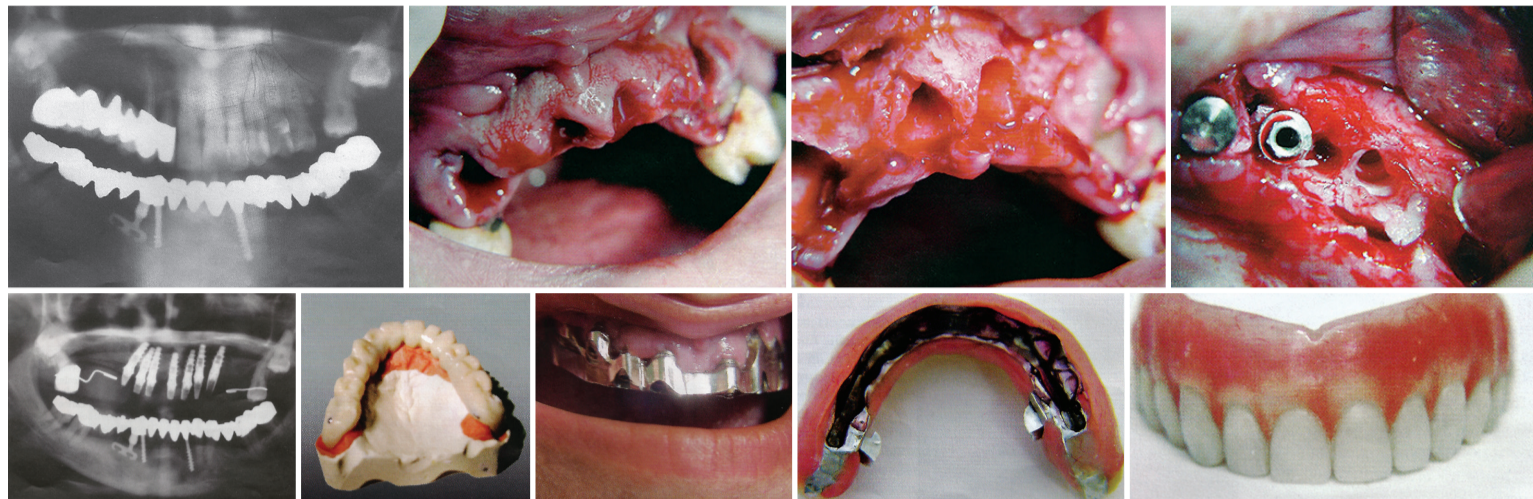




За контакти:
д-р Петър Илинов
тел.: 0889475887
illinov@yahoo.com

СВАЛЕТЕ НАШЕТО ПРИЛОЖЕНИЕ ОТ APP STORE, ЗА ДА БЪДЕТЕ ВИАГИ ИНФОРМИРАНИ ЗА ПРОДУКТИТЕ НА ИЗОМЕД.

СЛУЧАЙ 1



Amoxicillin 1x2 и Nimesulid 1x2 в продължение на 48 часа след операцията.

Пациентите бяха включени в програма за периодично наблюдение на 24 часа, на 8 дни, на 30 дни и на 3 месеца чрез ОРТ и интраорални снимки за преценка на степента на остеоинтеграция, както и с клинични контроли върху стабилността на гингивата около постекстрактивните ложи. Всички пациенти бяха предварително консултирани с пародонтолог.

РЕЗУЛТАТИ

Спазвайки принципа на първоначалната стабилност на структурата, на отношението липсващ зъб/имплант, на неподвижното шиниране за 90 дни с армиран провизорен блок, е възможно натоварването на току-що поставените импланти, подлагайки ги на вертикално натоварване и минимализирайки трансверзалните сили чрез акуратна проверка на латералните блокажи. Изследванията, проведени върху процедурата на незабавното натоварване, показаха ускорение и потенциране на регенеративните способности и факторите, които регулират остеоинтеграцията.

От 550 импланта, поставени и натоварени незабавно, 230 бяха имедиатни постекстрактивни. Само 8 импланта бяха загубени във фазата на незабавно натоварване с временни конструкции след около 20 дни. Тези импланти бяха премахнати и репозиционирани след 3 месеца в оздравялата ложа, но въпреки това използването на 10–12 импланта позволи

незабавното поставяне на циркулярен провизорен блок. От 320 импланта, поставени извън постекстрактивни ложи и протезирани с протокола за незабавно натоварване, 5 не се интегрираха и бяха премахнати и заменени след 2 месеца. Ключът към успеха на нашия опит със сигурност може да се припише на стриктното съотношение 1:1 между брой корони и брой поставени фикстури, на атравматичната хирургична техника, на внимателния подбор на пациенти и на използването на продукти с висок качествен стандарт.

КЛИНИЧНИ СЛУЧАИ

СЛУЧАЙ 1

Пациентка на 53 години, непущачка, с неподвижна протеза горе вдясно от 6 ел.

При пародонтално сондиране зъби 11, 21, 22, 23, 24, 25 се оказва тежко компрометирани с 3-та степен на подвижност. След внимателен анализ на случая и необходимия рентгенов контрол на пациентката бяха предложени цялостна пародонтална подготовка на долната челюст, екстракция на мостовото тяло, инцизивите и премоларите вляво и тяхното заместване с имедиатни постекстрактивни импланти, върху които щеше да бъде реализирана една първоначална незабавна протеза на 7 импланта и една постоянна със заключващ механизъм върху фрезована траверса. Със съгласието на пациентката се пристъпи към екстракция на зъбите, оставяйки моларите като дистална опора на временната протеза и в същото време за запазване на реал-

ния прикус на пациентката и едновременно за поставяне на имплантите, които бяха натоварени незабавно с временен блок, подсилен с подходящо моделирана стоманена тел. Нашият протокол предвижда използването на диагностичен восъчен моделаж за определяне на положението на нагстройките и изработка на достатъчно здрави провизори, които да не се фрактурират по време на оздравителния период, а в случай че решим да ги циментираме, да няма нужда да ги сваляме, особено в първите месеци след интервенцията.

Използваните импланти имат широка винтова резба с диаметър 4.5–5 мм и дължина, не по-малка от 13 мм. Алвеоларните гребени бяха адекватно моделирани и където беше необходимо, бяха регенерирани с bone chip (костна пластинка).

В период, не по-малък от 4 месеца, през който чрез различни провизори се постигна едно добро заздравяване и моделаж на тъканите, пристъпихме към финализиране на дефинитивната протезна конструкция. Започна се със снемане на отпечатъци с традиционна техника и отворени лъжици на местата на имплантите с оглед демонтажа на трансферите и след внимателно регистриране на оклузията се премина към изработката на постоянната протеза.

Върху имплантите беше аплицирана една фрезована траверса, поместваща в краищата си заключващия механизъм. След позиционирането на траверсата беше направен рентгенов контрол за оценка на доброто пас-

ване на структурата, след което беше поставена протезата и фиксирана върху траверсата със заключващ механизъм. Пациентката беше включена в проследяване за поддръжка, който в тези случаи предвижда месечни контроли за първите 6 месеца, тримесечни до първата година и на всеки 6 месеца през следващите години.

Рестрикции

Едно от най-големите ограничения на незабавното постекстрактивно натоварване се дължи на трудността за постигане на добра естетика в резултат от ремоделирането на алвеоларния гребен и ретракцията на меките тъкани. За избягване на тези неудачи през периода между хирургичната фаза и снемането на крайния отпечатък се изработват временни конструкции, които са в състояние да кондicionират меките тъкани и да постигнат ефекта папила в розовата естетика.

СЛУЧАЙ 2

Пациентка на 55 години, носеща неподвижна горна протеза върху зъби с пародонтит.

След внимателна рентгенологична и клинична преценка и сондиране за евентуална вестибуларна кортикална костна атрофия на пациентката беше предложена интервенция с незабавно натоварване с едно-единствено решение, което включваше тотална екстракция на зъбите на горната челюст и поставянето на имедиатни постекстрактивни импланти според протокола за незабавно натоварване. И

в този случай се предвиждаше незабавна операция на нагстройките и непосредствена реализация на провизори, фиксирани с цимент и винтово върху току-що поставените импланти. След акуратна пародонтална операция на долната челюст се пристъпи към екстракция на всички зъби на горната челюст. Броят на имплантите беше фиксиран на 13, спазвайки съотношението 1:1 с броя корони, и беше взето решение да не се регенерират евентуални ложи със силно изразена костна зауба (gap), откъсвайки се от позициониране на импланти в тези зони.

Пациентката беше подложена на контролни прегледи на 8-ия, 30-ия и 60-ия ден за наличието на евентуални мукозити или перимплантити. При контролния преглед след 2 месеца се пристъпи към сваляне на временните конструкции за оценка на оздравителния процес на меките тъкани, а след 5 месеца се премина към изработката на дефинитивната протезна конструкция с винтова задръжка върху 5 импланта и циментирана върху останалите, като за нея бяха използвани отливки от платинирано злато. Разбираемо е задоволството на пациентката, която още в същия ден на хирургичната интервенция получи неподвижна протезна конструкция, която ѝ даде по-добра гъвкателна функция и естетика.

ЗАКЛЮЧЕНИЕ

Постигнатите успехи с методиката на незабавно постекстрактивно натоварване са сравними с традиционните методи на двуфазен хирургичен подход. Задължителна е обаче акуратната селекция на пациента, подлежащ на операция, при който трябва да липсват патологични инфекциозни периапикални процеси.

Освен предимствата на хирургично ниво с тази методика двойно се съкращава времето на остеоинтеграция. Накратко, след поставянето на имплант при закрита техника през първите месеци около него се наблюдава образуването на първична оздравителна тъкан, която се оказва непълноценна на структурно ниво, а „узряването“ ѝ завършва едва когато имплантът бъде подложен на гъвкателно натоварване. В тази фаза се активира процесът на ремоделиране в периимплантатната кост, която се организира така, че да пренасочи трабекуларната компонента по продължение на оста на натоварващата сила.

В заключение, възможността да представим на изцяло или частично обеззъбения пациент една неподвижна временна протеза веднага след поставяне на импланти определя благотворния психофизичен ефект върху пациента, докато, от друга страна, за кратко време успяваме да възстановим естетиката, функцията, комфорта и със сигурност възвръщаме желанието му отново да се усмихва.

СЛУЧАЙ 2

