

DENTAL TRIBUNE

— The World's Dental Newspaper • Serbia & Montenegro Edition —

NOVI SAD

Septembar 2011

No. 3 Vol. 6

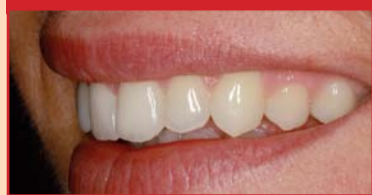Novi Sad
M. Stratimirovića 6
tel: +381-21-4740600
mob: +381-63-474411
fax: +381-21-6360935

HIPOKRAT
SISTEM

e-mail: info@hipokrat.co.rs
www.hipokratdental.com

Novi Beograd
Bul. Z. Đinđića 6b
tel: +381-11-3015356
mob: +381-63-476963
fax: +381-11-2138657

Trendovi



Inman Aligner - tretman teskobe zuba

U slučajevima teskobe teskobe gornjih zuba Inman Aligner se pokazao kao značajno efikasniji i ekonomičniji u poređenju sa breketima.

► strana 4

Menadžment



Da li Vaš prihod odlazi u nepovrat?

Svaka stomatološka ordinacija mora da ima razvijen sistem poslovanja koji obezbeđuje da poslovanje ne zavisi od bilo koje pojedinačne osobe.

► strana 20

Zanimljivosti



Razvoj metode popravke zuba bez bušenja

Istraživači iz Velike Britanije objavili da su pronašli bezbolan način za saniranje karijesa - preokret koji će zauvek izmeniti pristup lečenju karijesa.

► strana 28

Zubna tehnika



Izbeći smetnje pri fotografisanju sa ključem boja

Šta to čini postupak određivanja prave nijanse zuba toliko teškim? To je ona fizička osobina zuba koja je podređena subjektivnim merilima.

► strana 15

Da li su rotirajući NiTi instrumenti novi standard u endodonciji?

Autor: dr Beri Li Mjusikent (Barry Lee Musikant), SAD

Da li rotirajuću NiTi instrumenti zaslužuju status novog standarda u endodonciji (paradigme)? Po definiciji, paradigma predstavlja novi osnovni model. Kada je endodoncija u pitanju, ovaj novi model razlikuje se od prethodnih, jer se koristi u „crown down“ tehnici umesto tradicionalne „stepback“ tehnike koja se koristi sa K-turpijama.

Oni koji podržavaju prednosti ovog novog modela tvrde da se primenom „crown-down“ tehnike istiskuje manje debrisa u periapikalni prostor, što čini endodontski tretman pouzdanijim. Međutim, u endodontskoj literaturi veoma je malo podataka koji bi mogli potvrditi ovakvo stanovište.

Pored toga, „crown down“ tehnika koristi se sa rotirajućim NiTi instrumentima kako bi se sprečilo zapinjanje instrumenata duž zidova kanala, čineći NiTi instrumente na taj način manje vulnerabilnim na lom, ali ona u isto vreme zahteva znatno više vremena za ponavljanje istih kretnji. Uvođenje novog modela i njegovo predstavljanje kao novog standarda, ne samo da podrazumeva superiornost novog

modela, već jasno definiše sve stare sisteme kao inferiorne, zastarele, bez osnovnih instrumenata ugrađenih u novi model.

Ono što je najčudnije u vezi sa ovim novim standardom jeste njegova zavisnost od prethodnog modela. Rotirajući NiTi instrumenti ne mogu biti korišćeni ukoliko prohodnost prvo nije obezbeđena korišćenjem K-turpija ⁽¹⁾. Shvatanje da je novi model direktno zavisn od starog ima određene implikacije. Nedostaci starog modela su i dalje prisutni, a novi sistem ni u najboljem slučaju ne doprinosi prevazilaženju nedostataka starog sistema. Takođe, ni rotirajući NiTi instrumenti nisu bez svojih nedostataka. K-turpije, uz sve svoje nedostatke, koje ispoljavaju u apikalnoj regiji, nedostatak preoblikovanja kanala, impakciju debrisa i gubitak dužine, veoma se retko lome tokom korišćenja. Rotirajući NiTi instrumenti, s druge strane, zahtevaju da terapeuti stalno budu svesni njihove vulnerabilnosti na torziona opterećenja i ciklični zamor, opterećenja koja se rutinski dešavaju tokom obrade kanala rotirajućim NiTi instrumentima.

Mašinska obrada kanala rotirajućim instrumentima „crown down“ tehnikom, koja još uvek zavisi od primene K-turpija lošeg dizajna, zapravo je dvojni sistem obrade kanala korena, gde primena jednog sistema kompenzuje nedostatke onog drugog. K-turpije jako zapinju o zidove kanala, rezultirajući lošom taktinom percepcijom i manjkom informacija o tome sa čim se susreće vrh radnog dela instrumenta prilikom prolaska kroz kanal. Ovi nedostaci mogu dovesti do stvaranja stepenika, čepa ili apikalne transportacije debrisa. Zbog svega toga, upotreba K-turpija pre rotirajućih NiTi instrumenata treba da bude svedena na najmanju moguću meru.

Oni koji koriste rotirajuće NiTi instrumente moraju koristiti K-turpije sve dok se ne obezbedi potpuna prohodnost kanala od ulaza u kanal korena zuba do apeksa, jer je vrh rotirajućih NiTi instrumenata veoma osetljiv na lom ukoliko se zaglavi ili zapne u apikalnom delu. Rotirajući NiTi instrumenti mogu se bezbedno koristiti bez straha od torzionih opterećenja samo u slučajevima kada

je prohodnost kanala potpuno obezbeđena čitavom dužinom kanala korena zuba. Međutim, ni potpuno prohodan kanal ne eliminiše sva opterećenja kojim će rotirajući NiTi instrument biti izložen.

Rotacija instrumenta u krivini stvara ciklični zamor materijala, skraćujući vreme upotrebe NiTi instrumenata.

→ **DT** strana 14



DIGITALNI RTG SISTEMI

ENDOS DC




ROTOGRAPH evo 3D





COMMEX doo • Kornelija Stankovića 31 • Novi Sad
tel/fax 021/511-073 • 511-075 • mob 063/526-949
www.CommexDental.com • commex@eunet.rs



IN MEMORIAM

VLADIMIR LALE MATIJAŠEVIĆ (26.10.1954-21.05.2011)

Vladimir Matijašević, poznatiji u svetu srpske (i nekad jugoslovenske) stomatologije kao Lale, dugogodišnji radnik "Jugodent"-a, preminuo je maja ove godine u 57. godini, nakon kraće i teške bolesti. Mnogi stomatolozi i zubni tehničari sigurno ga pamte kao čoveka uvek spremnog da pomogne i delom i savetima, što je bilo posebno značajno mnogima koji su tek počinjali sa opremanjem svojih privatnih ordinacija i zubnih tehnika 90-tih godina. Laleta smo svi iz sveta dentala poznavali kao nasmejanog lika na stomatološkim sajmovima i kongresima i susretima zubnih tehničara, i kao takav će nam zauvek ostati u lepom sećanju. **DT**

Online izdanje

**Dental Tribune Serbia&Montenegro Edition
možete pročitati na: www.dental-tribune.rs**

Ukoliko želite DT informacije mejlom,
pošaljite nam Vašu e-mail adresu na:
info@dental-tribune.rs



Postanite naš
Facebook
prijatelj

Dental Tribune Srbija

CIP-Katalogizacija u publikaciji
Biblioteka Matice srpske, Novi Sad

616.31 (05)

Dental Tribune: the World's Dental Newspaper /
glavni i odgovorni urednik Anita Brzaković. - Serbia and
Montenegro edition. - Vol. 1, No. 1 (avgust 2006)- .-
Novi Sad: Dental Media, 2006-. - 42cm

Četiri puta godišnje
ISSN 1452-6425

COBISS.SR-ID 215641863

dental berza

MIKODENTAL - KONKURS (rok 30 okt.)

**Potrebni energični i mladi ljudi za rad u dinamičnom
okruženju i na terenu. Poželjno stručno iskustvo.**

Informacije: 064 643 8152.

Imprint

Izdavač: DENTAL MEDIA d.o.o.
(ekskluzivni nosilac licence za Srbiju i Crnu Goru)
Adresa: Fruškogorska 55
21000 Novi Sad
Telefon: 065-1026242
E-mail: info@dental-tribune.rs
anita@dental-tribune.rs
Internet: www.dental-tribune.rs
Glavni i odgovorni urednik: dr Anita Brzaković
Umetnički direktor: Snežana Popov
Prevodioci: ass. dr sc. stom Bojan Petrović
Marijana Dudvarski
Lektor: Aleksandra Popin
Štampa: Stojkov štamparija, Novi Sad

Distribuirana se besplatno u Srbiji i Crnoj Gori
Dental Tribune se izdaje kvartalno
Copyright 2006 by Dental Tribune International GmbH
All rights reserved

DENTAL TRIBUNE

The World's Dental Newspaper - Serbia & Montenegro Edition

Urednički materijal preveden i preštampan u ovom izdanju časopisa Dental Tribune International, iz Nemačke, zaštićen je autorskim pravom kompanije Dental Tribune International GmbH. Sva prava su zadržana. Objavljeno uz dozvolu kompanije Dental Tribune International GmbH, Holbeinstr. 29, 04229 Leipzig, Germany. Reprodukovanje na bilo koji način na bilo kom jeziku, u celini ili delimično, bez prethodne pismene dozvole kompanije Dental Tribune International GmbH i Dental Media d.o.o. strogo je zabranjeno. Dental Tribune je zaštitni znak kompanije Dental Tribune International GmbH.

International Imprint

Licensing by Dental Tribune International

Publisher Torsten Oemus

Group Editor

Daniel Zimmermann
newsroom@dental-tribune.com
+49 541 48 474 107

Editors

Claudia Salwiczek
Anja Worm

Editorial Assistant

Yvonne Bachmann

Copy Editors

Sabrina Raaff
Hans Motschmann

International Editorial Board

Dr Nasser Barghi, USA - Ceramics
Dr Karl Behr, Germany - Endodontics
Dr George Freedman, Canada - Aesthetics
Dr Howard Glazer, USA - Cariology
Prof Dr I. Krejci, Switzerland - Conservative Dentistry
Dr Edward Lynch, Ireland - Restorative
Dr Ziv Mazor, Israel - Implantology
Prof Dr Georg Meyer, Germany - Restorative
Prof Dr Rudolph Slavicek, Austria - Function
Dr Marius Steigmann, Germany - Implantology

Publisher/President/CEO

Torsten Oemus

Sales & Marketing

Peter Witteczek
Antje Kahnt

Director of Finance & Controlling

Dan Wunderlich

Marketing & Sales Services

Nadine Parczyk

License Inquiries

Jörg Warschat

Accounting

Manuela Hunger

Business Development Manager

Bernhard Moldenhauer

Project Manager Online

Alexander Witteczek

Executive Producer

Gernot Meyer

© 2010, Dental Tribune International GmbH. All rights reserved.

Dental Tribune makes every effort to report clinical information and manufacturer's product news accurately, but cannot assume responsibility for the validity of product claims, or for typographical errors. The publishers also do not assume responsibility for product names or claims, or statements made by advertisers. Opinions expressed by authors are their own and may not reflect those of Dental Tribune International.

Dental Tribune International

Holbeinstr. 29, 04229 Leipzig, Germany
Tel.: +49 541 4 84 74 302 | Fax: +49 541 4 84 74 175
Internet: www.dental-tribune.com | E-mail: info@dental-tribune.com

Regional Offices

Asia Pacific

Dental Tribune Asia Pacific Limited
Room A, 20/F, Harvard Commercial Building, 111 Thompson Road,
Wanchi, Hong Kong
Tel.: +852 5115 6177 | Fax: +852 5115 6199

The Americas

Dental Tribune America
116 West 25th Street, Ste. 500, New York, NY 10011, USA
Tel.: +1 212 244 7181 | Fax: +1 212 224 7185

DENTAL TRIBUNE

The World's Dental Newspaper - Asia Pacific Edition

EDSA – Evropska asocijacija studenata stomatologije

Autor: Ana Stevanović, EDSA/Univerzitet u Nišu



European Dental Students' Association

Evropska asocijacija studenata stomatologije (European Dental Students' Association- EDSA) osnovana je u Parizu 1988. godine. Obuhvata 22 zemlje punopravne članice (među kojima je i Srbija) i još 7 zemalja posmatrača, i ima mrežu od 65.000 studenata. EDSA blisko saraduje sa Evropskom asocijacijom za obrazovanje u stomatologiji (Association for Dental Education in Europe- ADEE), kao i sa indijskom i američkom asocijacijom studenata stomatologije (DSWAI i ASDA).

EDSA okuplja delegate iz skoro svih evropskih škola na redovnim polugodišnjim sastancima gde zajednički rade na različitim projektima: Volonterski program, Preventivni program, istraživački rad, razmene u trajanju od nedelju dana i drugo. EDSA ima i sopstveni magazin koji izlazi dva puta godišnje i stiže na adrese 220 fakulteta u tiražu od 5000 primeraka.

Poslednji sastanak asocijacija EDSA i ADEE u Antaliji održan je od 4. do 11. septembra ove go-

dine. Na njemu se raspravljalo o svim tekućim projektima. Naši studenti su i do sada bili veoma aktivni u okviru EDSA, tako da smo samo u protekle dve godine imali nekoliko studenata u izvršnom odboru: Mariju Begović iz Beograda kao urednicu magazina (Magazin Editor), Anu Simić iz Beograda kao izvršnu podpredsednicu (EVP Officer), Danila Arsenijevića iz Beograda kao koordinatorku za partnerstva (Partnership Officer), dok sam ja u protekloj godini obavljala dužnost generalnog sekretara (General Secretary). Sada sam, nakon redovnih godišnjih izbora u Antaliji, dobila još veću odgovornost da kao predsednik asocijacije EDSA predvodim tim studenata koji se već godinama zalažu za bolje uslove evropske stomatologije. Ovo je dobra vest za srpske studente stomatologije jer na ovaj način pokazujemo da aktivno učestvujemo u stvaranju budućnosti evropske stomatologije, rame uz rame sa našim kolegama iz Velike Britanije, Švedske, Holandije, Francuske, kao i ostalih zemalja članica. **DT**



HIPOKRAT

Novi Sad, Mitropolita Stratimirovića 6, Tel: 021 47 40 600
Novi Beograd, Bul. Zorana Đinđića 6b, Tel: 011 30 15 356

-5%

Clinell sprej za dezinfekciju a 500ml	349,00
Clinell maramice za dezinfekciju a 200kom	723,00
Clinell maramice za dezinfekciju a 40kom	175,00
Clinell zidni dispenzer	164,00
Desu M za dezinfekciju instrumenata a 1l	421,00
Desu S za dezinfekciju podova a 1l	284,00
Rukavice latex a 100kom "Meditrade"	576,00
Rukavice hirurške "Primus" a 1par	28,00
Staklena pločica	133,00
Kompresse za pacijenta 58x80 a 40kom "9 Septembar"	357,00
Kompresse za decu a 100kom "9 Septembar"	219,00
Gaza hidrofilna a 10m	424,00
Sanitetska vata a 1kg	877,00
Zubni tanponi a 1kg	501,00
Sisaljke plastične a 100kom	209,00
Traka za kontrolu sterilizacije u autoklavu	765,25
Traka za kontrolu sterilizacije u suvom sterilizatoru	2.550,00
Oralni tuš Waterpik WP 100	8.596,61
Oralni tuš Waterpik WP 450	7.203,00
Doboš za sterilizaciju mali "Diadent"	2.958,00
Igle za jednokratnu upotrebu a 100kom "Nipro"	262,00
Igle za karpul špric a 100kom "Nipro"	1.000,00
Konac hirurški a 1kom "SMI"	129,00

Ponuda važi od 01. 10. do 31.10 2011. Cene su izražene u RSD, bez obračunatog PDV-a. Akcija traje dok traju zalihe.

Inman Aligner - Efikasno sredstvo u minimalno invazivnoj „kozmetičkoj” stomatologiji (Prvi deo)

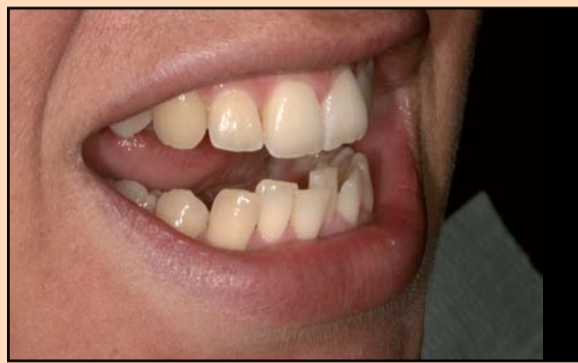Autor: dr Tif Kureši (Tif Qureshi), Velika Britanija

Tradicionalno, „kozmetička” stomatologija oduvek se suočavala sa problemom loše postavljenih prednjih zuba. Terapijske opcije za blagu i umerenu teskobu prednjih zuba uključuju ortodontski, ali i restaurativni tretman. Mnogi pacijenti pre se odlučuju za restaurativni pristup, poput porcelanskih ljuspica, nego za ortodontski tretman, zbog dužine trajanja, vrlo uočljivih labijalnih lukova ili bravica, kao i cene „nevidljivih“ bravica.

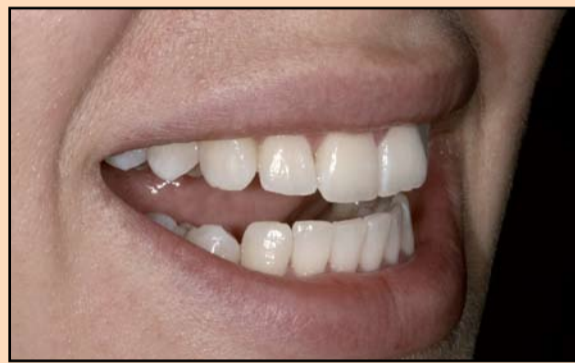U slučajevima kada pacijenti odluče da se njihovi prednji zubi u gornjoj ili donjoj vilici saniraju ljuspicama, procedura za adekvatnu konzervativnu pripremu ovih zuba veoma je zahtevna, zbog specifične anatomije ovih zuba, kao i neophodnog prostora koji se mora obezbediti za dubljinu ovakvih nadoknada. Veoma je teško pronaći odgovarajući balans koji će sprečiti izradu predimenzioniranih krunica, s jedne, i preteranu preparaciju zuba, s druge strane. Međutim, zahvaljajući trendu i popularnosti ekstenzivnih restauracija osmeha, intenzivne preparacije zuba, koje kao rezultat imaju idealno ravne zube, bivaju sve prihvaćenije u svakodnevnoj kliničkoj praksi. One, jednostavno, nemaju alternativu, jer nijedna druga intervencija ne može ispuniti zahteve pacijenta u tako kratkom vremenskom periodu.

Inman Aligner trenutno omogućava minimalno invazivnu terapijsku opciju za ovakve pacijente u Velikoj Britaniji. Za postavljenje je dovoljan samo jedan tretman, a većina slučajeva može biti rešena u vremenskom periodu koji iznosi od 6 do 16 nedelja. U slučajevima teskobe gornjih zuba Inman Aligner pokazao se kao značajno efikasniji i ekonomičniji u poređenju sa nevidljivim bravicama, kao i sa konvencionalnim fiksnim ili kratkotrajnim ortodontskim tretmanom.

Tokom svoje karijere sanirao sam oko hiljadu slučajeva i



Slika 1. Bočni prikaz osmeha pre tretmana



Slika 2. Bočni prikaz osmeha nakon devet nedelja primene Inman Aligner-a

zaključio da je prihvatanje ove vrste tretmana od strane pacijenta gotovo stoprocentno budući da pacijentima prija mobilna nadoknada koja se lako uklapa u njihov svakodnevni život. Tretman se lako može kombinovati sa istovremenim izbeljivanjem zuba, kao i korigovanjem ivica zuba adhezivnim restauraci-

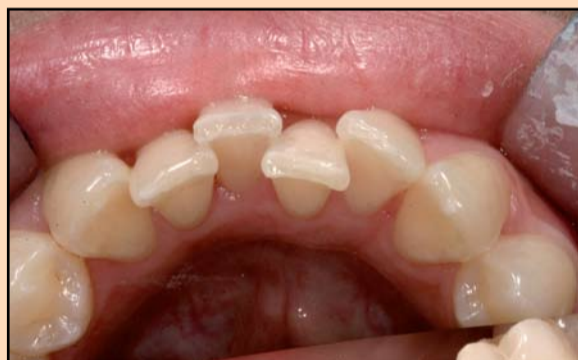čajeji prikazani u prvom delu samo će ukazati na različite vrste problema koji mogu biti sanirani.

Inman Aligner

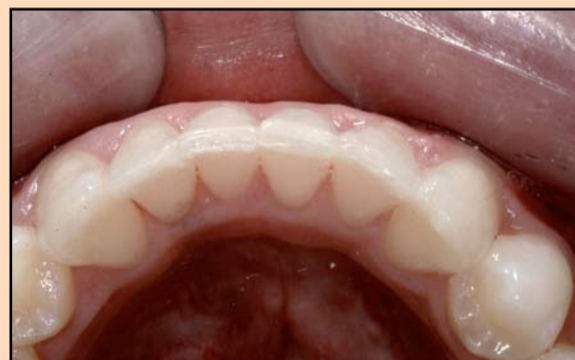Već više od trideset godina, žičani aparati se koriste kako bi se korigovali manji poremećaji položaja zuba. Raniji diza-

koja je ograničeno fleksibilna i bez karakteristične ugibljivosti.

Shodno tome, tradicionalni mobilni ortodontski aparati zahtevali su periodične reaktivacije. To znači da je delovanje sile koje dovodi do pokretanja zuba ograničeno, što je za posledicu imalo pojavu da je kost



Slika 3. Okluzalni prikaz pre tretmana

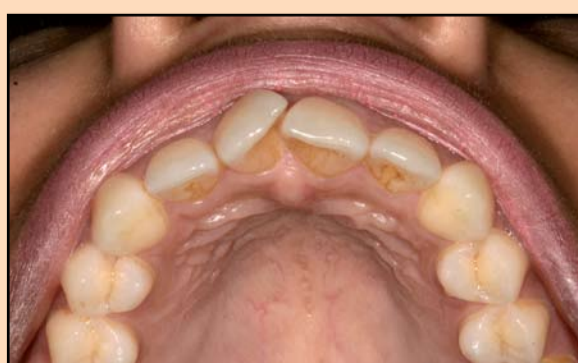

Slika 4. Okluzalni prikaz nakon tretmana

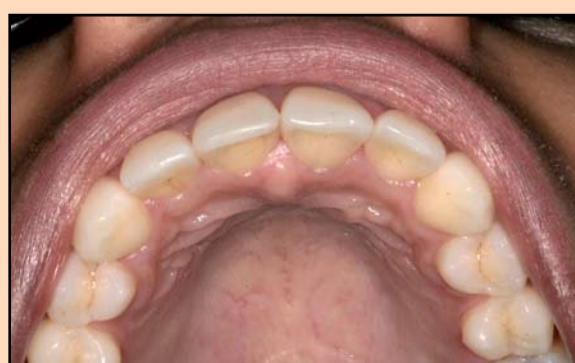jama, što sve može doprineti postizanju drastičnih promena izgleda osmeha neinvazivnim metodama. Iz svega ovoga može se videti da je stvorena nova procedura u „kozmetičkoj” stomatologiji, a koja obuhvata - poravnavanje, izbeljivanje, izradu direktnih adhezivnih restauracija - o čemu će biti više reči u drugom delu ovog članka. Slu-

jni ovih aparata načinjeni su za korekciju manjih poremećaja zuba, kao i blagih rotacija. Prethodni žičani aparati bili su veoma korisni, ali određeni problemi uvek su ograničavali njihove rezultate kad je reč o tome u kojoj meri mogu dovesti do pomeranja zuba. Njihove aktivne komponente bile su od žice, načinjene od nerđajućeg čelika,

oko vrha korena zuba, koji su se pomerili, imala vremena da se „odmori” između perioda uspešnih aktivacija. Osim toga, smer delovanja sile prilikom korišćenja konvencionalnih mobilnih protetskih nadoknada bilo je mnogo teže kontrolisati, i uvek je postojala mogućnost neadekvatnog naleganja odgovarajuće aktivirane žice.



Slika 5. Okluzalni prikaz pre tretmana



Slika 6. Okluzalni prikaz nakon trinaest nedelja primene Inman Aligner-a

Svi navedeni faktori ograničavali su stepen korekcije poremećaja položaja zuba koji je mogao biti postignut. Za veća pomeranja zuba, samo jedan aparat nije bio dovoljan da se izvrši čitav tretman.

Prilikom razvoja Inman Aligner sistema, Donal Inman CDT načinio je patentirani dizajn koji koristi prednosti blagih, čvrstih i konstantnih sila koje potiču od legura nikla i titanijuma. Dizajn aparata zasnovan je na klinastim komponentama uvrnute Ni-Ti žice. Inman je dizajnirao lingvalne i labijalne komponente koje bi delovale i izazivale pokretanje zuba paralelno sa okluzalnom ravni, čime je eliminisana mogućnost delovanja sile koje nastaju kao posledica lošeg naleganja aparata, dozvoljavajući praktično fiziološke pokrete zuba.

Inman Aligner u idealnim slučajevima treba nositi od šesnaest do dvadeset sati u toku dana. U literaturi je pokazano da sprečavanje delovanja ortodontskih sila u toku četiri sata dnevno značajno smanjuje rizik od resorpcije korena zuba¹, kao i to da je rizik od resorpcije značajno manji kod mobilnih u odnosu na fiksne nadoknade².

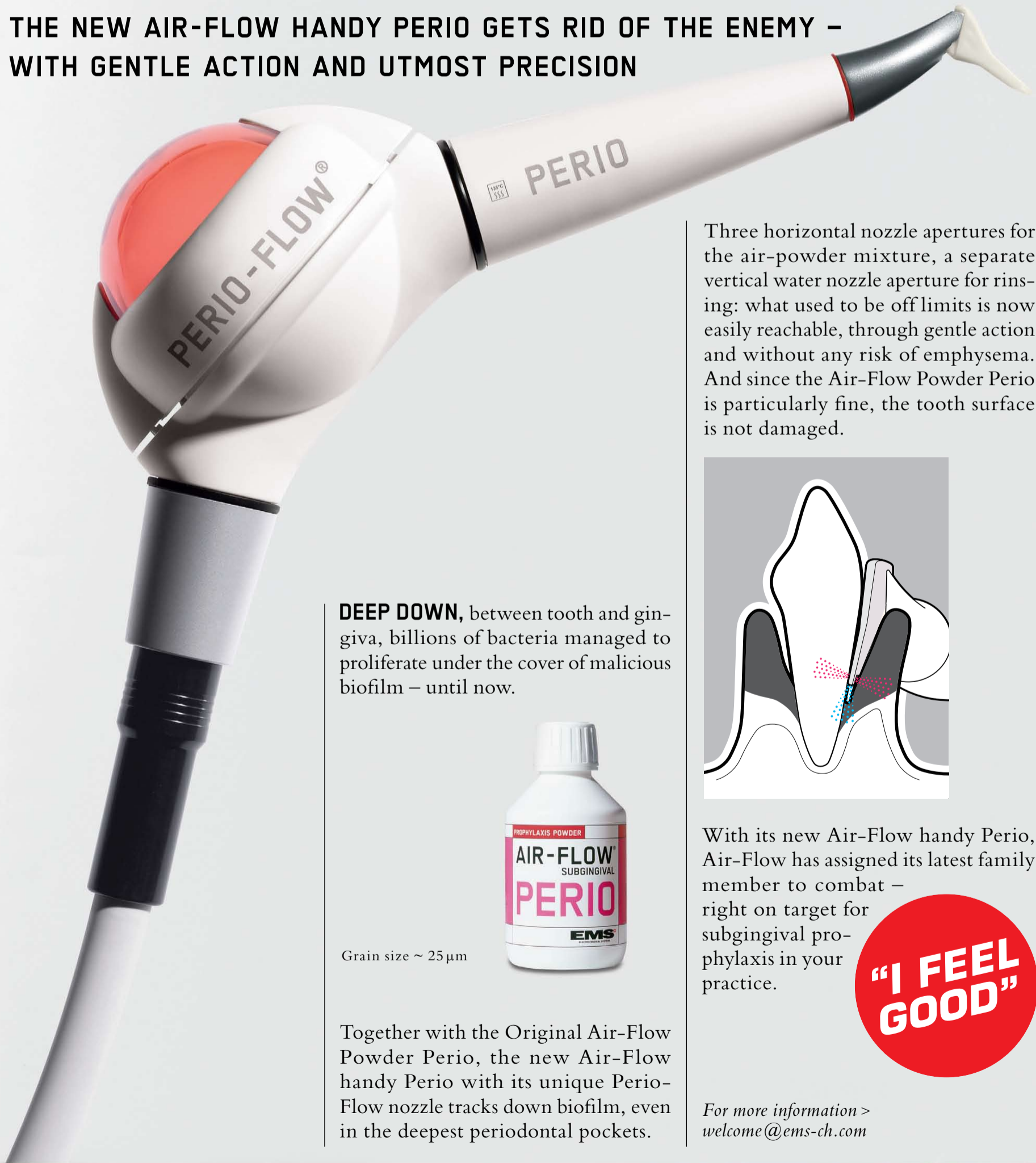Standardni Inman Aligner, kao što će se videti u narednim slučajevima, sastoji se od lingvalnih i labijalnih komponenta. Sile koje on izaziva imaju efekat privlačenja zuba u pravilan raspored. Komponente mogu biti korišćene izolovano kako bi se zubi retrahovali stabilnijim silama, zahtevajući manje prilagođavanja u odnosu na standardni labijalni luk koji se koristi za retrakciju zuba. U trećem slučaju opisan je jedinstveni pristup koji je uključivao primenu Expander-a (aparata za širenje) na Inman Aligner-u.

EMS-SWISSQUALITY.COM

EMS⁺
ELECTRO MEDICAL SYSTEMS

AIR-FLOW KILLS BIOFILM

THE NEW AIR-FLOW HANDY PERIO GETS RID OF THE ENEMY –
WITH GENTLE ACTION AND UTMOST PRECISION



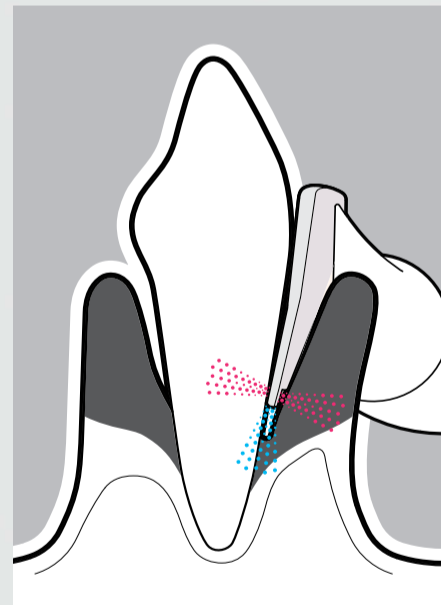
DEEP DOWN, between tooth and gingiva, billions of bacteria managed to proliferate under the cover of malicious biofilm – until now.



Grain size ~ 25 µm

Together with the Original Air-Flow Powder Perio, the new Air-Flow handy Perio with its unique Perio-Flow nozzle tracks down biofilm, even in the deepest periodontal pockets.

Three horizontal nozzle apertures for the air-powder mixture, a separate vertical water nozzle aperture for rinsing: what used to be off limits is now easily reachable, through gentle action and without any risk of emphysema. And since the Air-Flow Powder Perio is particularly fine, the tooth surface is not damaged.



With its new Air-Flow handy Perio, Air-Flow has assigned its latest family member to combat – right on target for subgingival prophylaxis in your practice.



For more information >
welcome@ems-ch.com

Terapijska rešenja nanohibridnim kompozitima koja pacijenti vole

Autor: dr Brus Leblank (Bruce LeBlanc), SAD

Diplomirao sam na stomatološkom fakultetu 1977. godine. U to vreme mogućnosti primene adhezivnih dentalnih sistema tek su počele da se pojavljuju. „Caulk Nuvafil“ prvi je svetlosno polimerizujući materijal kojeg mogu da se setim, a koji se značajnije primenjivao u Americi. Po prvi put u svojoj kliničkoj praksi mogao sam svojim pacijentima da ponudim rešenje koje će u značajnoj meri smanjiti količinu zubne supstance koja

mora biti uklonjena za postavljanje ispuna.

Oko 1982. godine, dr Badi Moper (Dr Buddy Mopper) stvorio je „svojim pionirskim radom na umetnički način, dugotrajne restauracije direktnom izradom kompozitnih ispuna. U međuvremenu, dr Džon Kanca (Dr John Kanca) ostvario je značajan doprinos što se tiče razumevanja procesa nagrizanja i dentinskih adhezivnih sred-

stava. Povećanje jačine, snage i dugotrajnosti adhezivne veze u kombinaciji sa kompozitnim smolama, koje su bile veoma slične strukturama zuba što se boje i čvrstoće tiče, dovelo je do naglog razvoja minimalno invazivnih tehnika u stomatologiji, čije blegodeti i danas koristimo.

Terapijske opcije koje do tada nisu bile moguće postale su rutinske i favorizovane. Danas je izrada direktnih kompozitnih

restauracija intervencija koju najčešće sprovodim u svojoj stomatološkoj ordinaciji, a koju od mene traže pacijenti. Pacijente privlači ideja minimalno invazivne restauracije prirodnog izgleda kojom su očuvana i fizička svojstva zuba.

Kompozitni materijali nastavljaju da se razvijaju. Dodaivanjem manjih nanočestica čvrstim hibridnim formulacijama poboljšana je mogućnost poliranja ispuna i olakšano rukovanje materijalom. Na taj način nastala je nova vrsta hibridnih restaurativnih materijala. U poslednjih šest godina, nanohibridni kompoziti su moji standardni kompozitni materijali, a omiljeni komercijalni brendovi Premise (Kerr), Herculite Ultra, kao i Nano (Cosmedent).

Ovi materijali ne nabiraju se prilikom postavljanja, što omogućava veoma lako završno oblikovanje. Koristim ih već šest godina. Ne postoji problem sa retencijom ispuna, bolje se poliraju u odnosu na klasične hibridne formulacije, izgledaju prirodnije, manja je retencija plaka, što praktično znači da su ovi materijali doprineli dugotrajnosti i boljoj estetici kompozitnih restauracija.

Sa idealnim balansom transparentnosti i svojstvom stapanja boja sa okolnim strukturama, mogu da načinom restauracije kojima su moji pacijenti oduševljeni, često korišćenjem samo jedne boje. Ovi materijali praktično upijaju boju susednih zubnih struktura čineći da se ispun po boji neprimetno spaja bez uočljive granice ispun-gled. Pacijentima se izuzetno dopada ovo svojstvo kojim materijal oponaša prirodna zubna tkiva.

Posmatranje uspešnih kompozitnih restauracija na kontrolnim pregledima pacijenata, tokom mog tridesetogodišnjeg radnog iskustva, omogućava mi da s pravom ponudim ovu terapijsku opciju pacijentima za indikacije koje se kreću u rasponu od minimalnih ispuna do kompletnih zubnih

nadogradnji. Moje ubedenje zasnovano na kliničkom iskustvu jeste to da kada koristimo nanohibridne kompozitne materijale u kombinaciji sa dentin adhezivnim sistemima vrhunskih performansi, koji ostvaruju vezu i sa dentinom i sa gleđi, kao rezultat dobijamo restauraciju izuzetne dugotrajnosti, pri čemu je uklanjanje zdravih zubnih struktura svedeno na minimum, zub je dodatno ojačan i omogućen je prirodni izgled nadoknade.

Bez obzira na sve, i dalje postoji određeni stepen oklevanja među kliničarima da koriste kompozitne materijale u restauraciji bočnih zuba. Mnogi stomatolozi iznose probleme prebojenih margina, loma nadoknade i postoperativne osetljivosti kao razloge za svoj stav. Želeo bih da se pozabavim navedenim problemima na sledeći način: prikazivanjem kliničkih slučajeva koji pokazuju zbog čega sam zadržao svoj entuzijazam u vezi sa terapijskim opcijama i rezultatima koje mogu pružiti svojim pacijentima korišćenjem nanohibridnih kompozitnih materijala.

Slučaj 1

Pacijent je student. Analizom radiograma konstatovano je prisustvo karijesnih lezija na proksimalnim i okluzalnim površinama drugog donjeg levog premolara i prvog i drugog donjeg levog molara. Kao terapijsko rešenje odabrane su minimalno invazivne direktne kompozitne restauracije kako bi se obezbedila što bolja retencija i dugotrajnost ispuna.


Odgovarajuća izolacija radnog polja ključna je za sprečavanje kontaminacije i uspešnost procesa adhezivnog vezivanja, i ostvarena je korišćenjem koferdama. Karijes, kao i patološki promenjeno zubno tkivo su uklonjeni (slika 1).

dtj

Dental Tribune for iPad – Your weekly news selection

Our editors select the best articles and videos from around the world for you every week. Create your personal edition in your preferred language.

ipad.dental-tribune.com



DENTAL TRIBUNE

— The World's Dental Newspaper —



Tetric EvoCeram[®]

Tehnologija direktnih kompozita je **evoluirala**

Sofisticirani hemijski sastav materijala pruža dobro izbalansiranu kombinaciju karakteristika:

- **Klinički dokazana delotvornost**
Preko 85,000,000 Tetric Evo Ceram[®] restauracija širom sveta
- **Faktor polimerizacije**
Produženo vreme rada, skraćeno vreme polimerizacije
- **Prirodan sklad boje**
Optimalno koordiniran refrakcijski indeks punila, monomera i nano pigmenata boje



Tetric EvoCeram[®]



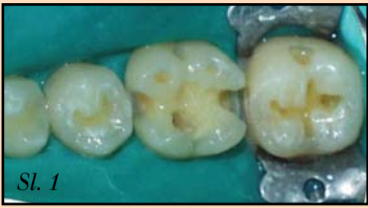Pridružite nam se na Facebook-u:
Ivoclar Vivadent Srb Mne

www.ivoclarvivadent.com

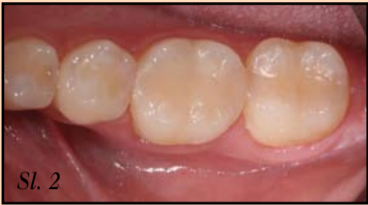Ivoclar Vivadent AG

Bendererstr. 2 | FL-9494 Schaan | Principality of Liechtenstein | Tel.: +423 / 235 35 35 | Fax: +423 / 235 33 60

ivoclar
vivadent[®]
passion vision innovation



Sl. 1



Sl. 2

← DT strana 6

I dalje preferiram korišćenje „rinse-etch“ adhezivnog sistema, jer omohućava maksimalno nagrizanje gleđi, i kondicioniranje čitave površine zuba. Po mom mišljenju, odgovarajuća izolacija, čišćenje i nagrizanje temelji su dobrih performansi svakog adhezivnog sistema.

U ovom slučaju korišćen je dentin adhezivni sistem „etch/rinse“ četvrte generacije koji se sastoji iz više bočica. Odgovarajuća aplikacija, prema uputstvima proizvođača, i čekanje da ispari acetonsko/alkoholna komponenta prajmera omogućavaju maksimalnu adheziju i rutinskom primenom ne bi trebalo da izazivaju bilo kakvu postoperativnu osetljivost.

Po mom mišljenju, korišćenje adhezivnih sistema trebalo bi da rešava problem postoperativne osetljivosti, a ne da ga stvara. Ključna svojstva smolastog matriksa i restaurativnog materijala su dobro proksimalno adaptiranje i mogućnost oblikovanja. Kompozitni materijal Kerr Promise, koji je po svojoj strukturi nanohibridni restaurativni materijal, dodavan je u slojevima i adekvatno svetlosno polimerizovan. Moji omiljeni sistemi za svetlosnu polimerizaciju su Kerr Demi i Valo LED (Ultradent).

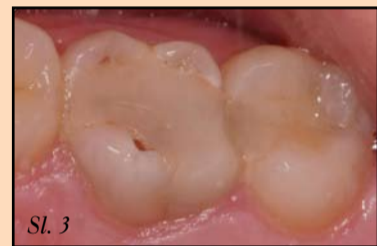Polimerizacija je izvršena, a zatim je usledilo korigovanje oblika, poliranje i ponovno zalivanje ivica ispuna. Postoperativna fotografija koju sam

odabrao, a koja je načinjena na kontrolnom pregledu pet godina nakon postavljanja ispuna, u potpunosti objašnjava zbog čega imam apsolutno poverenje u dugotrajni uspeh prilikom korišćenja ovih sistema (slika 2). Ovaj rezultat moguće je rutinski očekivati sa proizvodima i tehnikama koje mi koristimo i on ilustruje i dokazuje da kompozitne restauracije možemo sasvim pouzdano koristiti na bočnim zubima.

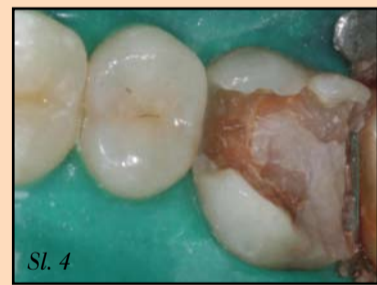Pacijentima sa dopada prirodni izgled njihovih ispuna, a prija im i komfor koji pružaju nadoknade koje su dobro adaptirane korišćenjem dentin adhezivnih sistema i direktnih kompozitnih restauracija.

Slučaj 2

Budući da sam u prvom slučaju ilustrirao očekivani dugotrajni uspeh direktnih kompozitnih restauracija, sada ću se



Sl. 3



Sl. 4

pozabaviti problemom zamene bočnog kompozitnog ispuna koji je bio neuspešan nakon relativno kratkog vremenskog perioda. Izložiću svoja zapažanja o tome šta mislim da su bili verovatni razlozi neuspeha kompozitnog ispuna.

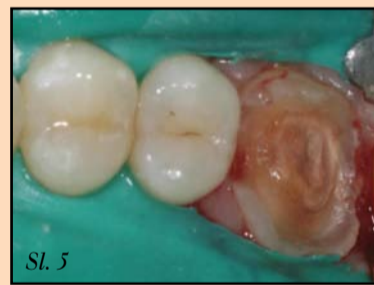Pacijentkinja je upućena u našu ordinaciju sa ispunom na gornjem levom prvom molaru za koji nam je ona dala podatak da je star između 3 i 4 godine. Zub je bio blago bolno osetljiv.

Fotografije stanja pre intervencije (slika 3) prikazuju ve-

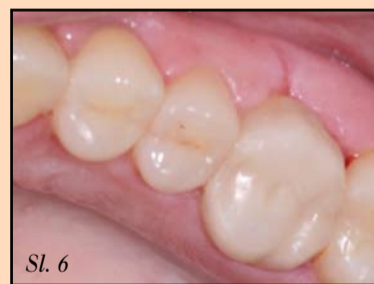liki kompozitni ispun koji nije odgovarajuće ivično nalegao i koji je počinjao da se odlama. Primećuje se zjap između ivica ispuna i zuba i lom duž površine gleđi. Verujem da je kontaminacija zuba tokom tretmana i/ili korišćenje adhezivnog sistema, koji nije na odgovarajući način kondicionirao površinu gleđi, dovela do toga da ispun ne bude odgovarajuće adaptiran uz ivice kaviteta.

Kada smo započeli sa uklanjanjem ispuna, veliki komad veoma se lako odvojio, što govori u prilog tome da adhezivna veza nije ni bila ostvarena (slika 4). Primećuje se velika količina karijesnog dentina i sloj glas-jonomernog materijala koji je postavljen kao podloga, kako bi se sprečilo mikrocurenje, karijes i postoperativna osetljivost. Dalje uklanjanje karijesnog zubnog tkiva ostavilo nam je minimalnu količinu zubne supstance za izradu restauracije (slika 5).

U ovom trenutku bih vas zamolio da razmislite o tome koje su nam opcije na raspolaganju da rešimo problem sa kojim smo se suočili. Smatrao sam da postoje tri različite moguć-



Sl. 5



Sl. 6

nosti koje mogu ponuditi pacijentkinji.

Jedna mogućnost bila je ta da sprovedem endodontski tretman, postavim kanalnu nadogradnju i načinim overlejš kao definitivni ispun. Smatrao sam

da je ovo dobro rešenje, ali nje-gova cena spram očekivanog trajanja nadoknade za pacijentkinju nije bila vredna rizika.

Drugo rešenje uključivalo je ekstrakciju zuba, postavljanje implantata i krunice, što je bila održiva varijanta koja je imala ozbiljne izgleda za dugotrajni uspeh, naročito u poređenju sa nadogradnjom i overlejšem. Međutim, cena ovog tretmana nimalo nije odgovarala pacijentkinji.

Treća opcija, što je bio i naš konačni izbor, bila je direktna kompozitna restauracija. Jedini sistem matrica koji sam uspešno koristio u ovakvim ekstremnim slučajevima, a pomoću koga sam uspevao da u potpunosti obuhvatim zub, a istovremeno omogućim dobro naleganje materijala u gingivalnom delu jeste „Greater Curve“ sistem matrica sa odgovarajućim nosačima. Njihov zvonasti oblik omogućava dobru gingivalnu adaptaciju i retenciju odgovarajućim zatezanjem matrice.

Čitavu restauraciju izvršili smo korišćenjem etch/rinse adhezivnog sistema koji se sastojao iz više bočica. On ostaje moj zlatni standard prilikom izrade direktnih kompozitnih restauracija, jer omogućava optimizaciju procesa čišćenja i kondicioniranja uz veoma predvidivu i pouzdanu adaptaciju i adheziju. U ovom slučaju koristili smo Cosmedent Nano kao restaurativni materijal.

Rezultat (slika 6) vidljiv je dve nedelje nakon tretmana i uočava se dobro ispolirana površina prirodnog izgleda, izuzetno dobrog međuspoja zuba i restaurativnog materijala. Tretman koji je sproveden, pacijentkinju je koštao trećinu cene endodontskog tretmana i overlejša i samo petinu cene implantata i krunice.

Pacijentkinja se javila na kontrolni pregled osećajući se veoma komforno sa svojom nadoknadom, izuzetno zadovoljna terapijskim rezultatom. Kada i ukoliko dođe do neuspeha ovog

ispuna, savetovao bih pacijentkinji ekstrakciju zuba i izradu implantata i krunice.

Da zaključim, tehnologija izrade nanohibridnih kompozitnih materijala rezultat je višegodišnjeg usavršavanja proizvoda i razvoja, što je dovelo do nastanka formulacija izrazitih mogućnosti i performansi koje su dragocene kliničarima, jer na taj način mogu ponuditi pacijentima veliki broj terapijskih rešenja, kojima su pacijenti oduševljeni. Iako je protokol korišćenja materijala veoma zahtevan i neophodan za klinički uspeh, nije komplikovaniji od većine protokola koje svakodnevno koristimo u stomatološkoj praksi.

Na kraju, ne postoji intervencija koju radim svojim pacijentima koja izaziva više uzbuđenja i više spoznaje postignutih vrednosti rezultata od adhezivnih restauracija nanohibridnim kompozitima. Nadam se da će ovo ohrabriti one koji oklevaju da sprovedu direktne kompozitne restauracije na bočnim zubima da istražuju i uživaju u mogućnostima koje ova tehnika omogućava. Srećno vam spajanje (bonding) DT

O autoru



Brus Leblank (Bruce J. LeBlanc) doktor je stomatologije, drži seminare širom SAD o adhezivnim tehnikama. U njegovoj ordinaciji izrađuju se adhezivne restauracije i mnoge „kozmetičke“ intervencije kojima se minimizira uklanjanje zdravog zubnog tkiva. On je konsultant u vezi sa proizvodnjom dentalnih materijala u mnogim vodećim stomatološkim kompanijama, i publikovao je radove u vezi sa adhezivnim tehnikama u međunarodnim časopisima.

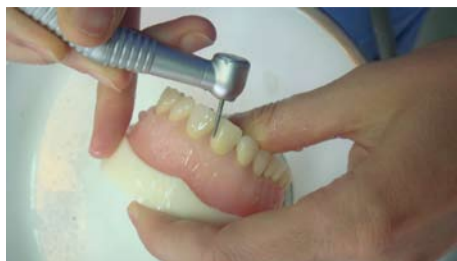Možete sa njim kontaktirati na bjleb@cox.net.

Bojite se zubara? Pomoći će miris pomorandže ili lavande!

Izvor: www.ratschlag24.com

Žene koje se boje zubara mogu se smiriti mirisom eteričnog ulja pomorandže ili lavande. Njihov nivo stresa i straha od intervencije može se značajno smanjiti ukoliko ove mirise oseće u čekaonici stomatološke ambulante. Kod muškaraca ovaj način smirivanja nema efekta, pokazalo je istraživanje tima neurologa Univerzitetske klinike u Beču objavljeno u stručnom časopisu „*Physiology&Behavior*“. DT

Preparacija zuba za bezmetalne nadoknade – krune, fasete, inleje/onleje



Bezmetalna keramika je vrhunski estetski do-
met savremene protetske prakse. Transparen-
cija, živost boja, refleksija svetla čine ovakvu
nadoknadu kameleonskom među susednim
zdravim zubima. Bezmetalna keramika, tako-
đe, omogućava minimalno invazivne zahva-
te, kao što su promena oblika, boje ili sklada
zubnih nizova. Ovaj kurs daje kompletan uvid
u način preparacije zuba za bezmetalne nado-

knade, vrste borera, njihovu upotrebu i praktične savete u svakodnevnom radu sa bezmetalnom keramikom.

Datum:

22.10.2011, 10 – 15 h, Medicinska škola – RSV Farmacia, Podgorica

05.11.2011, 10 – 15 h, Trening centar Akord Dental, Kragujevac

10.12.2011, 10 – 15 h, Trening centar Akord Dental, Kragujevac

Popodne sa Gary-em Unterbrink-om



Učite od majstora estetske stomatologije,
svetski priznatog naučnika i praktičara!

Popodne sa Gary-em Unterbrink-om po-
vešće Vas na novi stepen estetske stomato-
logije. Tokom petočasnog druženja, sa-
znaćete sve o načinu estetske rekonstruk-
cije prednjih i bočnih zuba, pricipima
praktične upotrebe adhezivnih sredstava,

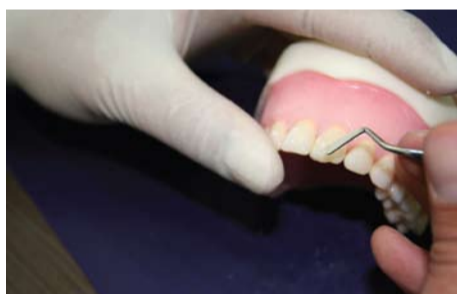načinu slojevitog modelovanja kompozita, kao i postizanju specijalnih efekata. Na-
kon predavanja i demonstracije, učesnici će isprobati svoje veštine na modelima, sa
estetskim kompozitnim zubima.

Popodne sa Gary-em – novi domen Vašeg estetskog iskustva!

Datum: 07.10.2011., 15 – 18 h,

Trening centar Akord Dental, Kragujevac

Visokoestetski kompoziti – praktična primena slojevite tehnike modelovanja



Aplikacija kompozita više je
od saniranja same lezije. To
je, zapravo, veština koja nas,
stomatologe, svrstava u rang
umetnika. Prelamanje sve-
tla, refleksija i transmisija,
čine vizuelni doživljaj restau-
racije dopadljivim, a naše pa-
cijente svrstava u red ljudi sa
uvek prisutnim osmehom.

Zadatak ovog kursa je prikaz filozofije konzervativnog, efikasnog i umet-
ničkog izvođenja direktnih restauracija prednjih i bočnih zuba.

Datum: 26. 11. 2011, 10 – 15h,

Trening centar Akord Dental, Kragujevac

ICDE Claudio Joss – Master kursevi – umetnost dentalne keramike

29.11. IPS In Line – mameloni i specijalni efekti

30.11. IPS e.max – kurs bezmetalne keramike
(cirkonijum-dioksid)

01.12. IPS e.max – kurs bezmetalne keramike
(presujuća osnova)

02.12. IPS In Line – oblikom ka savršenstvu



* Kurs u najavi...



Treningom do znanja

Kalendar događanja jesen /zima 2011

Visoki prioritet firme Ivoclar Vivadent je trajna praktična edukacija, kao i tečajevi
stručnog usavršavanja. Firma poklanja posebnu pažnju lokalnim kursevima, koji se
vode po principima rada ICDE, internacionalnog centra za dentalnu edukaciju. Više
stotina stomatologa i zubnih tehničara već je proširilo svoja znanja iz raznih oblasti
stomatologije, a za ove tečajeve, uvek se traži mesto više.

Kotizacija kurseva 150 €

Kontakt: dr sci. Danimir Jevremović

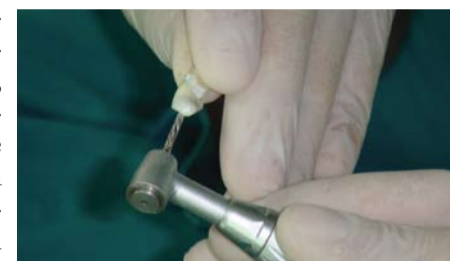mob: 065 425 425

e-mail: dr.danimir@sbb.rs



Kompozitni kočici i upotreba kompozitnih cemenata

Restauracija endodontski lečenih zuba u sa-
vremenoj praksi podrazumeva upotrebu kom-
pozitnih kočica. FRC postovi su jednostavan,
biokompatibilan, estetski i za zub najpovoljni-
ji način ojačanja korena, kao i stvaranja veze
korenskog i krunicnog dela. U drugom delu
kursa, razmatraju se principi adhezivne sto-
matologije, upotreba kompozitnih cemenata u
trajnom fiksiranju kočica i bezmetalnih kru-
na, indikacije, način upotrebe i praktični saveti za svakodnevni rad.



Datum:

25.10.2011, 10 – 15 h, Medicinska škola – RSV Farmacia, Podgorica

19. 11. 2011, 10 – 15h, Trening centar Akord Dental, Kragujevac

17. 12. 2011, 10 – 15h, Trening centar Akord Dental, Kragujevac

Evetric

Evolucija neprimetnih ispuna

Nanohibridni
pigmenti za
impresivan
kameleonski
efekat

Funkcionalni
punioci za
visoku rentgen
kontrastnost



Nano-optimizirani univerzalni kompozit

www.ivodarvivadent.com

Ivoclar Vivadent AG

Benderstr. 2 | FL-9494 Schaan | Liechtenstein | Tel. +423 / 235 35 35 | Fax +423 / 235 33 60

ivoclar
vivadent
passion vision innovation