

ESTHETIC TRIBUNE

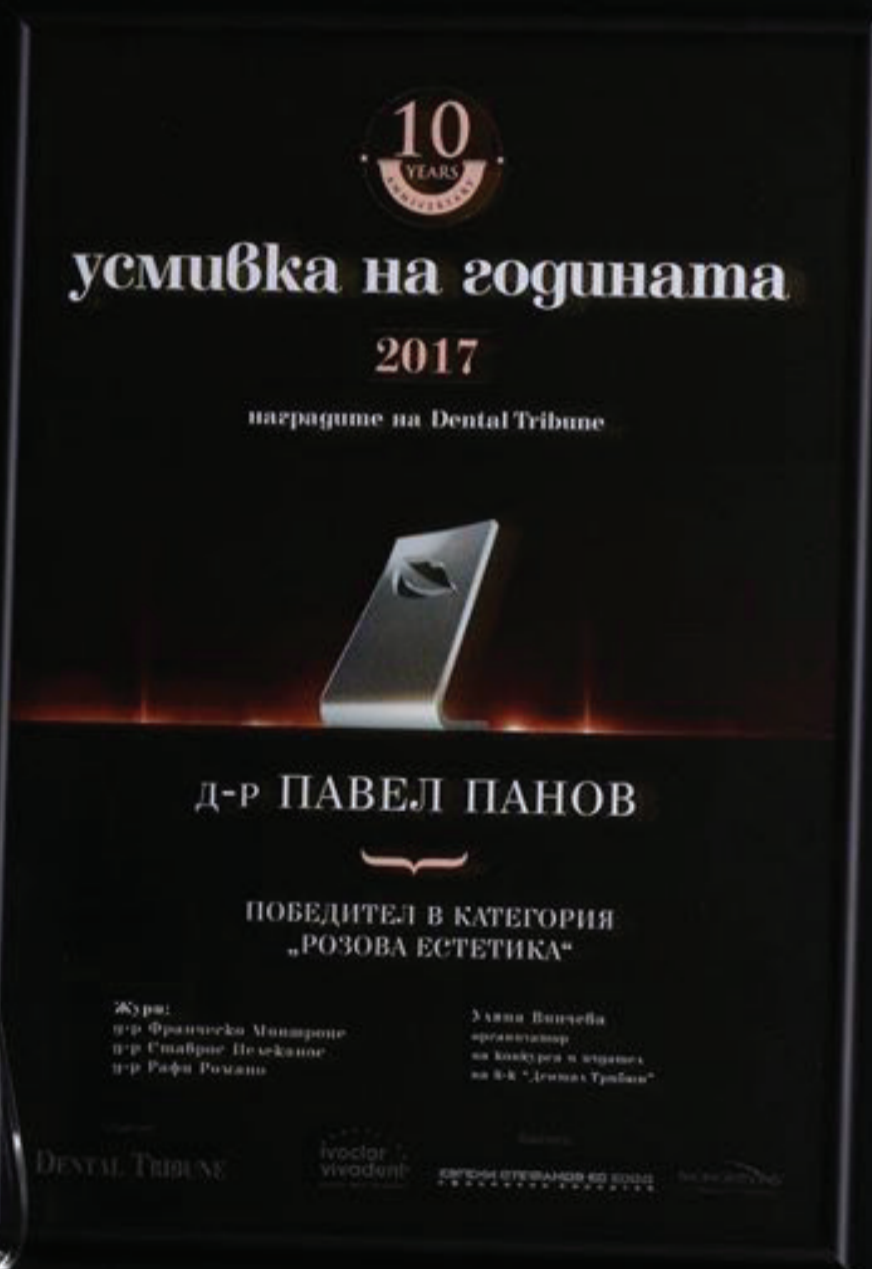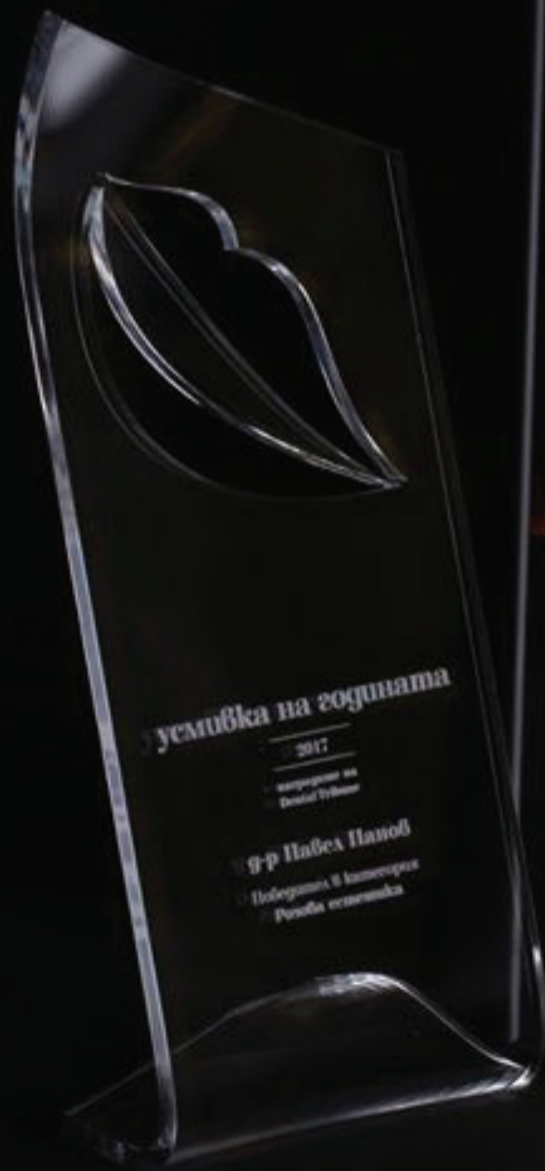The World's Esthetic Newspaper • Bulgarian Edition

www.dental-tribune.com, www.tribunemedia.bg

Специализирано издание на в. Dental Tribune

юни 2017 г./бр. 3

„Усмивка на годината“. Победители 2017



ПОБЕДИТЕЛ В КАТЕГОРИЯ:

„Комплексно естетично възстановяване“

д-р Венцеслав Станков, Пловдив – имплантологична, пародонтологична и протетична част

с участието на: д-р Иван Горялов, Пловдив – ортодонтска част

д-р Ангел Георгиев, Пловдив – орална хирургия

д-р Николай Папанов, Пловдив, и д-р Калоян Пенчев, София – възстановителна дентална медицина

Зъботехник: Стефан Петров, София

ЗА ПОБЕДИТЕЛЯ:



Д-р Венцеслав Станков завършва Стоматологичния факултет в Пловдив през 2007 г. и веднага постъпва в семейната клиника на родителите си, която има над 25-годишна история. Стремелът му към висок професионализъм го води към участие в редица протетични курсове и лекционни програми в страната и чужбина, сред които в Zimmer Institute, Швейцария, gIDE Institute, САЩ, и Hürzeler/Zuhr, Германия. Активен лектор в Sofia Dental Meeting и редица учебни клубове както в България, така и в чужбина.



Д-р Иван Горялов завършва дентална медицина в гр. Пловдив през 2002 г. През 2006 г. специализира в клиниката на проф. д-р Уик Александър в САЩ. През 2007 г. и 2008 г. получава стипендии за обучение в клиниката Chang Gung Memorial Hospital в Тайпе, Тайван. В момента е председател на „Български изследователски клуб Александър“. Носител е на награди в конкурса „Усмивка на годината“ през 2008, 2009 и 2010 г. В момента д-р Горялов практикува ортодонтия за деца и възрастни в частната си практика в Пловдив.

ОРТОДОНТСКО ЛЕЧЕНИЕ

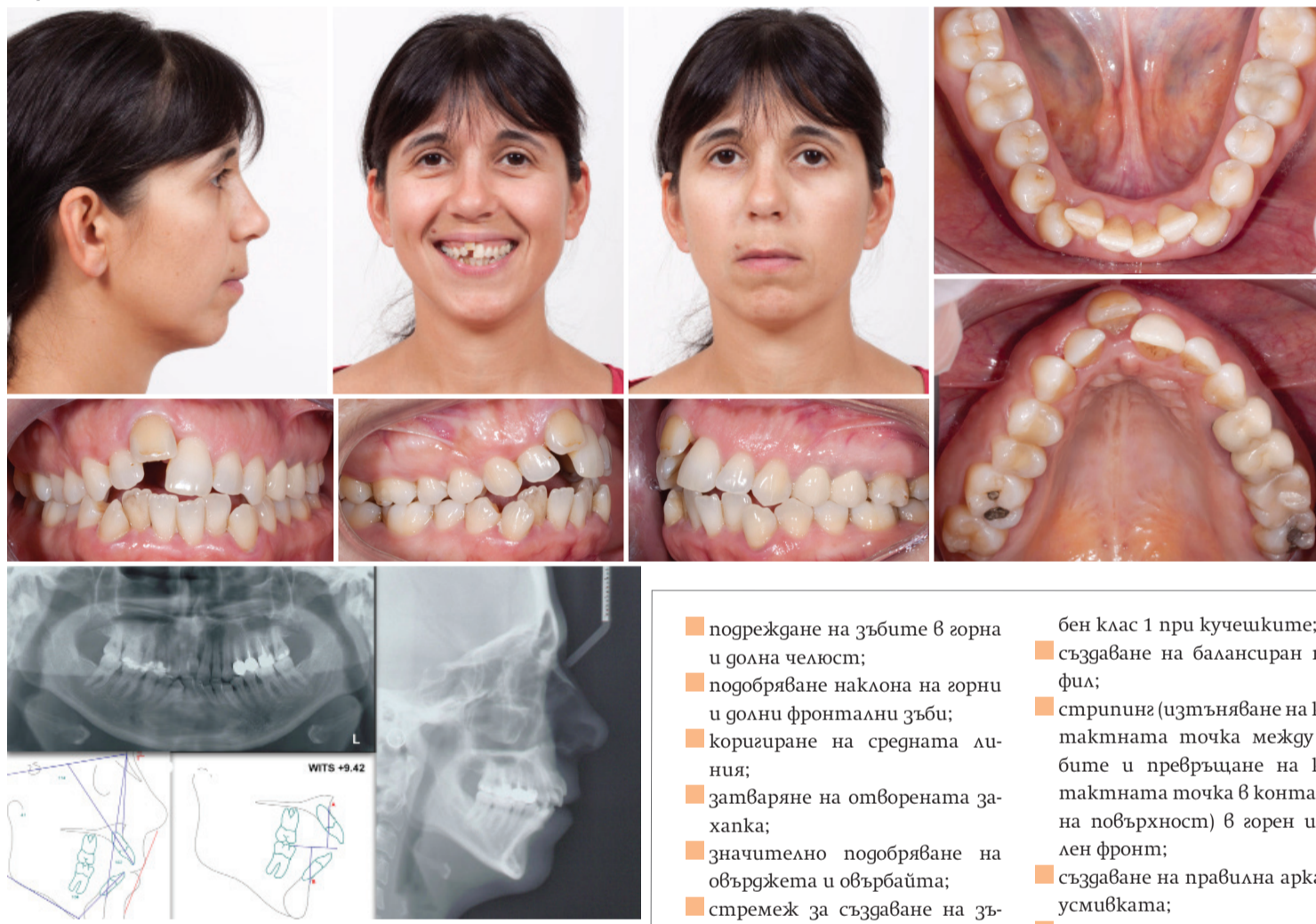Диагноза:

- вредни навици – дишане през устата, инфантилно гълтане, стискане и скърцане със зъби;
- скелетен клас 2;
- зъбен клас 1 при моларите и клас 2 при кучешките;
- отворена заханка;
- силно струпване на зъбите в горен и долен фронт;
- хоризонтален overjet 5 mm, overbite – 7 mm;
- изместена средна линия на зъбите 3 mm;
- леко ретрудирани (назад) долна челюст;
- протрудирани (напред) горни резци;
- щракане в челюстните стави, по-силно изразено вдясно;
- гингивална усмивка;
- леко протрудирани (напред) горна и долна устна;
- напрежение на устните при физиологичен покой;
- конвексен профил;
- висок ъгъл;
- коренови лечения на зъби 24, 25, 26;
- вероятност от анкилоза (срастване на зъба с костта) – при зъб 11;
- отдръпване на костта на места; дехисценция на костта?

План на лечение:

- пълно ортодонтско лечение с метални брекету Alexander;
- възстановяване възможността за носно дишане от съответен специалист и изграждане на навик за дишане през носа;
- изграждане на правилен навик зъбите да не са в контакт при покой и навик за правилно гълтане;
- екстракция на зъби 14,24,34,44;
- затваряне на пространствата на извадените зъби чрез подреждането на горни и долни фронтални зъби и прибирането им назад;
- поради това, че зъб 11 е анкилозирал с костта, е необходимо да се направи опит за хирургичното му разклащане и последващото му изтегляне. При неуспех този зъб трябва да бъде изваден и на негово място да се поставят зъбен имплант и коронка;
- използване на хеджер с високо теглене с цел опора;

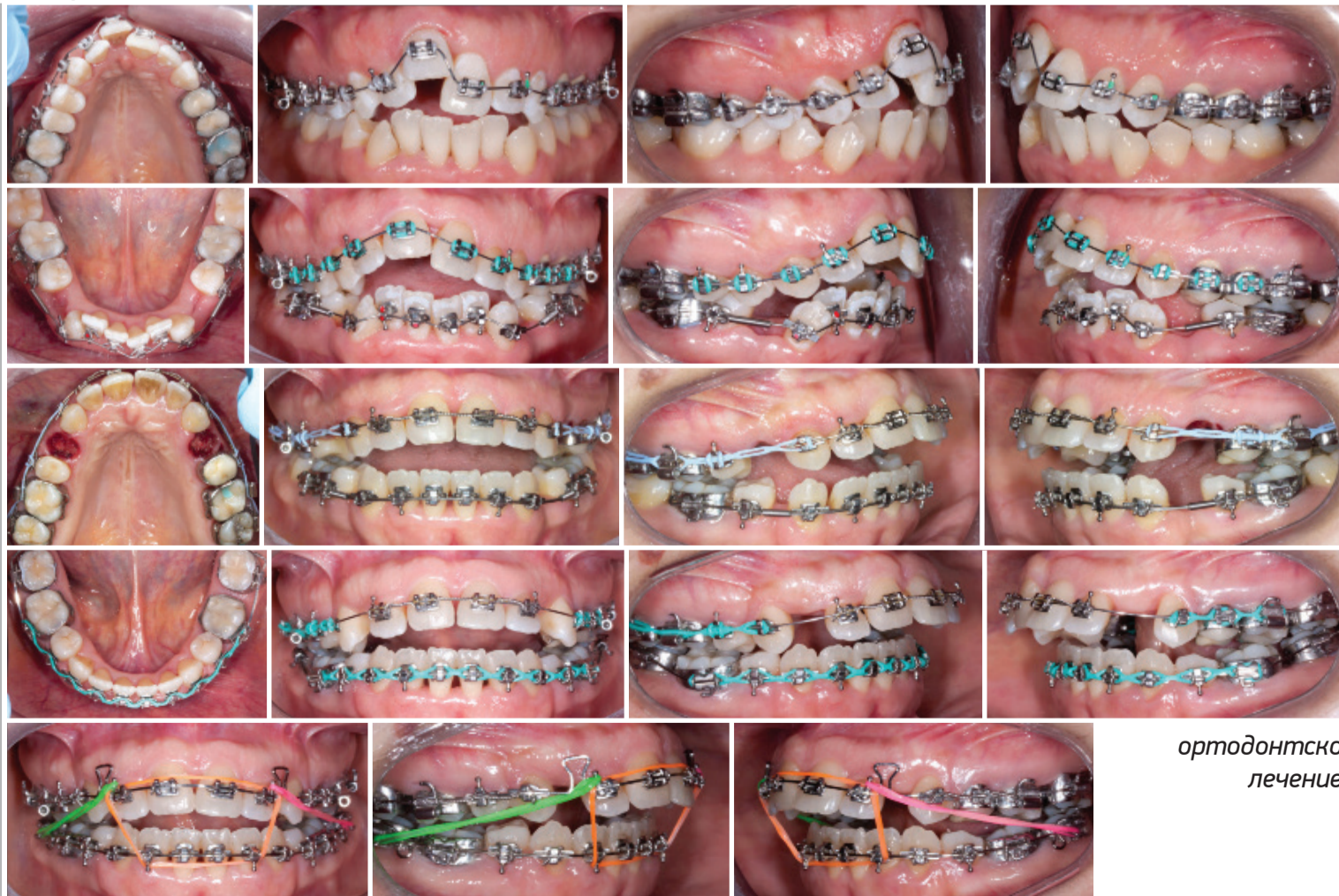Преди



- подреждане на зъбите в горна и долна челюст;
- подобряване наклона на горни и долни фронтални зъби;
- коригиране на средната линия;
- затваряне на отворената заханка;
- значително подобряване на овърджета и овърбайта;
- стремеж за създаване на зъ-

- бен клас 1 при кучешките;
- създаване на балансиран профил;
- стрипинг (изтъняване на контактната точка между зъбите и превръщане на контактната точка в контактна повърхност) в горен и долен фронт;
- създаване на правилна арка на усмивката;
- необходимост от последва-

По време на лечението

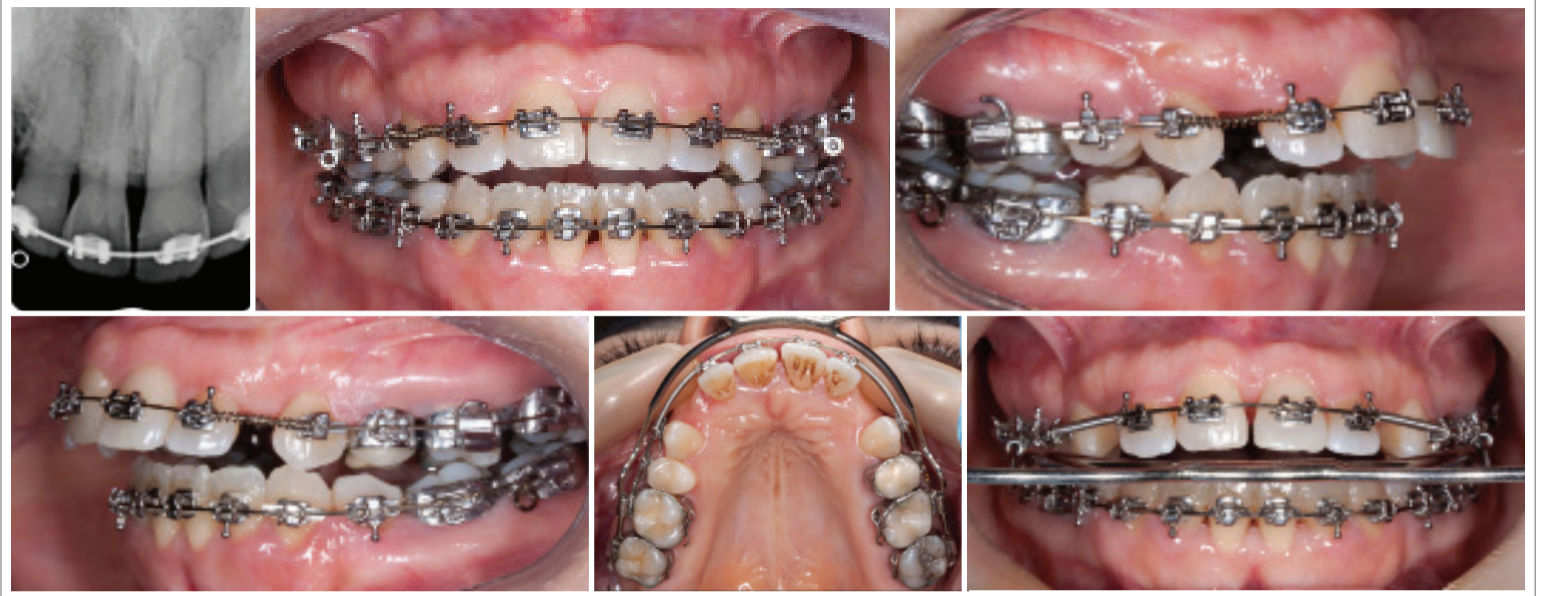

ортодонтско лечение

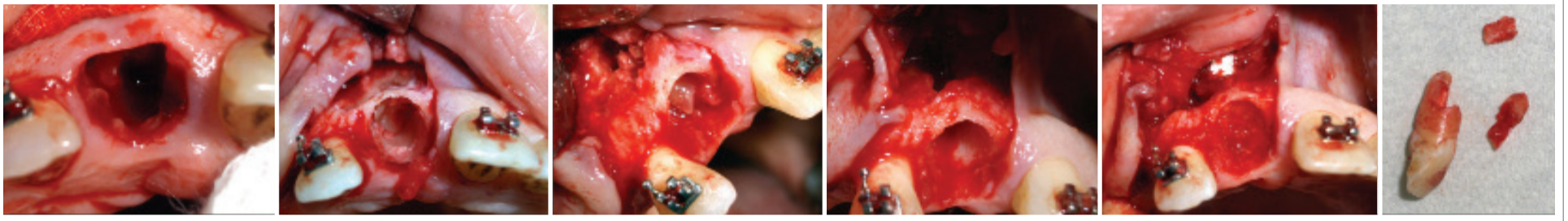
ортодонтско лечение

що възстановително и козметично дентално лечение от съответен специалист, целящо възстановяване с композит на контакта между зъбите, съседни на извадените, подмяна на старите обтурации и коронки.

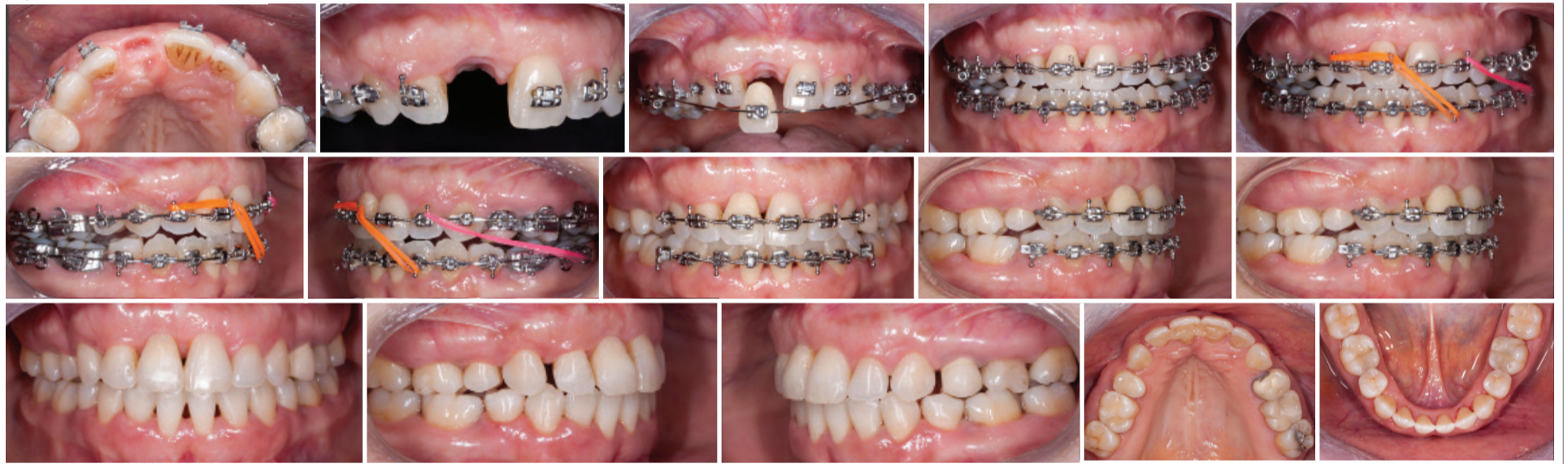След неуспешното придвижване на зъб 11 се пристъпи към екстрахирането му. Поради пълното анкилозиране на резеца беше предприета внимателна оперативна екстракция с пиезихирургичен крайник. В костния кавитет беше поставен колаген. Репозиция и шев на ламбото. Имайки предвид нуж-



хирургия



ортодонтско лечение



дата от направлявана костна регенерация и максимално запазване на мекотъкания контур, короната на екстрахирания зъб беше използвана за гингивоформер.

ХИРУРГИЯ:

- липсващ зъб;
- недостатъчно място за поставяне на имплант;
- черни триъгълници (липсващи папили);
- неравен гингивален контур.

План на лечение:

- имплантиране с костен графт за корекция на фенестрацията;
- съединителнотъканен графт за подобряване състоянието на папилите;
- костна резективна хирургия за удебеляване на клиничната корона;
- изкуствен зъб, циментиран към естествените зъби;
- два месеца по-късно – гингив-

вопластика и гингивектомия за удебеляване на клиничната корона;

- избелване;
- след още два месеца – разкриване на провизорната корона и подобряване на мекотъкания профил стъпка по стъпка (14 дни между всяка стъпка).

ПРОТЕТИЧНО ЛЕЧЕНИЕ:

- подмяна на стара корона върху зъб 24;
- корона върху имплант;

- възстановяване на мекотъкания профил с индивидуално изработен отпечатъчен трансфер;
- изработената корона включваше титаниева база, която се задържа от силите на триене, и циркониева корона с послойно нанесен порцелан букално, фиксирана с опакерен цемент.

КОМПОЗИТНИ ВЪЗСТАНОВЯВАНИЯ

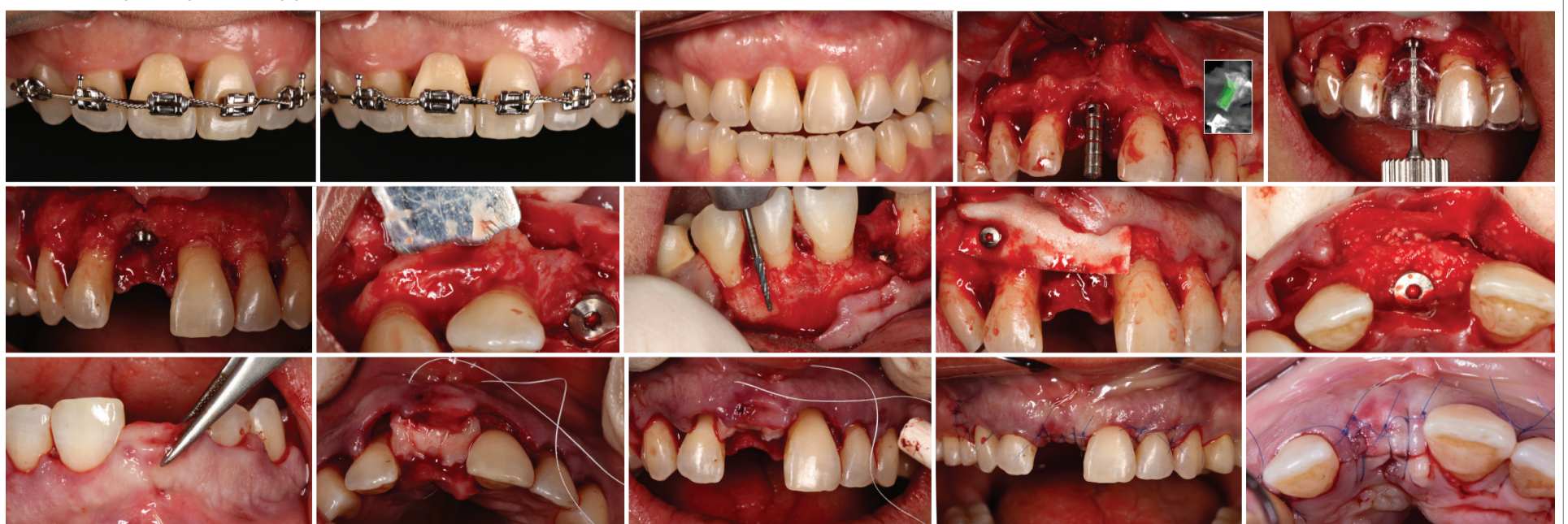
План за лечение на дисталните зъби:

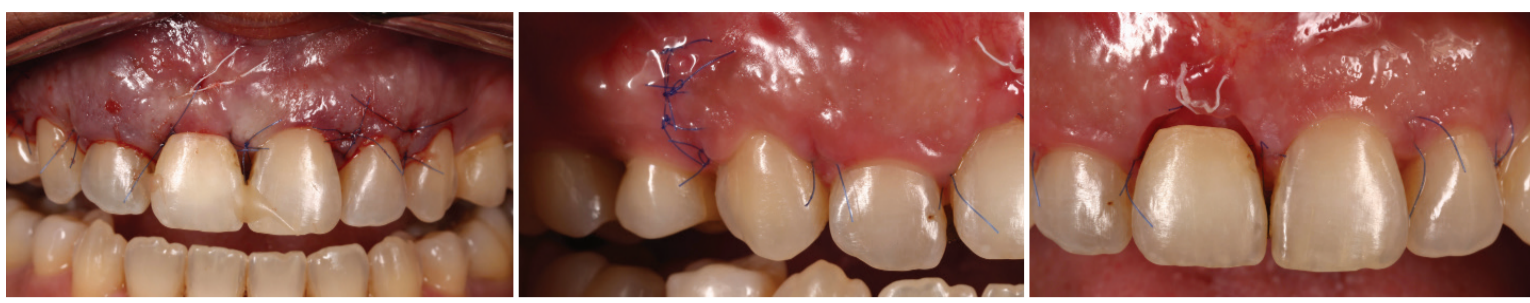
- Премахване на старите възстановявания и вторичните кариозни лезии, директни възстановявания на зъби 16, 27, 37 и 46, индиректни възстановявания на зъби 15, 26 и 36.

Протокол за директните възстановявания:

- подготовка на кавитета със стоманени борери и абразив-

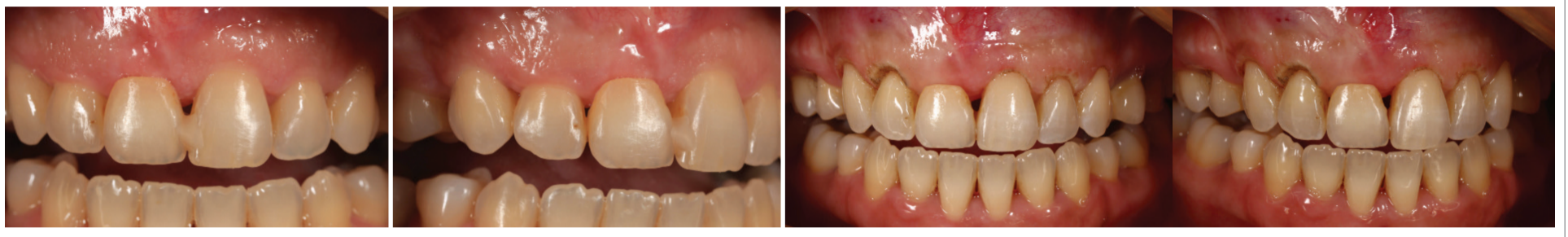имплантиране, реконструкция на папилите, остеотомия и остеопластика



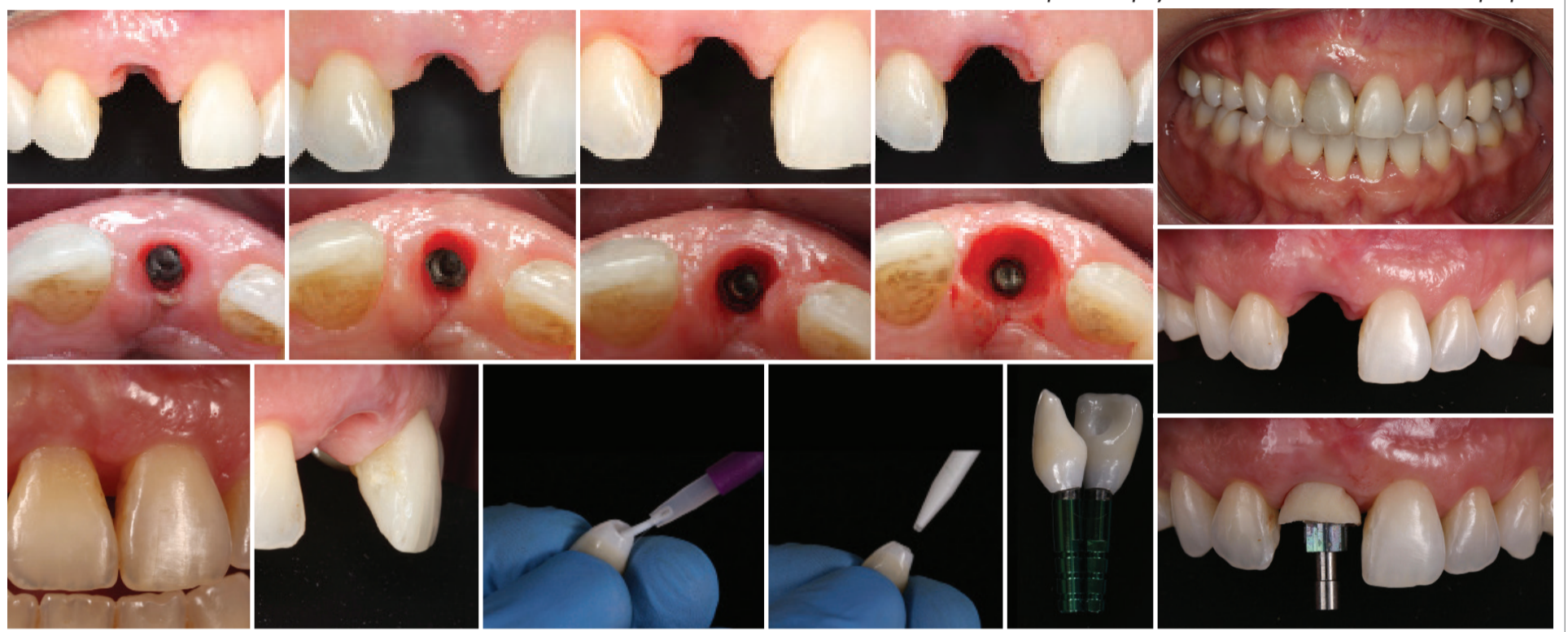


имплантиране,
реконструкция
на папилите,
остеотомия
и остеопластика

гингивектомия



корона върху импланта и мекотъканен профил



- ни камъчета Arkansas;
- изолация с кофердам;
- обработка с пясъкоструйник;
- тотално ецване с 37% ортофосфорна киселина;
- нанасяне на 4-то поколение адхезив;
- нанасяне на течен композит;

- гентин;
- емайл.

ПРОТОКОЛ ЗА ЦИМЕНТИРАНЕ НА ИНДИРЕКТНИТЕ КОМПОЗИТНИ ВЪЗСТАНОВЯВАНИЯ:

- изолация с кофердам;
- обработка с пясъкоструйник

на овърлеите, последвана от нанасяне на 37% ортофосфорна киселина, етанол, бонд, адхезив;

- обработка с пясъкоструйник на зъбите, последвана от нанасяне на 37% ортофосфорна киселина, адхезив;

- циментиране със затоплен композит UD 3,5;
- наартикулиране и полиране.

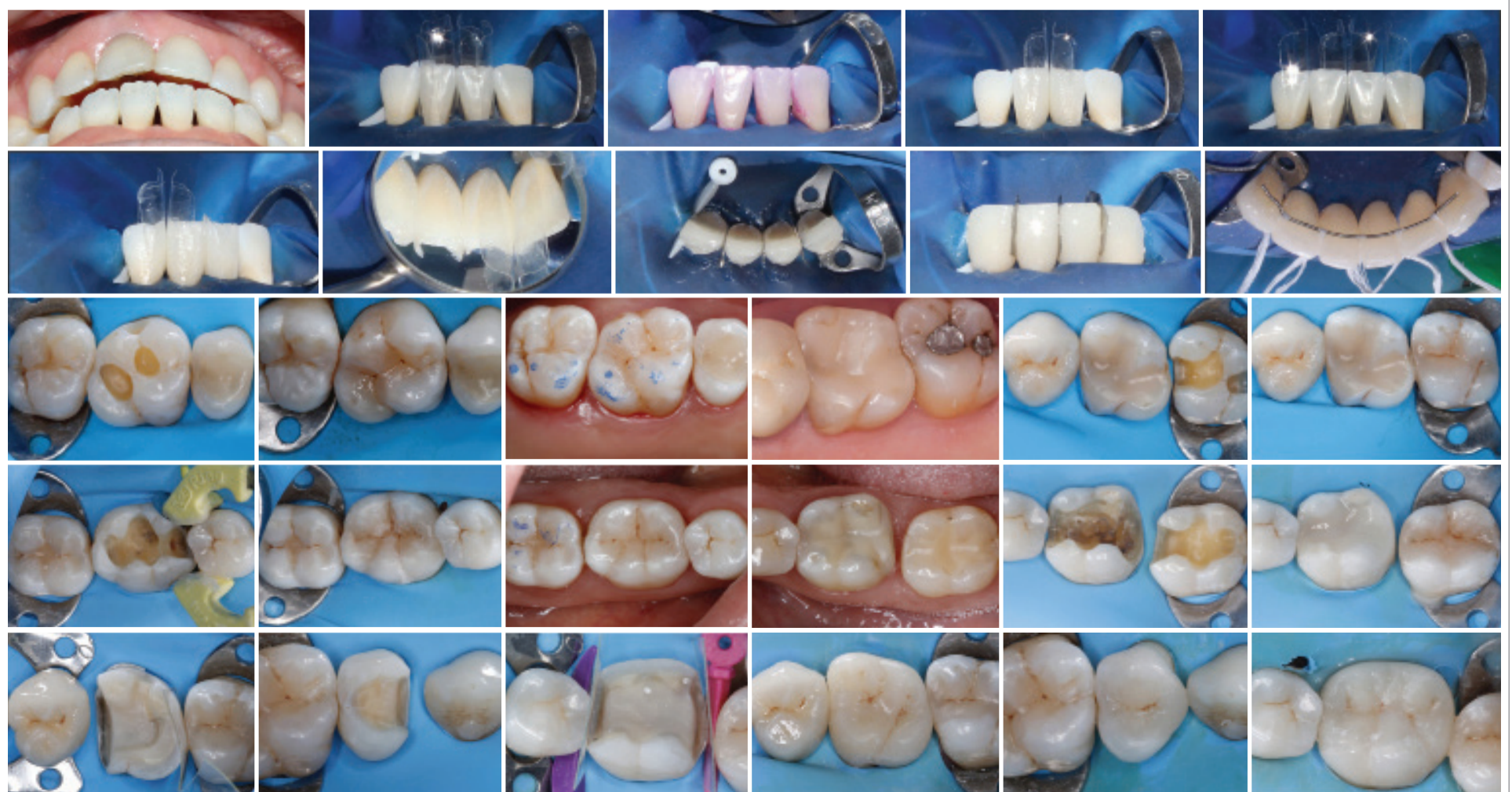ВЪЗСТАНОВЯВАНЕ С КОМПОЗИТ

- Затваряне на черни триъгълници между зъби 43, 42, 41, 31, 32 и 33.

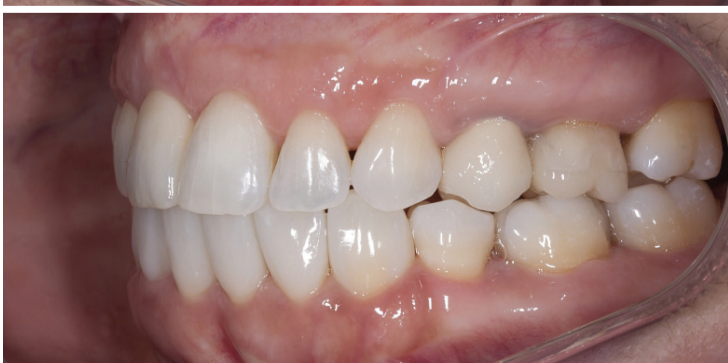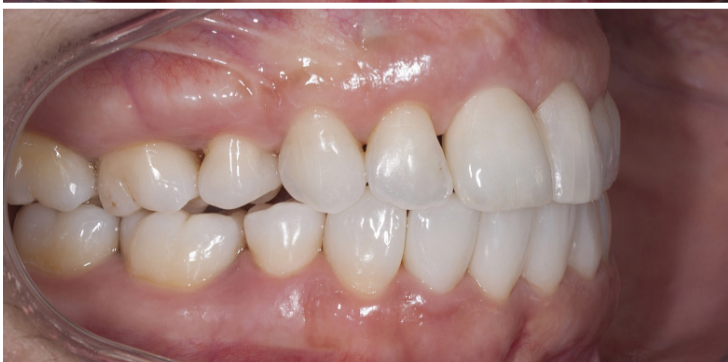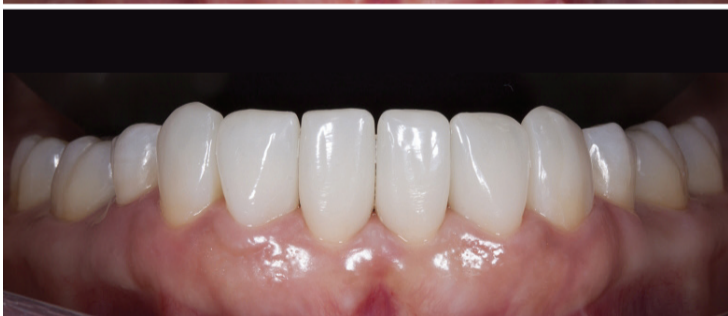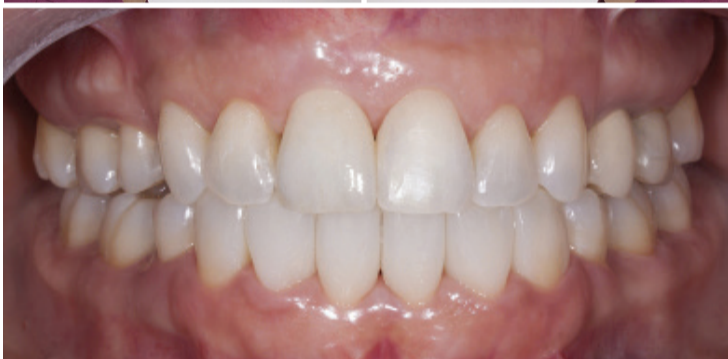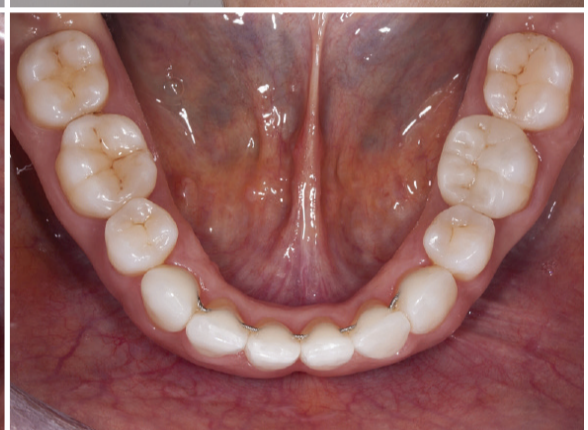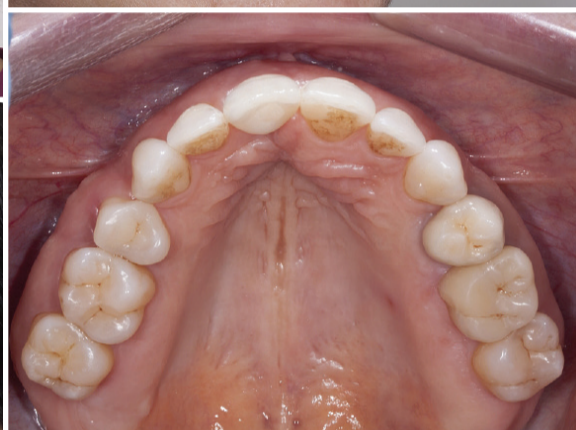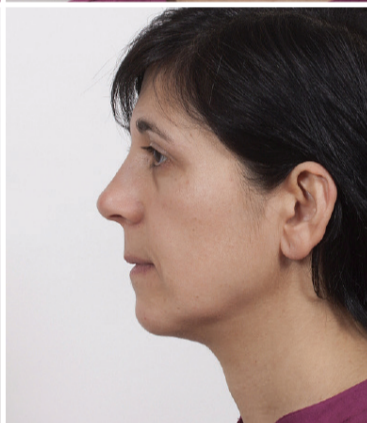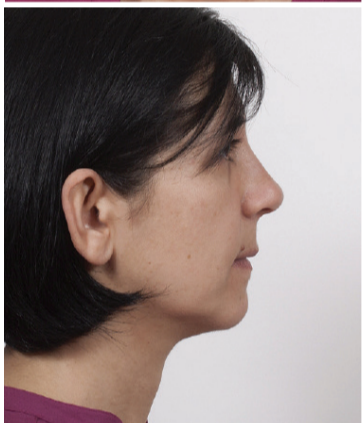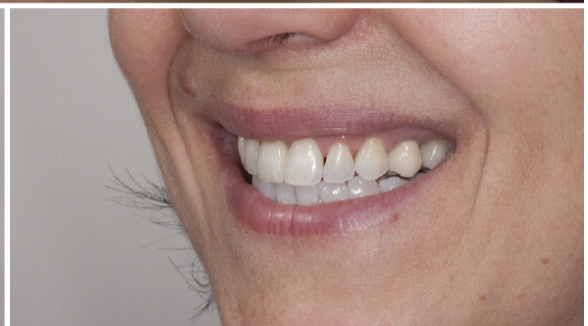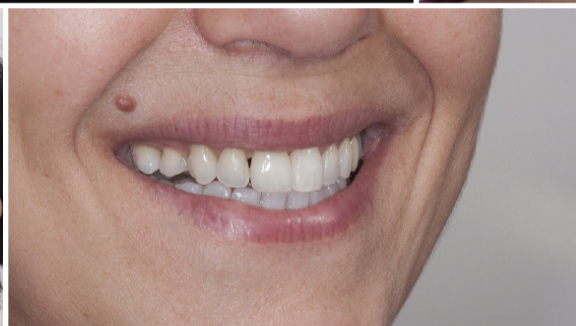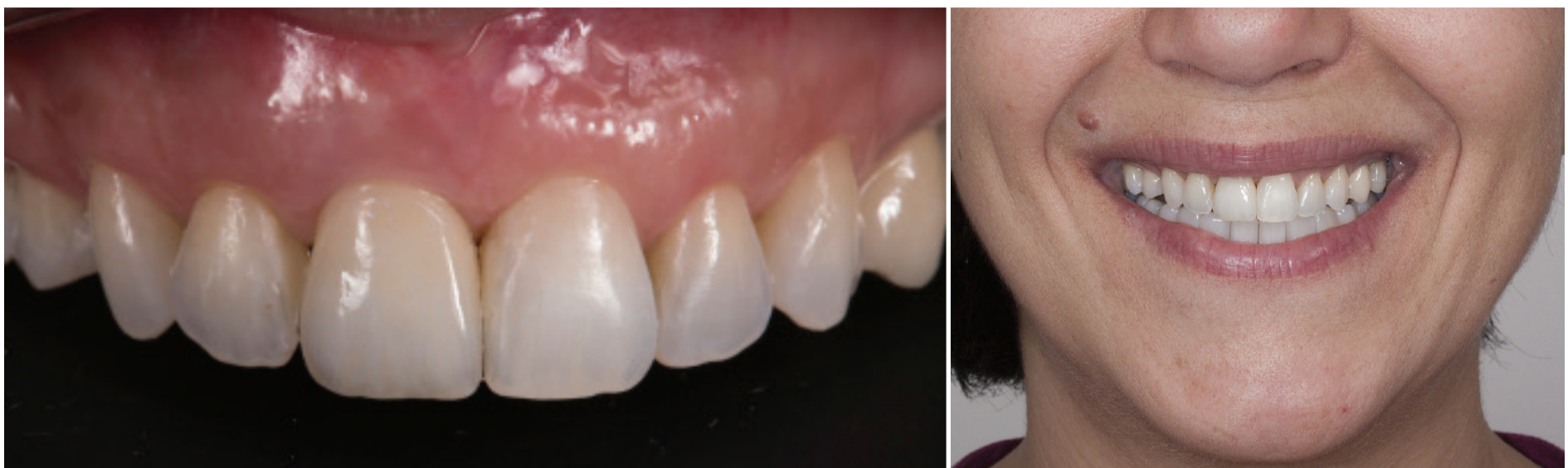МАТЕРИАЛИ:

- кофердам DermaDam Medium;
- матрици BioClear A-103, DC-203;
- фотополимер Filtek Ultimate, адхезив Single Bond-2;
- полиране с FlexiBuffs и паста Enamelize.

ВЪЗСТАНОВЯВАНЕ С КОМПОЗИТ



След



GRAND CEVAHIR CONVENTION CENTER 27-29 OCT. 2017
ISTANBUL

a beautiful day for dentistry

CONGRESS
 EXHIBITION
 SYMPOSIUMS
 COURSES
 WORKSHOPS

Istanbul welcomes dental professionals
GREATIST

INFO & REGISTRATION
www.greatist.pro

vesta | DiSSiAD | dti

THIS FAIR IS ORGANIZED WITH THE PERMISSION OF TOBB (THE UNION OF CHAMBERS AND COMMODITY EXCHANGES OF TURKEY) IN ACCORDANCE WITH THE LAW NO.5174

ПОБЕДИТЕЛ В КАТЕГОРИЯ:

„Композитни възстановявания“

Д-р Софиен Риахи, София, и зт. Лора Георгиева, зт. лаборатория Medical Dent Dental Lab, София

33-годишна пациентка посети клиниката ни с желание да промени вида на усмивката си. Тя не бе доволна от композитните възстановявания на фронталните ѝ зъби, правени в друга практика преди около два месеца.

При клиничния преглед установихме наличието на композитни възстановявания с незадоволителна интеграция и цвят, покриващи лабиалната повърхност на зъби 11 и 21. Латералните резци са с абразирани режещи ръбове и загуба на вестибуларен емайл. Зъб 14 има цервикална абразионна лезия, най-вероятно причинена от неправилна техника на четкане. Бяха сне-

ти отпечатъци за изготвяне на диагностични модели от горна и долна челюст с двуфазен поливинилсилоксанов материал, както и оклузален регистрат в максимална интеркуспидация. Беше направена фотодокументация за изработване на дигитален дизайн на усмивката.

Изготвеният дигитален дизайн на усмивката бе пратен на зъботехническата лаборатория заедно с отпечатъците. Беше изработен диагностичен восъчен моделаж, променящ формата на зъби 12, 11, 21, 22, воден от дигиталния дизайн.

Следващото посещение започна с определяне на цветовете

композит, които щяха да бъдат използвани, и изработване на палатинален силиконов ключ от диагностичния моделаж. Беше поставена анестезия и работното поле бе изолирано с кофердам и лигатури от безвъзъчен междузъбен конец. Дефектните възстановявания бяха премахнати с твърдославни борери, монтирани на високооборотен наконечник. Този подход осигурява максимално запазване на здрави твърди зъбни тъкани, тъй като твърдославните борери не засягат емайла. След премахването на възстановяванията емайловата повърхност на третираните зъби бе обработена с пестъкоструйник с големина на абразива 50 микрона алуминиев оксид и ецната с 37% ортофосфорна киселина за 30 секунди. Послегна на насяне на адхезивна система от 4-то поколение и полимеризиране с нарастващ интензитет за 1 минута. Върху палатиналната матрица бе нанесена емайлова маса композит с висока светлост.

След това силиконовата матрица бе поставена и леко притисната върху зъбите за по-

добра адаптация на палатиналния слой композит. За възстановяване на апроксималните контакти бяха използвани вертикално поставени дистални матрици от системата Garrison. Върху матриците бе нанесена и моделирана емайлова маса за възстановяване на апроксималните повърхности. В оформената кухня бяха нанесени дентинови маси за възпроцъжване на вътрешната хроматичност на зъба и оформяне на мамелонната структура. Между неравностите на дентиновите мамелони бе поставена опалесцентна маса, която да имитира опалесцентността на латералните резци. В областта на режещия ръб на възстановяванията бе поставена бяла интензивна композитна


ЗА ПОБЕДИТЕЛИТЕ:



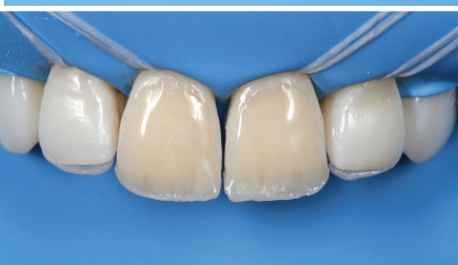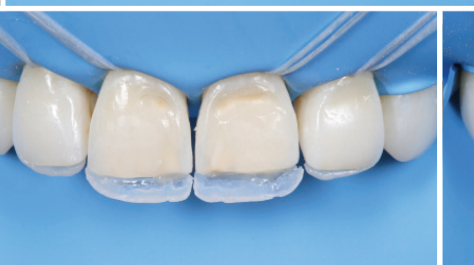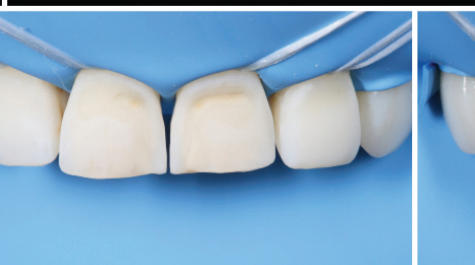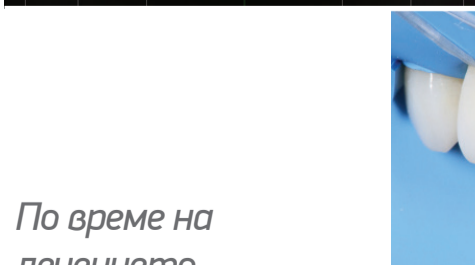
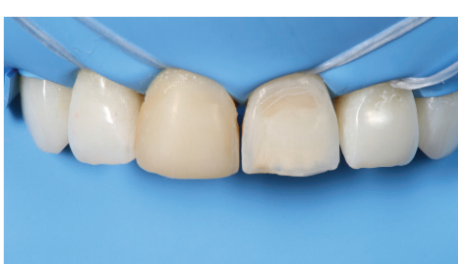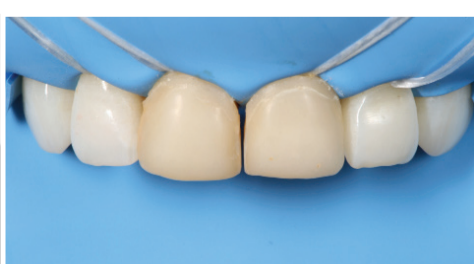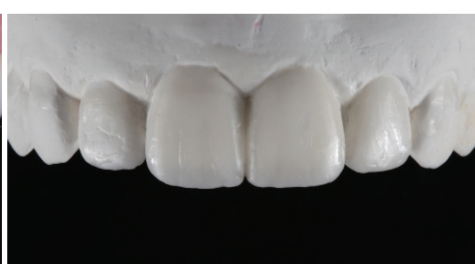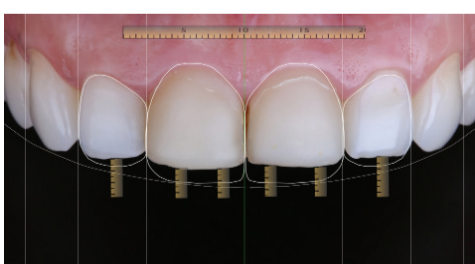
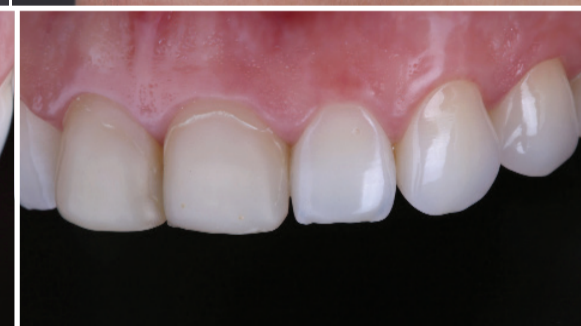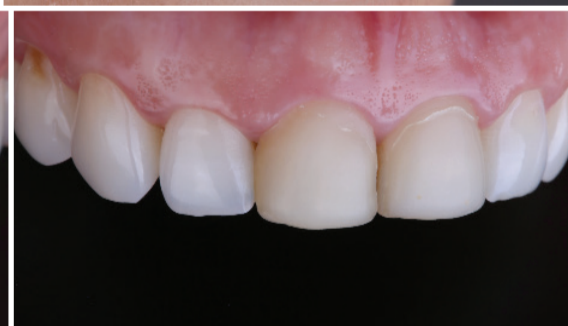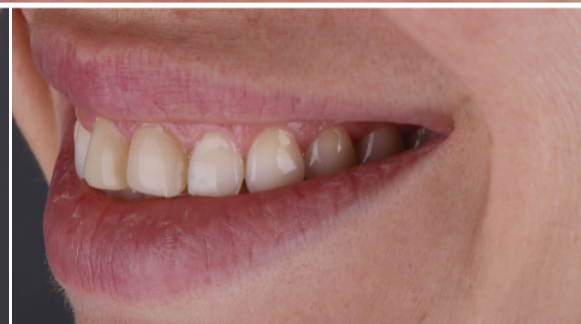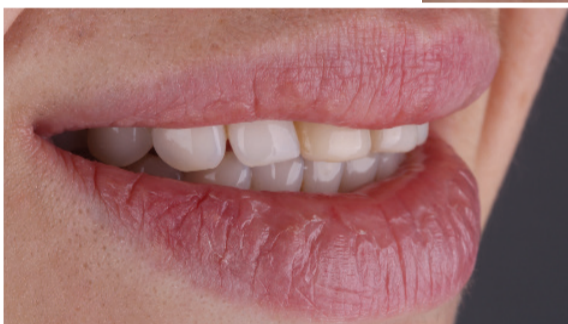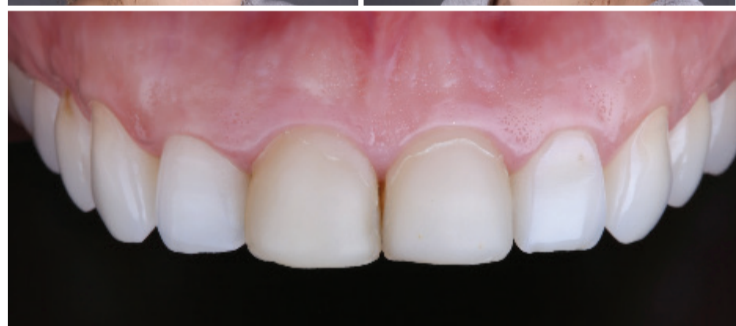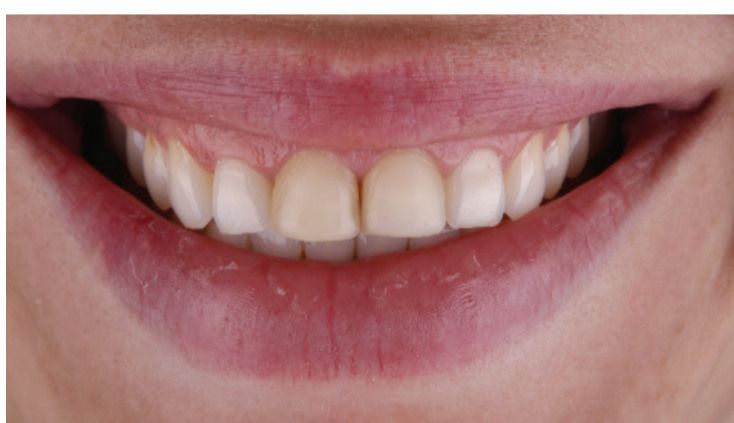Д-р Софиен Риахи завършва Факултета по дентална медицина към МУ-София през 2012 г. Развива своите професионални интереси в областта на естетичната и възстановителната дентална медицина. Посещава множество следдипломни обучения и семинари на различни теми като дигитален дизайн на усмивката, керамични и композитни възстановявания, CEREC технология, SKYN концепция и други. Носител на награди от конкурса „Усмивка на годината“ в категориите „Керамични възстановявания“ (2014, 2015, 2016 г.), „Комплексно естетично възстановяване“ (2014 г.) и „Композитни възстановявания“ (2013 г.). Носител на наградата CERAMISTS MASTER CUP със зъботехник Стефан Петров на престижния международен конгрес CERAMISTS – NO LIMITS (2015 г.). Води лекции и курсове на тема естетична и възстановителна дентална медицина. Практикува в центъра по имплантология и естетична стоматология „Медикъл Дент“.



Лора Георгиева завършва специалност „Зъботехника“ в МУ-София през 1999 г. Практикува от над 10 години. В момента работи в дентална клиника Medical Dent. Интересите ѝ са в областта на дигиталните технологии, CAD/CAM, DSD, оралната имплантология и други.

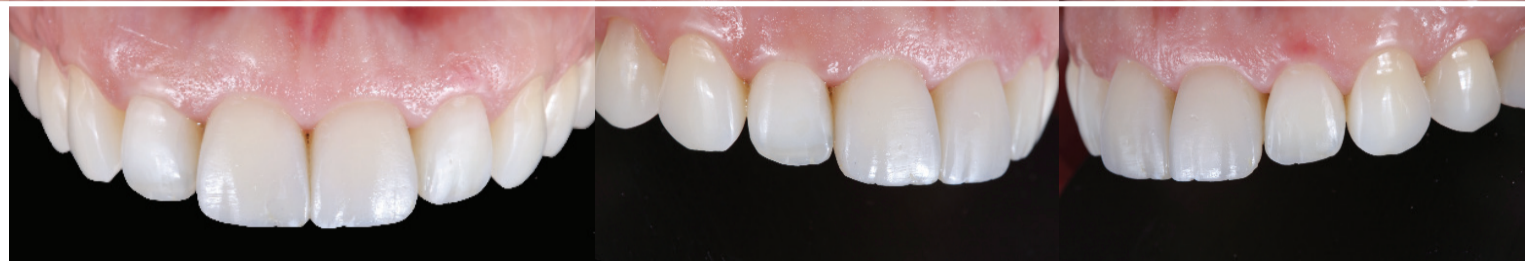
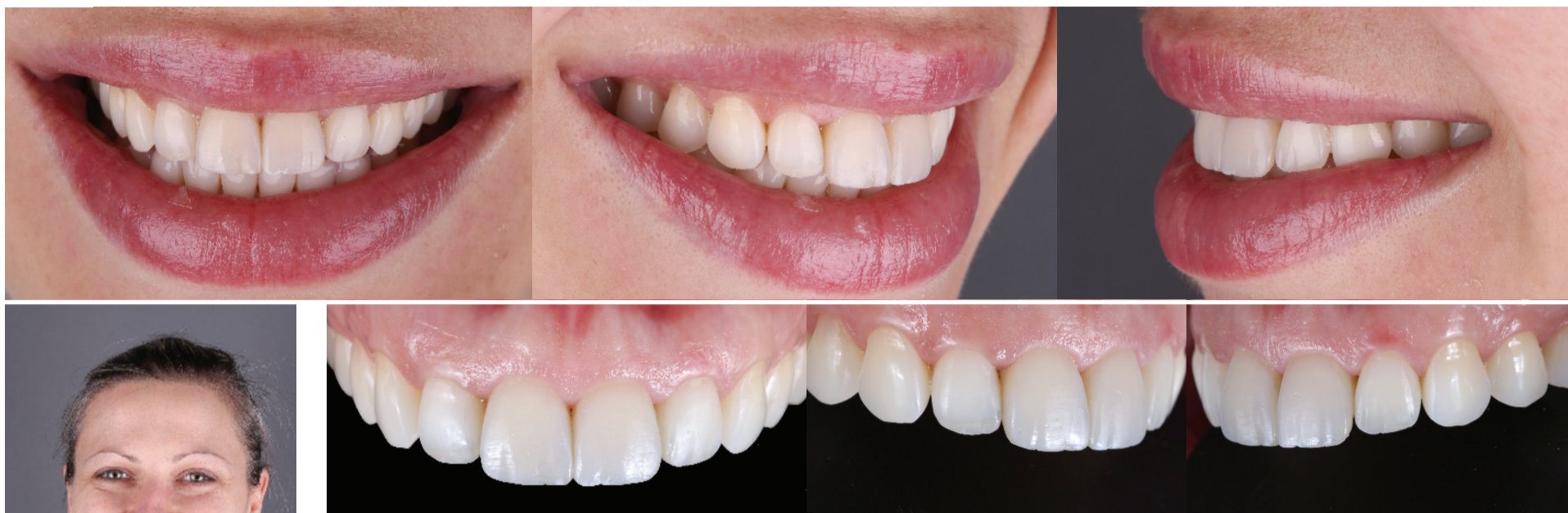

Преди



По време на лечението

След



the smart casual dentistry Σ ymposium

13 - 15 October, 2017 Athens, Greece

scientific co-chair
Iliia Roussou - Konstantinos D. Valavanis

invited speakers

- Alessandro Agnini, Italy
- Andrea Agnini, Italy
- Eric Van Dooren, Belgium
- Egon Euwe, Holland
- Galip Gurel, Turkey
- Henry Ho, Singapore
- Francesco Maggiore, Germany
- Henry Salama, USA
- Gilberto Sammartino, Italy
- Alain Simonpieri, France
- Livio Yoshinaga, Brazil
- George Goumenos, Greece
- Stavros Pelekanos, Greece
- Iliia Roussou, Greece
- Konstantinos D. Valavanis, Greece

early bird until 31/07/2017
236€

registration fee from 01/08/2017
360€



organized by




media partners:




information & registration T el.: +30 210 22.22.637,+30 6972 036900
 e-mail: info@smartcasualdentistry.eu website: smartcasualdentistry.eu

боя. Стратификацията бе завършена с нанасяне на емайлов слой, моделиран до форма, близка до финалната. Възстановяванията бяха финиран и полирани. Бяха направени фотоснимки за анализ на формата.

Пациентката беше извикана на контролен преглед след една седмица за проверка на интеграцията на възстановяванията. След анализ на фотоснимките от предходното посещение бяха направени леки корекции по формата. Цервикалната лезия на зъб 14 бе възстановена под местна анестезия и единична изолация. Възстановяванията бяха полирани отново.

Финалните снимки са заснети един месец след последната клинична манипулация

Пациентката остана довольна от постигнатия резултат. Спазва режим на контролни прегледи два пъти годишно за професионална хигиена и реполиране на композитните възстановявания.

ПОБЕДИТЕЛ В КАТЕГОРИЯ:

„Керамични възстановявания“

д-р Александър Киряков, Хасково, и зт. Димитър Топалов, Пловдив

28-годишен пациент посети нашата клиника с желание да подобрим естетичния изглед на зъбите му и да подменим амалгамените obtурации, останали от детството.

След обстоен преглед и необходимите снимки за фотодокументация и анализ се установи, че пациентът има дълбока захалка с изтриване както на моларите, така и на фронталните зъби. Наблюдаваше се контакт в областта на вторите молари при латерални свивжения вляво и вдясно. Установено бе, че липсва изтриване при премоларите на двете челюсти. Освен наличието на амалгаменни пломби, които се нуждаеха от смяна, бяха установени цервикални дефекти, вероятно причинени от прогресивно търкане при орална хигиена.

За предварителен оклузален анализ бяха снети отпечатъци от горна и долна челюст заедно с регистрат в централна релация и регистрат от лицева дъга. Моделите бяха включени в артикулатор със средни стойности. За изготвянето на дигиталния дизайн на усмивката бяха използвани снимките от фотодокументацията, чрез които беше определена новата дължина на горните централни резци. Въз основа на това се изготви диагностичен восъчен моделаж по вестибуларните повърхности на горните централни резци за окончателното определяне на дължината им. След това продължихме с изготвянето на моделажа на всички останали зъби с изключение на премоларите.

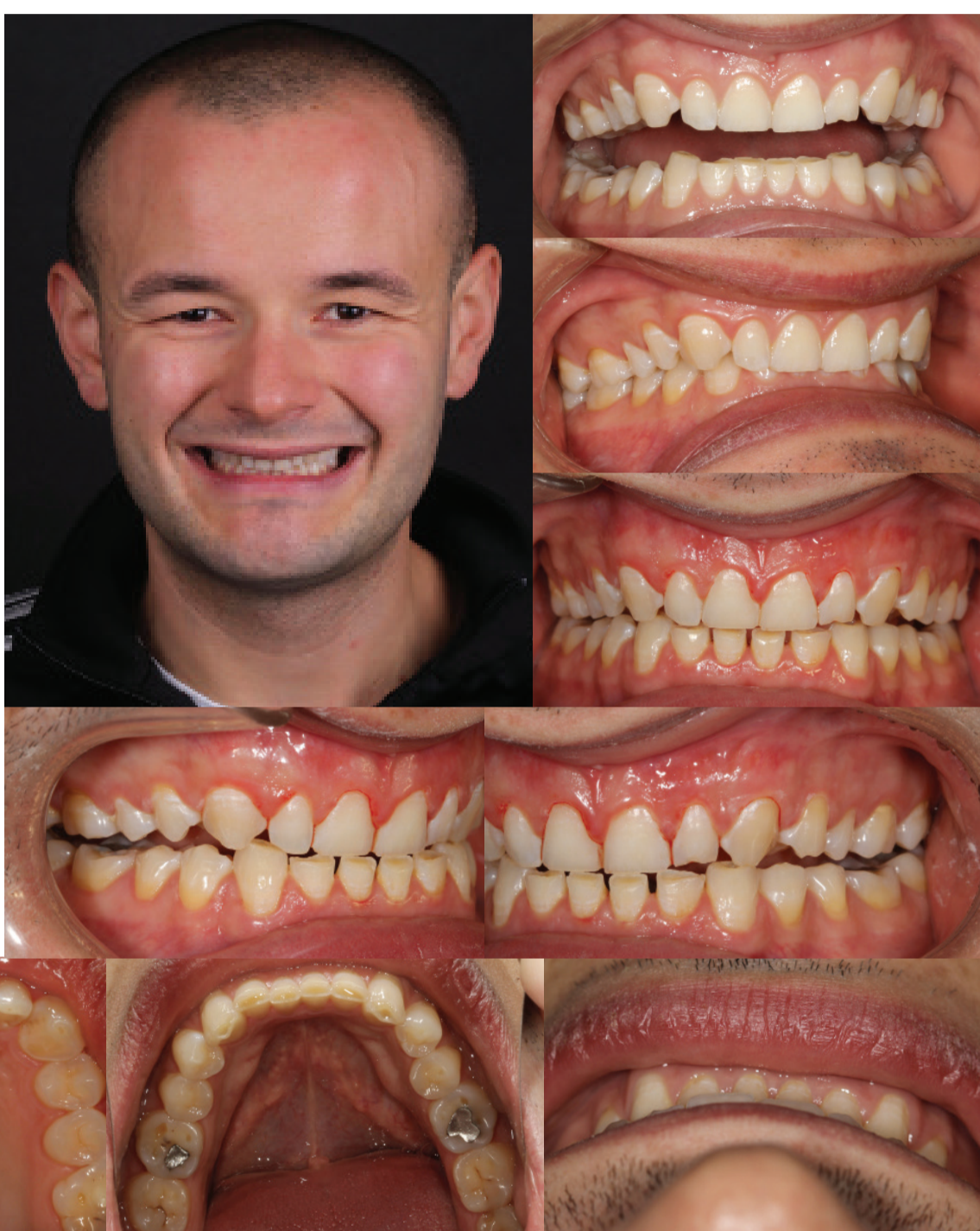ЗА ПОБЕДИТЕЛИТЕ:



Д-р Александър Киряков
е роден през 1984 г. 18 години по-късно завършва с отличие Природо-математическата гимназия „Акад. Боян Петканчин“ в град Хасково. Воден от силното желание на своите родители, записва дентална медицина в Медицинския университет в Пловдив. През 2008 г. завършва успешно денталното си образование. През същата година отваря самостоятелна практика в Хасково. Открил своето призвание като лекар по дентална медицина и воден от желанието за развитие, започва своята следдипломна специализация в областта на естетичната стоматология, имплантологията и микропародонталната хирургия. В следващите години доктор Александър Киряков посещава редица тясноспециализирани практични и теоретични курсове на водещи български и чуждестранни лектори специалисти.

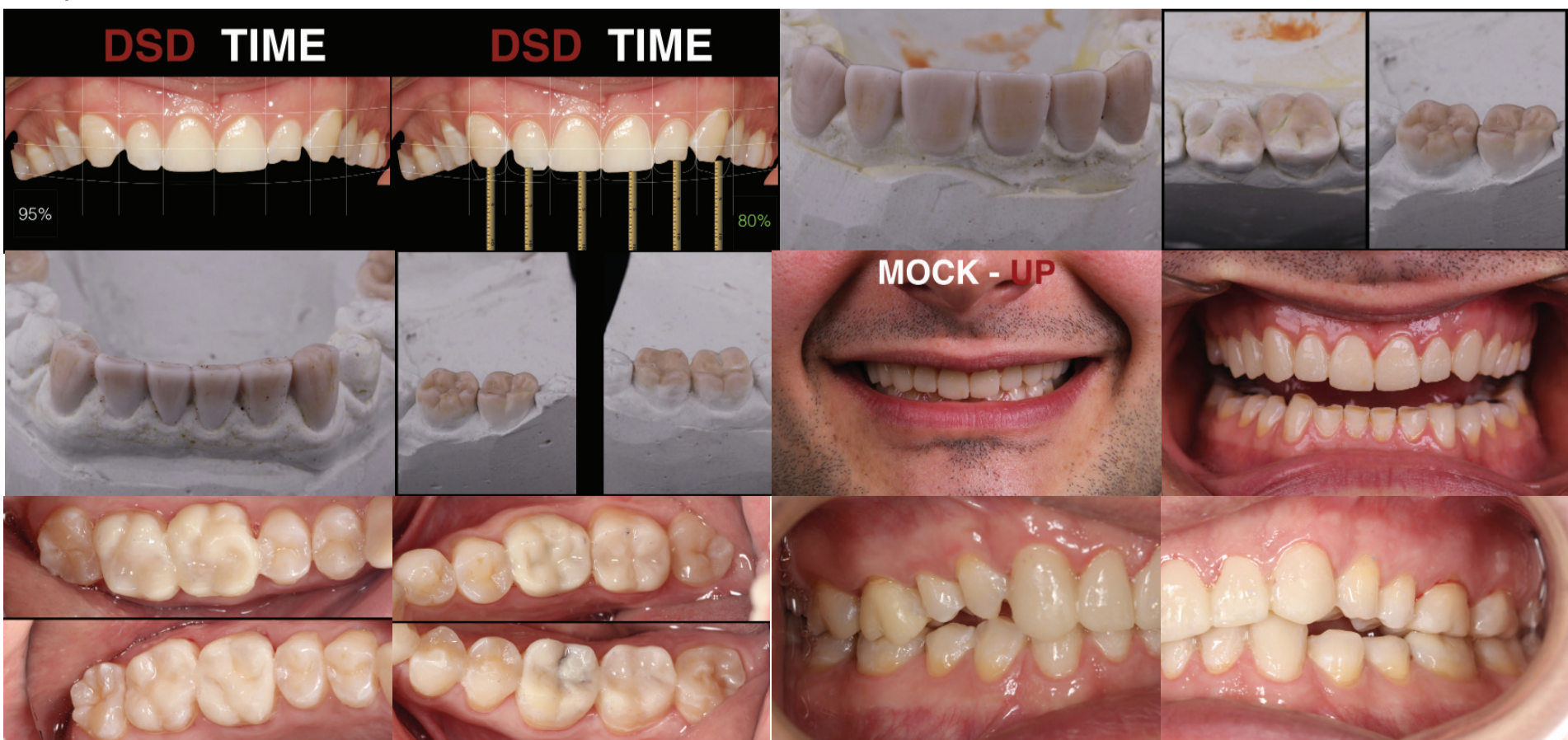

Зт. Димитър Топалов
Роден в Златоград през 1977 г. Завършва зъботехника в Медицинския колеж-ВМИ, Пловдив, през 2000 г. Управител в дентална лаборатория „Топалов-Иванов“ ООД, Пловдив. Има шестнадесетгодишен опит в областта на несменяемото и сменяемото протезиране, безметална работа, имплантологични и композитни възстановявания. Любител на неостаряващия рок, колоезденето и каяка.



Преди

По време на лечението



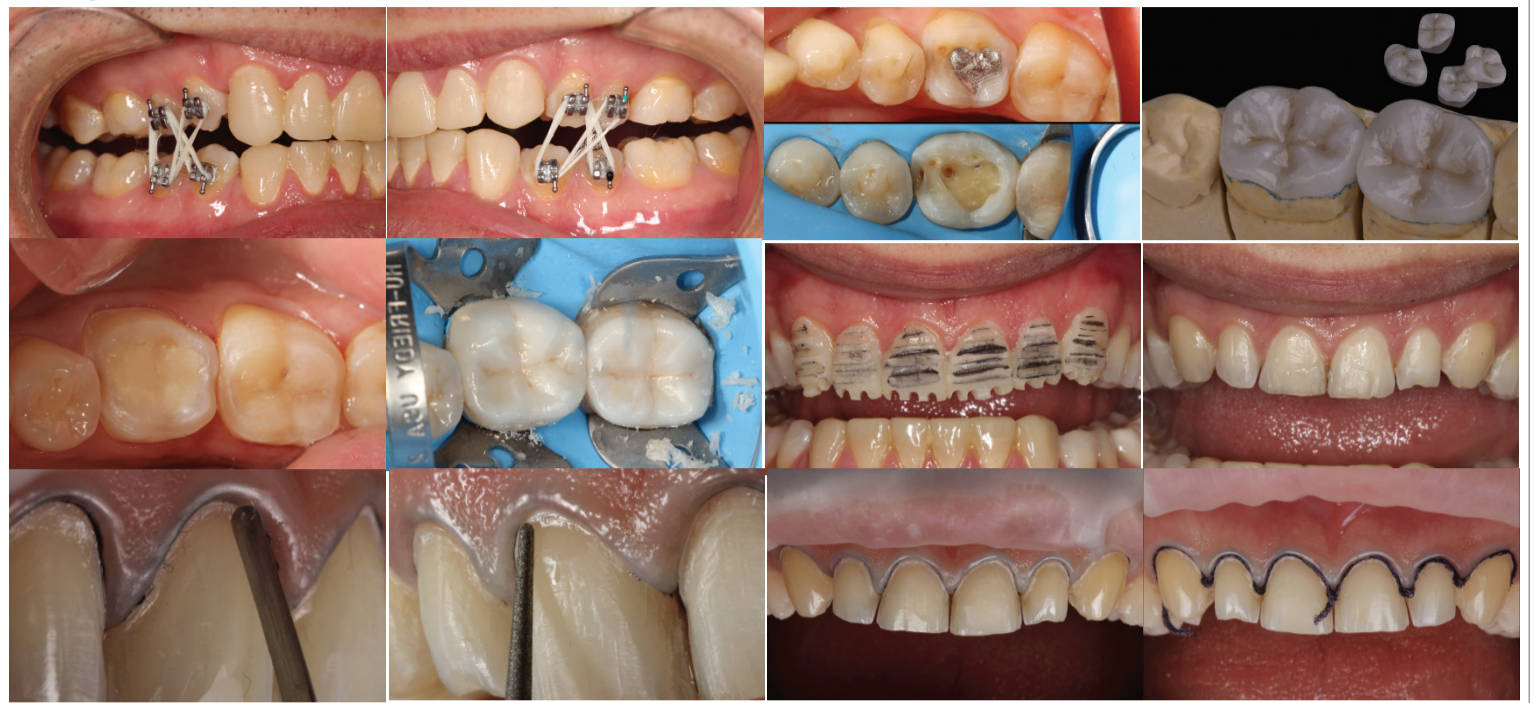Оклузалната височина бе повишена с 1 мм в дисталната област, което доведе до увеличаване на височината във фронта с 3 мм. За пренасяне на восъчния моделаж в устата на пациента бяха направени силиконови ключове от вече готовия wax-up. От бисакрилна пластмаса се изработи тоск-ур директно в устата на пациента за test drive. На пациента бяха презентирани лицевите снимки с тоск-ур-а и подробният лечебен план, включващ всички необходими манипулации.

След подробно разяснение пациентът прие лечебния план. Той включваше подмяна на амалгамените obtурации, лечение на цервикалните дефекти с композит, изработване на минимално инвазивни керамични овърлеи на моларите, екструзия чрез брекетите на премоларите с цел минимална инвазивност и запазване на целостта на зъбните тъкани и изработване на керамични фасети на фронталните зъби в горната и долната челюст.

Лечението започна с професионална хигиена на зъбите, която включваше изготвяне на пародонтална карта, почистване на зъбния камък и полиране на зъбите.

В следващото посещение бяха прехвърлени временните конструкции в устата на пациента с помощта на изработените вече силиконови ключове. Зъбите бяха ецнати тотално, тъй

По време на лечението



като беше предвидено да изържат в устата около 3 месеца. В този период освен адаптацията на пациента с новата височина на захапката бе предвидено да се направи и екструзия на премоларите с цел минимална инвазивност.

Продължихме с подмяна на амалгамените obtурации и лечение на цервикалните дефекти. При подмяната на една от obtурациите се оказа, че има комуникация с пулпната камера. Зъбът беше безсимптомен и с аленочервена кръв, което ни позволи да направим биологично лечение. То беше успешно и до днес

зъбът реагира на тестовете за виталитет.

След приключване на екструзията пристъпихме към изпиляване на задните зъби чрез контролирано изпиляване през пластмасовите овърлеи. Изпиляването беше с дълбочина около 1 мм и отнемането на твърдите зъбни тъкани беше минимално, което ни позволи да запазим почти цялото останало количество емайл. Снетият отпечатък беше едноетапен, двуслоен. След това бяха направени бисакрилни временни зъби, но този път само с точковидно ецване. Пациентът желаше да

промени цвета на зъбите си, затова бе направено професионално избелване. Три седмици след избелването определехме новия цвят, който беше А1.

След изработването на литиево-дисиликатни керамични овърлеи пристъпихме към тяхното окончателно фиксиране. Фиксирането бе направено под кофердам и при спазване на протокола за циментиране на керамични овърлеи.

Обработката на зъбните повърхности започна с обработка с песъкоструи нук (Rondoflex) с 27 μm А10, тотално ецване с 37% ортофосфорна киселина. Апла-

циране на праймер и адхезив – бондинг системата бе 4-то поколение Ortibond FL.

Обработка на керамиката: флуороводородна киселина 20 сек., ортофосфорна киселина 60 сек., ултрасоник за 200 сек, сулан за керамика 2 пъти, докато вече не е матова, адхезив, фотополимерен композитен цимент, фотополимеризация по 40 сек. на повърхност.

След окончателното фиксиране на керамичните овърлеи бяха изпилени фронталните зъби за керамични фасети, като отново пиленето се извърши през бисакрилните временни фасе-

Congress program + Workshops



FRIDAY: 10 November 2017

Main Session – LECTURES

- 13:30 – 14:15 New options for designing a smile: from analog to digital, but guided! Assoc. Prof. Dr. Stefan Koubi & Hilal Kuday (FR/TK)
- 14:15 – 14:45 Digital Implant Dentistry – How many bits 'n bytes are necessary? Dr. Tim Alexander Joda* (CH)
- 14:45 – 15:15 Everything Digital. Complete dentures, too? Prof. Dr. Florian Beuer (DE)
- 16:00 – 16:30 "eLABor_aid®" - capture, calibrate & create! Sascha Hein (DE)
- 16:30 – 17:15 Perio-prosthetic integration - digital overview Dr. Florin Cofar & Iorant Stumpf (RO/IE)
- 17:15 – 17:45 DIGITIZE IT – CAD/CAM makes the world go round Dr. Gerwin V. Arnetzl (AT)
- 17:45 – 18:15 Beyond dental photography Milos Miladinov (RO)

Workshop

- 09:00 – 17:00 Dental Concept - IPS e.max Press Multi & Digital Digital Optimization & Esthetics: A winning combination Dominique Vinci (CH)

SATURDAY: 11 November 2017

Main Session – LECTURES

- 09:00 – 09:30 Zirconia dental implants – a reliable alternative to titanium implants? Dr. Stefan Röhling* (CH)
- 09:30 – 10:00 Additive dentistry – Conventional and digital techniques Dr. Knut Hufschmidt (AT)
- 10:00 – 10:30 Composites in the daily practice: regular and bulk fill techniques Dr. Ronaldo Hirata (USA)
- 11:15 – 12:00 Team approach in digital implant prosthodontics: Recognizing the analog rules in order to break them digitally Dr. Peter Gehrke & Carsten Fischer (DE)
- 12:00 – 12:45 Digital lab in the digital dental office - VISION BECAME REALITY MUDr. Petr Hajný (CZ)
- 14:00 – 14:30 All-ceramic materials and minimal invasive dentistry: Facts and visions Prof. Dr. Petra Gierthmühlen (DE)
- 14:30 – 15:15 Esthetic Dentistry - digital and analog approach Assoc. Prof. Dr. Marko Jakovac & Alen Alic (HR)
- 15:15 – 16:00 Management of White and Pink Esthetics - an interdisciplinary approach Prof. Dr. Irena Sailer* & ZTM Vincent Fehmer* (CH)

Workshop

- 09:00 – 17:00 The 3D-Architecture of Smile Design Dr. Florin Cofar (RO)

Scientific Chairman: Thomas Bernhart, MD, DDS, PhD (AT)
Speaker: Dr Laurent Schenck (LI)

* powered by **straumann** simply doing more.

THE QUALITY OF ESTHETICS

Powered by Ivoclar Vivadent

Competence in Esthetics 2017

The joint international symposium on Dental Esthetics

VIENNA, 10 - 11 November 2017

Competence in Digital

Several internationally renowned specialists will lecture on digital smile design, CAD/CAM dentistry and implant solutions.

[SAVE THE DATE]



Further information and registration on <http://cie.dental/>

