

# IMPLANT TRIBUNE

The World's Implant Newspaper · Édition Française

AVRIL 2016 – VOL. 8, No. 4

www.dental-tribune.fr

## PLANÈTE DENTAIRE


L'implantologie est une science en constante évolution. Ce mois-ci est riche en formations, en solutions pour lesquelles les fabricants rivalisent d'ingéniosité. Quoi de neuf sur la planète ?



► Page 17

## CAS CLINIQUE

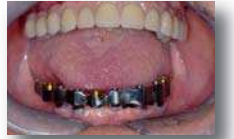Pour des raisons d'éthique et de sécurité l'avenir de l'implantologie passe par la solution la moins invasive et la technique qui favorise, guide, et induit la régénération tissulaire. Le Dr G. Chaumanet présente une technique en pleine expansion !



► Pages 20 | 22

## CAS CLINIQUE

Aujourd'hui, la pérennisation des réhabilitations prothétiques est confortée par la CFAO. Mais il y a 10 ans... le Dr J. L. Menager et D. Claudel apportent leur expertise par une pluridisciplinarité au service d'un cas complexe. Retrouvez les étapes du succès.



► Pages 24 | 26 | 27

## Les péri-implantites en questions à la SFPIO

Le jeudi 2 juin 2016, un symposium se tiendra, dans le cadre du congrès de la SFPIO, au Centre de Congrès de Lyon CITE INTERNATIONALE. Les études le mont-



rent, la prévalence des maladies péri-implantaires est très élevée et les « patients parodontaux » implantés doivent être considérés comme des patients à haut risque. A l'invitation de Geistlich France,



un panel de 22 praticiens a accepté d'analyser la littérature pour faire l'état des lieux des connaissances actuelles sur la prévention, le traitement, et les facteurs de risque d'apparition et/ou de progression des péri-implantites. Ils ont choisi la Société Française de Parodontologie et d'Implantologie Orale pour présenter le fruit de leur travail sous forme de recommandations dans ce nouveau domaine d'activité que représente, pour le parodontiste, la prise en charge du patient porteur d'implants. Responsable Scientifique du Symposium : Jean-Louis Giovannoli.

## Résultats du sondage

Le cone beam (ou CBCT pour Cone Beam Computed Tomographie) est reconnu comme la technique tridimensionnelle de référence en imagerie dento-maxillo-faciale. Lors du sondage auquel vous avez bien voulu

répondre 44 % d'entre vous l'utilisent dans leur exercice et 33 % le possèdent au sein même de leur cabinet, lorsque la taille des locaux permet d'accueillir la machine. Pour les irréductibles, 47 % n'ont pas une pratique nécessitant le cone beam et 34 % ne sont pas suffisamment informés sur les avantages de cette technique. La planification implantaire et la détermination de pathologies sont les procédures pour lesquelles le cone beam requiert votre préférence (Fig. 1), c'est la raison pour laquelle 66 % des implantologues possèdent leur propre appareil au cabinet. Quand au choix des critères d'achat (Fig. 2), la qualité de la définition vient largement en tête devant la dose de radiation, la qualité des informations fournies par le vendeur, le prix et l'encombrement. Pour 78 % d'entre vous le prix d'achat est un frein à l'acquisition et 50 % estiment que les autres moyens radiologiques sont suffisants.

La digitalisation et l'automatisation de la dentisterie font parties intégrantes du flux de travail du cabinet dentaire moderne. L'IDS à Cologne qui regroupe tous les deux ans les industriels du monde entier présentent de nouveaux appareils toujours plus performants, plus petits et concurrence oblige, moins chers. Gageons que dans dix ans de nombreux cabinets travailleront dans un monde en 3D.

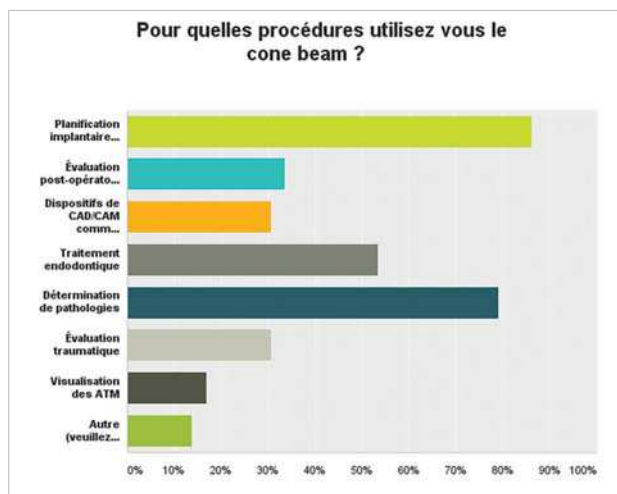


Fig. 1

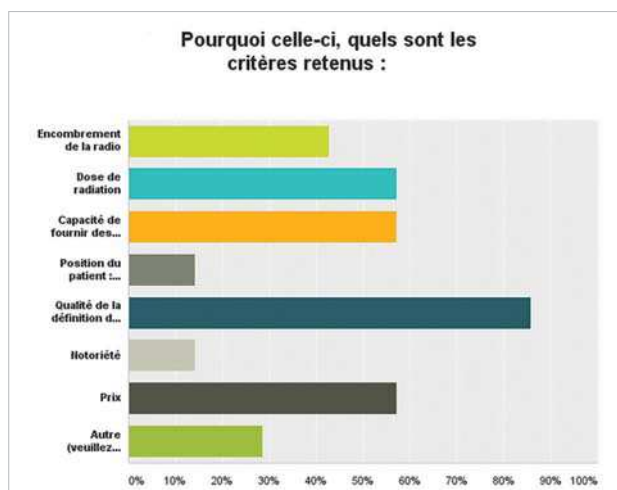


Fig. 2

# 2016

## 28-29 Avril / April

# EURO IMPLANTO

NICE | CÔTE D'AZUR | FRANCE

Tel : +33 4 92 14 88 18  
e-mail : implantoral.club@orange.fr  
www.euroimplanto.fr

**BÂTIR ENSEMBLE UNE IMPLANTOLOGIE PÉRENNE**  
**LONG-LASTING IMPLANTOLOGY: A «JOINT VENTURE»**

**CONFÉRENCIERS**

Alain ANSEL	Pierre CHAPUIS	Carole LECONTE	Gabor ROZA
Jean-Marie ARRIUS-OPPO	Joseph CHOUKROUN	Fabio LEVRATTO	Lari SAPOZNIKOV
Nabil BARAKAT	Erwan COLLET	Jean-Paul LOUIS	Charles SAVOLDELLI
Anne BENHAMOU	Philippe COTTEN	Christian MAKARY	Gérard SCORTECCI
Charles BELVEZE	Mithridate DAVARPANAH	Jean-Michel MEYER	Pascal SERRANO
Giancarlo BIANCA	Gérard DUMINIL	Laurent MORIN	Laurent SERS
Cédric BOILEAU	Bruno FISSORE	Amin NEDJAT	Jérôme SURMENIAN
Franck BONNET	Thierry GORCE	Guillaume ODIN	Serge SZMUKLER-MONCLER
Philippe BRENIER	Thierry GOTUSSO	Ady PALT	Corinne TOUBOUL
Jean-Pierre BRUN	Jacques HORNBECK	Christian PAYET	Pierre VERDALLE
Jean-Pierre CASU	Julie LAMURE	Renaud PETITBOIS	Jacques VERMEULEN
	Jean-François LASSERRE	Philippe RAJZBAUM	Jean-Louis ZADIKIAN

**Palais de la Méditerranée**  
Promenade des Anglais

Logos: ici, Société Française de Parodontologie et d'Implantologie Orale, ICDI, DGOI, Ville de Nice.

## Le Pacific,

la nouvelle vision du confort pour votre quotidien et vos patients.

Le nouveau **PACIFIC** est maintenant en version **ambidextre**,



## LE FAUTEUIL MONOCOQUE

Avec plus de 300 couleurs au choix, plus de 8 configurations possibles et un grand nombre d'instruments disponibles



Le fauteuil monocoque Pacific propose, pour vous, une ergonomie de travail optimale, et pour vos patients, un confort inégalé.

Plus d'informations sur [www.airel-quetin.com](http://www.airel-quetin.com)



## ▷ BRILLIANT Crios COLTENE

### Pour des restaurations pérennes

Des nouveaux venus dans les blocs de restauration CAD-CAM. Les blocs en composite BRILLIANT Crios de **Coltene** sont compatibles avec le système CFAO au fauteuil de CEREC. Outre l'exceptionnelle précision au fraisage, sa surface homogène est facile à polir et donne à la restauration un éclat permanent. Même d'une faible épaisseur de seulement 0,1 mm, le matériau composite ren-

nible en 13 niveaux de translucidité. L'adaptation de teinte ou des corrections ultérieures sont simples à réaliser à l'aide de matériaux composites tels que, par exemple, EverGlow BRILLANT. Ce matériau composite se distingue par



forcé peut encore être travaillé sans se fissurer. Cette précision de fraisage ouvre de nouvelles perspectives dans la conception des restaurations. BRILLIANT Crios est dispo-

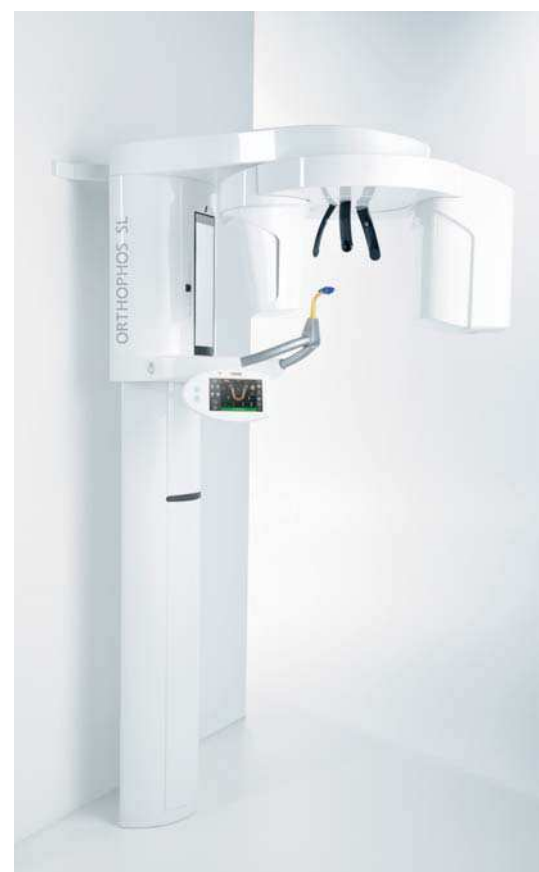ses propriétés de flexion par rapport à la céramique classique moins tolérante, ce qui est intéressant en particulier en prothèse implanto-portée.

## ▷ ORTHOPHOS SL SIRONA

### 1 000 ORTHOPHOS SL en huit mois !

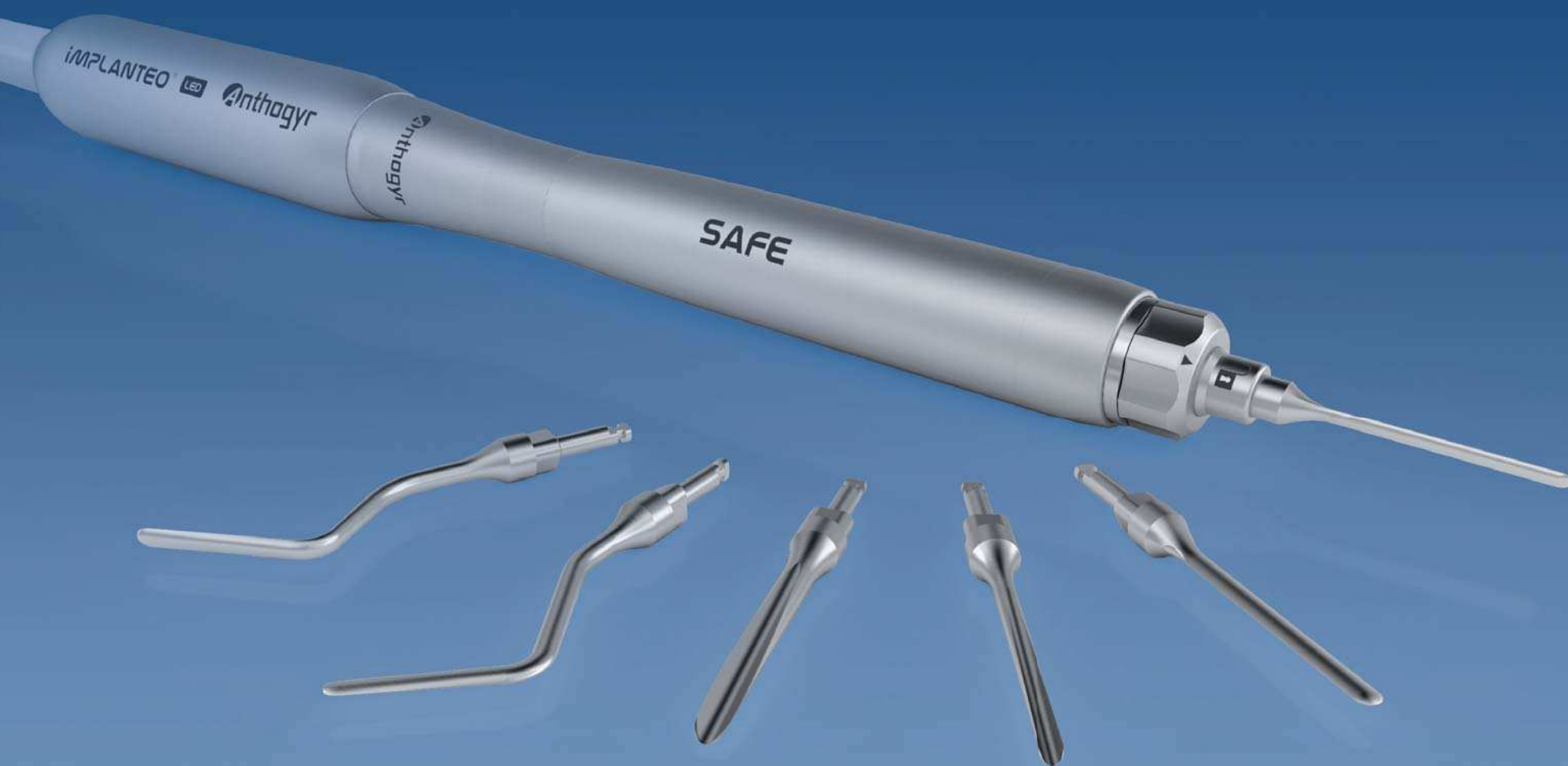Lorsqu'un nouvel appareil de radiographique bat des records de ventes peu après sa mise sur le marché, cela prouve que les utilisateurs apprécient sa polyvalence et sa précision. En effet, outre l'imagerie, l'appareil peut intégrer des fonctions 3D pour couvrir un large spectre d'indications. Jörg Haist, directeur de la gestion des produits Systèmes d'imagerie, explique : « ORTHOPHOS SL a été optimisé à de nombreuses reprises en matière de qualité d'image. Équipé de la technologie « Sharp Layer » et de capteurs « Direct Conversion », ce système permet des empreintes d'une netteté incroyable pour une dose plus faible ». En raison des exigences élevées en termes de qualité et de processus de production coûteux, la fabrication de 1 000 ORTHOPHOS SL en un délai si court a représenté un défi pour les agents de production de Sirona.

De plus, ORTHOPHOS SL gagne le prix « Dental Excellence Award » 2015.



# EXO SAFE®

NOUVEAU !



## Solution innovante d'extraction dentaire



La table osseuse est précieuse, préservez-la !  
Avec Exo Safe®, bénéficiez de l'innovation Anthogyr pour préserver la table osseuse et mobiliser la dent facilement. La régularité des impacts automatiques et leur intensité constante permettent d'élargir progressivement l'espace desmodontal. Exo Safe® vous assure un geste reproductible et précis. Atraumatique, il contribue à une meilleure acceptation du traitement par vos patients.

[www.anthogyr.fr](http://www.anthogyr.fr)

Dispositifs médicaux à destination des professionnels de la médecine dentaire.  
Non remboursés par la Sécurité Sociale - Classe I, IIa et IIb - Marquage CE - LNE/G-MED - Fabricant : Anthogyr.  
Lire attentivement les instructions figurant dans les notices et manuels d'utilisation.

**Anthogyr**  
PRIME MOVER IN IMPLANTOLOGY

# Pose d'implants en mini-invasif sans utilisation de biomatériaux par la technique d'expansion osseuse

À propos de deux cas

Dr Gilles Chaumanet, France

En implantologie, le taux de succès approche les 96 %. Grâce à des protocoles de mise en place des implants bien établis, avec quelques différences en fonction du système implantaire utilisé, la prédictibilité du résultat, dans des conditions tissulaires optimales, est assez importante. Il en est tout autre lorsque ces conditions ne répondent pas en volume et en qualité, aux standards reconnus de la reproductibilité en implantologie. Les crêtes minces par exemple, qui sont légion, vont contraindre un parcours implantaire long et coûteux au patient, car elles impliquent des augmentations osseuses voire des greffes de tissus de soutien.

Est-il possible de proposer à ces patients une alternative mini-invasive qui permettrait de les traiter en esquivant toutes ces problématiques ? Un axe de réflexion serait de ne plus systématiser l'implantologie comme soustractive au niveau tissulaire, mais de transférer ces volumes, dans un but mini-invasif. Cela implique de revoir tous les principes biomécaniques liés à l'implantologie, non seulement en ce qui concerne la structure et le design de l'implant mais aussi concernant les tissus péri-implantaires. Le principe chirurgical général de l'implantologie moderne depuis Brånemark, est de faire une préparation osseuse, dite ostéotomie, la plus proche des dimensions de l'implant qui va y être inséré. Ce principe est toujours largement prévalent. La gestion des tissus mous quant à elle a évolué, et la tendance depuis ces dernières années est de gérer les tissus mous dès le premier stade chirurgical.

Avec l'avènement des implants coniques auto-taraudants, est apparue une nouvelle technique qui permet de compresser, condenser ou d'expanser l'os latéralement aussi bien que verticalement. D'ailleurs, Summers en 1994, avec sa technique de relevé sinusien par abord créal, ne fût-il pas le premier à montrer, avec un choix judicieux d'ostéotomes coniques frappés, cette capacité de l'os trabéculaire à être modelé (Fig. 1) ? Nous allons voir à travers deux cas cliniques, qu'il est possible d'être à la fois mini-invasif, précis, et d'éviter l'utilisation de biomatériaux, simplement en exploitant les propriétés biomécaniques du tissu osseux ainsi que sa capacité régénératrice. Le respect des principes de la régénération guidée, c'est-à-dire la mise en place de barrières physiques isolant les cellules épithélio-conjonctives du site opératoire, permet la régénération des différents tissus. Ces principes sont (Fig. 2) :

- Fermeture primaire du site chirurgical afin de permettre une cicatrisation non-perturbée et ininterrompue.
- Réalisation d'une angiogénèse la meilleure possible, dans le but de délivrer la vascularisation nécessaire ainsi que les cellules mésenchymateuses indifférenciées.
- Création et maintien d'un espace, afin de faciliter la formation d'os à l'intérieur de celui-ci.
- Stabilisation du site chirurgical pour induire la formation d'un caillot sanguin et faciliter la cicatrisation.

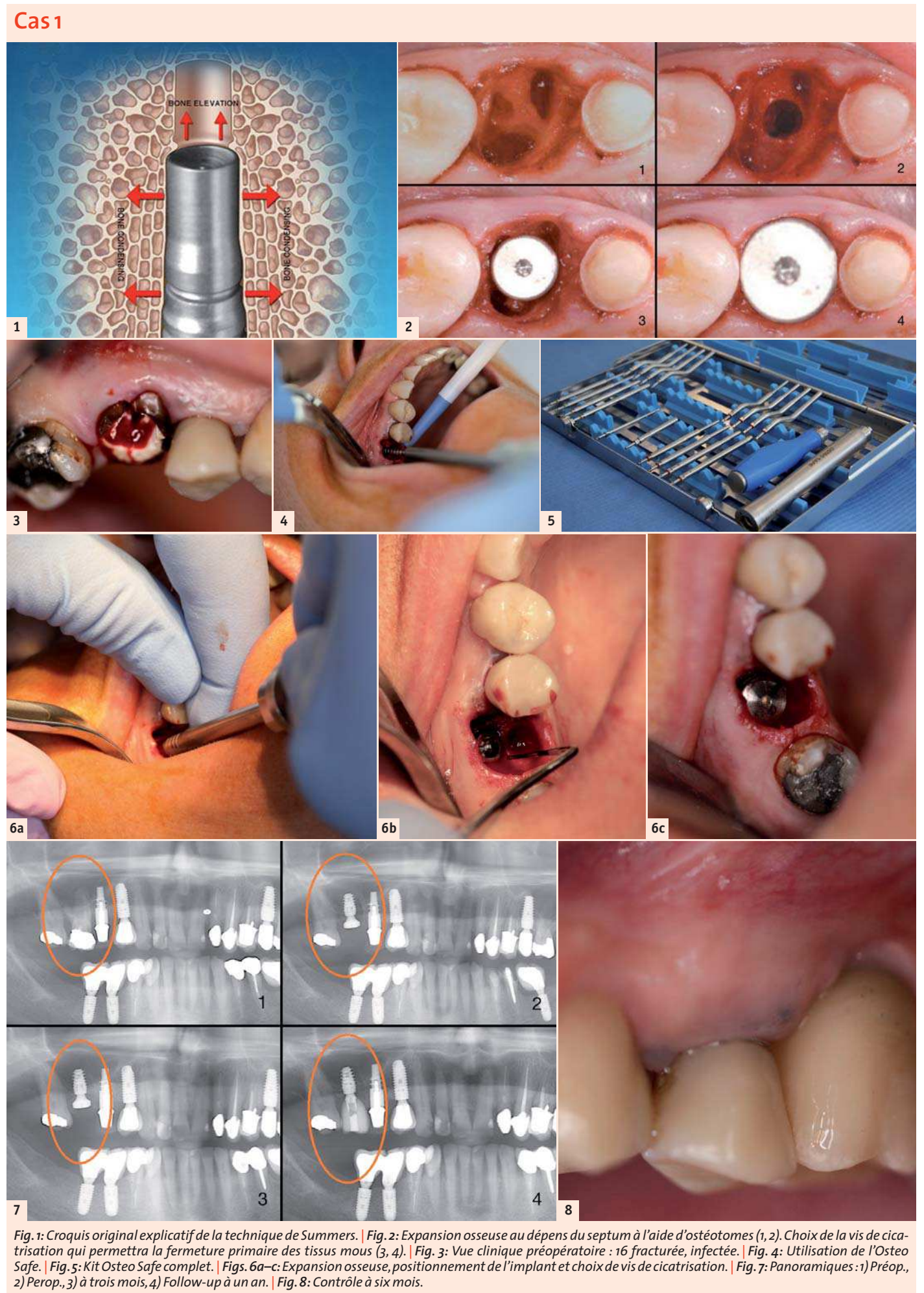


Fig. 1: Croquis original explicatif de la technique de Summers. | Fig. 2: Expansion osseuse au dépens du septum à l'aide d'ostéotomes (1, 2). Choix de la vis de cicatrisation qui permettra la fermeture primaire des tissus mous (3, 4). | Fig. 3: Vue clinique préopératoire : 16 fracturée, infectée. | Fig. 4: Utilisation de l'Osteo Safe. | Fig. 5: Kit Osteo Safe complet. | Figs. 6a-c: Expansion osseuse, positionnement de l'implant et choix de vis de cicatrisation. | Fig. 7: Panoramiques : 1) Préop., 2) Perop., 3) à trois mois, 4) Follow-up à un an. | Fig. 8: Contrôle à six mois.

Grâce à un choix judicieux de la vis de cicatrisation ou du couple pilier implantaire/couronne provisoire, ces deux entités qui ont

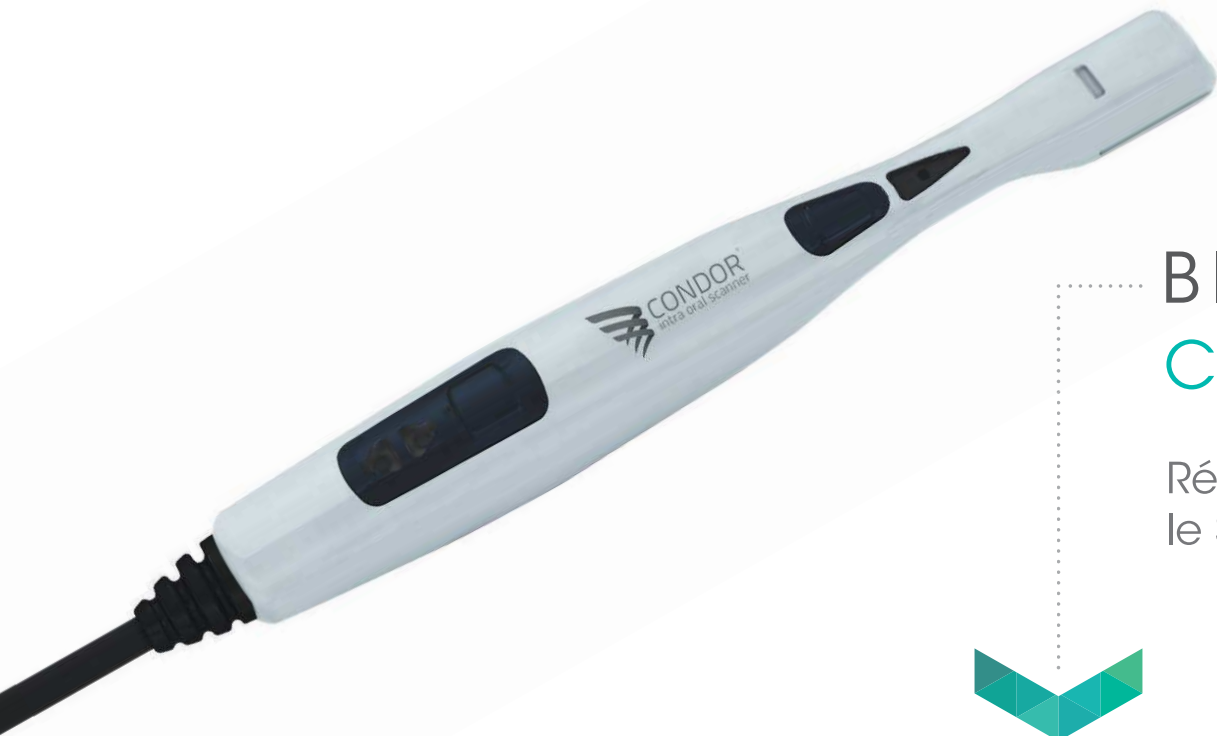des potentiels de régénération différents pourront être fermées hermétiquement, évitant ainsi la compétition cellulaire qui on le

sait, favoriserait la croissance des cellules épithéliales qui ont un développement plus rapide.



# LE NUMÉRIQUE À PORTÉE DE MAIN!

Facilitez vos prises d'empreintes et la réalisation de vos prothèses sur-mesure grâce aux solutions Biotech Dental



## BIOTECH DENTAL CONDOR

Révolutionnez votre pratique avec  
le Scanner intra-oral Condor



## BIOTECH DENTAL DENTEО CAD CAM

Denteo CAD CAM est votre  
partenaire pour la réalisation de  
vos prothèses sur-mesure



VP - CONDOR/CAD-CAM - Rév.00 - 02/2016 - FR

[www.biotech-dental.com](http://www.biotech-dental.com)



BIOTECH DENTAL

Fabricant Scanner intra-oral Condor: AABAM

Dispositif médical destiné au diagnostic dentaire de classe I - Lire attentivement les instructions figurant sur la notice. Non remboursable par la sécurité sociale.

Fabricant Denteo CAD CAM : Denteo - Dispositifs médicaux de classe I destiné à la prothèse sur-mesure. Non remboursés par la sécurité sociale. Lire attentivement les instructions figurant sur l'étiquette accompagnant le produit.

Contact : [info@biotech-dental.com](mailto:info@biotech-dental.com) - Tel. : 04 90 44 60 60



### Cas 1

Le patient présente une fracture de la 16 (Fig. 3) et des kystes périapicaux. Il est décidé d'un commun accord avec le patient, l'avulsion de celle-ci, le débridement, la décontamination alvéolaire et le placement immédiat d'un implant en 1 temps chirurgical (implant + vis de cicatrisation) par méthode de Summers (sinus lift par voie crestale). Le patient est sous prémédication classique d'amoxicilline et corticoïdes. La 16 est extraite minutieusement par séparation radiculaire, afin d'éviter des fractures osseuses, surtout au niveau vestibulaire où la corticale est très fine. La lamina dura, qui permet l'attachement des fibres de collagène et de Sharpey, présente un fort potentiel de contamination. Par conséquent, un curetage manuel léger de l'alvéole est effectué, suivi d'un débridement superficiel (vaporisation) de toute cette « lamina dura » à l'aide d'un laser Erbium (2 870 nm), puis d'une décontamination avec un laser diode (940 nm). Cette chirurgie sera réalisée sans lambeau.

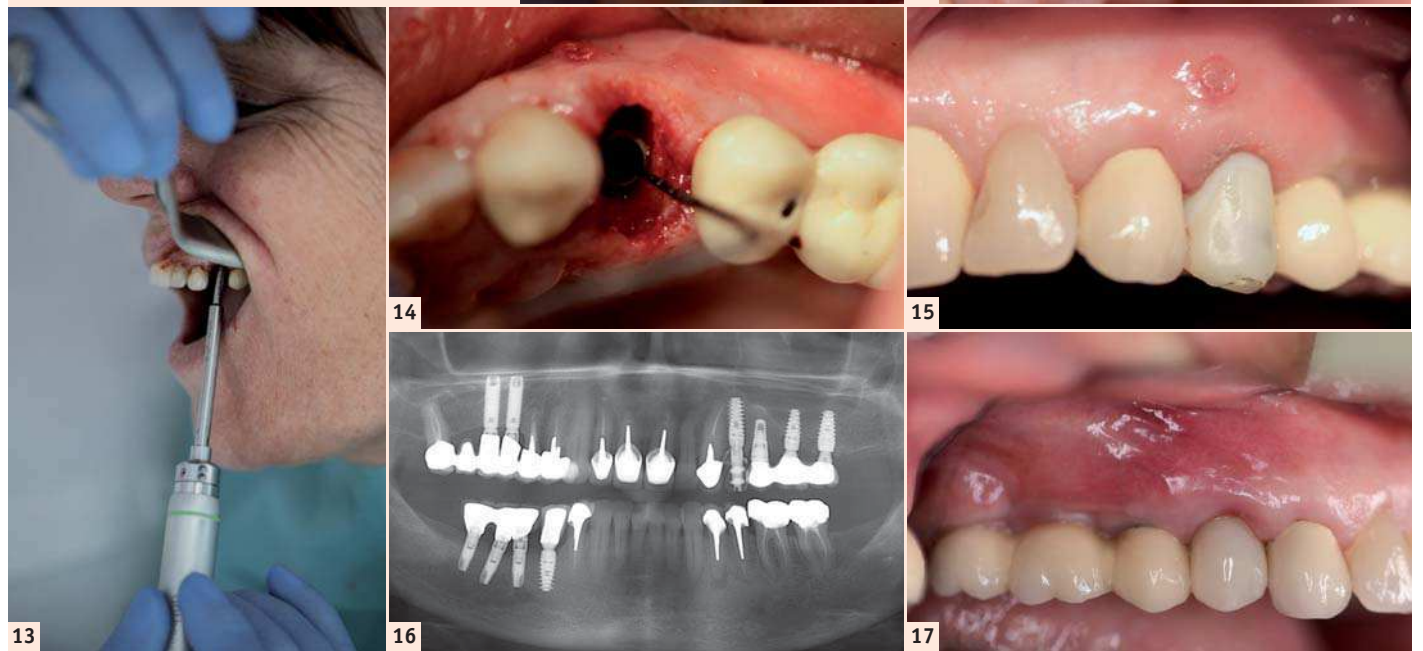
L'ostéotomie d'expansion est effectuée aux dépens du septum inter-radicaire. Elle est initiée avec un ostéotome manuel frappé (en pointe) très fin, puis un ostéotome mécanique automatique (Figs. 4 et 5 – Osteo Safe®, Anthogyr) est utilisé. L'emploi des inserts convexes au début permet l'expansion latérale de l'os natif ou cicatrisé puis les inserts concaves, lors de la fracture du dernier millimètre sous-sinuisien, permettent la récupération osseuse latérale de ce « puits osseux », tout en le projetant apicalement. Durant la progression sinusienne, il sera placé dans la lumière de l'ostéotomie des membranes de PRF (ou des membranes de collagène natif), afin de combler l'espace intra-sinuisien ainsi gagné (celles-ci ont aussi un effet protecteur de la membrane sinusienne). Le laser Erbium sera à nouveau passé dans la cavité d'ostéotomie, pour y vaporiser les débris et boues osseuses le long des parois de cette ostéotomie. L'implant sera inséré selon les recommandations du fabricant voire même avec un couple légèrement supérieur, si le grade de titane le permet. Une vis de cicatrisation sera judicieusement choisie en diamètre et hauteur, en fonction du gap résiduel à refermer (Figs. 6a-c).

Au cas où la vis de cicatrisation ne permet pas d'obtenir une fermeture primaire des tissus mous, un comblement de l'espace sera effectué à l'aide de membranes de PRF. Si ce gap est trop important, un décollement muco-périosté sur 6 à 10 mm, puis une incision horizontale du périoste sur 6 à 8 mm seront effectués. Cette technique permet de tracter la gencive attachée autour de la vis de cicatrisation, en la maintenant à l'aide de 2 points de suture. Les radiographies de contrôle montrent clairement une bonne ostéointégration de l'implant, un comblement de régénération déjà conséquent à 3 mois, puis parfait à 4 mois de la chirurgie. Le remodelage osseux autour et au-dessus du col implantaire semble lui aussi de bonne facture. L'examen de l'imagerie 3D au cone beam permet en premier lieu d'observer un sinus sain sans inflammation ni infection, ainsi qu'un remodelage osseux à l'apex et tout autour de l'implant (Figs. 7 et 8).

Dans le cas d'un soulevé de sinus par voie alvéolaire associé à la mise en place de l'implant par expansion osseuse, il faudra utiliser les inserts à bout convexe dans un premier temps, afin de permettre l'expansion latérale, puis les inserts concaves permettront de racler l'os sur les parois latérales de l'ostéotomie, pour pouvoir le projeter apicalement après fracture du dernier millimètre sous le plancher sinusien. S'il s'agit de placer un implant maxillaire complètement dans de l'os natif, alors l'utili-

### Cas 2

Fig. 9: Vue préopératoire – Fistule sur 24. | Fig. 10: Panoramic avec cône de gutta-percha inséré dans la fistule allant jusqu'à l'apex. | Fig. 11: Décontamination laser. | Fig. 12: Dégranulation laser. | Fig. 13: Utilisation de l'Osteo Safe dans l'alvéole déshabillée après débridement et décontamination. | Fig. 14: Positionnement de l'implant. | Fig. 15: MCI avec couronne provisoire. | Fig. 16: Panoramic de contrôle à deux mois. | Fig. 17: Couronne définitive à trois mois.



sation des inserts convexes est suffisante. Le dernier insert passé sera d'un diamètre inférieur au diamètre de l'implant choisit. L'intérêt de cette technique avait été noté dès 1996 par Summers lui-même, en proposant des ostéotomes coniques par rapport aux ostéotomes cylindriques, jusqu'alors uniquement disponibles. L'idée était bien de permettre une condensation osseuse latérale péri-implantaire, afin d'augmenter notablement la stabilité primaire et de compenser le manque de dimension verticale de l'os natif sous-sinuisien. L'objectif de cette technique est de maintenir, si possible, tout l'os maxillaire en repoussant l'os latéralement avec un trauma minimal, tout en élaborant une ostéotomie précise qui fracturera le dernier millimètre du plancher sinusien, tout en protégeant la membrane sinusienne. La conséquence sera une augmentation notable de la densité osseuse péri-implantaire associée à une forte élévation du BIC (Bone Implant Contact) et donc, de la stabilité osseuse.

### Cas 2

Le patient présente une fracture de la 24 avec infection périapicale importante (Figs. 9 et 10). Il est décidé une avulsion avec pose immédiate d'un implant avec mise en charge immédiate, après décontamination complète de l'alvéole extractionnelle à l'aide des lasers (Figs. 11 et 12). Ensuite, l'Osteo Safe est utilisé (Fig. 13) pour permettre une expansion trabéculaire en douceur et la pose d'un implant auto-tarandant conique (Axiom PX® – Anthogyr). Dans le cas présent où la récupération osseuse le long des parois de l'ostéotomie n'est pas nécessaire, seul le set d'inserts convexes sera utilisé.

Le positionnement palatin et sous-crestal de l'implant sera respecté (Fig. 14). Le gap entre l'implant et la corticale vestibulaire ne sera pas comblé. Le choix judicieux du pilier implantaire permettra une émergence idéale, aussi bien au niveau des tissus durs que des tissus mous. La couronne provisoire sera ainsi façonnée de telle sorte qu'elle ferme ce gap, en comprimant légèrement la gencive marginale (Fig. 15). Celle-ci sera montée en sous-occlusion fonctionnelle. Il sera bien évidemment recommandé au patient d'éviter la mastication volontaire sur cet implant, ainsi qu'une hygiène locale au moyen de coton imbibé de chlorhexidine. Suite au contrôle de l'ostéointégration (Fig. 16), l'empreinte sera effectuée 8 à 10 semaines après la chirurgie, suivie de la pose de la prothèse définitive (Fig. 17).

### Conclusion

La technique de placement implantaire à l'aide des ostéotomes n'est pas un concept nouveau. Par contre, le fait d'utiliser un ostéotome automatique permet d'avoir une meilleure vision du site, d'opérer en flapless, d'être plus précis dans le positionnement et d'avoir une progression plus homogène, par rapport aux ostéotomes frappés. Du côté du patient, le confort opératoire sera significatif et très appréciable. Il ne faudra pas oublier que si l'on veut éviter d'utiliser des matériaux de comblement, il faudra conditionner les tissus pour permettre leur régénération.

Dans le cas de pose d'implants postextractionnels immédiats, les lasers seront d'une utilité sans égal, car ils permettront la décontamination alvéolaire et induiront la régénération osseuse. Si les principes de base de cette régénération osseuse sont respectés, alors les

conditions sont suffisantes pour permettre une croissance osseuse sans utilisation de biomatériaux. Ces avantages seront déterminants lors de préparations comme les soulèvements de sinus par voie alvéolaire, mais aussi lors de « split crest » où la corticale vestibulaire est en général très fragile. Une importance cruciale sera donnée à la fermeture des tissus mous lors de la pose de l'implant, soit par un choix judicieux de la vis de cicatrisation (en hauteur et en diamètre) ou du pilier implantaire, permettant une légère compression des tissus mous et conférant à l'ensemble implant/connexion prothétique une « barrière » permettant la régénération des deux familles de tissus.

Ces techniques mini-invasives ont encore besoin de nombreuses améliorations et de validations par un plus grand nombre, toujours est-il que pour des raisons d'éthique et de sécurité, il devrait toujours être proposé la solution la moins invasive et la technique qui favorisera, guidera, induira cette régénération tissulaire, dont nous avons la plupart du temps la matrice autour de ces zones traumatisées.

*Note de la rédaction : une liste complète des références est disponible auprès de l'éditeur. Article publié dans le magazine DT Study Club France n° 4, 2015*



**Dr Gilles Chaumanet**

Chirurgie maxillo-buccale exclusive.  
Pratique privée à Villeneuve-Loubet (France) et à Vérone (Italie).

[www.drchaumanet.com](http://www.drchaumanet.com)

### Membrane CopiOs Extend®

- Optimisation de la ROG avec un isolement prolongé à **38 semaines**
- Aisance de manipulation
- Biocompatible



## Gamme CopiOs®

### L'Excellence pour la régénération osseuse



### CopiOs® Particulate

- **Procédé Tutoplast®** pour la préservation des propriétés ostéo-conductrices
- Alternative à la greffe osseuse autogène
- Remodelage rapide de l'os

# La pluridisciplinarité au service d'un cas complexe

Restauration bi-maxillaire implanto-portée

Docteur Jean-Luc Menager et David Claudel

## Situation initiale

Cette patiente de 68 ans, se présente à notre cabinet sur recommandation, pour exprimer ses doléances face à son esthétique actuelle.

Pour faire face à sa situation d'édentation totale et sur conseil de son chirurgien-dentiste de l'époque, elle a fait poser, il y a 10 ans, 6 implants maxillaires et 5 mandibulaires par un spécialiste local en implantologie.

Son chirurgien-dentiste a ensuite réalisé des restaurations prothétiques transvissées hybrides sur implants, avec armature en alliage et résine. Ces dernières n'ont pas été ôtées depuis.

L'examen initial montre des prothèses particulièrement engluées de plaque et de tartre, révélant outre la très grande difficulté à réaliser une hygiène basique, une forte addiction au tabac et café.

La patiente en toute bonne foi nous dit brosser ses dents deux fois par jour, se plaint de multiples fractures en particulier au maxillaire à droite et exprime sa déception par rapport à cette réhabilitation.

## Quelles sont les difficultés liées à une telle prise en charge ?

Ces patients, même s'ils ont pu profiter pendant plusieurs années de la fonctionnalité de leurs prothèses n'en retiennent que les côtés négatifs actuels (esthétique, fracture, etc.) Il convient avant tout de désamorcer la véhémence des propos et d'exprimer ses idées avec déontologie et prudence afin que celles-ci ne puissent être mal interprétées.

Une des phases les plus délicates est le démontage et les risques afférents (fracture de vis, perte d'un implant). Ce démontage est d'autant plus risqué qu'aucun pronostic final ne peut être effectué avant la mise à nu des implants. Il convient donc au niveau médico-légal de bien s'entourer des précautions d'usage car « y toucher c'est en assumer les aléas ».

L'examen radiologique panoramique nous révèle de façon surprenante une très bonne stabilité des implants (confirmée par la transmission de la radio à son implantologiste, et vérifiée par sondages lors du démontage.)

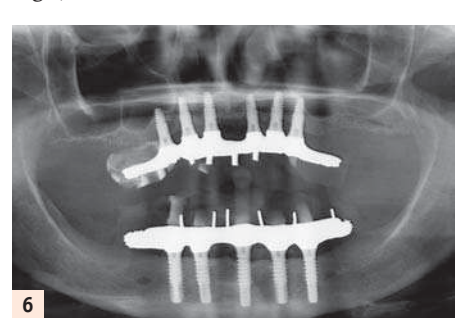


Fig. 6 : Examen radiologique panoramique.

## Phase de proposition thérapeutique

Afin d'optimiser notre intervention, une réunion de concertation avec David Claudel, maître-prothésiste chez Crown Ceram est organisée afin d'analyser les causes de l'échec des prothèses existantes et d'adapter la future réhabilitation prothétique aux conditions anatomiques mais aussi socio-culturelles.

Au maxillaire supérieur, il est décidé de réaliser un bridge FullZirCrown® transvissé (100 % oxyde de Zirconium), avec connectiques Titane pour la précision. Ceci assurera une grande solidité mais aussi optimisera l'esthétique et la résistance à la décoloration.

À la mandibule, une prothèse de type amovible fixée par Locator® sur une barre usinée titane, permettra de répondre aux nécessités de faciliter au maximum l'entretien tout en

ayant une stabilité digne d'une prothèse fixée.

L'association des deux permettra de minimiser les risques de fractures à répétition constatées au préalable.

Le choix technique des réalisations est expliqué à notre patiente qui accepte la solution prothèse amovible inférieure, bien qu'au départ son désir exprimé était surtout de ne pas avoir de prothèses à enlever.

## Phase de démontage des anciennes prothèses

Elle se révèle délicate par l'accessibilité des têtes de vis, en particulier dans les secteurs canins et prémolaires où nos tournevis s'avè-

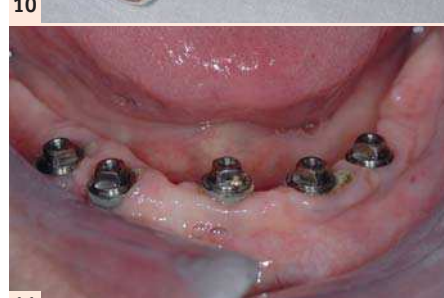
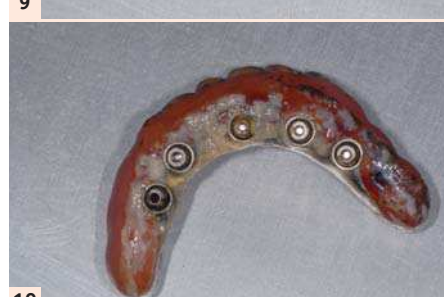
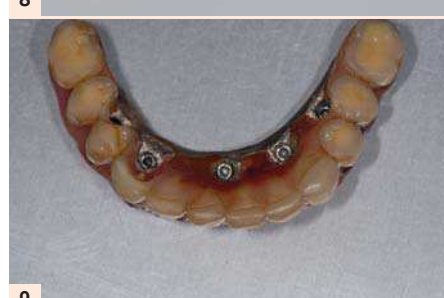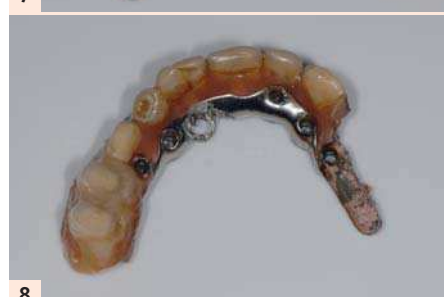Fig. 7 à 10 : Anciennes prothèses démontées. Fig. 11 : État gingival tout à fait satisfaisant.

rent limites en longueur. Plusieurs têtes de vis étant usées, il conviendra de fraiser l'armature métallique en trois endroits pour accéder à la vis. Cette phase est réalisée en deux temps : d'abord à la mandibule, puis au maxillaire. Elle nous révèle aussi surprenant que cela puisse paraître un état gingival tout à fait satisfaisant.

## Réhabilitation prothétique

Les implants sont de type Xive Tg de Dentsply.

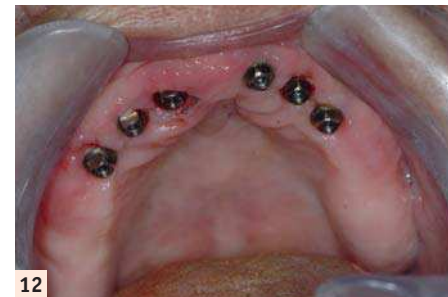

Fig. 12 : Implants posés en bouche au maxillaire.

Des empreintes primaires sont réalisées pour confectionner des portes empreintes adaptés.

Empreinte au silicone sur transfert d'empreinte selon technique classique.

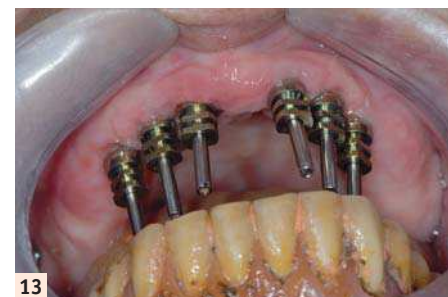

Fig. 13 : Mise en place des transferts d'implants pour réaliser l'empreinte primaire.

## Phase prothétique au laboratoire Crown Ceram

### Proposition prothétique de réhabilitation :

Dans les cas de réhabilitation de grande ampleur la concertation avec le praticien et le technicien est une phase essentielle de la réussite. Nous sommes confrontés pour ce cas à des impératifs techniques, nous obligeant à connaître et à prendre en considération la propriété intrinsèque des matériaux de reconstruction, que ce soit sur le plan mécanique, esthétique et biologique.

Effectivement, au maxillaire le choix de la Zirconie s'imposait comme une évidence au regard de sa capacité à limiter l'adhérence de la plaque bactérienne. Ensuite la réalisation d'un bridge FullZirCrown® nous a paru comme étant une solution très adaptée au problème de rupture initialement rencontré, du fait de la haute résistance de cette restauration.

À la mandibule, il nous fallait choisir un matériau plus tendre, ayant plus de résistance afin d'être tolérant aux contraintes

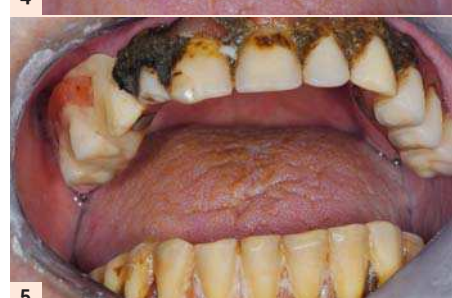
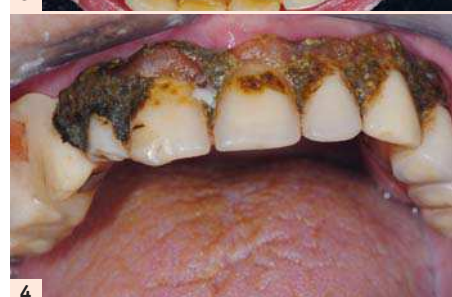
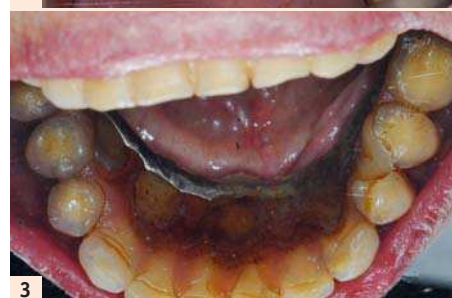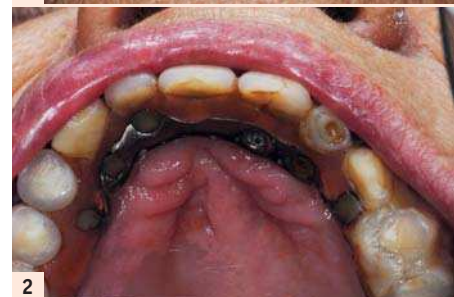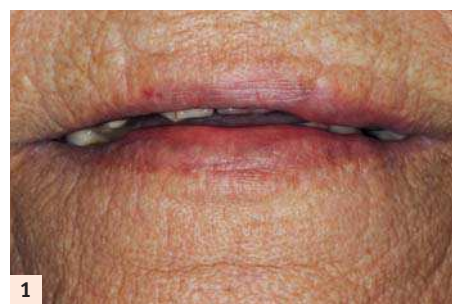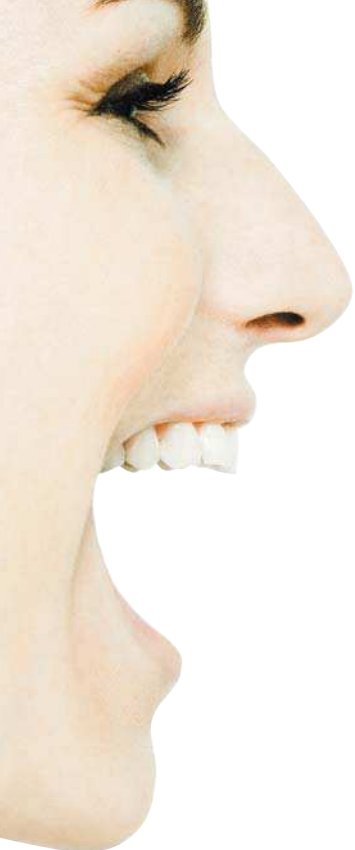Fig. 1 à 5 : Situation initiale de la patiente en bouche.



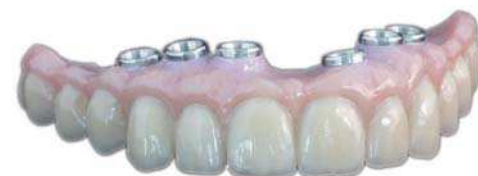

# NOUVEAUTÉS 2016

PAR LE LABORATOIRE FRANÇAIS LEADER EN CFAO  
TECHNOLOGIE INNOVANTE ULTRA PRÉCISE

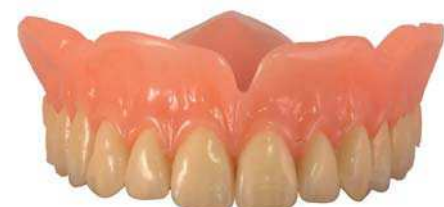## Restaurations transvisées plurales Ana. Barre®

- **Restaurations implantaire plurales**, de 2 à 14 éléments
- **Grand choix de conception** : bridge céramo-métallique ou céramo-céramique zircone transvisé stratifié à partir de 2 éléments, bridge FullZirCrown®, barre implantaire hybride simple, complexe ou avec attachements (type Locator®, Dolder®...)



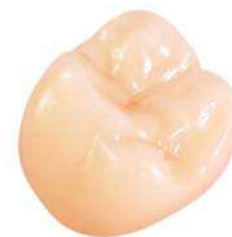## Adjointe Résine

- **Haute résistance à la fracture** grâce à l'utilisation de produits de qualité : résine Ivoclar Vivadent, dents Vita MFT
- **Parfaite adaptation en bouche** grâce à la compensation de retrait de polymérisation
- **Excellente tolérance** tissulaire



## FullZirCrown® classique ou monotointe

- **Biocompatibilité** : absence de métal, pour éviter les problèmes liés à la corrosion ou aux réactions allergiques
- **Haute résistance** : de 720 MPa à 1150 MPa, pour une résistance plus importante à la fracture et à la délamination
- **Préparation périphérique minimale** : pour une restauration plus conservatrice



LES  
PROTHÈSES  
DENTAIRES



### HAUTE TECHNOLOGIE

Précision et qualité constantes du sur-mesure grâce aux équipements High Tech au sein du laboratoire : CAO & FAO, imprimantes 3D, machines d'usinage 5 axes, machine de frittage laser

OBJECTIFS : PRÉCISION & QUALITÉ CONSTANTES