

digital

international magazine of digital dentistry

4 2015 wydanie polskie

ICV: 4,62 pkt.

_CAD/CAM

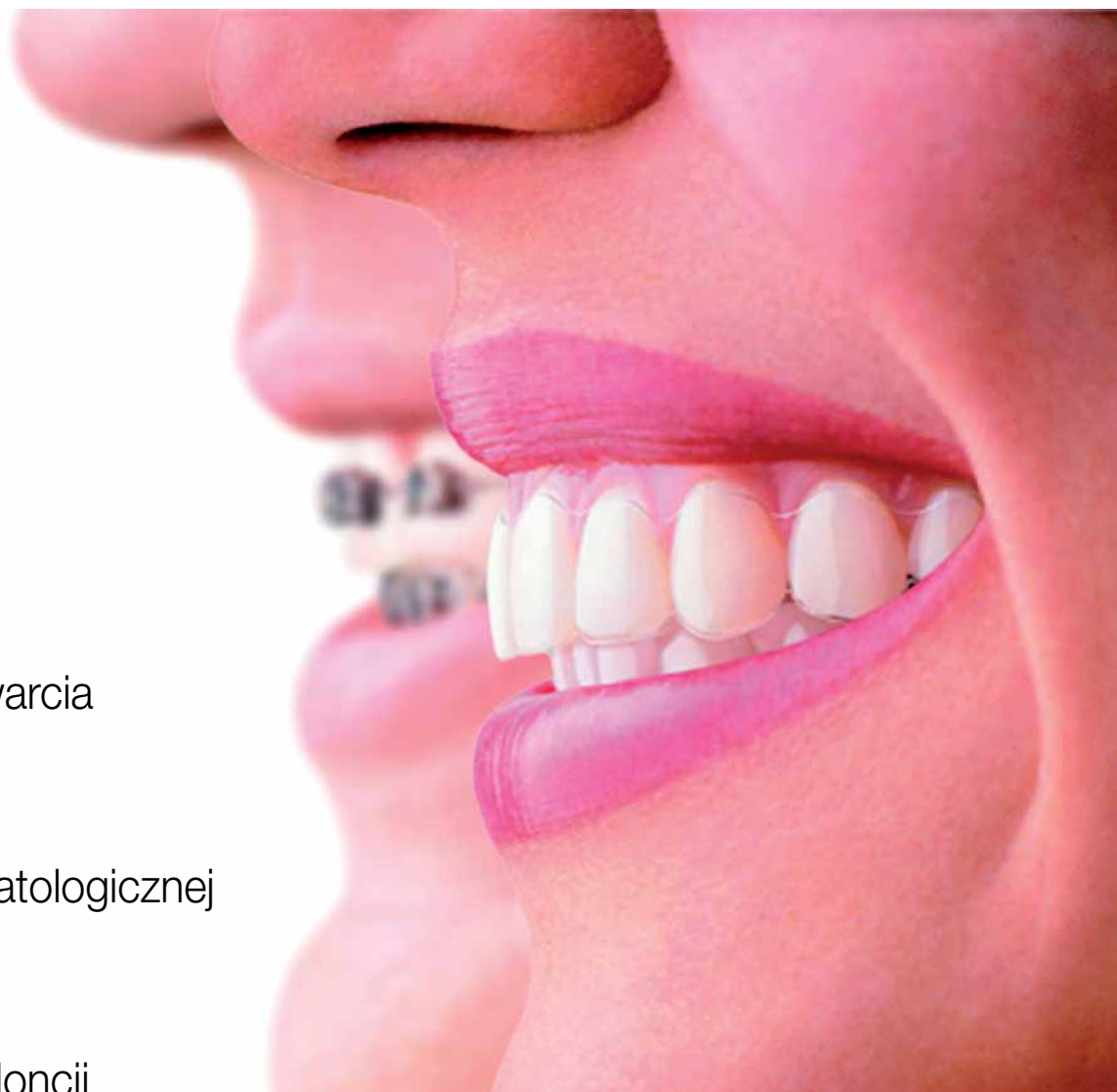Kompleksowa
rehabilitacja zwarcia

_CBCT

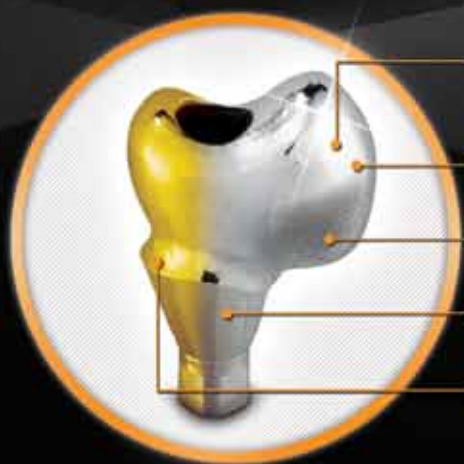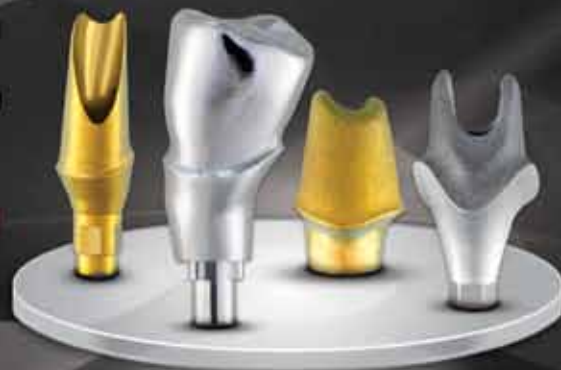Przyszłość
radiologii stomatologicznej

_Wydarzenia

1. Sympozjum
Cyfrowej Ortodoncji



INDYWIDUALNE ŁĄCZNIKI **TERAZ TANIEJ - 8%**



- WYPOLEROWANY PROFIL WYŁANIANIA OD STRONY DOŚLUZÓWKOWEJ
- ANATOMICZNY KSZTAŁT KORONY
- SPIASKOWANA POWIERZCHNIA
- TYTANOWE LUB CoCr
- ANODOWANIE NA KOLOR ZŁOTY



CENNIK

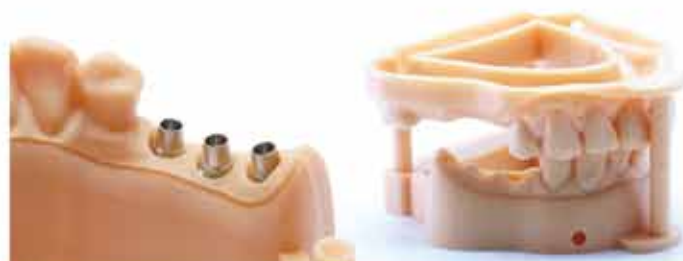BRUTTO

ŁĄCZNIK TYTANOWY Z PROJEKTU SRUBA W ZESTAWIE	299 zł
WYCIECIE ŁĄCZNIKA CoCr Z MODELU SRUBA W ZESTAWIE	506 zł
WYCIECIE ŁĄCZNIKA CoCr Z PROJEKTU SRUBA W ZESTAWIE	335 zł
ANODOWANIE KOLEM ZŁOTYM	46 zł
NACIĘCIE ANTYROTACJI DLA KORONY	23 zł
POLEROWANIE DOŚLUZÓWKOWE	0 zł
PIASKOWANIE POWIERZCHNI	0 zł

**CZAS
DOSTAWY 4 dni**
W PRZYPADKU WYSŁANIA MODELU W PLIKU

DRUKOWANIE MODELI 3D

- DRUKOWANIE MODELI ROBOCZYCH
- DRUKOWANIE MODELI ORTODONTYCZNYCH
- DRUKOWANIE KORON TYMCZASOWYCH Z KOMPOZYTU
- DRUKOWANIE PROTEZ SZKIELETOWYCH



TECHNOLOGIA PRZYSZŁOŚCI



MODELE DENTYSTYCZNE

Bardzo dokładne odwzorowanie przesłanego modelu na podstawie: skanu wewnętrznego / skanowanego modelu gipsowego lub skanu wycisku.



SUPER DOKŁADNE MODELE

Najdokładniejsze modele 3D, jakość której nie otrzymasz nigdy w gipsowym modelu. Dokładność na poziomie 25 mikronów, wyciągane słupki. Otwory na analogi kompatybilne z wieloma systemami jak Dess czy Core 3D.



DRUKUJEMY MODELE EDUKACYJNE

Nasze centrum druku 3D oferuje modele dla kursantów i studentów stomatologii



ŚWIETNIE SPASOWANA OKLUZJA

2 modele fiksowane w stabilnym zwarciu

**ZAINTERESOWAŁO CIĘ TO ?
ZADZWOŃ.NAPISZ.ODWIEDŹ**

system zamawiania modeli:
www.3D.ROBOCAM.INFO

robocam

/ROBOCAM.INFO

SKLEP@ROBOCAM.INFO

ROBOCAM.INFO

02-871 WARSZAWA
UL. KARCZUNKOWSKA 35

TEL: 0048 22 460 42 09
R.MICHALIK@ROBOCAM.INFO

Filozofia i... ignorancja...



Daniel Kahneman – psycholog, laureat nagrody Nobla w dziedzinie ekonomii powiedział: „Nasz najczęstszy błąd? Ignorujemy własną ignorancję”. A ja chciałbym czasem być, nawet przez kilka dni, jak Jim Carrey w filmie „Bruce Wszechmogący”, ale... nie jestem... I dlatego nasza Rada Naukowa powiększa się, rośnie zespół ekspertów. Powołaliśmy w tym roku zastępców Redaktora Naczelnego, abyście dostawali więcej praktycznych informacji, zwłaszcza od strony technicznej i dlatego pragnę powitać w funkcji zastępców: technika dentystycznego Andrzeja Duliana i lekarza dentystę Magdalenę Jaszczak, która zaszczyciła nas w poprzednim numerze słowem wstępnym i ciekawym artykułem.

Myślę, że ten kierunek rozwoju spowoduje wyniesienie magazynu *digital* na jeszcze wyższy poziom. Ponieważ obserwuję niesamowity rozwój naszej, polskiej stomatologii i widzę podczas kongresów i rozmów kulaarowych, jakie piękne robicie zdjęcia, jakie skomplikowane prace protetyczne, jak doskonale osiągacie efekty estetyczne i funkcjonalne, ponownie zapraszam do publikacji w naszym magazynie opisów przypadków z Waszej pracy. Ta praktyczna wiedza jest ogromną wartością dla wielu lekarzy, którzy z cyfryzacją stomatologii jeszcze się nie zaprzyjaźnili albo nadal szukają swojej drogi.

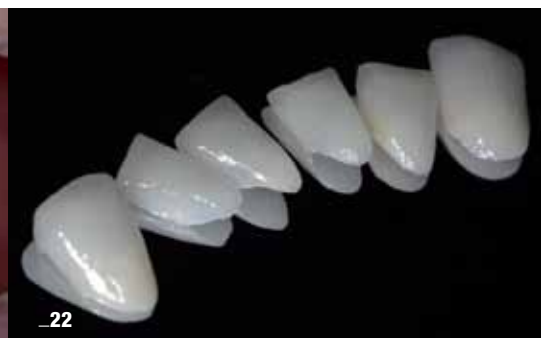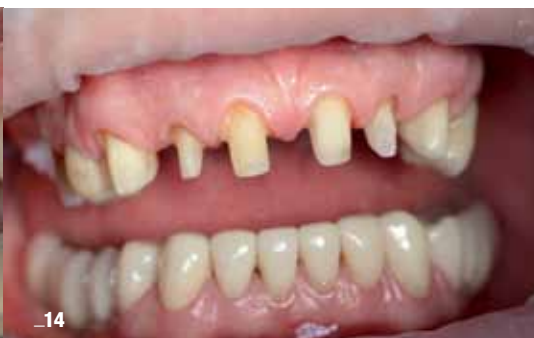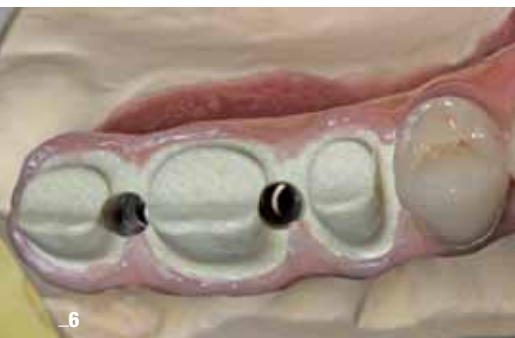Przed Wami ostatni już numer *digital* w tym roku. Koniec roku to czas przemyśleń i podsumowań, często podsumowań natury trochę bardziej filozoficznej i dlatego pozwolę sobie zacytować słowa jednego z najciekawszych myślicieli naszych czasów – Dalajlamy, który mówi: „Człowiek poświęca swoje zdrowie, by zarabiać pieniądze. Następnie poświęca swoje pieniądze, aby odzyskać zdrowie. Oprócz tego jest tak zaniepokojony swoją przyszłością, że nie cieszy się z terażniejszości. W rezultacie nie żyje ani w terażniejszości, ani w przyszłości. Żyje tak, jakby nigdy nie miał umrzeć, po czym umiera, tak naprawdę nie żyjąc”.

Życzę Wam, Koleżanki i Koledzy, aby nadchodzący rok był dla Was rokiem rozwoju, ciekawych inicjatyw, dobrych decyzji, ale przede wszystkim radości z tego, co robicie każdego dnia!

Życzymy udanej lektury!

Z pozdrowieniami

Master of Science in Oral Implantology,
Założyciel i Członek Zarządu Implant Masters Poland (IMP)



| Od wydawcy

- 03 **Filozofia** i... ignorancja...
_Tomasz Śmigiel

| Terapie kompleksowe

- 06 Kompleksowe postępowanie **w leczeniu implantologicznym** szczęki z zastosowaniem **CBCT** i **CAD/CAM** – część 2
_Tomasz Śmigiel

| CAD/CAM

- 14 Wielofunkcyjne **wykorzystanie systemu CAD/CAM** w kompleksowej rehabilitacji zwarcia
_Paweł Bernatek i Anna Simierska

| Narzędzia i technologie

- 22 **Skaner wewnątrzrustny** – perfekcyjne narzędzie w **rehabilitacji zwarcia**
_Magdalena Jaszczak-Małkowska i Robert Michalik

| CBCT

- 30 Przyszłość radiologii **stomatologicznej**
_Ingrid Różyto-Kalinowska

| Biomechanical principles

- 32 A minimally invasive approach **according to biomechanical principles** of teeth
_Michael L. Young, USA

| Informacje rynkowe

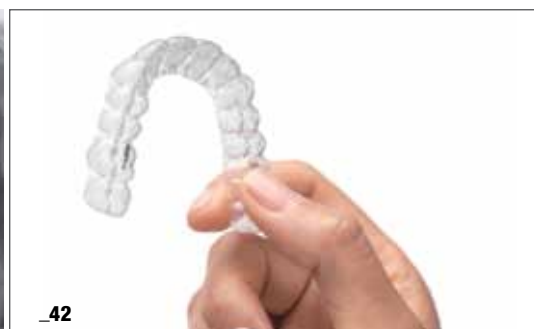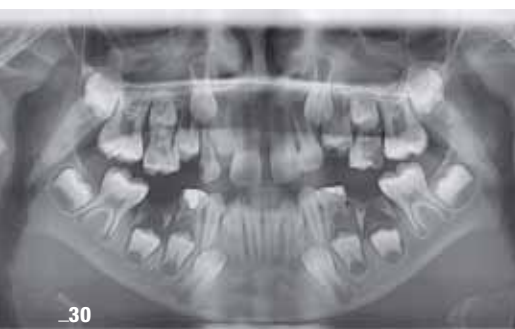- 42 **Invisalign^{G6}** – odkryj nowe możliwości!

| Wydarzenia

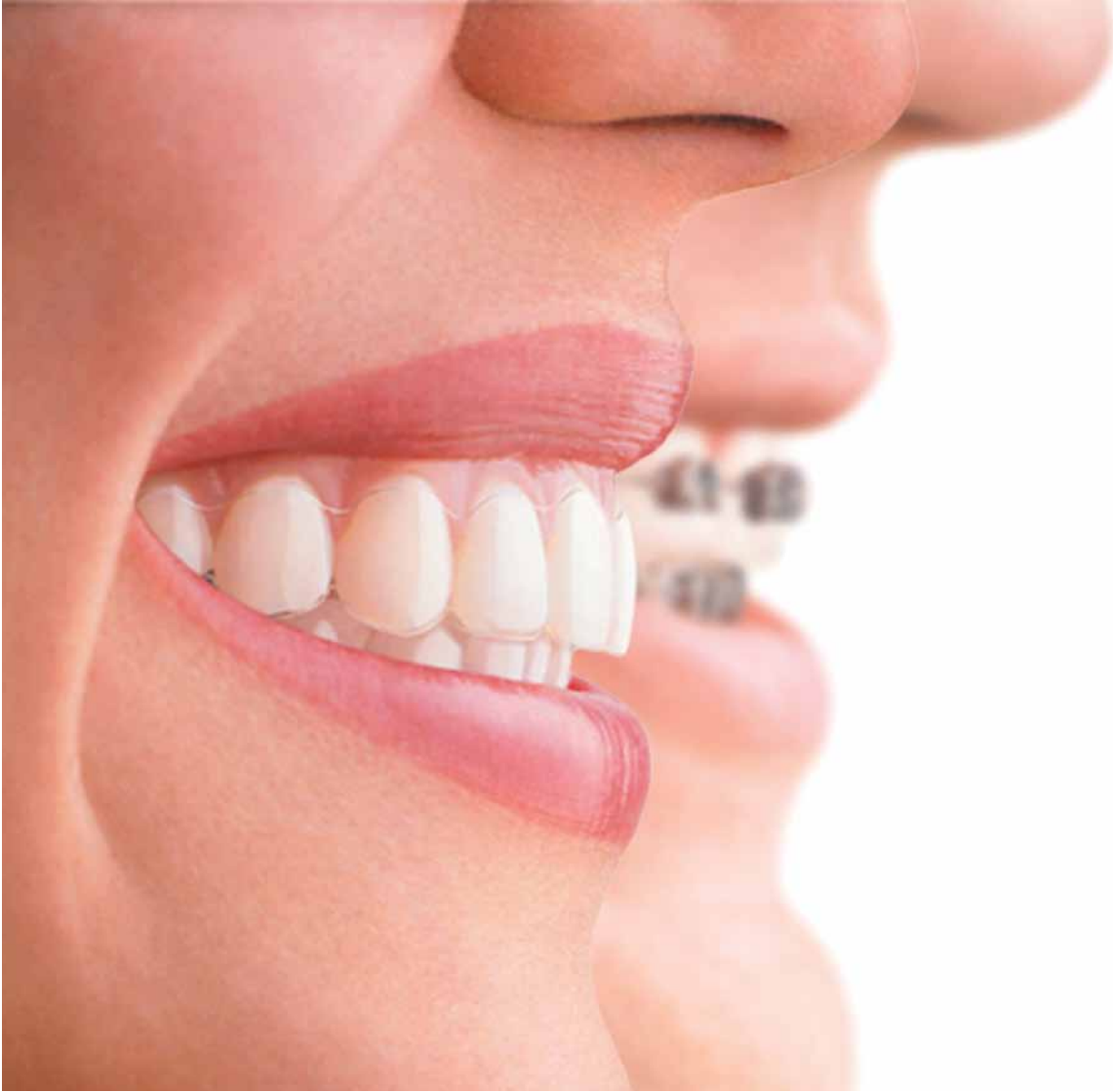- 44 **1. Sympozjum** Cyfrowej Ortodoncji
_Tomasz Musiał

| Informacje

- 46 O wydawcy



Invisalign. The world's **leading** clear aligner treatment.



Since 1999, Invisalign clear aligners have been at the forefront of orthodontic innovation, helping Invisalign Providers to treat over 3 million patients worldwide and help achieve the desired clinical outcome. Invisalign follows the same biomechanical principles as traditional orthodontics, providing you with an advanced force system for tooth movements. ClinCheck® software, our 3D digital treatment planning software, delivers personalised treatment plans for you to see before treatment begins.

Go to **[invisalign.pl](https://www.invisalign.pl)** for more information.



Kompleksowe postępowanie w leczeniu implantologicznym szczęki z zastosowaniem CBCT i CAD/CAM – część 2

Complex proceeding in implantological treatment for the
maxilla by means of a CBCT and CAD/CAM system – part 2

Autor_Tomasz Śmigiel

Streszczenie: W artykule przedstawiono etapy diagnostyki, planowania oraz leczenia implantologicznego. Podczas planowania uwzględniono konieczność wykonania uzupełnienia tymczasowego w celu podniesienia komfortu życia pacjenta, mając na uwadze konieczność wykonania zabiegów augmentacyjnych, a co za tym idzie – długie oczekiwanie na wykonanie ostatecznej pracy protetycznej. Ostateczna konstrukcja została wykonana z wykorzystaniem techniki CAD/CAM oraz z zastosowaniem mocowania za pomocą teleskopów i łączników przykręcanych w celu łatwego demontażu.

Summary: *This article presents phases of diagnostics, planning and implantological treatment. In the process of planning, the necessity of creating temporary restorations in order to raise the comfort of the patient was included, keeping in mind the fact that augmentative procedures must be performed and, as a result, the process of creating the final prosthesis will last longer. The final construction has been made by means of the CAD/CAM technique and by means of telescope mounting as well as connectors that are assembled thanks to screws to facilitate disassembly.*

Słowa kluczowe: CAD/CAM, wirtualne projektowanie, korony teleskopowe, augmentacja, konstrukcja przykręcana, kompleksowa rehabilitacja protetyczna, proteza tymczasowa, CBCT.

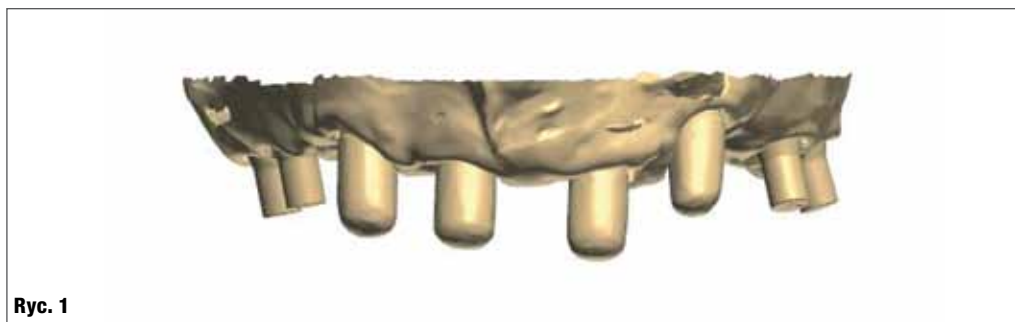Key words: *CAD/CAM, virtual designing, telescope crowns, augmentation, a construction based on screws, complex prosthetic rehabilitation, temporary prosthesis, CBCT.*

__Po okresie integracji implantów w odcinkach bocznych szczęki po stronie prawej i lewej, która musiała przebiegać zdecydowanie dłużej niż w odcinku przednim z powodu konieczności wykonania zabiegów augmentacji kości sinus lift, można było przystąpić do projektowania i budowania ostatecznej konstrukcji uzupełnienia protetycznego.

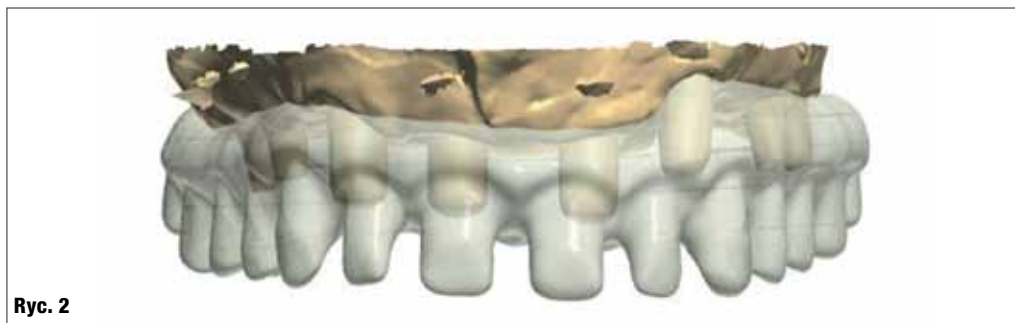Pacjent był przez cały czas doskonale zabezpieczony tymczasowo, gdyż korzystał z protezy szkieletowej opartej na 4 teleskopach w odcinku przednim. Korzyści, jakie płynęły z takiego rozwiązania polegały nie tylko na komforcie pacjenta, ale także na fakcie, że implanty w odcinku przednim, zaraz po okresie wstępnej integracji zostały poddane obciążeniu funkcjonalnemu, co powoduje, iż

kość otaczająca implant ulega zagęszczeniu dzięki treningowi. Kolejną korzyścią był fakt, że nie było potrzeby demontażu łączników na implantach w odcinku przednim, gdyż zainstalowane łączniki miały już osadzone korony teleskopowe pierwotne, a wtórne były przygotowane jako drugi zestaw do osadzenia w konstrukcji ostatecznej.

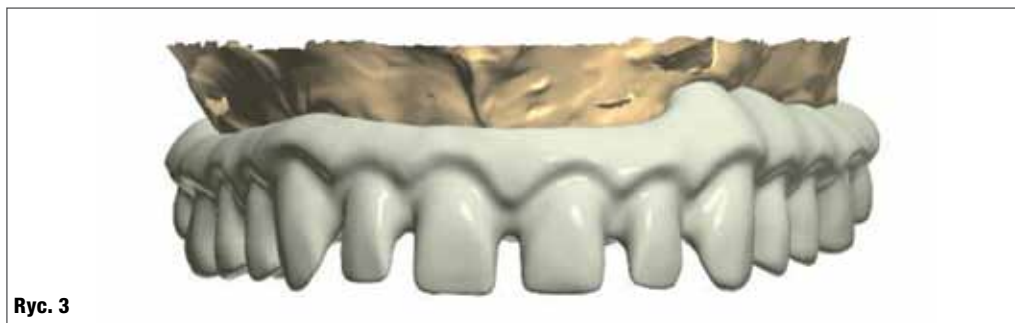Jako ostateczne uzupełnienie protetyczne zaplanowano wykonanie mostu przykręcanego do 4 implantów oraz opartego na 4 teleskopach na podbudowie belki wykonanej w technice CAD/CAM z materiału Trinia, na którą zostaną naklejone korony porcelanowe na podbudowie z tlenku cyrkonu. Pozostała część struktury zostanie wylicowana różowym materiałem kompozytowym w celu imitacji dziąsła.



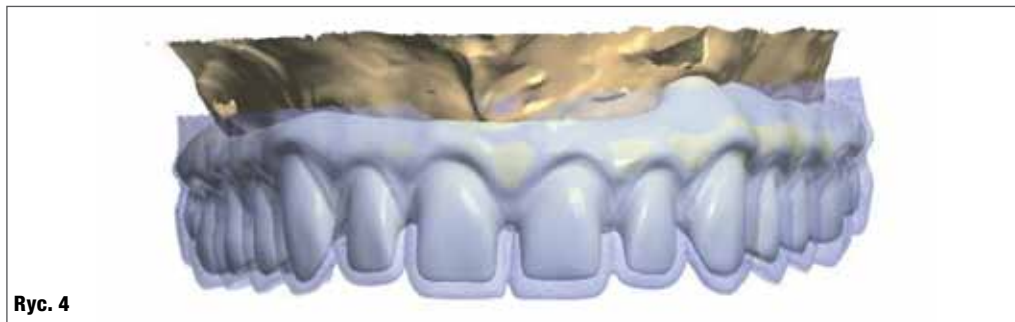Ryc. 1



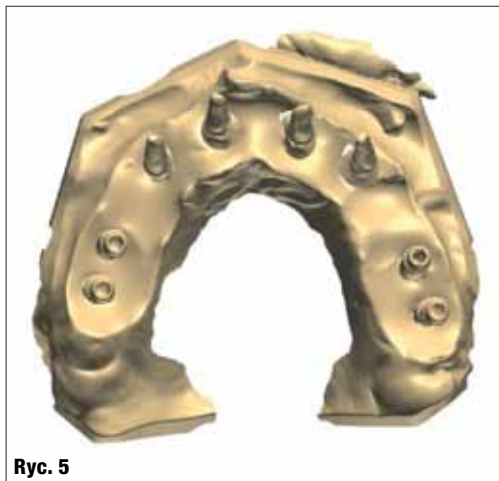
Ryc. 2



Ryc. 3



Ryc. 4



Ryc. 5



Ryc. 6

Ryc. 1 _Wirtualny obraz zeskanowanego modelu z widocznymi łącznikami i koronami teleskopowymi.

Ryc. 2 _Projekt konstrukcji z włączoną przezroczystością.

Ryc. 3 _Gotowa konstrukcja na wirtualnym modelu.

Ryc. 4 _Nałożony skan tymczasowej protezy (kolor niebieski) na projekt konstrukcji.

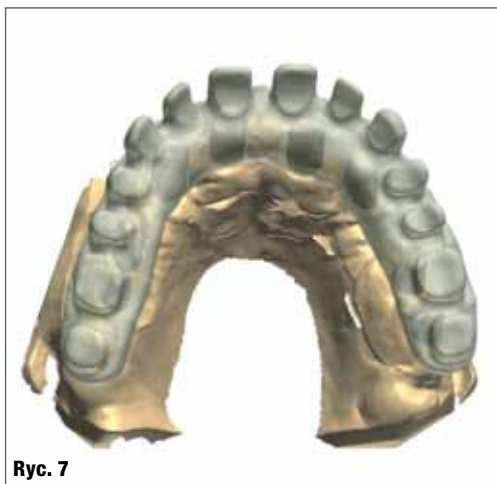Ryc. 5 _Projektowanie podbudowy od strony podniebiennej. Widoczne łączniki przed nałożeniem koron teleskopowych w odcinku przednim oraz łączniki do przykręcania w odcinku bocznym.

Ryc. 6 _Nałożony projekt koron teleskopowych na łączniki w odcinku przednim.

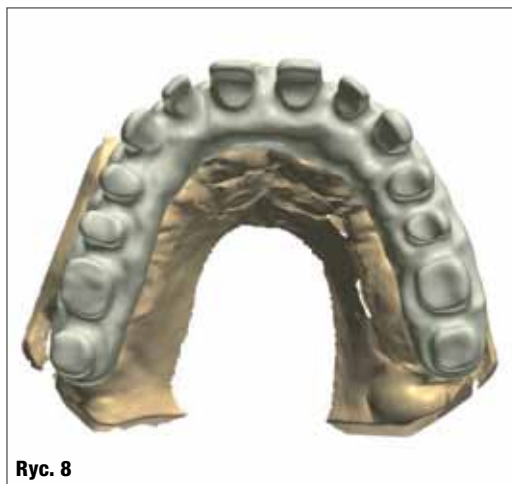
W celu przygotowania mostu model gipsowy został zeskanowany i przeniesiony do świata wirtualnego w celu zaprojektowania belki (Ryc. 1). Belkę projektuje się, używając możliwości oprogramowania w taki sposób, aby w pierwszej fazie projekt był przezierny w celu uwidocznienia położenia łączników oraz pozycji teleskopów w odcinku przednim (Ryc. 2). Po dokładnym zaplanowaniu kształtu i rozmieszczeniu filarów pod

korony porcelanowe przezierność została wyłączona (Ryc. 3).

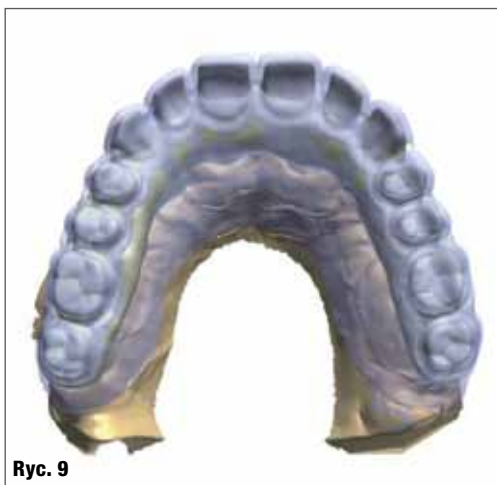Kolejnym etapem jest zaplanowanie wielkości i kształtu ostatecznych zębów, które jako korony porcelanowe zostaną wklejone na konstrukcję (Ryc. 4). W tym celu bardzo pomocne jest nałożenie na projekt belki skanu wzorcowej protezy tymczasowej, którą pacjent używa



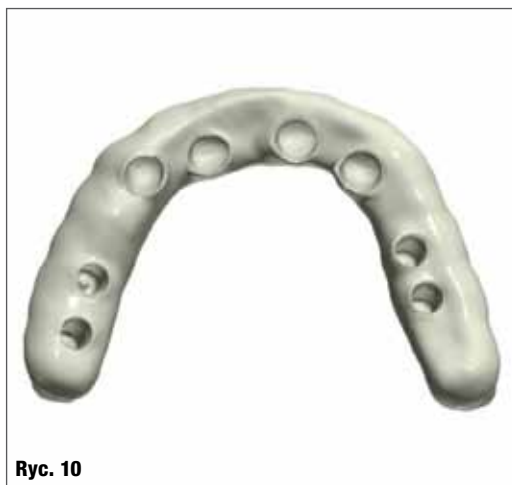Ryc. 7



Ryc. 8



Ryc. 9



Ryc. 10

Ryc. 7_Projekt konstrukcji z włączoną przezroczystością.

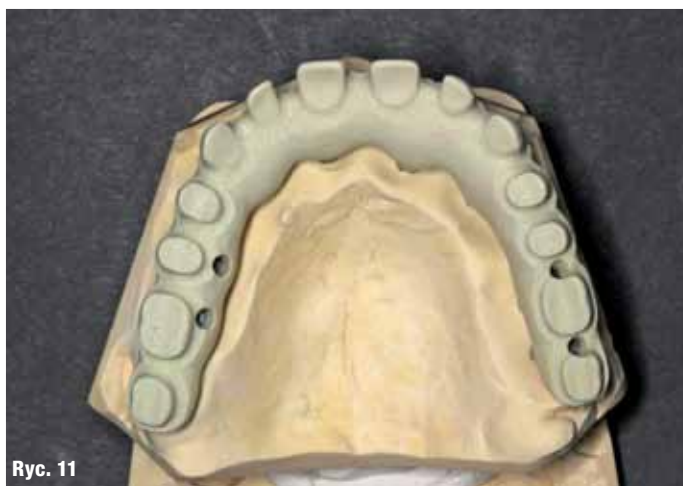Ryc. 8_Gotowa konstrukcja na wirtualnym modelu.

Ryc. 9_Nałożony skan tymczasowej protezy (kolor niebieski) na projekt konstrukcji.

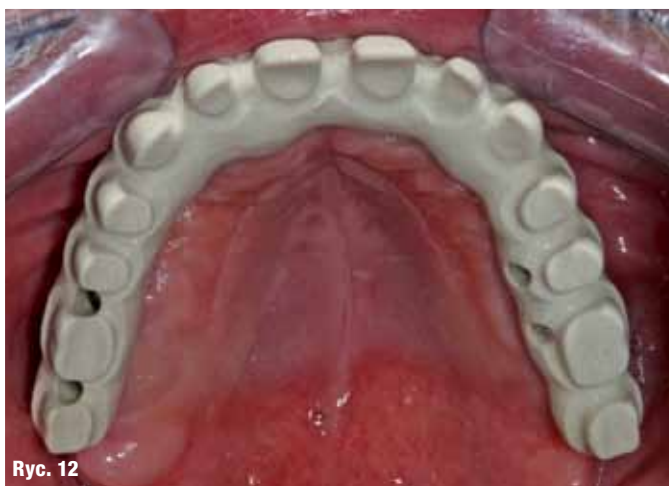Ryc. 10_Gotowy projekt suprastruktury od strony dodiążsłowej.

Ryc. 11_Wycięta suprastruktura przeniesiona na model.

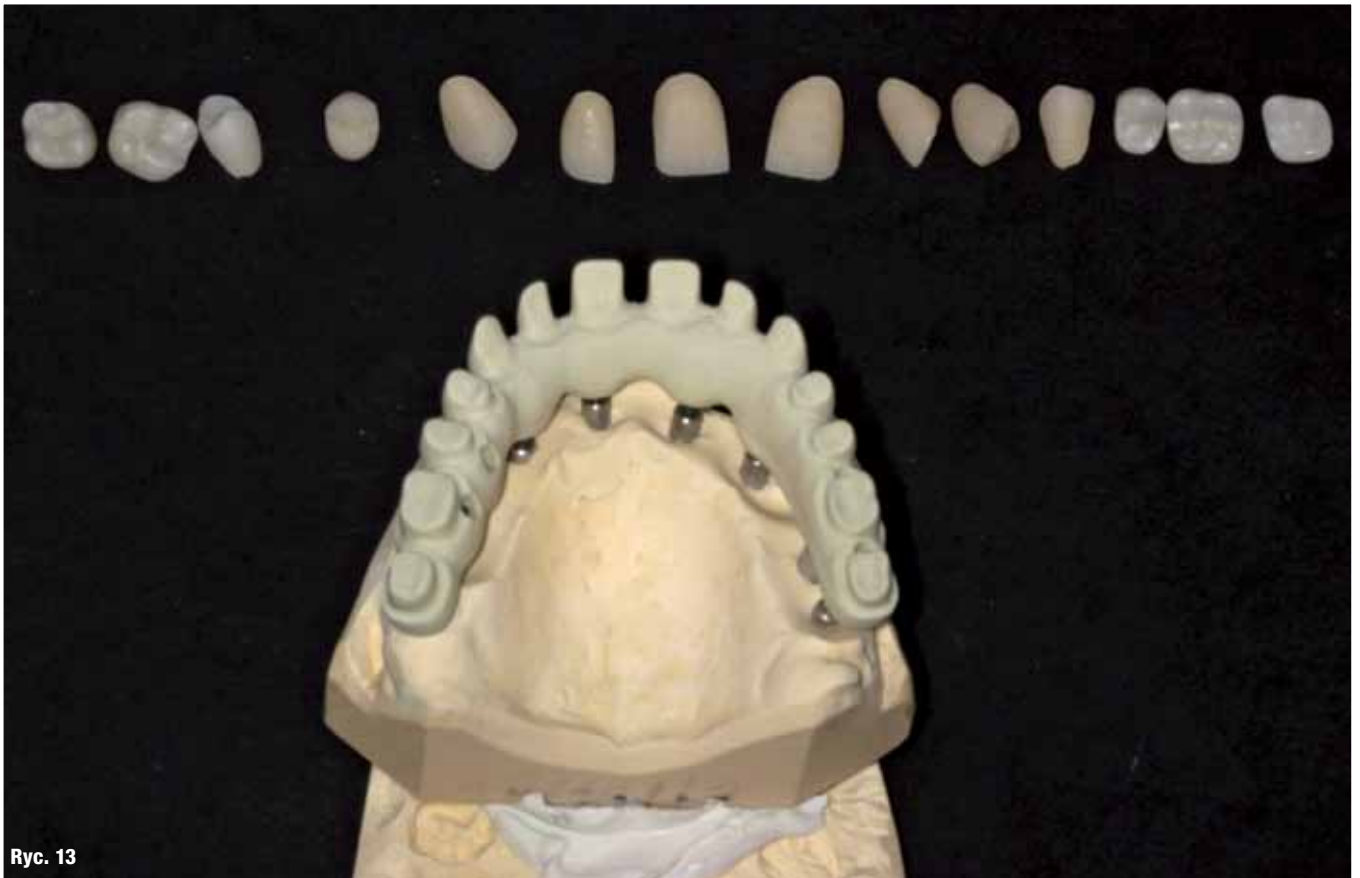Ryc. 12_Próba konstrukcji w ustach – widoczne otwory do przykręcania.



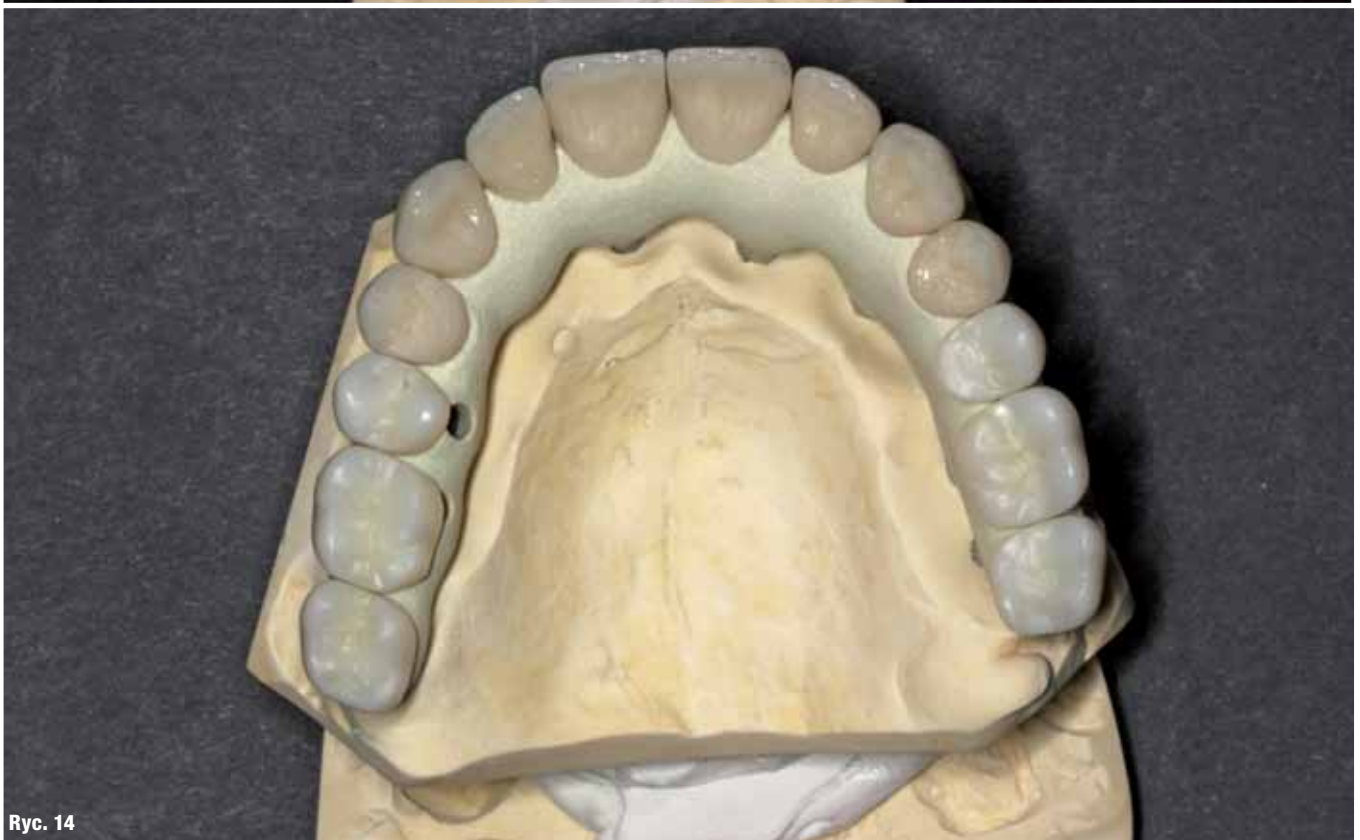Ryc. 11



Ryc. 12



Ryc. 13



Ryc. 14

Ryc. 13_Przygotowane do próby korony porcelanowe.

Ryc. 14_Korony porcelanowe na modelu przed licowaniem różowym kompozytem.