

# IMPLANT TRIBUNE

The World's Newspaper of Implantology · Italian Edition

Maggio 2014 - anno III n. 2

www.dental-tribune.com

Poste Italiane s.p.a. - Spedizione in Abbonamento Postale - D.L. 353/2003 (conv. in L. 27/02/2004 n. 46) art. 1, comma 1, IO/MI - Contiene inserti pubblicitari

**T3 IMPLANT** **BIOMET 3i**

## PERIMPLANTITE

La patologia dell'osteointegrazione



Richiedi subito una copia aggiornata della brochure "Perimplantite, la patologia dell'osteointegrazione".

info@biomax.it  
T. 0444 913410



**Impianto T3**  
ZONA CORONALE



Rugosità di superficie:  
Valore Medio Complessivo  
Sa 0,3 µm

**"L'unica superficie** contro il rischio perimplantite con validazione scientifica supportata da uno studio multicentrico e randomizzato con pubblicazione a 5 anni ed osservazione a 7 anni."

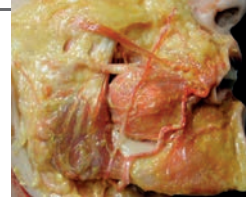**RICHARD LAZZARA**  
*Journal of Periodontology, Aprile 2010, pagg. 493-501.*

www.biomax.it

### FOCUS ANATOMIA

La regione palato-pterigo-tuberositaria  
Interesse chirurgico in implantologia

La regione PPT offre un grande interesse chirurgico nei casi in cui vi è una scarsa possibilità o il rifiuto del paziente di realizzare degli innesti per aumentare il volume dell'osso nella regione dei molari.



pagina 8

### INDUSTRY REPORT

Il controllo chimico della placca nella terapia delle malattie parodontali e perimplantari placca-indotte

La placca batterica presenta tutte le caratteristiche proprie di un biofilm; si tratta, infatti, di un aggregato di cellule microbiche adese a una superficie e incluse in una matrice polimerica extracellulare da esse prodotta.



pagina 20

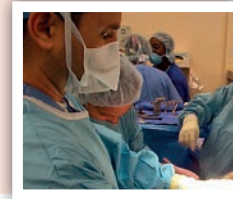
**DENTAL TRIBUNE**  
The World's Dental Newspaper - Italian Edition

Seguici su  
**Twitter!**  
**@DT\_ita**




## Prospettive attuali di chirurgia orale

Il termine "chirurgia" deriva dalle parole greche "chir" (mano) e "ergos" (lavoro). Secondo questa etimologia, la chirurgia dovrebbe includere qualsiasi lavoro clinico implementato con le nostre mani.



> pagina 4

### ATTUALITÀ

EAO Roma 2014 3

### CLINICA & PRATICA

Perio meets implant dentistry  
A time-tested relationship 6

### NOVITÀ DALLE AZIENDE

Corso su dissezioni anatomiche  
Israele. Anima, corpo e tecnologia 24

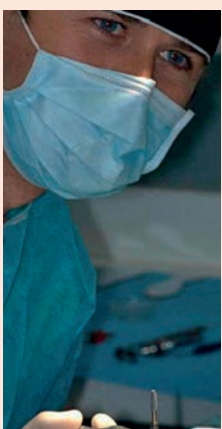
## DTI lancia il Digital Dentistry Show

Oggi la tecnologia digitale in odontoiatria è uno dei segmenti di mercato più in crescita: all'interno degli studi e nei laboratori dentali i processi digitali sono sempre più determinanti nella pratica quotidiana. Per offrire ai professionisti del settore un'occasione unica per tenere il passo con tali progressi, il Gruppo Dental Tribune International (DTI) di cui l'edizione italiana fa parte lancia il Digital Dentistry Show (DDS), un evento se non storico, certamente originale in assoluto, trattandosi della prima manifestazione espositiva interamente dedicata al digitale in odontoiatria.



> pagina 29

## Sogni e passioni di un giovane odontoiatra



Abbiamo avuto il piacere di conoscere Luca Mangani, giovane odontoiatra di 27 anni, laureatosi nel 2010 all'Università degli Studi di Roma "Tor Vergata" e specializzatosi in Chirurgia Odontostomatologica all'Università "G. D'Annunzio" di Chieti nel 2013.

**Dott. Mangani, che cosa l'ha spinto a preferire la branca della chirurgia alle altre specialità dell'odontoiatria?**

*L'amore per la chirurgia posso tranquillamente affermare che è nato per caso, quando ero uno studente alle prime armi, esattamente al II anno.*

> pagina 14



Cone Beam 3D Imaging

## NewTom

what's next



CREIAMO NUOVE PROSPETTIVE,  
DA SEMPRE.



**GIANO, il meglio per l'imaging diagnostico dentale.**

- Funzionalità CB3D e Ceph facilmente integrabili, per risultati eccellenti.
- Sensore 2D trasferibile e utilizzabile sulla struttura principale e sul braccio Ceph.
- Tecnologia di ultima generazione per la creazione di immagini panoramiche con un piano focale accurato.
- Ampi FOV 3D per una diagnosi completa dell'intera arcata superiore e inferiore.

L'efficacia di un metodo di ricerca senza eguali e l'affidabilità dei massimi standard di qualità, rendono NewTom, precursore dell'imaging CBCT, la prima e più significativa realtà nel settore e GiANO la migliore soluzione per l'imaging diagnostico dentale.

GiANO

AMICI DI BRUGG - Rimini - 22 / 24 Maggio 2014



**REVELLO**  
Materiali e Componenti per il Dentale

Padiglione C7, Stand 40-41

NewTom - Via Silvestrini, 20 - Verona, Italy 37135 - T +39 045 8202727 +39 045 583500 - info@newtom.it - www.newtom.it





## Le perimplantiti: la prevenzione è il miglior trattamento



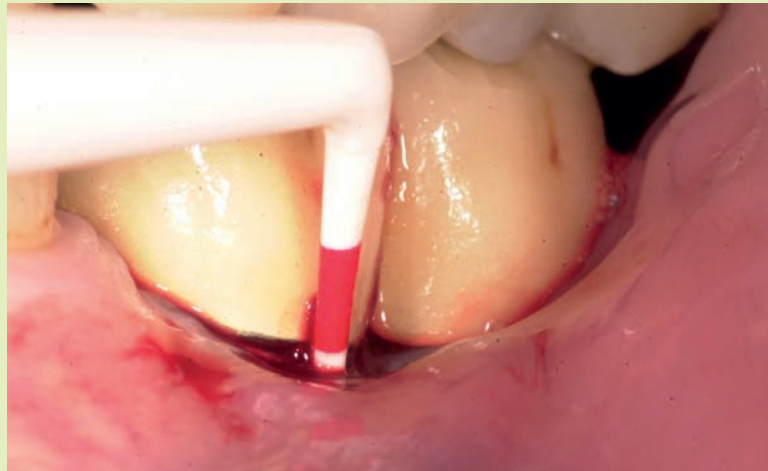**S**i parla molto di perimplantiti e la comunità scientifica ha prodotto negli ultimi anni molti lavori scientifici sull'argomento; tuttavia bisogna chiedersi se c'è stato solo un aumento di interesse della curiosità scientifica o sono in costante aumento le perimplantiti. Esiste un reale problema clinico? Una recente revisione sistematica apparsa in letteratura<sup>1</sup> con un elevato numero di pazienti e impianti (rispettivamente 1.497 e 6.283), ha evidenziato come la prevalenza della mucosite, equivalente della gengivite nei denti naturali, sia del 60% nei pazienti (30% negli impianti) mentre la prevalenza di perimplantite è intorno al 18% dei pazienti (9% degli impianti). Sicuramente sono percentuali che ci devono far riflettere sapendo che ci sono alcuni pazienti che sembrano essere più suscettibili di altri a sviluppare la malattia: i fumatori e i pazienti con una storia pregressa di parodontite, anche se, su questo ultimo fattore, nella revisione sistematica non si è raggiunta una significatività statistica. Un'altra importante valutazione è se considerare come unità di misura il paziente o l'impianto. Si da molta enfasi al fatto che l'unità di misura debba essere il paziente, tuttavia penso che sia più giusto avere l'impianto come unità di misura quando si devono comparare i protocolli terapeutici su come trattare le perimplantiti, le morfologie implantari in termini di macro e micro geometria perché non tutti gli impianti e non tutte le superfici implantari sono uguali e possono avere una diversa suscettibilità alla perimplantite.

Il paziente come unità di analisi potrebbe essere più appropriato in lavori scientifici in cui si studia la frequenza in generale del problema e le complicanze sistemiche della terapia implantare. Nella revisione sistematica sopracitata sono espresse una serie di limitazioni rappresentate dal disegno dello studio, dal sistema implantare utilizzato, dalla lunghezza del follow-up dello studio, dalla mancanza di un programma standardizzato di terapia di supporto. Inoltre dai dati della letteratura<sup>2</sup> e dalla nostra esperienza clinica più che ventennale, emerge che la terapia di supporto implantare con richiami periodici sia il fattore fondamentale del successo implantare a lungo termine, per cui ogni paziente con impianti è un paziente parodontale.

Un altro dato importante da tenere in considerazione è che esiste un maggior consenso a livello della comunità scientifica, sulla cura della parodontite rispetto alla cura della perimplantite, per cui il clinico, che ha più difficoltà a trattare le perimplantiti, ha come strategie terapeutiche un programma rigoroso di richiami periodici e la diagnosi precoce.

In un altro recente lavoro<sup>3</sup> si è valutata la frequenza di perimplantiti in Svizzera e si è visto che la percentuale a livello implantare è intorno al 5-6% dopo 5 anni e 7-9% dopo 10 anni; purtroppo anche in questo lavoro non si riescono a evidenziare e confrontare le percentuali di perimplantite dei diversi sistemi implantari. Si può obiettare che le superfici lisce sono più resistenti alla progressione della perimplantite rispetto alle superfici lisce, tuttavia dobbiamo essere consci che c'è una

profonda differenza tra il processo di osteointegrazione (osteogenesi a distanza) tra le superfici lisce e quelle ruvide (osteogenesi per contatto) ed uno studio condotto



dalla nostra scuola su impianti ibridi ha dimostrato in maniera inequivocabile che nello stesso paziente la parte liscia dell'impianto aveva un BIC del 34% e quella ruvida del 73%<sup>4</sup>.

Un altro studio ha analizzato i fallimenti precoci della clinica Brånemark dal 1986 al 2010 e ha ritrovato il nostro stesso trend: più fallimenti con le superfici lisce. Su un totale di 35.444 impianti l'incidenza dei fallimenti precoci era del 8,95% nella maxilla e del 1,84% nella mandibola nel periodo 1986/2002 in cui erano utilizzati gli impianti lisci. Dall'introduzione degli impianti ruvidi (2003/2010) si è verificata una riduzione dei fallimenti precoci (2,65% nella maxilla e 1,53% nella mandibola)<sup>5</sup>. Studi clinici<sup>6</sup> hanno dimostrato che gli impianti lisci hanno percentuali di successo inferiori agli impianti ruvidi specialmente in osso meno mineralizzato e nei settori latero-posteriori della mandibola e della maxilla. Revisioni sistematiche sugli impianti corti, hanno dimostrato come le superfici ruvide giochino un ruolo fondamentale nella sopravvivenza implantare e permettano di raggiungere la stessa predicibilità degli impianti più lunghi<sup>7</sup>.

Secondo me nel 2013 non si può tornare indietro e abbassare la percentuale di successo, ritornan-

do ad avere una differente distribuzione dei fallimenti implantari: ricordo che negli impianti ruvidi i fallimenti sono per il 90% prima del carico protesico, negli impian-

ti lisci la percentuale di fallimenti precoci è del 50%, per cui il clinico si trova ad affrontare il resto del 50% dei fallimenti quando il paziente ha già finalizzato la protesi<sup>8</sup>.

La perimplantite è una patologia complessa in cui numerosi fattori sono coinvolti: fattori legati al paziente con i suoi stili di vita, la condizione locale dei tessuti perimplantari, il sistema implantare utilizzato. Le uniche armi efficienti che abbiamo per contrastarla sono rappresentate da un attento e personalizzato programma di mantenimento parodontale unito a due fattori: diagnosi precoce ed oculata scelta del sistema implantare con la propria e specifica suscettibilità alla progressione della perimplantite<sup>9</sup>. Inoltre ci sono ancora molti fattori che non si conoscono a fondo. In un recente lavoro<sup>10</sup> che ha come autori i padri della moderna implantologia come Albrektsson, Dahlin, Jemt, Sennerby e Wennerberg, è stato ipotizzato che la perimplantite sia secondaria alla perdita ossea e che tutto parta da un disequilibrio tra reazione dell'ospite ed impianto. Interessante contributo che vale la pena di leggere.

Prof. Tiziano Testori

### bibliografia

1. Atieh MA, Alsabeeha NHM, Faggion CM, Duncan WJ. The frequency of peri-implant disease: a systematic review and meta-analysis. J Periodontol 2013; 84: 1586-1598.
2. Quirynen M, Abarca M, Van Assche N, Nevins M, van Steenberghe D. Impact of supportive periodontal therapy and implant surface roughness on implant outcome in patients with a history of periodontitis. J Clin Periodontol 2007; 34: 805-815.
3. Schmidlin PR, Sahrman P, Ramel C, Imfeld T, Müller J, Roos M, Jung RE. Peri-implantitis prevalence and treatment in implant-oriented private practices: a cross-sectional postal and Internet survey. Schweiz Monatsschr Zahnmed 2012; 122: 1136-1144.
4. Lazzara RJ, Testori T, Trisi P, Porter SS, Weinstein RL. A human histologic analysis of Osseotite and machined surfaces using implants with two opposing surfaces. Int J Periodontics Restorative Dent 1999; 19: 117-129.
5. Olsson M, Stenport V, Jemt T. Incidence of first implant failure in relation to implant surface – a preliminary report on early failure. Abstr Swed Dent J 2012; 56: 221.
6. Khang W, Feldman S, Hawley CE, Gunsolley J. A multi-center study comparing dual acid-etched and machined-surfaced implants in various bone qualities. J Periodontol 2001; 72: 1584-1590.
7. Renouard F, Nisand D. Impact of implant length and diameter on survival rates. Clin Oral Implants Res 2006; 17 (Suppl. 2): 55-51.
8. Testori T, Galli F, Zuffetti F, Capelli M, Parenti A, Fumagalli L, Del Fabbro M. Implant failures: comparison between machined surfaced implants and rough implants. In manuscript.
9. Mombelli A, Müller A, Gionca N. The epidemiology of peri-implantitis. Clin Oral Implants Res 2012; 23 (Suppl. 6): 67-76.
10. Albrektsson T, Dahlin C, Jemt T, Sennerby L, Turri A, Wennerberg A. Is marginal bone loss around oral implants the results of a provoked foreign body reaction. Clin Impl Dent Rel Res 2013.

## IMPLANT TRIBUNE

The World's Newspaper of Implantology - Italian Edition

LICENSING BY DENTAL TRIBUNE INTERNATIONAL  
PUBLISHER TORSTEN OEMUS

GROUP EDITOR - Daniel Zimmermann  
[newsroom@dental-tribune.com]  
+49 341 48 474 107

CLINICAL EDITOR - Magda Wojtkiewicz

ONLINE EDITORS - Yvonne Bachmann; Claudia Duschek  
COPY EDITORS - Sabrina Raaff; Hans Motschmann

PUBLISHER/PRESIDENT/CEO - Torsten Oemus

DIRECTOR OF FINANCE & CONTROLLING - Dan Wunderlich

BUSINESS DEVELOPMENT MANAGER - Claudia Salwiczek

EVENT MANAGER - Esther Wodarski

MEDIA SALES MANAGERS - Matthias Diessner (Key Accounts); Melissa Brown (International); Peter Witteczek (Asia Pacific); Maria Kaiser (North America); Weridiana Mageswki (Latin America); Hélène Carpentier (Europe)

MARKETING & SALES SERVICES - Nadine Dehmel; Nicole André

ACCOUNTING - Karen Hamatschek

EXECUTIVE PRODUCER - Gernot Meyer

INTERNATIONAL EDITORIAL BOARD

Dr Nasser Barghi, USA - Ceramics  
Dr Karl Behr, Germany - Endodontics  
Dr George Freedman, Canada - Aesthetics  
Dr Howard Glazer, USA - Cariology  
Prof Dr I. Krejci, Switzerland - Conservative Dentistry  
Dr Edward Lynch, Ireland - Restorative  
Dr Ziv Mazor, Israel - Implantology  
Prof Dr Georg Meyer, Germany - Restorative  
Prof Dr Rudolph Slavicek, Austria - Function  
Dr Marius Steigmann, Germany - Implantology

©2014, Dental Tribune International GmbH.  
All rights reserved.

Dental Tribune makes every effort to report clinical information and manufacturer's product news accurately, but cannot assume responsibility for the validity of product claims, or for typographical errors. The publishers also do not assume responsibility for product names or claims, or statements made by advertisers. Opinions expressed by authors are their own and may not reflect those of Dental Tribune International.

DENTAL TRIBUNE INTERNATIONAL  
Holbeinstr. 29, 04229, Leipzig, Germany  
Tel.: +49 341 48 474 302 | Fax: +49 341 48 474 173  
www.dental-tribune.com | info@dental-tribune.com

REGIONAL OFFICES

Asia Pacific - Dental Tribune Asia Pacific Limited  
Room A, 20/F, Harvard Commercial Building, 105-111  
Thomson Road, Wanchai, Hong Kong  
Tel.: +852 3113 6177 | Fax: +852 3113 6199

The Americas - Tribune America, LLC  
116 West 23rd Street, Ste. 500, New York, NY 10011, USA  
Tel.: +1 212 244 7181 | Fax: +1 212 224 7185

Anno III Numero 2, Maggio 2014

Testata dichiarata al  
Registro degli Operatori di Comunicazione

DIRETTORE RESPONSABILE  
Patrizia Gatto [patrizia.gatto@tueor.com]

EDITORE - ISCRITTO AL ROAL N° 14011  
T.U.E.OR. Srl - C.so Sebastopoli, 225 - 10137 (TO)  
Tel.: +39 011 0463350 | Fax: +39 011 0463304  
www.tueor.it - redazione@tueor.com

Sede legale e amministrativa  
Corso Sebastopoli, 225 - 10137 Torino

DIREZIONE SCIENTIFICA  
Enrico Gherlone, Tiziano Testori

COMITATO SCIENTIFICO  
Alberto Barlattani, Andrea Bianchi, Roberto Cocchetto, Ugo Covani, Mauro Labanca, Carlo Maiorana, Gilberto Sammartino, Massimo Simion, Paolo Trisi, Leonardo Trombelli, Ferdinando Zarone

CONTRIBUTI  
R. Buchmann, D. Cardaropoli, A. Cascone, S. Gabriele, L. Mangani, Z. Noujeim, A. Pepe, G. Pizzo, A. Salierno, T. Testori, P. Visalli, A. Vitiello

REDAZIONE - Chiara Siccardi

TRADUZIONI - Federica Marrocu

REALIZZAZIONE - T.U.E.OR. Srl - www.tueor.it

STAMPA  
ROTO3 Industria Grafica S.p.a. Castano Primo (MI)

PUBBLICITÀ  
Tueor Srl  
[alessia.murari@tueor.com]

UFFICIO ABBONAMENTI  
T.U.E.OR. Srl - Corso Sebastopoli, 225 - 10137 Torino  
Tel.: 011 0463350 | Fax: 011 0463304  
alessia.murari@tueor.com

Copia singola: euro 3,00

Forme di pagamento:  
- Versamento sul c/c postale n. 65700361 intestato a T.U.E.OR. srl;  
- Assegno bancario o bonifico su c/c postale 65700361 intestato a T.U.E.OR. srl  
IBAN IT95F076010100000065700361

Iva assolta dall'editore ai sensi dell'art.74 lettera C DPR 633/72

DENTAL TRIBUNE EDIZIONE ITALIANA FA PARTE  
DEL GRUPPO DENTAL TRIBUNE INTERNATIONAL  
CHE PUBBLICA IN 25 LINGUE IN OLTRE 90 PAESI

È proibito qualunque tipo di utilizzo senza previa autorizzazione dell'Editore, soprattutto per quanto concerne duplicati, traduzioni, microfilm e archiviazione su sistemi elettronici. Le riproduzioni, compresi eventuali estratti, possono essere eseguite soltanto con il consenso dell'Editore. In mancanza di dichiarazione contraria, qualunque articolo sottoposto all'approvazione della Redazione presuppone la tacita conferma alla pubblicazione totale o parziale. La Redazione si riserva la facoltà di apportare modifiche, se necessario. Non si assume responsabilità in merito a libri o manoscritti non citati. Gli articoli non a firma della Redazione rappresentano esclusivamente l'opinione dell'Autore, che può non corrispondere a quella dell'Editore. La Redazione non risponde inoltre degli annunci a carattere pubblicitario o equiparati e non assume responsabilità per quanto riguarda informazioni commerciali inerenti associazioni, aziende e mercati e per le conseguenze derivanti da informazioni erronee.



**80** 1934 2014 Anni

Ortodonzia e Implantologia

### Eventi culturali celebrativi



I corsi gratuiti al mese per tutto il 2014



Evento Internazionale di Ortodonzia



Incontro culturale per tecnici e medici

Per maggiori informazioni [www.leone.it/anniversary/](http://www.leone.it/anniversary/)

LEONE S.p.a Via P. a Quaracchi, 50 • 50019 Sesto Fiorentino (FI) Tel. 055.30441 Fax 055.374808 • info@leone.it www.leone.it



# EAO: Roma ospita il 23<sup>rd</sup> Annual Scientific Meeting

Avrà luogo dal 25 al 27 settembre l'appuntamento annuale dell'EAO (European Association for Osseointegration), nella splendida cornice dell'Auditorium Parco Della Musica in Roma.

Dopo 13 anni l'EAO torna in Italia e sarà proprio Roma ad ospitare questa edizione 2014 che ha come tema "SPQR: Simplification, Predictability, Quality to achieve Results". Le tre sessioni plenarie del congresso si focalizzeranno sui differenti aspetti di SPQR: Surgical alternatives, Prosthetic alternatives e Treatment outcome.

Luca Cordaro, Presidente del Comitato Scientifico dell'evento, annuncia che questa edizione presenta numerose novità: «I lavori scientifici saranno trattati in maniera interattiva con i partecipanti, vi saranno delle discussioni aperte con gli speaker sul podio che indicano i diversi approcci allo stesso problema clinico.

L'intero programma è progettato per essere un dibattito critico, basato sulle prove e sulle varie esperienze cliniche.

Tra le altre novità sono previste sessioni dedicate all'implantologo del domani, tre sessioni sulla ricerca e corsi hands-on. Non mancheranno inoltre gli industry symposia».

Le società scientifiche locali, che

in Italia hanno una lunga tradizione di alto livello scientifico e clinico, avranno delle sessioni dedicate, in lingua inglese. Roma non ha

di sicuro bisogno di presentazioni per i partecipanti stranieri; senza dubbio le bellezze della capitale saranno un motivo in più per prendere

parte al congresso.

Per ulteriori informazioni e per scaricare il programma visitare il sito [www.eao-congress.com](http://www.eao-congress.com).



M4  
LA/CE  
UNO  
SEVEN  
MISTRAL  
C1

© MIS Corporation. All Rights Reserved.

MAKE IT SIMPLE

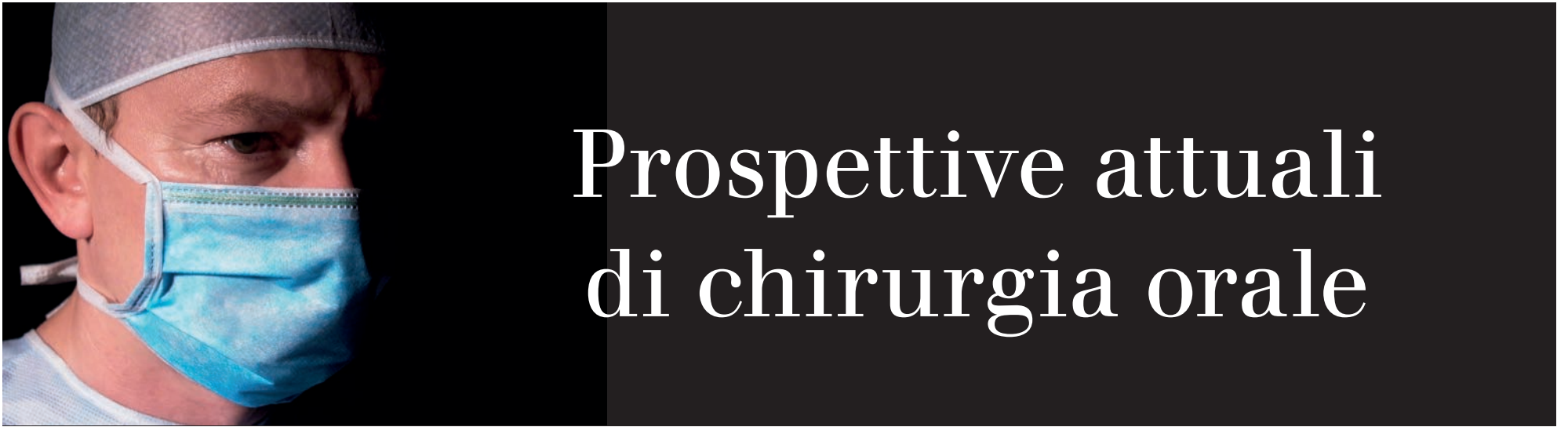1995 1997 1998 2005 2007 2012

**UNA STORIA DI SUCCESSI. MAKE IT SIMPLE**

Ogni volta Mis sviluppa soluzioni innovative per soddisfare al meglio le esigenze dei medici e dei loro pazienti in tutto il mondo. Siamo stati i primi a fornire una fresa finale monouso con ogni impianto per garantire maggiore precisione e risultati di successo. Siamo costanti nell'affermare ogni giorno il nostro impegno nello sviluppo di nuovi prodotti e tecnologie che rendano il lavoro più efficiente, efficace, sicuro e semplice. Per saperne di più, visitate il nostro sito: [www.mis-implants.com](http://www.mis-implants.com). MIS è distribuita in esclusiva da Revello S.p.A. - Numero verde 800 491999

www.revello.net | mis®





# Prospettive attuali di chirurgia orale

< pagina 1

Nella pratica clinica quotidiana, tuttavia, l'uso di questa parola è spesso limitato ad atti terapeutici pratici, come quelli che comportano taglio dei tessuti molli (incisioni), sollevamento dei lembi, osteotomie e ricostruzioni, nonché riparazione e rivestimento di tessuto vivente.

Il termine "orale" riguarda la bocca (o cavità orale) e la chirurgia orale comprende di conseguenza rialzo di membrana del seno mascellare, innesti ossei per onlay e inlay, posizionamento di impianti dentali osteointegrati, endodonzia (compresa l'estrazione chirurgica dei denti), come pure l'incisione ed il drenaggio della cellulite infettiva, solo per citarne alcuni. Nonostante questi diversi campi di impiego, i limiti della chirurgia orale non sono ancora ben definiti e si può raggiungere la chirurgia maxillo-facciale, un termine che implica una maggiore portata di interesse chirurgico, come chirurgia dell'articolazione temporo-mandibolare, chirurgia ortognatica, trattamento del trauma testa e collo, come pure la chirurgia oncologica.

I dentisti generici sono coinvolti solo per la pratica di un trattamento chirurgico su denti, strutture similari e sui tessuti molli che circondano i denti. A questo proposito, lo UK

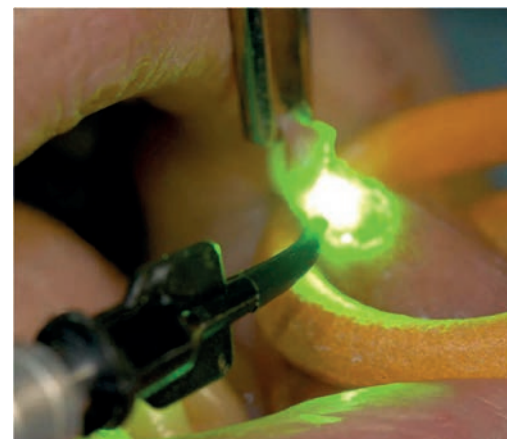
General Dental Council definisce "odontoiatria chirurgica" come "tali procedure chirurgiche all'interno della bocca che normalmente sarebbero compiute per un paziente sotto anestesia locale, con o senza sedazione, in un tempo abbastanza breve di trattamento".

Negli ultimi 30 anni, la chirurgia orale ha progredito in modo significativo nella diagnosi e nel trattamento di patologie dentali e della mascella. L'odontoiatria, in special modo la chirurgia odontoiatrica, cambia e si evolve rapidamente e i dentisti di tutto il mondo stanno tentando di adattarsi ai cambiamenti rivoluzionari e alle nuove opportunità derivanti dalla globalizzazione delle specialità medico-chirurgiche dentali; le scoperte e le nuove intuizioni legate alla chirurgia orale sono davvero sorprendenti, e molti di loro le hanno già applicate nei libri di testo e durante convenzioni internazionali.

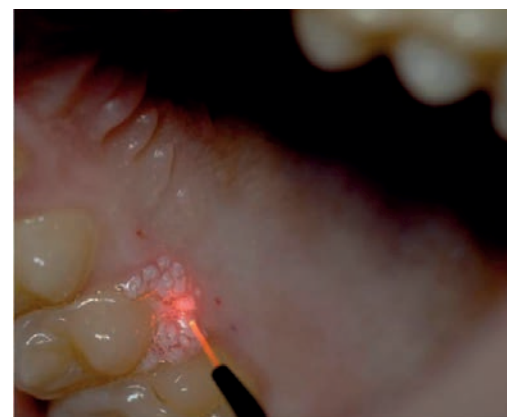Il prossimo futuro vedrà probabilmente la sostituzione, nella pratica chirurgica orale, del trapano chirurgico per osteotomia con laser Er:YAG per ablazione. Le osservazioni al microscopio elettronico a scansione indicano, infatti, che il trattamento laser Er:YAG produce bordi ben definiti e sui siti irradiati con laser

Er:YAG non si osservano vetrificazione e carbonizzazione associate all'uso di laser a CO<sub>2</sub>. La spettroscopia IR a trasformata di Fourier ha inoltre rivelato che la composizione chimica delle superfici ossee, dopo l'ablazione con laser Er:YAG, appare quasi uguale a quella risultante da una perforazione con fresa dentale, dimostrando che l'uso di laser Er:YAG può essere una valida alternativa all'ablazione tradizionale mediante fresa utilizzata in chirurgia orale e parodontale; in particolar modo per innesti a onlay con prelievo mandibolare, apicectomia, cisti e chirurgia del tumore benigno della mandibola o irradiazione per osteonecrosi dei mascellari da bifosfonati.

Le cellule staminali della polpa dentale (DPSCs), al giorno d'oggi, possono essere crioconservate e stoccate per anni, pur mantenendo la loro multipotenza e capacità di rigenerazione di tessuto osseo. Queste cellule altamente specializzate mostrano morbilità molto bassa e sono facilmente ricavabili da denti del giudizio estratti o dal germe dentario, per esempio. Interagiscono anche con biomateriali e sostituti dell'osso, rendendola una popolazione cellulare ideale per la ricostruzione della mandibola. In aggiunta, le SBP-DPSCs, una sottopopolazione di cellule staminali multipotenti di



Laser KTP in funzione durante una biopsia escissionale di un fibroma del labbro inferiore ("Laser e Odontoiatria Pediatrica", A. Plimeni - R. Kornblit - Tueor 2012).



Escissione mediante laser a diodo 808 nm di un papilloma del palato ("Laser e Odontoiatria Pediatrica", A. Plimeni - R. Kornblit - Tueor 2012).

DPSCs, sono in grado di differenziarsi in osteoblasti e sono riconosciute per possedere privilegio immunitario ed esercitare capacità anti-infiammatoria come molte altre cellule staminali mesenchimali.

La Tomografia Computerizzata Den-

tale Cone Beam (CBCT), introdotta negli anni Novanta, sta diventando il principale armamentarium di imaging per interventi di chirurgia orale, in quanto fornisce maggiori e complete informazioni anatomiche e dati che contribuiscono a migliorare l'implementazione clinica preoperatoria e perioperatoria per estrazione di denti, cistectomia, asportazione di tumori benigni della mandibola e inserimento di impianti dentali.

Mentre la chirurgia orale continua a svilupparsi ulteriormente con nuove visioni e tecnologie, la valutazione e la diagnosi dei pazienti saranno ancora la pietra angolare di qualsiasi specialità chirurgica. Il processo decisionale, un complesso processo cognitivo che comporta la considerazione di reclami e preferenze di pazienti chirurgici, la disponibilità di dati basati sull'evidenza, come anche il giudizio clinico di professionisti su casi specifici, rimane di conseguenza una sfida continua per chirurghi orali e medici dentisti allo stesso modo. Variabilità interclinica e disparità nel processo decisionale sono molto conosciute in odontoiatria e medicina<sup>4,5</sup>. In chirurgia orale, decisioni, opzioni e raccomandazioni di trattamento possono variare ampiamente tra i dentisti professionisti.



## Un problema frequente?



## Una soluzione semplice Protesi fissa "Seeger Bridge"

INSERZIONI DISPARALLELE  
OLTRE 60 GRADI!



O.T. EQUATOR  
Su tutti i tipi di impianti

Buttarci un occhio non costa niente!

www.otdentalstudio-implant.com



O.T. Dentalstudio S.r.l. Implant - Via Emilio Zago, 8 - 40128 - Bologna (Italy) - Tel. (0039)051 4208111 - info@otimplant.com



< pagina 4

In molti casi, esse sono basate più su valutazioni personali e competenze che su obiettivi, analisi rigorosa o basata sull'evidenza delle alternative di trattamento, rischi, prognosi e benefici. Ci sono linee guida di trattamento per la gestione di inclusioni dentale ma nessuna per cisti delle ossa mascellari di tipo più aggressivo e con probabilità di recidiva e tumori odontogeni, per i quali non è stato ancora documentato un trattamento a lungo termine di successo. A causa di questa mancanza, il processo di pianificazione di trattamento in chirurgia orale rimane un dilemma e garantisce ulteriore interesse e ricerca.

Infatti, differenze regionali in formazione, educazione e filosofia di trattamento delle differenti scuole dentali, il cd. "effetto scuola", possono influenzare in modo significativo i processi decisionali<sup>6,7</sup>. È probabile che per gestire con successo i casi chirurgici, gli specialisti siano molto più fiduciosi nelle loro capacità. Una migliore comprensione della variabilità inter-clinica nel processo decisionale collaborativo aiuterà sicuramente la comunità della salute orale nel migliorare la coerenza e l'attuazione di opzioni e raccomandazioni di trattamento chirurgico orale.

Uno degli approcci più promettenti è probabilmente il trattamento medico non-chirurgico di tumori e lesioni mascellari, come riportato da Marx e Stern nel 2003<sup>8</sup>. Hanno trovato un tasso del 65% di risoluzione completa di granuloma centrale a cellule giganti (CGCGs) nelle mascelle mediante iniezioni di corticosteroidi intralesionali. Desametasone e triamcinolone acetone sono attualmente i più conosciuti steroidi intra-lesionali, e iniezioni settimanali di questi farmaci sono pratica comune non solo per CGCGs, ma anche per singole lesioni ossee nella mandibola da Istiocitosi a cellule di Langerhans, condizione proliferativa di macrofagi e cellule dendritiche.

I CGCGs, considerati fastidiose patologie, attualmente sono anche gestiti clinicamente con calcitonina, un ormone polipeptidico prodotto nell'uomo soprattutto dalle cellule parafollicolari della tiroide, le cellule C. La calcitonina è nota per contrastare l'ormone paratiroideo, inibire l'attività degli osteoclasti e aumentare l'afflusso di calcio nelle ossa. A questo proposito, la calcitonina di salmone, che viene utilizzata nei trattamenti di osteoporosi post-menopausa, ipercalcemia, morbo di Paget e metastasi ossee, è considerata più attiva della calcitonina umana e uno strumento importante nel trattamento medico di tumori e lesioni della mascella. Il problema principale nel trattamento medico di CGCGs delle mascelle è se la calcitonina di salmone assunta per via inalatoria è efficace quanto la calcitonina umana sottocutanea.

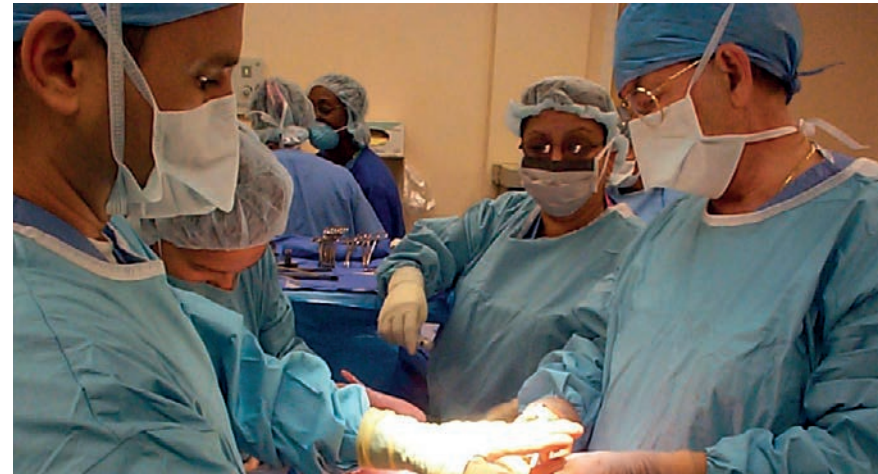Infine, non meno importante, numerosi clinici e ricercatori credono nel trattamento radicale di ameloblastomi, tumori odontogeni ben noti per la loro aggressività e l'alta

tendenza alle recidive. Questi i motivi per cui viene spesso implementata l'asportazione in blocco della lesione, che comprende una resezione di almeno 1-2 cm della mandibola oltre i margini del tumore. Una procedura chirurgica così radicale è però inaccettabile in bambini con struttura ossea in crescita, poiché spesso la resezione segmentale conduce a deformità e disfunzione della mascella, che a loro volta possono ostacolare la crescita fisica e il benessere mentale del bambino/adolescente.

Per lo meno, il trattamento radicale di un ameloblastoma, se indicato, farà guadagnare tempo finché la crescita della mascella si sarà completata<sup>9</sup>. Considerando che la maggior parte degli ameloblastomi nei bambini è unicistico e ha un tasso molto basso di recidiva<sup>10</sup>, essi possono essere gestiti con enucleazione, una forma di trattamento chirurgico conservativo<sup>11</sup>.

Ziad Noujeim, ST International

La bibliografia è disponibile presso l'autore.






**kit EVO MISE**

## CHIRURGIA IMPLANTARE A 360°


Sweden & Martina supporta l'attività dell'implantologo con una gamma molto versatile di prodotti e kit dedicati alla chirurgia di base e avanzata, sinergica all'implantologia.

Con lo scopo di ricercare il massimo comfort per il paziente e ridurre i tempi alla poltrona, sono state sviluppate diverse soluzioni per il rialzo e minirialzo del seno con strumenti rotativi per la tecnica M.I.S.E., con punte per avvitamento per il protocollo D.B.E., o con lo strumento magneto-dinamico Magnetic Mallet, nonché per la ricostruzione tridimensionale di volumi ossei mancanti con le innovative mesh in titanio TiNET.

Visita il nuovo sito [www.sweden-martina.com](http://www.sweden-martina.com) per scoprire il mondo della chirurgia implantare a 360°.



**Magnetic Mallet**



**TiNET**  
Bone Regeneration Mesh



**DBE**  
Drill Bone Expander System

# CHIRURGIA



**sweden & martina**



# Perio meets implant dentistry

## A time-tested relationship

Rainer Buchmann

Practice limited to Periodontics, Düsseldorf (Germany)

### Introduction

The preservation of the natural dentition is the prerequisite in daily patient care.

In advanced periodontal disease, the successful realization of implant therapy requires knowledge in patient expectations, clinical diagnostics, proper surgical skills and delegation of basic services to dental hygienists. Implant treatment in severe periodontitis demands a two-step, time-tested approach, evaluating the outcomes of basic periodontal therapy before implant placement.

### Integrated dentistry: success for today and tomorrow

The successful positioning of dental partnerships in the fast-growing health market implicates predictable treatment strategies to save permanent teeth. According to orthopedic, cardiac or vascular medicine, an on-time decision-making for implant therapy is recommended to counterbalance functional and esthetic discomfort in advanced endodontic and periodontal breakdown settings. Patient's current and future expectations drive our practices into the necessity to provide synergistic periodontal and implant treatment solutions. The advantages are:

- Optimizing implant success by preceding with periodontal therapy.
- Enhanced economic profit due to by-effects from delegated scaling and root planing.
- Promotion of oral and body health of both dental patients and staff members.

The need to preserve healthy teeth and gums, the ever-expanding influences of web, TV and magazines and an increase in low-cost implant treatment render implant dentistry internationally attractive.

The transition of dental practices into the implant market is reasonable, especially for growing dental partnerships. The capital investment and running costs for a surgical implant setting are redeemed by more than 30 implants a year. Because of the economic commitment, a careful financial strategy is needed not to neglect challenges and developing concepts preserving and salvaging compromised teeth from conservative and periodontal dentistry.

### Decision-making in periodontal diseases

Classical implant therapy protocols comprise must-indications resulting in an immediate treatment plan. According to patient prefer-

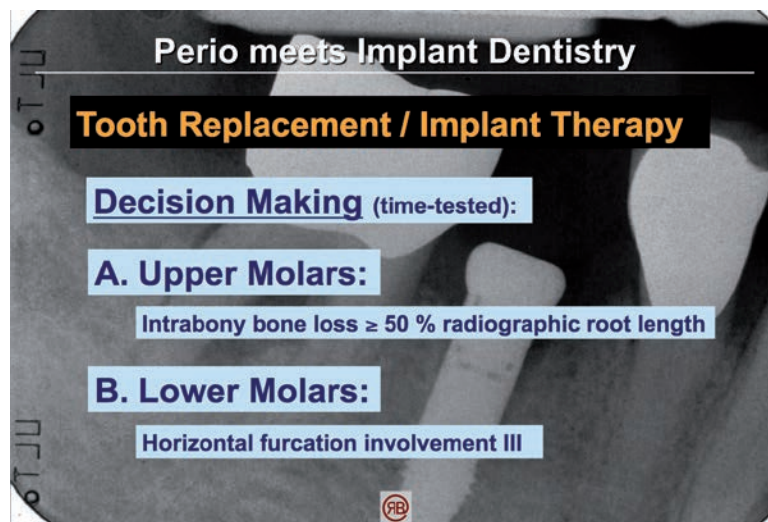


Fig. 1 - Treatment of advanced periodontal disease with implants replacing the natural dentition is recommended "time-tested" 3 to 6 months following periodontal therapy (SRP).

Implant Treatment Protocol		
1. Visit:	<b>Basic Implant Exam</b> X-Ray, Alveolar bone width, Charges, DVT (Reduced bone support)	(1/2 h)
2. Visit:	<b>Removal Bridgework</b>	(Down Payment) (1 h)
3. Visit:	<b>a. Implant Surgery*</b> + Sinus Elevation + Augmentation (lat./vert.)	(1 h) (+1 h) (+1 h)
	<b>b. Periodontal Regeneration</b>	(1/2 h)
4. Visit:	<b>1. Visit post-OP</b>	(2 weeks) (1/4 h) (Bill Surgery)
5. Visit:	<b>Fixed / Removal Prosthesis</b>	(Mandible 4, Maxilla 6 mo.)

\* Front or molars / jaw

Fig. 3 - Implant therapy should be performed with minimal augmentation. Extended surgical therapy prolongs treatment time, renders case prognosis unsafe and may aggravate long-term success.

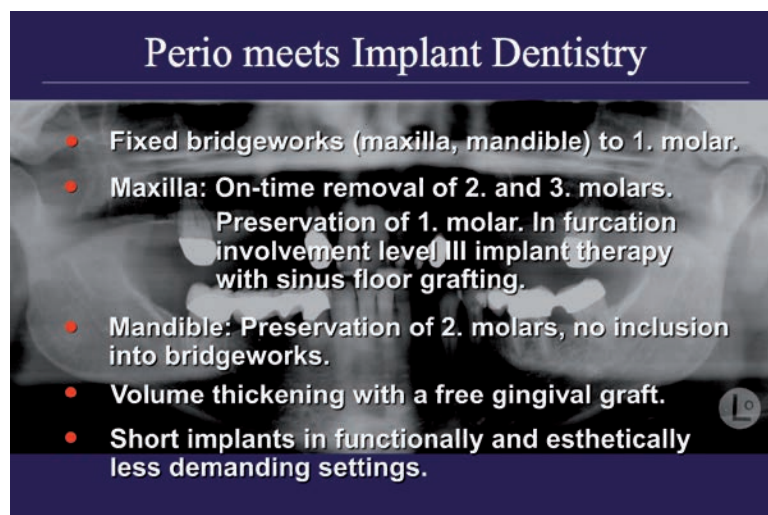


Fig. 5 - Guidelines to a safe implant treatment protocol in advanced periodontal disease.

ences, clinical settings and insurance plans, these must-indications with an adhoc implant placement recommendation are, in order of precedence:

- Long-term missing bridgeworks or prosthesis, edentulous mandible.
- Advanced endodontic damage.
- Trauma (tooth fracture).

- Oral cancer surgery. Periodontal diseases represent can-indications. Treatment planning is running more complex. The decision-making comprises a time-tested therapeutic approach. In advanced periodontal settings of more than 50 % bone loss with furcation involvement level III, patients suffer from oral discomfort.

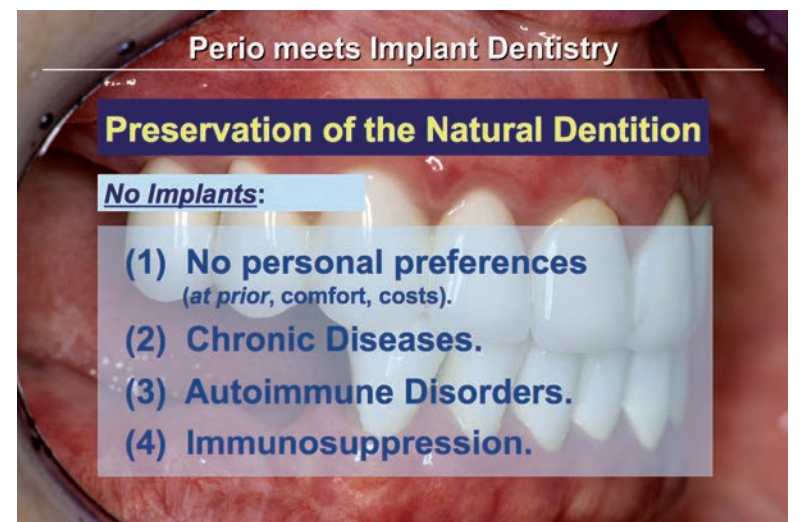


Fig. 2 - Exclusion criteria for implants with continuation of saving natural teeth after comprehensive periodontal therapy.

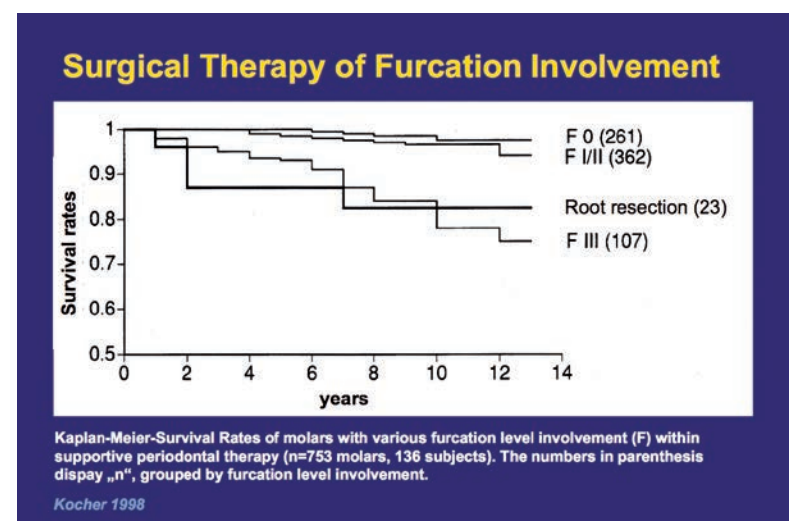


Fig. 4 - Unexpected life-events half cut the survival rates of teeth with advanced periodontal bone loss in daily practice down to 5-7 years.

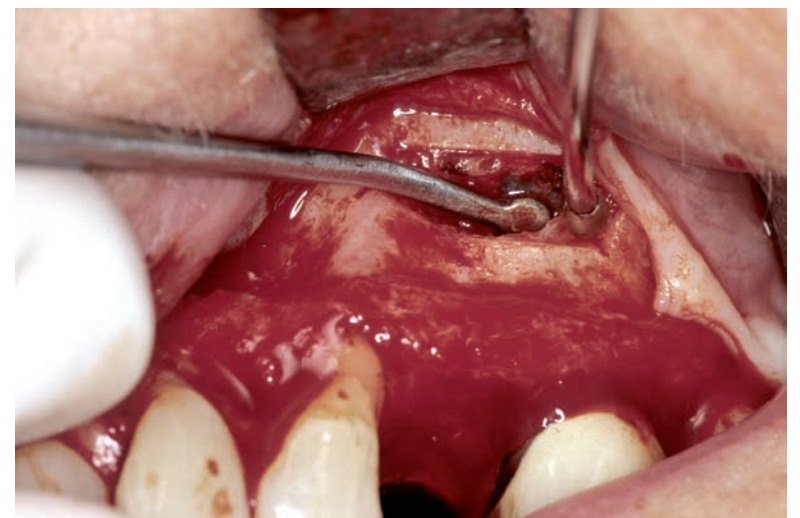

Fig. 6 - The piezosurgical access to the lateral sinus is the best approach to promote implant supported bone in the maxilla. Short implants are not advocated, internal lifts technique-sensitive.

The tooth prognosis becomes less positive, the frequencies of follow-up visits increase (Fig. 1). Periodontal therapy "before" implant planning is aimed at saving doubtful (not hopeless) teeth with a grace period of at least three to six months to evaluate for periodontal treatment outcomes. Thorough scaling and root planing frequent-

ly results in a mid-term improvement (two years) up to a long-term stabilization (five years) of preliminarily affected teeth.

The decision to maintain the periodontally compromised dentition undergoes the following criteria (Fig. 2):



< pagina 6

- Patients with no personal preferences to comfort, esthetics and costs.
  - Patients willing to accept enhanced tooth mobility, occasional food impaction and frequent professional tooth cleaning.
  - Individuals with chronic diseases and autoimmune disorders.
- The recommendation to replace affected teeth with implants is indicated in the following clinical situations and should be planned on-time after completion of periodontal therapy (three to six months):

- Patients running a demanding business striving for fixed teeth.
- Enhanced masticatory and cleaning comfort.
- Long-term rehabilitation with low input in time, effort and expenses.

Currently, the items above are effective at implant placements within the local bone, minor lateral hard and soft tissue deficiencies, following sinus floor elevation, in settings with sufficient implant abutment distances of 3 mm and after periodontal therapy. Extended surgical protocols enhance treatment time (Fig. 3), render the case prognosis uncertain and may aggravate long-term success.

### Implant therapy in advanced periodontal disease

The survival rates of teeth with severe periodontal damage published in evidence-based studies are rarely valid for patients inquiring treatment in dental offices (Fig. 4). Shortcomings in oral hygiene, lack in supportive care, oral dysfunctions, stress, smoking and general disorders abbreviate the function times of periodontally-compromised teeth sustainably.

The advice to replace affected teeth with implants in advanced periodontal settings within the maxilla implicates on-time patient information of the second and third molar removal: implant placement and prosthetic bridge works are scheduled in the functional masticatory area until to the first molar. In the mandible, the second molars can be preserved due to their beneficial root anatomy.

They should be restored, but not included in implant planning. Following the removal of the first molar in the maxilla, implant therapy is often preceded (if the supporting bone is less than 4 mm) or accompanied by a simultaneous sinus lift. The implant treatment plan in periodontally compromised patients results in a reduced dentition (Fig. 5):

- Fixed bridgeworks in the maxilla and mandible up to the first molar.
- Maxilla: preservation of premolars and first molars, tooth removal and implant therapy with sinus floor elevation at furcation involvement level III (Fig. 6).

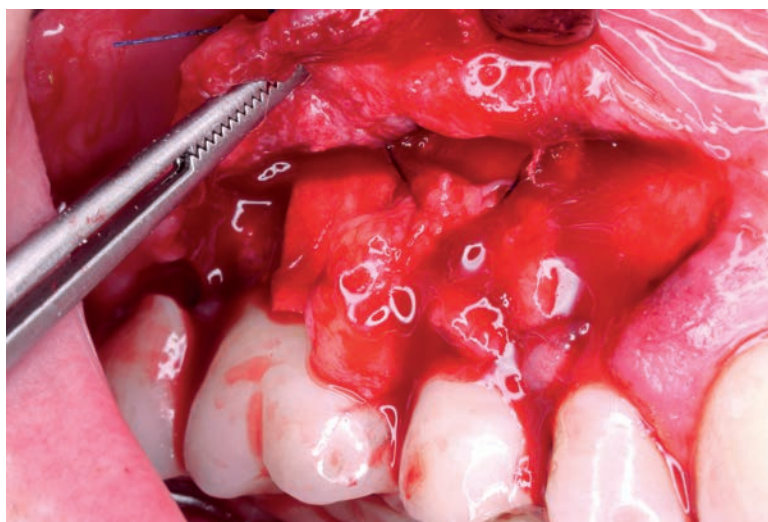


Fig. 7 - Volume thickening with a free gingival graft in an initial thin tissue with buccal perforation.

- Mandible: preservation of second molars, restoration, no inclusion into bridgeworks.
- Volume thickening with free autogenous gingival grafts in initial thin biotype settings (Fig. 7).
- Short implants in both esthetically and functionally less demanding situations as an alternative to surgical augmentation (Fig. 8).

Low bone quality (D3/D4), lateral hard-tissue deficiencies and increased mechanical loading are contraindications for short implants.

According to conventional implant rehabilitation, the horizontal width of the alveolar bone crest is the fundament for functional stabilization, vascularization and nutrition, thus for implant survival and clinical success (Fig. 9).

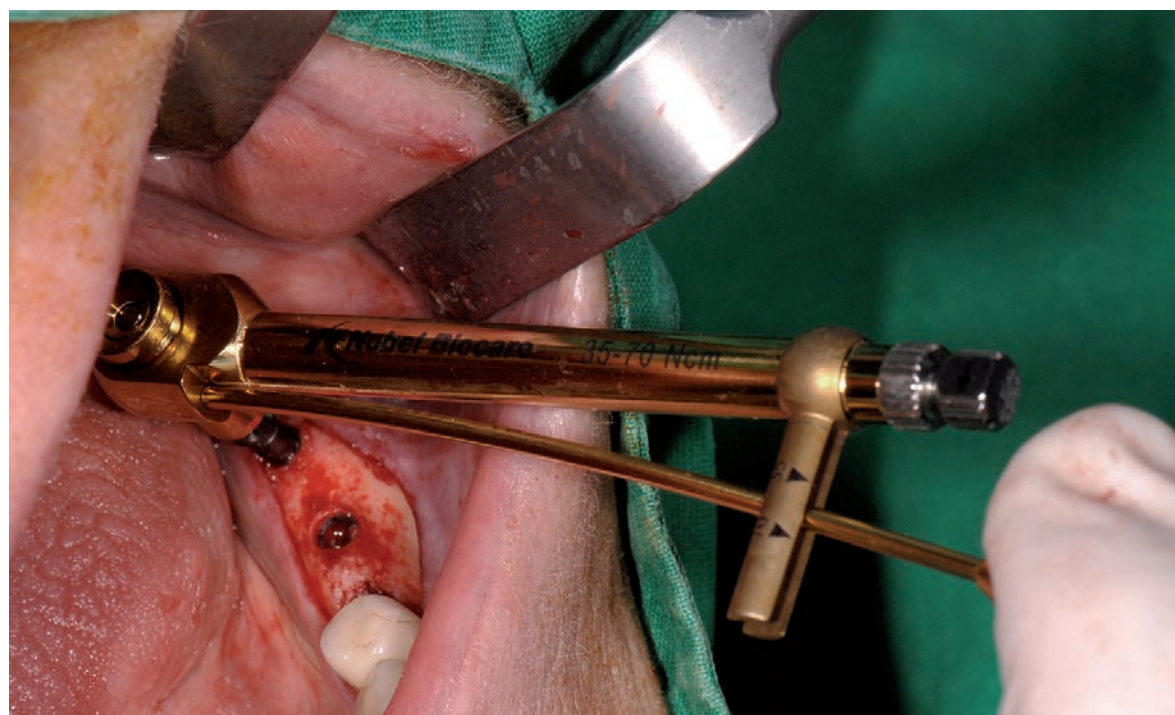


Fig. 9 - Insertion of short implants close to the alveolar nerve in the mandible with sufficient alveolar bone width. (Photo: Kochhan)

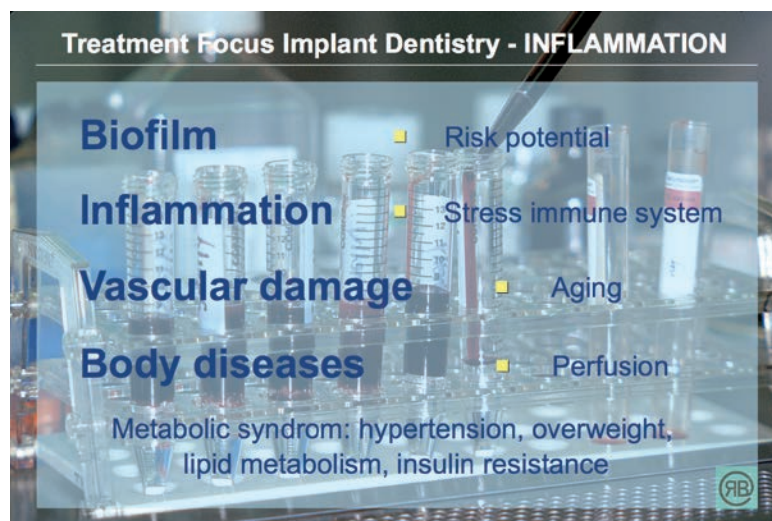


Fig. 10 - Implants require a comprehensive maintenance care. Periimplant inflammations display foreign body infections that are more harmful for the body health than periodontal diseases.

### Inflammation and hygiene

Clinical healthy and stable implants are completely covered within the alveolar bone by osseointegration. They also are attached to the periimplant gingiva and thereby become functionally included into the body's metabolism. This explains the high overall survival rates of oral implants between eight and more than 15 years. The combination of

- a thin biotype gingiva with lack of soft tissue protection
- functional overload due to stress, habits or a missing front-canine equilibration
- loss of biofilm protection by periodontal diseases

often causes mid-term damages (two years after functional loading) of the implant-to-bone interface. Like periodontally affected teeth with lack of hygiene access and enhanced biofilm accumulation, implants develop a potential risk of inflammation when bacteria enter the implant-to-bone interface (Fig. 10).

If the close hard and soft tissue sealing disappears irreversibly, foreign-body infections occur within the oral cavity which are more harmful for the implant-supporting bone and the body health than periodontal diseases. The best protection against periimplant inflammation is not avoiding implants: a




Fig. 8 - Short implants are advised in critical anatomic situations when the alveolar bone width is sufficient. Functionally, they represent no alternative to classical augmentation protocols. (Photo: Kochhan)

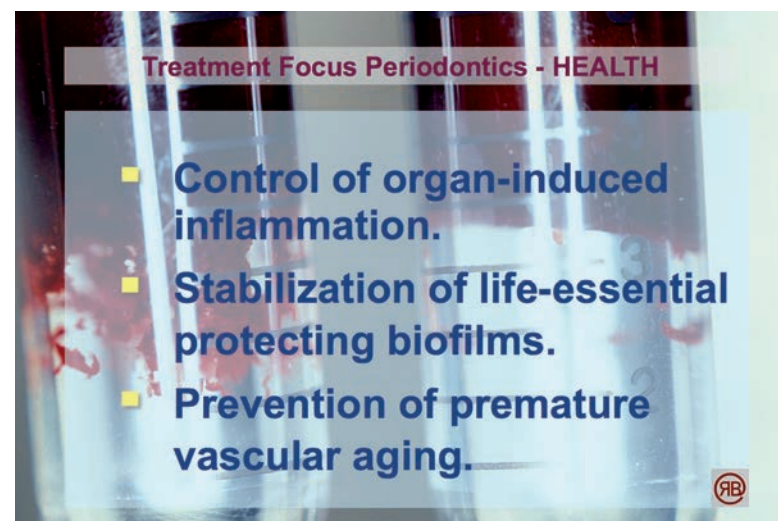


Fig. 11 - Periodontal therapy lowers the inflammatory burden and promotes health while optimizing body metabolism with stimulating effects onto the vascular system.

careful implant placement strategy with concomitant thickening of the surrounding tissues and relief from functional overload preceded by comprehensive periodontal therapy (hygiene) are the best therapeutic helpers for implant survival and oral health (Fig. 11).

### Summary

In advanced periodontal diseases, the network between medical progress and ever-expanding patient's expectations requires a time-tested schedule with a grace period of three to six months to evaluate the affected dentition for periodontal treatment outcomes.

If patients anticipate immediately fixed and esthetic restorations, on-time implant therapy with minimal augmentative solutions is recommended. Preservation of periodontally compromised natural teeth is advised when patients display no preference for further comfort and esthetics. Periodontal therapy is continued, supplemented with surgery in advanced intrabony settings where oral hygiene is impaired. The long-term success for the natural dentition and implants similarly depends on patient's medical and local risk factors that cannot be forecasted with any genetic or susceptibility test for sale.



# La regione palato-pterigo-tuberositaria

## Interesse chirurgico in implantologia

Salvatore Gabriele, docente di anatomia, Università Paris-Descartes

La regione palato-pterigo-tuberositaria (PPT) è una regione complessa situata posteriormente all'arcata mascellare.

Essa è costituita da 3 strutture ossee individualmente poco resistenti ma di cui l'assemblaggio crea una zona molto interessante dal punto di vista meccanico in implantologia.

Le 3 strutture ossee in presenza sono:

- la tuberosità del mascellare: parte convessa posteriore dell'osso mascellare;
- i processi pterigoidei (verticali) dello sfenoide;
- il processo piramidale dell'osso palatale.

La visione separata di queste 3 strutture permette di capire meglio l'architettura di questa regione complessa (Figg. 1-4).

Queste strutture sono assemblate con suture ossee di tipo sinostosi e conferiscono alla regione PPT una massima resistenza.

Solo una radiografia a scansione consente di capirne la complessità anatomica sul paziente (Fig. 5).

### Interesse chirurgico

La regione PPT offre un grande interesse chirurgico nei casi in cui vi è una scarsa possibilità o il rifiuto del paziente di realizzare degli innesti per aumentare il volume dell'osso nella regione dei molari (grande rialzo di seno mascellare).

In pochi casi è possibile sfruttare il solo volume della tuberosità mascellare per costituire il pilastro posteriore di una protesi fissa. Generalmente la tuberosità è una struttura che mantiene il suo volume nel tempo per via delle inserzioni muscolari a essa connesse (muscoli pterigoidei laterale e mediale) che stimolano l'osso durante la vita. Ma l'avulsione degli ottavi superiori e/o la presenza di una protesi rimovibile totale per molti anni ne possono provocare il riassorbimento graduale rendendo questa struttura inadeguata all'inserimento di un impianto.

Le scarse proprietà biomeccaniche della tuberosità sono una controindicazione agli impianti (osso di tipo 4). Considerando, in fine, che il riassorbimento naturale del mascellare in assenza dei molari si fa sul modo centripete, ci troviamo sovente in presenza di una zona "invasa" dal seno mascellare che non offre nessuna possibilità di inserimento d'impianti (Fig. 6).

L'alternativa al grande rialzo del seno mascellare rimane, di conseguenza, l'ancoraggio di un impianto nella zona PPT.

### Anatomia topografica della regione PPT

#### I muscoli

Il muscolo pterigoideo mediale si

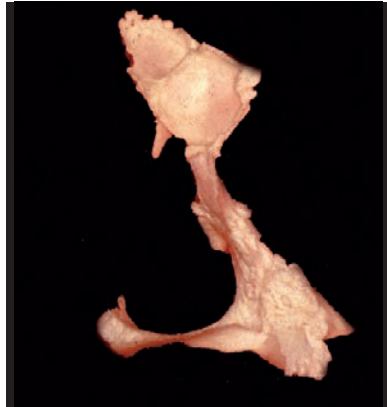


Fig. 1 - Processo piramidale dell'osso palatale.

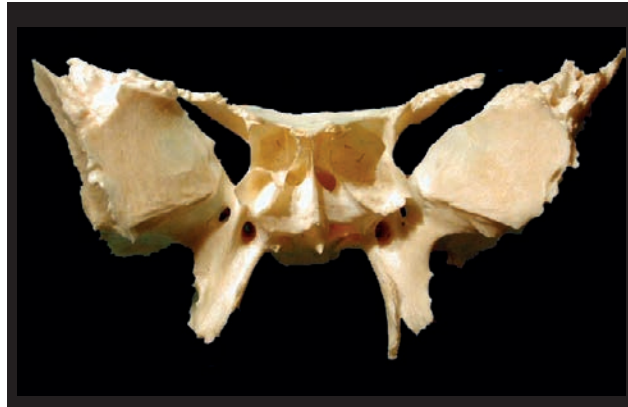

Fig. 2 - Processi pterigoidei dello sfenoide.

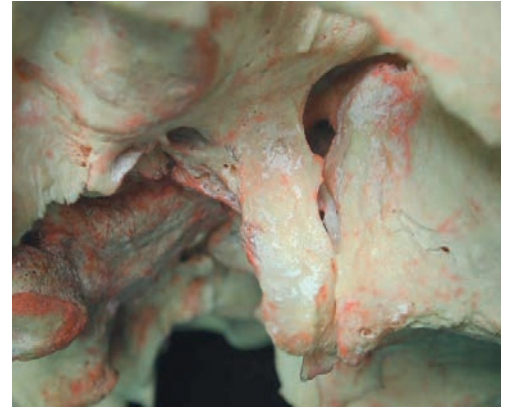

Fig. 3 - Tuberosità del mascellare.

inserisce in parte sulla faccia interna dell'ala pterigoidea laterale (esterna) e sulla faccia postero-inferiore della tuberosità mascellare. Queste inserzioni creano una plica nella mucosa della zona tuberositaria nella quale l'incisione posteriore di scarico sarà eseguita per l'avulsione di un ottavo incluso.

Il muscolo pterigoideo laterale ha delle inserzioni su tutta la zona inferiore della faccia esterna dell'ala pterigoidea laterale e sulla faccia postero-laterale della tuberosità.

I due muscoli pterigoidei esercitano trazioni permanenti sulla tuberosità e ne favoriscono il mantenimento del volume durante tutta la vita. Per questo motivo si incontrano pazienti con forti riassorbimenti di osso mascellare nelle zone molari edentule ma con volumi di osso tuberositario importante (Fig. 7)

Il muscolo buccinatore rappresenta la parete laterale della bocca e presenta un'inserzione sulla tuberosità tramite il fascio che lo ricopre esternamente dietro il punto di sbocco del dotto parotideo. Tale aponeurosi mantiene il fascio alveolare supero-posteriore strettamente applicato alla faccia esterna della tuberosità.

#### Le arterie

Le arterie in rapporto con la regione PPT sono tutte branche terminali dell'arteria mascellare.

La carotide esterna, dopo aver dato le sue branche di divisione (tra 9 e 14) finisce con due branche terminali: arteria temporale superficiale e arteria mascellare.

Quest'ultima è situata dietro il collo del condilo mandibolare, sia in posizione superficiale sia in posizione profonda rispetto al muscolo pterigoideo laterale, ed emette diversi rami tra i quali tre sono in rapporto diretto con la PPT.

- All'interno, l'arteria palatale discendente compresa tra l'osso palatale e la faccia interna del mascellare in un canale costituito da due docce accostate l'una all'altra. L'arteria fuoriesce da questo canale attraverso il forame palatale maggiore e prende il nome di arteria palatale maggiore. Essa distribuisce tutto l'emipalato osseo e la fibromucosa

fino agli incisivi, sovrapponendosi anteriormente al territorio di distribuzione dell'arteria nasopalatina.

- All'interno della tuberosità, l'arteria prende il nome di arteria antro alveolare e distribuisce il seno mascellare da una parte e le radici di ogni elemento dentario (fino ai premolari) dall'altro.

- All'esterno, l'arteria mascellare emette diversi piccoli rami che ritroviamo attaccati alla faccia esterna della tuberosità, destinati alla gengiva aderente e alla mucosa di tutta la zona tuberositaria (arterie alveolare supero-posteriori). La particolarità di questi rami è quella di essere "imprigionati" tra la tuberosità e l'aponeurosi del muscolo buccinatore.

#### I nervi

I nervi seguono le stesse caratteristiche e decorsi e prendono gli stessi nomi delle arterie.

#### Applicazioni cliniche

L'anestesia della branca tuberositaria del nervo alveolare supero-posteriore blocca tutti i rami dentari dei molari, compresi quelli destinati alle radici palatali (anestesia tuberositaria alta).

È dunque inutile moltiplicare i punti d'iniezione nel vestibolo dei molari per cure dentarie su più elementi. Si diminuisce così la quantità di anestetico iniettato e la tossicità dovuta al prodotto anestetico. La presenza dei rami esterni sulla tuberosità e la particolarità dovuta alla presenza dell'aponeurosi buccinatrice ci porta a evitare i tagli di scarico verticali nella zona tuberositaria. In modo generale le incisioni devono evitare di compromettere il flusso sanguigno e nel caso particolare della zona tuberositaria tale incisione o lesione del fascio vascolare condurrà inevitabilmente alla formazione di un ematoma nella zona juxta-angolare della mandibola, per effetto gravitazionale del sanguinamento verso le inserzioni basse del muscolo buccinatore (Fig. 8).

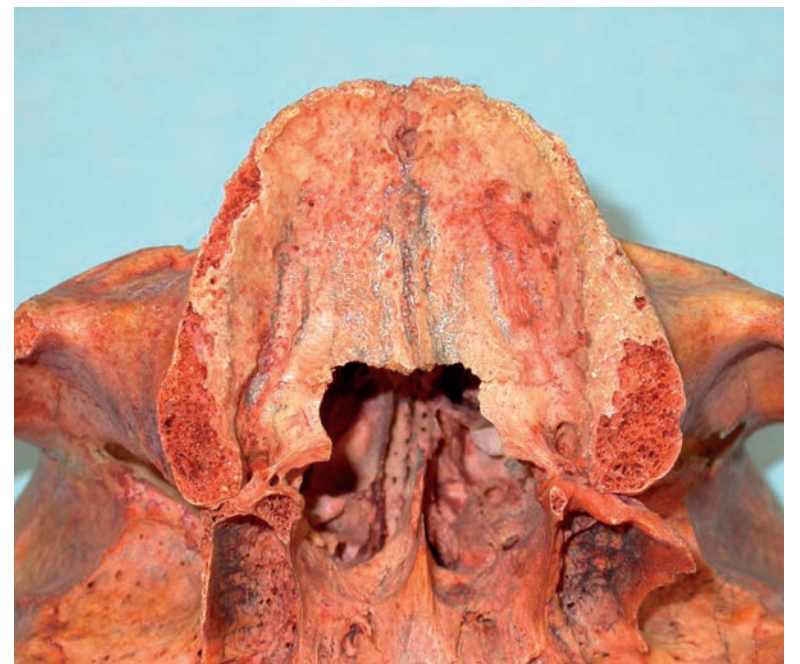

Fig. 4 - Regione PPT.

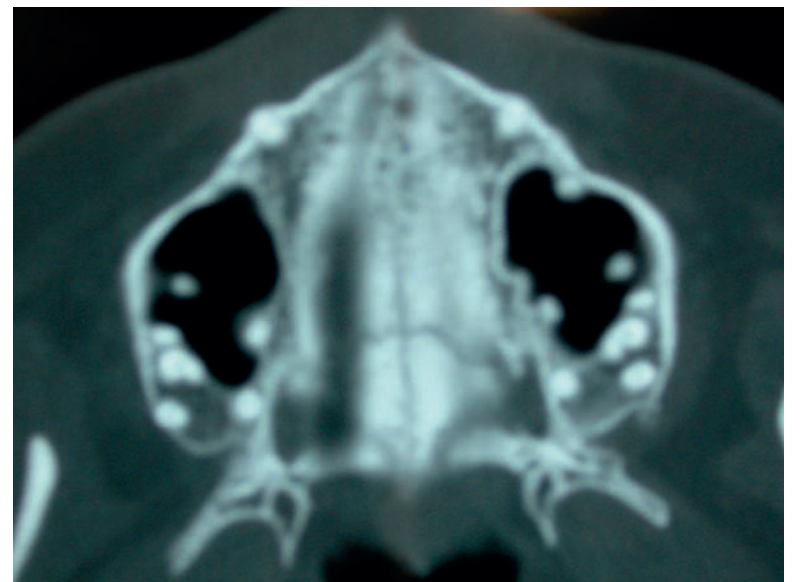


Fig. 5 - Radiografia a scansione della regione PPT.

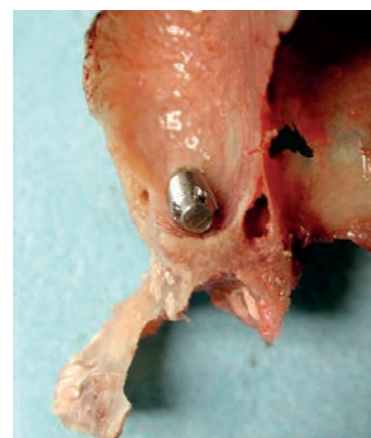

Fig. 6 - Inserimento di un impianto in zona tuberositaria con passaggio nel seno mascellare.

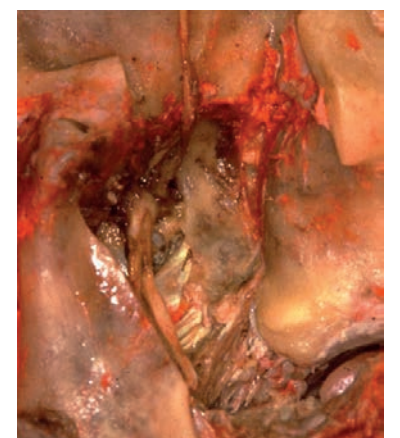

Fig. 7 - Tuberosità ancora sviluppata in un paziente edentulo. Si notino le inserzioni muscolari dei muscoli pterigoidei.



< pagina 8

### Applicazioni chirurgiche

Si è evidenziato il rapporto tra zona tuberositaria e fossa infra-temporale separate dal solo muscolo buccinatore e quello tra fossa infra-temporale e fossa temporale dove non esiste nessuna struttura anatomica se non il corpo adiposo della bocca (bolla di Bichat) (Fig. 9). Diventa facile capire che i rischi di passaggio di un ottavo incluso dalla tuberosità alla fossa temporale sono altissimi (Fig. 10) e renderebbero complicata una normale estrazione.

La preparazione del lembo diventa determinante per prevenire tali incidenti e inizia con un taglio di scarico verticale di tutto spessore tra 1° molare e 2° premolare seguita da un'incisione solcolare che si estende fino alla zona distale del 2° molare. A partire da questo punto si farà un'altra incisione a mezzo spessore, in direzione della zona posteriore della tuberosità, in modo da poter dare una massima elasticità al lembo. Lo scollamento si effettuerà con uno scollaperiostio sulle due prime incisioni e con una forbice di Metzenbaum sulla terza.

Nella zona posteriore si evidenzieranno le inserzioni tendinee del muscolo pterigoideo mediale che potranno essere scollate su qualche millimetro in caso di necessità. Rilasciato il lembo, esso sarà caricato su una lama diritta di Tessier o una lama larga di Miller bloccata sulla sutura pterigo-tuberositaria. In questo modo si ottengono vari vantaggi per la chirurgia dell'ottavo incluso:

1. un campo operatorio ampiamente aperto che rende l'estrazione semplice e veloce;
2. la protezione della fossa infra-temporale in caso di manovra difficile durante l'estrazione;
3. la protezione del buccinatore che non può essere lesa da uno strumento, una fresa o delle schegge di osso;
4. una perfetta protezione del fascio vascolare e nervoso alveolare supero-posteriore.

Tale lembo potrà essere eseguito anche per l'apicectomia su un molare. Il decorso post-operatorio è sempre molto semplice e non necessita somministrazioni di AINS o cortisone.

### Applicazioni in implantologia

Si possono adottare due tipi di soluzioni nel ripristino implantare della regione dei molari superiori. La prima consiste nello sfruttamento delle zone ossee residue per posizionare un numero sufficiente di impianti ai fini di avere un numero di fixture in grado di sostenere una riabilitazione protesica posteriore.

Abbiamo a nostra disposizione la zona tuberositaria che sarà preparata a minima velocità di taratura con frese di diametro molto inferiori al diametro dell'impianto prescelto, i setti intrasinusali che costituiscono solide zone di ancoraggio implantare e i volumi residui dell'osso mascellare valutati

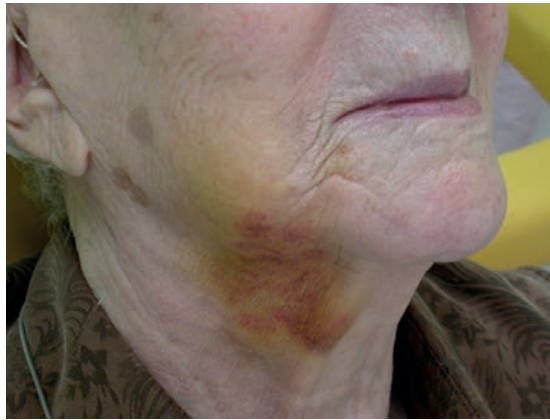


Fig. 8 - Ematoma nella zona d'inserzione del muscolo buccinatore.

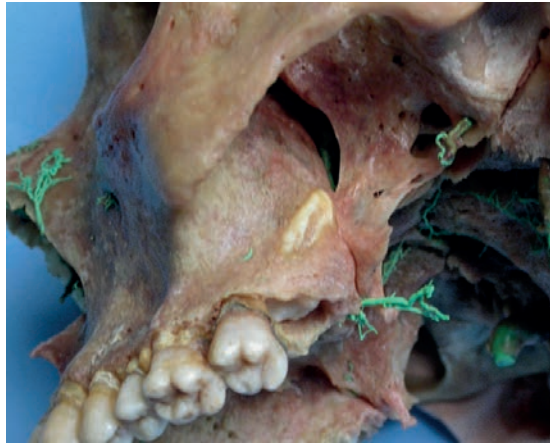

Fig. 10 - Rapporti anatomici tra zona tuberositaria e fossa infra-temporale.

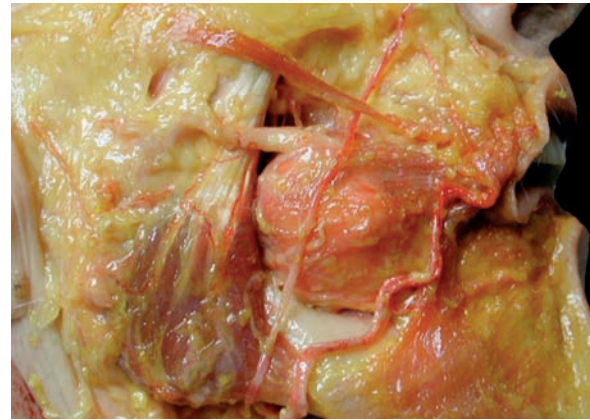


Fig. 9 - Zona del corpo adiposo della bocca sopra il muscolo zigomatico.

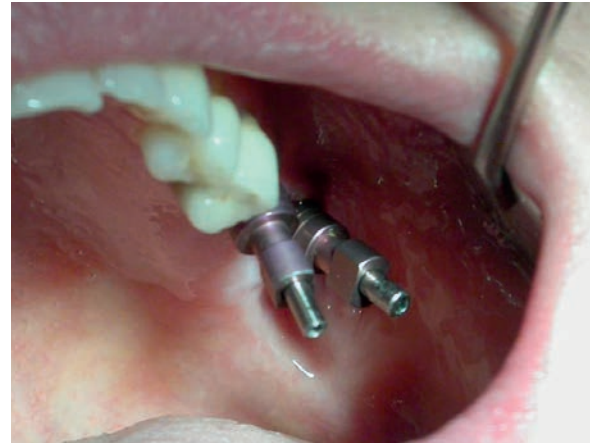


Fig. 11 - Orientamento dell'impianto in zona PPT. Si noti la difficoltà di riabilitazione protesica.

sugli esami a scansione e che, non necessariamente, sono compatibili con un'asse ideale degli impianti. Questa soluzione consente al chirurgo di proporre un trattamento senza chirurgia preliminare e con tempi ridotti, ma crea un problema riguardo alla realizzazione della protesi finale in quanto non è sempre facile ripristinare perfettamente il parallelismo dei pilastri avvitati per una buona realizzazione della protesi (Fig. 11). In più, esiste una grande difficoltà di giusto posizionamento degli impianti in varie direzioni e l'utilizzo di una dima chirurgica sembra essere inevitabile.

La seconda fa prevalere la corretta anatomia del mascellare affinché tutti gli impianti possano essere idealmente posizionati, con la giusta lunghezza e il diametro adeguato alla soluzione implantare prescelta.

Tale soluzione ci porta sovente a procedere a due fasi chirurgiche:

- una prima chirurgia di rigenerazione dei volumi ossei persi (rialzo di seno mascellare, innesti a blocco, split crest);
- una seconda chirurgia dopo 6/9 mesi per l'inserimento delle fixture.

Tale soluzione, nonostante più affidabile per i risultati finali e il management del manufatto protesico nel tempo, non è sempre accettata dai nostri pazienti o non dà a volte i risultati sperati in termine di rigenerazione pre-implantare.

Il posizionamento di un impianto pterigoideo può, in certi casi, essere la soluzione alternativa alle due soluzioni precedenti.

Come dimostrano la dissezione anatomica e gli esami radiologici, dobbiamo ricordare che la regione PPT è situata medialmente rispetto alla zona posteriore della tuberosità mascellare.

L'orientamento dell'impianto do-

vrà tener conto dell'asse sagittale di preparazione che non potrà essere verticale, in quanto l'apertura della bocca non lo consente, e della direzione della zona PPT a partire della cresta alveolare, zona che dovrà essere impegnata con l'im-

pianto per assicurarne la stabilità primaria.

È ovvio che tale impianto presenta vari svantaggi:

- asse difficilmente compatibile con la realizzazione di un pilastro implantare;

- possibilità di interferire pericolosamente con l'arteria palatale discendente durante la preparazione del sito;
- necessario inserimento dell'estremità dell'impianto in una zona di inserzione muscolare.

Tuttavia, e con le dovute precauzioni basate sia sulla conoscenza dell'anatomia che sull'interpretazione degli esami a scansione, gli impianti pterigoidei aiutano a risolvere molti casi (rifiuto di doppia chirurgia, fallimento di sinus-lift, impedimento di innesti in caso di patologie sinusali croniche).

Gli impianti pterigoidei rimangono una soluzione valida ma rara come lo sono gli impianti zigomatici.

### Conclusione

La regione PPT è una regione complessa che richiede ottime conoscenze principalmente ottenute dalla dissezione anatomica.

Queste conoscenze facilitano molto le decisioni implantari in caso di rifiuto del paziente ad accettare una riabilitazione della zona dei molari mediante innesti di osso. In chirurgia orale, e particolarmente nell'avulsione degli ottavi inclusi superiori, la gestione delle strutture a rischio e il disegno adeguato dei lembi in questa regione, consentono al chirurgo di evitare incidenti emorragici maggiori e il passaggio di elementi dentari o di schegge di osso nella fossa infra-temporale.

# idievolution®

Patented TMM2®

SORRIDI®

MAD®

DOUBLE GUIDE®

**POTENZIA IL TUO STUDIO CON KM ZERO**

TUTTO PER L'IMPLANTOLOGIA EVOLUTA IN UN'UNICA AZIENDA ITALIANA:

diagnosi ossea intraoperatoria, valutazione della stabilità primaria complessiva dell'impianto, software di archiviazione dati intraoperatori, cartella clinica digitale, procedura assistita di incorporazione impianti a carico immediato, chirurgia computer guidata, il rivoluzionario brevetto MAD per la rilevazione intraoperatoria dell'angolo implantare, scanner intraorale per le impronte digitali, protesi individualizzate, reparto cad-cam, gamma implantare dedicata alle diverse tipologie ossee e componentistica protesica completa con produzione interna certificata secondo i più alti standard qualitativi.

SCOPRI COME SU [IDIEVOLUTION.IT](http://IDIEVOLUTION.IT) OPPURE CHIAMANDO AL **039/6908176** O SCRIVENDO A [INFO@IDIEVOLUTION.IT](mailto:INFO@IDIEVOLUTION.IT)

Made in Italy