

# RADIOLOGIE TRIBUNE

— The World's Radiology Newspaper • Édition Française —

JANVIER 2017 | VOL. 9, NO. 1

www.dental-tribune.fr

## PLANETE DENTAIRE

Le CBCT a un avenir prometteur en odontologie au quotidien et dans la communication entre praticiens lors de traitements multidisciplinaires. Face à sa fulgurante ascension, sachons interpréter la quantité d'informations qui nous est délivrée.

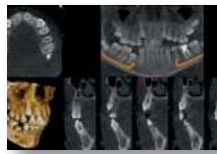
► PAGE 25



## ACTUS PRODUITS

Bien que le CBCT ait subi un essor considérable dans le monde, les praticiens français restent encore frileux. Retrouvez toutes les innovations d'une technique en perpétuelle évolution et peut-être ferez-vous le grand saut dans un monde en 3D.

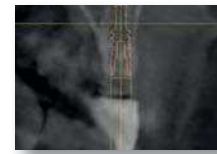
► PAGE 26



## CAS CLINIQUE

Les informations obtenues des données d'imagerie Cone Beam sont inestimables lors de l'élaboration d'un plan de traitement précis. Pour le Dr A. Ramirez, cette technologie de pointe est un élément essentiel de son examen dentaire détaillé. A suivre...

► PAGES 28 | 29 | 30 | 32 | 33



## > Aimright DENTSPLY SIRONA

### Un positionnement en toute sécurité des capteurs intra-oraux

Le guide de positionnement Aimright de Dentsply Sirona offre un accompagnement optimal pour l'utilisation des cap-

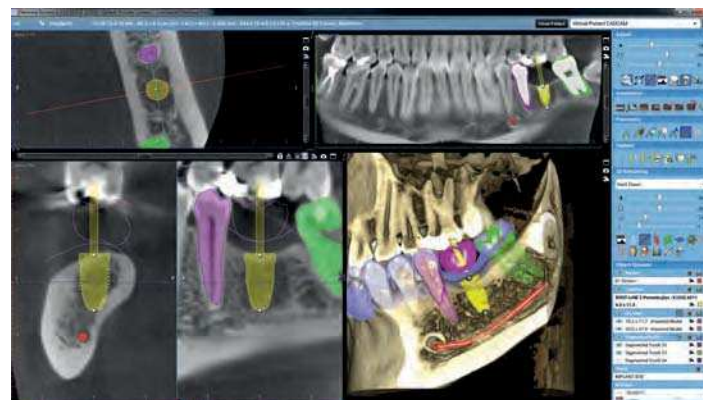


teurs intraoraux. Le bras en angle droit contribue à rendre encore plus efficace l'équipe du cabinet dans son travail et garantit la sécurité du patient. Le nouveau guide de positionnement Aimright, lancé fin 2016, offre un avantage décisif : le porte-capteur et le bras de positionnement forment une seule pièce, ce qui rend leur utilisation encore plus intuitive et précise. Le guide de positionnement breveté Aimright permet d'aligner facilement le capteur avec l'appareil de radiographie. Selon un principe de clé-serrure, une seule combinaison anneau-bras est possible pour prendre un cliché des dents antérieures, des dents de la région interproximale ou des dents postérieures. Disponible en pièces détachées ou en kit complet de démarrage. Pour désinfecter les pièces du guide de positionnement Aimright, l'utilisation d'un stérilisateur à vapeur suffit. Ainsi, le guide offre au dentiste et ses assistants une sécurité supplémentaire dans les soins prodigués et contribue à la satisfaction et au confort des patients.

## > Romexis PLANMECA

### Le logiciel tout en un

Passer de la planification implantaire à la chirurgie n'a jamais été aussi simple ! De l'imagerie à la planification implantaire et à la conception d'un guide, toutes les étapes successives peuvent être réalisées au sein du logiciel Planmeca Romexis. La fabrication des guides s'effectue de manière simple et précise à l'aide de la nouvelle imprimante 3D Planmeca Creo, l'une des nouvelles imprimantes 3D qui permettent de créer des modèles et guides chirurgicaux à partir de matériaux approuvés par les standards médicaux, avec une précision et une efficacité optimales. Créez votre vision avec Planmeca Creo ! Tous les unités de radiographie Planmeca ProMax 3D proposent le protocole d'imagerie Planmeca Ultra Low Dose qui permet de générer une imagerie CBCT avec une dose de radiations encore plus



faible et efficace que pour l'imagerie panoramique 2D classique. Planmeca 4D Jaw Motion est une solution CBCT véritablement intégrée pour le suivi, l'enregistrement, la visualisation et l'analyse des mouvements mandibulaires 3D en temps réel.

Demandez une démonstration sur notre site internet : <http://www.planmeca.com/fr/Contactez-nous/-demander-une-demo/>

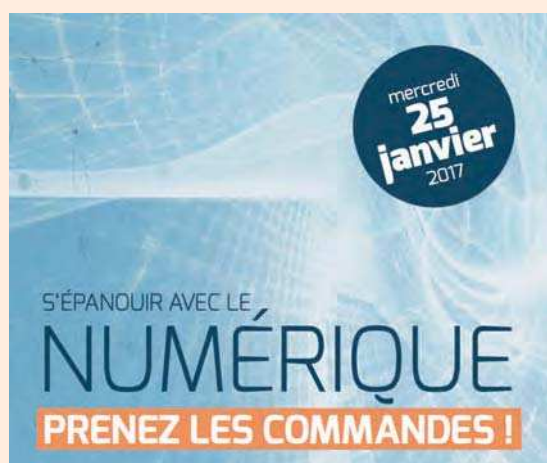## Rejoindre la famille du numérique c'est prendre les commandes d'un cabinet dentaire moderne

Ce mercredi 25 janvier, Dentalinov propose une journée présidée par le Dr Jean-Pierre Attal. Le Numérique est déjà incontournable au quotidien ! Vous avez déjà fait une place pour le numérique dans vos cabinets, ou

la découverte au perfectionnement, la CFAO est en place ! Une journée pour bénéficier de l'expertise et de la pédagogie des meilleurs spécialistes qui répondront aux exigences et

interrogations de chacun, pour échanger et manipuler les matériels les plus récents. Intégrer le numérique, c'est donner un élan à votre activité !

Eurosite George V, 28 avenue George V Paris  
contact@dentalinov.com



vous hésitez encore, cette journée vous apportera les éléments d'amélioration et d'approfondissement de son utilisation quotidienne, tant au niveau des concepts (post-crown qu'au niveau des procédures (esthétique, implantologie, impression 3D...). De

**F.C.C.D**  
Formation Continue en Chirurgie Dentaire

**S.A.P.O.**  
Société d'Anatomie et Pathologie Oro-faciale

organisent 2 journées de  
FORMATION et de TRAVAUX PRATIQUES

**JEUDI 2 ET VENDREDI 3 FÉVRIER 2017**

Chirurgie implantaire avancée  
sur pièces anatomiques

**FORMATEURS :**  
Dr Elias KHOURY  
Dr Bernard LAZAROO

**Nombre de places limité**

**Lieu :** 45 Rue des saints pères 75006 Paris  
**Durée :** 9h00 à 18h00

**Inscriptions pour les 2 journées :**  
1850 euros (déjeuners inclus)  
**Règlement par chèque à l'ordre de FCCD** à adresser par courrier  
au Dr Elias Khoury - FCCD  
87 Boulevard Murat - 75016 PARIS.

**Contact :**  
Mail : dari.secretariat@gmail.com  
Tél : 06 17 28 83 83

Les partenaires

**PRED**  
medical technologies

**mectron**  
medical technologies


**Promodentaire**  
Or vous êtes PLUS que des PROMOS!



## Le conseil de Dental Tribune : « Préférez toujours l'achat direct sur le site des éditeurs »

### Un ouvrage de référence...

Lorsque les auteurs de La photographie en odontologie, mes amis Pasquale Loiacono et Luca Pascoletti, m'ont demandé d'en rédiger la préface, je me suis senti honoré et heureux. D'abord, parce que je connais bien les



auteurs et que j'ai pu suivre leur parcours professionnel ; ensuite, parce que je suis très attaché à chacun d'eux. L'équipe qu'ils forment représente la grande nouveauté de ce livre : ils possèdent des qualités extraordinaires qui se sont bien amalgamées pour la composition d'un texte scientifique et pratique en même temps. Les auteurs ont créé un texte didactique, fournissant au chirurgien-dentiste un guide complet pour réaliser d'excellents documents photographiques. Je ne peux que les féliciter pour cet ouvrage équilibré et complet dans son contenu et sa forme, supporté par une excellente iconographie. C'est un ouvrage que j'aurais bien aimé écrire... Je suis certain qu'il sera apprécié et suivi aussi bien par le chirurgien-dentiste néophyte s'appropriant à apprendre la technique photographique, que par le clinicien expérimenté qui pourra y trouver des notions et des idées d'applications pratiques immédiates. Domenico Massironi.

*La photographie en odontologie Théorie et pratique pour une documentation moderne*, Pasquale Loiacono et Luca Pascoletti (333 pages, éd. Quintessence International)

### Pour des diagnostics éclairés en radiologie cone beam

Le Cone Beam s'est imposé comme la technique de référence en imagerie den-

to-maxillaire. Les praticiens chirurgiens-dentistes, stomatologistes et radiologues, en s'équipant d'appareil Cone Beam, s'engagent naturellement à se former avant et pendant leur pratique radiologique.


Ce livre, simple et pratique, consultable à tout moment, est destiné aux praticiens en cabinet ou à l'hôpital. Illustré de plus de 800 photos, construit autour des différentes pratiques dentaires (implantologie, parodontologie, endodontie...), il propose l'essentiel de ce qu'il faut connaître pour la réalisation et la lecture des examens d'imagerie. Le lecteur appréciera d'approfondir sa pratique quotidienne grâce à cet atlas à la fois simple d'utilisation, mais très riche de contenus. Il a été rédigé par le docteur Norbert Bellaïche, médecin radiologue, mais également enseignant aux universités Paris VI, Paris XIII, d'Évry et d'Angers. Le docteur Norbert Bellaïche a une pratique libérale à Paris.

*Guide pratique du Cone Beam en imagerie dento-maxillaire*. Norbert Bellaïche (400 pages, éd. CdP)



### Les axes d'anatomie essentiels à la pratique.

L'objectif de cet ouvrage est d'apporter aux chirurgiens-dentistes et aux stomatologistes les données anatomiques indispensables à la réalisation de leurs actes chirurgicaux, quelle que soit leur spécialité. Son originalité est dans la justification de la voie d'abord des différents types d'incision, au cours des actes chirurgicaux, ainsi que sur les moyens apportés pour éviter incidents ou accidents. Chaque secteur est abordé sous un aspect anatomique puis les différents types d'actes chirurgicaux sont étudiés. Chaque temps est illustré et chaque geste justifié ou discuté sur le plan anatomique. Les photos cliniques et de dissections anatomiques sont souvent associées pour montrer les proximités anatomiques importantes. Une place est réservée aux bases anatomiques des techniques implantaires particulières : les comblements sous-sinusiens, les prélèvements ramiques, mentonniers ou pariétaux, les implants zygomatics, ptérygoïdiens et vélo-palatins. La nouvelle édition de ce best-seller a été

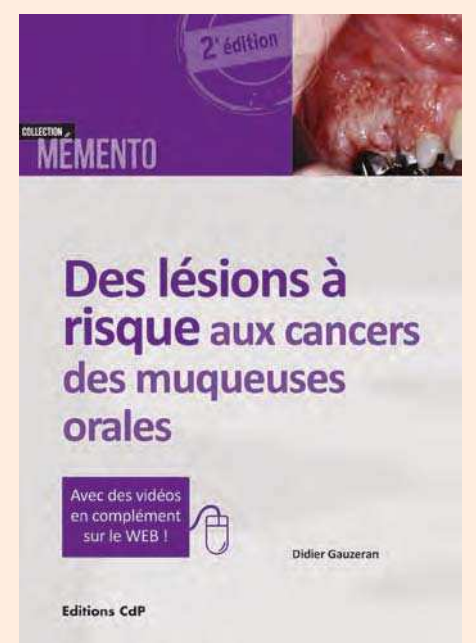

augmentée d'un nouveau chapitre complet sur les muscles masticateurs et le chapitre sur les muscles peauciers a été entièrement remanié. 450 figures en couleur. *Anatomie clinique - 2<sup>e</sup> édition*, J-F Gaudy (224 pages, éditions CdP)

### Pour ne pas passer à côté !

Ce vade-mecum a pour but de sensibiliser les professionnels de santé concernés à la cancérologie des muqueuses orales. L'essentiel sera consacré à la description clinique des lésions cancéreuses, mais surtout à ce qui peut se passer en amont du cancer, c'est-à-dire avant que le cancer n'apparaisse. Il faut en effet spécifiquement insister sur les lésions à potentiel de malignité, et sur les précurseurs du cancer que sont les lésions précancéreuses. Pour cela, l'auteur détaille les « signes cliniques d'alerte » à même de faire suspecter la possible transformation maligne d'une lésion. Didier Gauzeran est PH des Hôpitaux de Paris, chargé de cours de médecine à l'Université Paris-5-René-Descartes et expert à l'Institut national du cancer (INCA). Il a un exercice exclusif de médecine et chirurgie orales à la Garennes-Colombes (92).

*Des lésions à risque aux cancers des muqueuses orales*, D. Gauzeran (192 pages, éditions CdP)



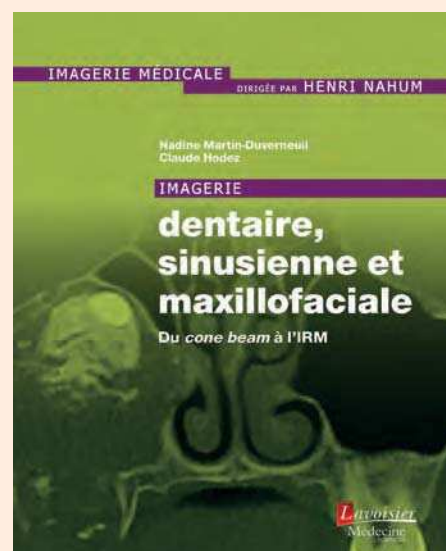### Traité exhaustif des troubles touchant les dents, les sinus et la région maxillo-faciale.

Ouvrage collectif où sont développées l'imagerie dentaire maxillo-mandibulaire, l'imagerie des sinus, la pathologie tumorale et pseudo-tumorale bénigne des cavités sinusiennes et de l'infrastructure maxillo-faciale, la pathologie tumorale maligne maxillo-faciale ainsi que la traumatologie maxil-

lo-faciale. L'iconographie met l'accent sur les techniques récentes, les plus utilisées actuellement et appelées à se développer encore : IRM et cone beam (CBCT). L'ouvrage aborde les différentes pathologies à travers plus de 650 clichés d'imagerie, très précisément décrits, qui constituent des cas cli-

niques, traduisant le souci des auteurs de privilégier l'enseignement par l'iconographie plutôt par le texte, volontairement synthétique.

*Imagerie dentaire, sinusienne et maxillo-faciale - du Cone beam à l'IRM*, Claude Hodez, Henri Nahum, Nadine Martin-Duvermeuil (310 pages, éd. Lavoisier)







## I-MAX<sup>3D</sup>



**Compacte et légère : 66kg**



**3D Cone Beam**



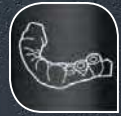**Multi FOV : de 9x9 à 5x5 cm**



**HD : 87 $\mu$ m**



**CAD/CAM ready**



**Guides chirurgicaux**



**Budget maîtrisé**

UN MAXIMUM DE TECHNOLOGIE  
DANS UN MINIMUM D'ESPACE

Fruit d'un savoir-faire technologique et industriel inégalé, la nouvelle I-MAX 3D vous propose d'entrer dans une nouvelle ère. Avec son design sophistiqué, son poids qui fait d'elle la plus légère du marché (seulement 66 kg), sa qualité d'image exceptionnelle et sa facilité d'installation et d'utilisation : vous serez vous aussi séduit !

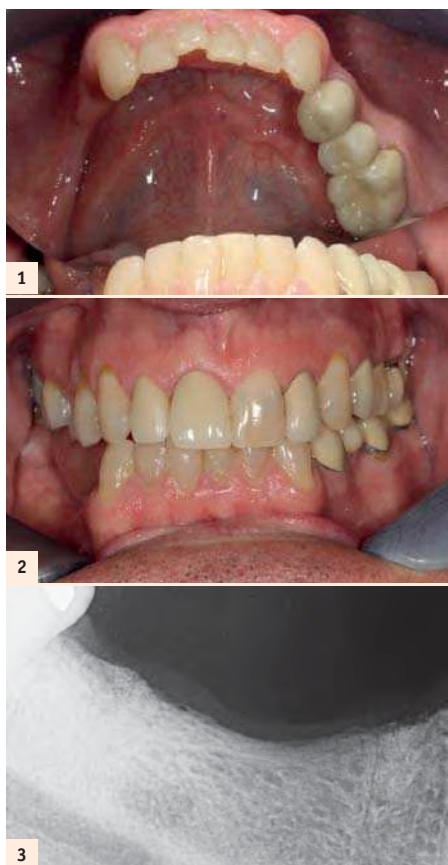


# La différence 3D : L'imagerie Cone Beam comme outil diagnos- tique pour améliorer le traitement 1<sup>e</sup> partie

Dr Anthony Ramirez, États-Unis

## Dentisterie numérique en trois dimensions et tableau complet

On ne peut traiter ce que l'on ne voit pas. Un axiome largement répandu dans le monde de l'imagerie dentaire qui m'a bien servi depuis des années. Tout plan de traitement doit être précédé d'un diagnostic précis et l'imagerie tridimensionnelle est le fondement de ce diagnostic. Les exemples que je présente dans cet article illustrent l'importance de la tomographie volumique numérisée à faisceau conique, communément appelée imagerie Cone Beam, dans un cabinet dentaire équipé du numérique et



recherchant l'excellence.

Les informations obtenues des données d'imagerie Cone Beam sont inestimables lors de l'élaboration d'un plan de traitement précis. J'ai très souvent constaté qu'une radiographie périapicale ne donne pas une représentation complète de l'anatomie d'un patient, et il arrive fréquemment que des informations vitales passent inaperçues et mènent à un diagnostic erroné. La technologie de pointe que représente l'imagerie Cone Beam est un élément essentiel de mon examen dentaire détaillé. Elle me permet de renforcer mes compétences diagnostiques et de me faire une idée du tableau complet. Après l'évaluation des résultats cliniques, de la fiche parodontale et d'un volume important de données d'imagerie Cone Beam, je fais appel à mon jugement clinique et professionnel pour décider d'une approche de traitement personnalisé qui résoudra ou corrigera les problèmes dentaires de chaque patient. Sauf si le patient refuse cet examen complet ou si je me trouve en présence d'une urgence (qui requiert des soins immédiats), je pense qu'il est toujours préférable de commencer par établir un diagnostic précis.

J'ai recours à plusieurs technologies dentaires numériques – capteur radiologique intraoral (Schick 33), appareil photo numérique (Canon 6D), système d'imagerie tridimensionnelle à faisceau conique (GALILEOS) et système CFAO (CEREC) – pour obtenir le tableau complet du processus pathologique et comprendre l'anatomie maxillo-faciale ainsi que la denture associées à chaque pathologie de patient.

J'ai intégré dans ma pratique le concept de diagnostic conjoint, qui favorise un environnement clinique où mes patients deviennent un élément actif de leurs propres soins dentaires. Le patient est responsable de ses problèmes et il nous revient de poser le diagnostic, d'éliminer la pathologie, de remplacer les dents absentes et d'assurer la maintenance des nouveaux éléments prothétiques. J'obtiens rapidement une image d'ensemble de toute la région orale et maxillo-faciale, dont l'examen me permet de poser un diagnostic et d'élaborer un plan de traitement virtuel personnalisé dès la première visite. Quoique dans l'ensemble, les caries aient diminué dans certaines tranches de la population, je reçois des patients qui présentent une destruction importante des dents et du parodonte et ont besoin d'importantes restaurations pour récupérer une santé buccodentaire. De nombreux cas sont aggravés par des années de négligence buccodentaire et ceux-ci réclament tous les efforts à la fois du patient et du chirurgien-dentiste pour restaurer les dents délabrées. Je tiens à ce que mes patients reçoivent les meilleurs soins dentaires possible et c'est pourquoi j'ai investi dans la quintessence des technologies afin d'y trouver un appui pour établir mon diagnostic et mon plan de traitement et en même temps l'assurance d'un grand niveau de sécurité et de certitude durant la chirurgie.

## Pourquoi ma passion pour la technologie du Cone Beam

Si mon cabinet dentaire se distingue de celui de mes confrères, c'est bien parce que j'utilise le scanner à faisceau conique GALILEOS de Sirona. Parallèlement à mon évaluation clinique, mon système GALILEOS m'offre tout ce dont j'ai besoin pour évaluer et planifier le traitement de n'importe quelle denture ou de n'importe quel cas d'édentement. Je travaille à un niveau de diagnostic nettement plus élevé, que je mets à profit pour redonner à mes patients une parfaite santé bucco-dentaire et améliorer leur qualité de vie.

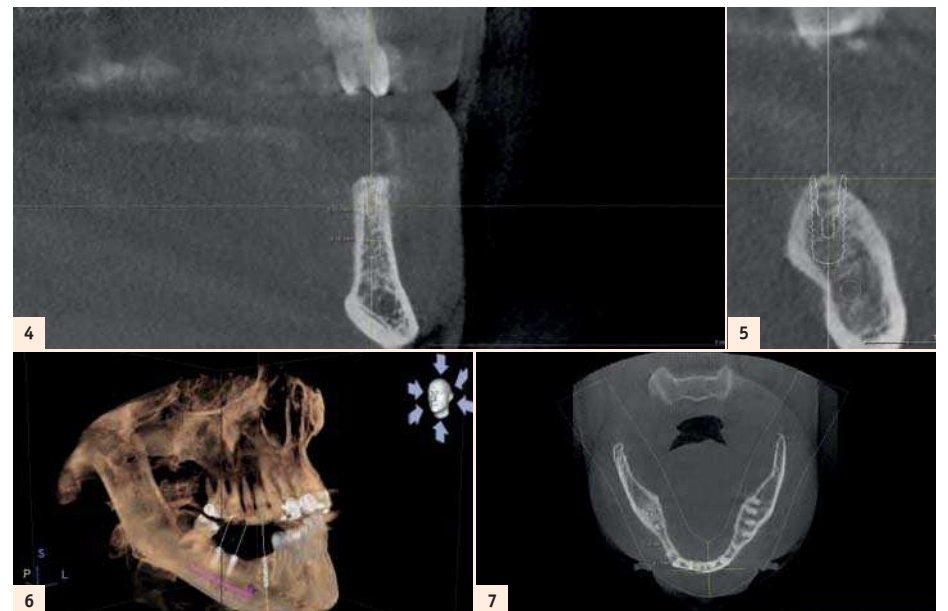Grâce à cette technologie d'imagerie 3D ultramoderne, je peux déterminer, montrer et proposer un plan de traitement à mes patients, et les traiter efficacement. Les images que j'obtiens me dévoilent les structures anatomiques vitales sans aucune distorsion et dans les dimensions réelles, ce qui renforce mes compétences diagnostiques, mon plan de traitement chirurgical et ma communication avec les patients. Les résultats de l'imagerie Cone Beam me permettent de confirmer ou de modifier le traitement que j'avais prescrit.

## Technologies dentaires numériques

J'ai utilisé le système d'imagerie à faisceau conique GALILEOS quotidiennement depuis que j'en ai équipé mon cabinet dentaire en mars 2009. Le flux de travail numérique rationalisé m'offre la possibilité d'accéder à l'anatomie de mes patients, d'identifier les structures vitales, de révéler la pathologie cachée, d'analyser le volume et la densité de l'os, et de poser des implants et des piliers virtuels de façon très réaliste. Je peux ainsi proposer le plan de traitement idéal et sur mesure à chacun de mes patients. Grâce aux avantages de la technologie à faisceau conique GALILEOS, je peux éclairer rapidement mes patients sur leurs problèmes grâce à l'interaction dynamique que l'imagerie 3D et le logiciel GALAXIS me permettent de créer. Il ne faut donc surtout pas sous-estimer cette technologie car elle représente un important outil de communication qui facilite la sensibilisation du pa-

Les exemples que je vous présente mettent parfaitement en lumière les puissants avantages offerts au clinicien par les images 3D et, à mon avis, leur importance ne peut être sous-estimée lors du diagnostic d'une maladie orale et maxillo-faciale. L'imagerie Cone Beam permet de mieux informer et sensibiliser le patient, et une présentation visuelle d'implants virtuels placés dans la propre anatomie du patient facilite son acceptation du traitement. Je m'appuie sur la technologie 3D pour planifier et poser des implants avec sûreté et précision. Les avantages de l'imagerie Cone Beam m'ont donné la possibilité d'élargir la portée de mes services et d'en reculer la limite géographique pour offrir aux patients l'accès aux technologies de pointe et des résultats idéaux du traitement.

Je suis devenu un expert de la régénération osseuse guidée (ROG), de la chirurgie implantaire guidée par ordinateur et, grâce au système CEREC-CFAO, je suis parvenu à la



tient, améliore le diagnostic et le plan du traitement, et favorise l'acceptation du traitement par le patient.

Cet article illustre les avantages très nets de l'imagerie tridimensionnelle (3D) par rapport à l'imagerie bidimensionnelle (2D). Les images produites par le Cone Beam m'offrent la possibilité d'interpréter l'anatomie maxillo-faciale avec une approche bien meilleure que ne le permettent les radiographies périapicales ou panoramiques bidimensionnelles. Les pathologies sont identifiées dans les trois dimensions et la pose d'un diagnostic précis devient dès lors possible.

La disponibilité d'une série complète de données en dimensions réelles donne au praticien le moyen de prendre de meilleures décisions cliniques. En ce qui me concerne, je souhaite vous montrer comment j'utilise l'imagerie 3D chez mes patients pour diagnostiquer et traiter leurs diverses pathologies. Je suis toujours plus confiant dans l'exactitude de mon diagnostic définitif lorsque je m'appuie sur un ensemble de données d'imagerie Cone Beam pour le poser.

maîtrise totale du remplacement de dents absentes par des prothèses. J'ai intégré la restauration implantaire dans ma pratique en 2000 mais je l'ai complétée par la phase de traitement chirurgical en 2009 avec l'acquisition de mon système d'imagerie à faisceau conique GALILEOS.

Je planifie et je réalise le traitement différemment depuis que j'ai commencé à utiliser ces technologies, et ce changement d'approche a mené à des expériences positives chez les patients. Ceux-ci ont bénéficié de diagnostics précis et de plans de traitement impliquant des interventions plus sûres et moins invasives. J'ai appris à apprécier énormément l'outil puissant que représente l'imagerie Cone Beam et son impact sur ma pratique professionnelle.

La différence offerte par l'imagerie 3D Cone Beam fait progresser l'approche multifactorielle du traitement de patients dont les dents sont délabrées. Mon expérience pionnière de l'imagerie 3D fut pour moi une véritable chance que j'ai mise au profit de mes patients et de mon propre bien-être. Chaque membre de mon équipe apporte un bagage de compétences unique et nous as-

surons un niveau de soins inégalé en pratique dentaire traditionnelle.

Lors de l'élaboration d'un plan de traitement, il est impératif d'interroger le patient afin de bien faire la distinction entre ses désirs et ses besoins. Je l'informe, j'obtiens son consentement éclairé et j'évalue complètement tous les facteurs de risque susceptibles d'influer sur le résultat du traitement. L'évaluation psychologique d'attentes irréalistes, la capacité d'appréhender la nature de la pathologie existante et ce qu'il y a lieu de faire pour améliorer l'état des dents peuvent avoir une incidence sur la décision de traiter ou non le cas. L'imagerie et l'entretien avec le patient m'aident à décider si oui ou non je vais me charger du traitement. Je fais de chaque patient une priorité absolue et je passe le temps nécessaire à expliquer les résultats, à présenter les solutions de traitement et à répondre aux questions.

Les cas suivants sont des exemples qui illustrent clairement la différence apportée par l'imagerie 3D et les avantages que cette technologie peut offrir à tous les cabinets dentaires. Un fait important à noter est qu'avant l'acquisition du scanner à faisceau conique GALILEOS, je n'avais pas la confiance nécessaire pour proposer ces services dans mon cabinet et j'adressais ces types de patients à des spécialistes.

### Cas 1 – Le patient réticent

Ce cas est un exemple de patient qu'il aurait été insensé de traiter sans les avantages de l'imagerie 3D et j'aurais fait courir au patient un risque inutile de lésion en raison des limitations anatomiques existantes et des attentes de ce patient. Cet homme âgé de 52 ans s'est présenté à mon cabinet en vue d'un traitement implantaire le 5 novembre 2013. Il était en bonne santé, ses antécédents médicaux indiquaient bien une hypertension mais parfaitement contrôlée. Il ne présentait aucune contre-indication à un traitement dentaire.

Le patient a exprimé clairement son souhait de traiter son problème d'édentement plural par des éléments prothétiques, fixes uniquement, mais n'a pas caché son anxiété vis-à-vis de la chirurgie requise pour remplacer les quatre dents manquantes dans le quadrant inférieur droit. Lors de dernier traitement dentaire, la canine inférieure droite (dent 43) avait été extraite (plus de 6 mois auparavant) et une greffe osseuse avait été réalisée simultanément pour préserver et préparer la crête alvéolaire en vue du remplacement de la dent. Il était également peu disposé à être « totalement assommé » afin de faciliter la chirurgie et refusait toute greffe osseuse supplémentaire.

Nous avons commencé par un examen clinique et radiographique classique. Sur le plan clinique, la crête était apparue étroite dans la zone des 1<sup>e</sup> et 2<sup>e</sup> prémolaires inférieures droites (dents 44 et 45), mais le tissu crestal était kératinisé (Figs. 1-3). Le patient avait fait plus d'une heure de route pour venir au cabinet dentaire et il savait que nous étions partisans de la chirurgie implantaire guidée sans lambeau lorsque cela était possible. Je lui ai expliqué les avantages et les risques associés à ce type de chirurgie, les avantages étant la pose rapide, sûre et précise des implants et un temps de cicatrisation postopératoire pratiquement sans complications. La valeur diagnostique des radiographies périapicales numériques 2D prises s'avérait cependant insuffisante. Il n'existait aucune certitude quant à l'empla-

cement exact du nerf alvéolaire inférieur ou de la concavité linguale dans la zone molare. Conscients du problème, nous en avons parlé et le patient a accepté de passer une imagerie Cone Beam pour évaluer pleinement la situation réelle et de déterminer si l'on disposait d'un volume osseux suffisant pour réaliser la chirurgie implantaire guidée.

C'est dans de tels cas que mon scanner à faisceau conique devient un outil inestimable car aucun autre appareil de radiologie disponible au cabinet dentaire n'est en mesure de fournir les informations attendues. Une TDM dans un cadre médical pourrait donc être nécessaire, ce qui expose le patient à une dose de rayonnement beaucoup plus élevée et n'est réalisable que dans un autre centre d'imagerie. À l'évidence, je ne peux pas traiter un patient sans savoir si l'anatomie osseuse existante était adéquate et apte à recevoir un implant dentaire correctement positionné dans un os solide. Le patient envisageait le remplacement des quatre dents par deux implants et un bridge. Cette solution n'était pas appropriée en raison de la longueur mésio-distale édentée laissée par les dents manquantes. La crête au niveau des dents 45 et 46 présentait une perte osseuse verticale et vestibulaire. En raison de l'occlusion, du nombre de dents manquantes et de la position dans l'arcade dentaire inférieure droite, je pensais qu'il serait nécessaire de poser un minimum de trois implants pour assurer la rétention d'un bridge fixe à 4 unités.

lambeau ou avec lambeau minimal, ce qui le rassurait et l'incitait à accepter le traitement proposé lors de notre première visite et le plan de traitement élaboré au cours de cette même visite. Cette première étape est essentielle pour gagner la confiance du patient et obtenir son acceptation du plan de traitement dès sa première visite. S'il n'est pas convaincu que je puisse réaliser le traitement tel que je l'ai décrit, sous anesthésie locale et sans nouvelle greffe osseuse, il ne reviendrait pas.

Lors de la préparation d'une chirurgie implantaire guidée, il est nécessaire de fabriquer un guide chirurgical par ordinateur, en fonction du modèle de restauration prothétique qui permettra au patient de retrouver la forme et la fonction de ses dents. Je suis en mesure d'en élaborer le plan sur la base de l'os disponible et des futures positions des éléments prothétiques.

Nous avons donc réalisé des modèles d'étude et les avons dupliqués afin que le laboratoire puisse fabriquer un wax-up des quatre dents manquantes pourvues d'une face occlusale adéquate. J'ai dupliqué le wax-up et préparé un moulage par aspiration Omnivac représentant les couronnes dans les positions planifiées. J'y ai introduit une résine acrylique radio-opaque dans la zone des dents 44-47 et fixé une plaque SICAT pour mordu occlusal avec de la résine acrylique.

Cette plaque sert de base pour le guide radiologique porté par le patient durant l'imagerie Cone Beam. Il est nécessaire d'effec-

optique et les a intégrés à mon plan implantaire afin de pouvoir fraiser et fabriquer le guide chirurgical. Deux semaines après, j'ai reçu un guide chirurgical SICAT Classic-Guide parfaitement adapté qui allait servir au cours de la chirurgie implantaire guidée du patient.

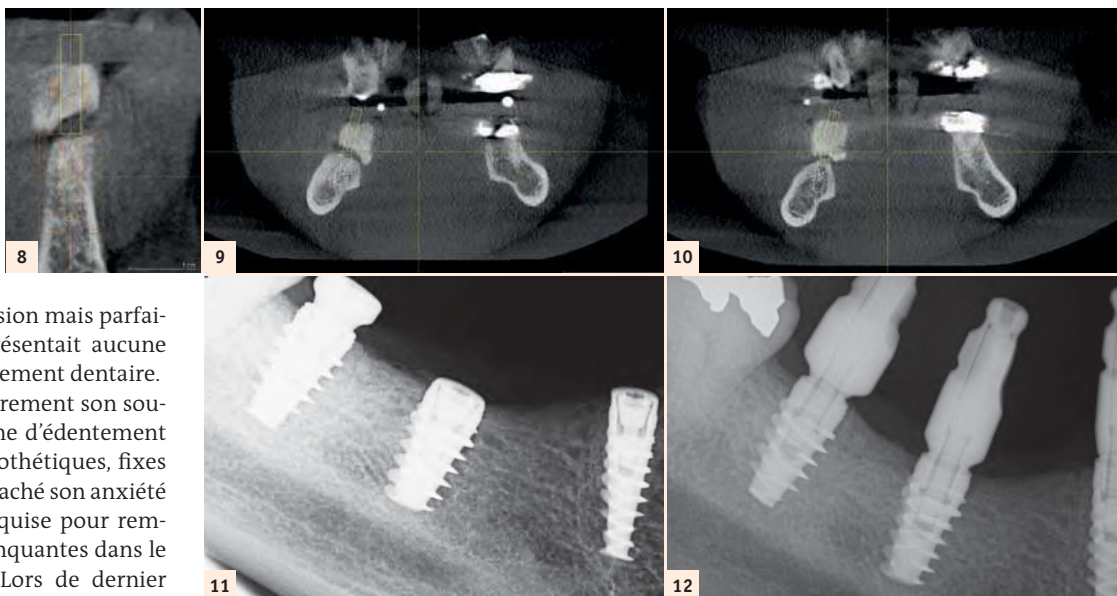
Le système SIRONA est le seul système complet qui ne requiert aucun logiciel fourni par une tierce partie ou un autre fabricant pour la fabrication des guides chirurgicaux. Les Figures 8-10 montrent les implants virtuels posés au niveau des sites dentaires 44, 46 et 47. Il convient de noter la mesure prise en vestibulo-lingual au niveau du site dentaire 44 et les limitations anatomiques découlant des concavités linguales présentes au niveau des sites dentaires 46 et 47. Certains compromis ont été nécessaires pour assurer la réussite prévisible et sans faille de nos implants sur le long terme. Ils ont été dictés par les limitations anatomiques osseuses présentes et le refus de toute nouvelle greffe osseuse par le patient.

### Chirurgie implantaire

La visite prévue pour la chirurgie a été fixée et j'ai prescrit un e cure d'amoxicilline 500 mg que le patient devait commencer deux jours avant sa chirurgie implantaire et terminer entièrement. Le patient s'est présenté le 9 janvier 2014. Il était anxieux mais prêt à poursuivre son traitement implantaire. Une anesthésie locale du nerf alvéolaire inférieur a été administrée et était assez efficace pour produire un profond effet anesthésiant durant notre traitement. Les ostéotomies ont été accomplies en temps voulu et trois implants NobelActive (Nobel Biocare) ont été posés comme prévu.

Le site dentaire 47 a été traité par une approche sans lambeau mais je souhaitais encore examiner le site dentaire 44 afin de m'assurer que ma préparation était parfaitement réalisée. Le site dentaire 46 nécessitait un lambeau pour déplacer le tissu kératinisé d'une position linguale vers une position vestibulaire. Des mini lambeaux ont ainsi été nécessaires pour les implants des sites dentaires 44 et 46 qui ont été posés selon une technique en deux temps, impliquant un désenfouissement ultérieur afin d'exposer la plateforme durant la prise d'empreinte. La chirurgie s'est bien déroulée et le patient a toléré la visite d'une heure sans aucun problème. Après l'intervention, il a déclaré n'avoir ressenti aucune douleur et n'avoir jamais réalisé à quel point ce traitement était simple. Il a été capable de reprendre toutes ses activités habituelles immédiatement et sans aucune restriction. Mes années d'expérience m'ont apporté les compétences nécessaires pour prendre en charge ces patients et leurs chirurgies selon une approche rapide et pratiquement atraumatique, permettant une réduction des problèmes postopératoires et des délais de cicatrisation par rapport aux chirurgies implantaires classiques à grand lambeau. Notez la concordance parfaite du plan et de la réalité dans mes radiographies périapicales (Fig. 11).

Nous avons attendu le temps nécessaire pour obtenir l'intégration sans incident de ces implants et le patient est revenu pour une empreinte implantaire qui marquait le début de la phase de restauration (Fig. 12). J'ai également placé des piliers provisoires et fabriqué un bridge provisoire à 4 unités en résine bisacrylique Luxatemp (DMG) ne transmettant que de légères forces occlusales. J'ai ensuite renvoyé le patient chez lui après lui avoir recommandé d'absorber des aliments de consistance variée qui commenceraient à placer les implants sous



### Acquisition 3D de l'anatomie

Le scanner GALILEOS de Sirona effectue une révolution autour de la tête du patient en 14 secondes. Ce temps est suffisant pour acquérir les images de toute l'anatomie maxillo-faciale et les données permettent de reconstruire un plein volume qui peut être évalué en quelques minutes. Mon patient et moi-même avons examiné les images 3D sur un grand écran d'ordinateur placé dans ma salle de réunion. J'avais la possibilité de placer trois implants virtuels dans l'os résiduel en évitant le nerf alvéolaire inférieur, le foramen mentonnier et la concavité linguale. Le patient a pu clairement visualiser le déroulement de la procédure dans sa mâchoire. Dans ce cas, l'os apparaissait apte à recevoir 3 implants endo-osseux qui pouvaient être surmontés par un bridge fixe à 4 unités (Figs. 4-7).

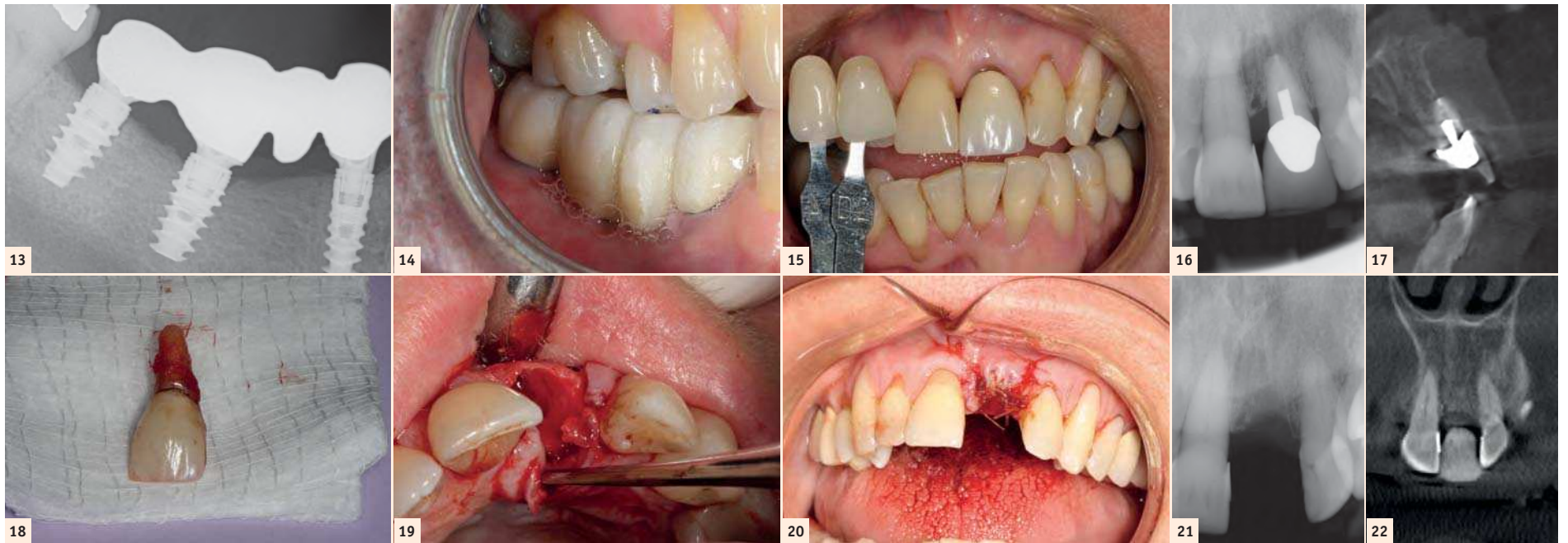
Pour récapituler donc, mon patient était peu disposé à subir une chirurgie implantaire avec lambeau classique et refusait une nouvelle greffe osseuse en vue d'augmenter le volume osseux, mais il pouvait prétendre à une chirurgie implantaire guidée sans

tuer le balayage avec une plaque pour mordu occlusal de marque Sirona fixée sur la denture du patient afin que SICAT puisse fusionner les données d'imagerie 3D et de la denture du patient. Je peux alors placer les implants virtuels dans leur meilleure position par rapport aux couronnes planifiées et au volume osseux présent.

Après le passage du scanner, un plan implantaire définitif a été élaboré de façon à reproduire les dimensions réelles des implants NobelActive dont la pose est prévue au moment de la chirurgie. Sirona fournit un vaste répertoire dans lequel les clients peuvent choisir le fabricant d'implants de leur choix. Ceci m'apporte la garantie que mon plan de traitement sera correctement réalisé au moyen des ostéotomies correspondant à mes spécifications lors de la visite prévue pour la chirurgie. Un niveau de précision submillimétrique entre le plan et la réalité est un net avantage découlant de meilleures fonctionnalités d'imagerie et d'un plan de traitement poussé.

J'ai envoyé les données d'imagerie Cone Beam et un moulage de la denture du patient à SICAT qui en a effectué un balayage





charge. Le laboratoire dentaire a fabriqué des piliers sur mesure et une armature métallique qui a été essayée et acceptée pour le bridge fixe définitif. Un bridge fixe d'aspect très naturel, bien adapté et ne transmettant que de légères forces occlusales a été mis en place le 13 mai 2014. Cette phase de traitement s'est terminée sur un patient très satisfait, ayant vécu une expérience très positive de son traitement implantaire (Figs. 13 et 14).

On pourrait se demander si un guide chirurgical est bien nécessaire. Son utilisation est standard dans mon cabinet dentaire. Un spécialiste hautement expérimenté pourrait peut-être s'en passer, mais un chirurgien-dentiste omnipratricien ou moins expérimenté certainement pas. Un guide garantit prévisibilité, sécurité, et réduction des possibilités de lésion chez nos patients.

Le traitement s'est révélé une réussite sur bien des plans. En premier lieu, nous avons géré l'anxiété du patient en lui offrant une expérience très positive du traitement implantaire, sans complications postopératoires et sans réaction indésirable. Deuxièmement, mon patient a retrouvé une denture complète qui devrait s'inscrire dans la durée. Troisièmement, le bridge à 4 unités se fondait harmonieusement dans la denture naturelle encore présente et l'occlusion était contrôlée grâce à une réduction des surfaces vestibulo-linguales, la création de légers points de contact centrés et l'absence de prématurité dans les mouvements latéraux. Quatrièmement, le tissu kératinisé résultant était présent sans saignement pos-

topératoire, gonflement ou douleur. Finalement, ce patient satisfait et reconnaissant a retrouvé la santé grâce à un traitement qui s'est déroulé tout simplement comme prévu.

Les trois cas suivants peuvent être regroupés vu qu'ils possèdent tous un point commun. Chaque patient souffrait d'une légère gêne et deux d'entre eux avaient été examinés par d'autres chirurgiens-dentistes, qui avaient soit refusé de les traiter soit n'avaient jamais diagnostiqué un problème. Ces trois patients ont reçu un traitement similaire dans mon cabinet dentaire. Une anamnèse et des évaluations diagnostiques classiques ont été réalisées et aux fins d'obtenir une image plus complète de leur problème, il leur a été recommandé de passer une tomographie volumique à faisceau conique permettant d'obtenir de meilleures images, ce qu'ils ont accepté.

### Cas 2 – L'incisive centrale supérieure, mais qu'attendez-vous ?

Dans ce cas, le diagnostic et le plan de traitement remontaient à 2009, mais cette patiente consultait également un parodontiste qui assurait le suivi de sa santé bucco-dentaire dans le cadre de visites à visée prophylactique. Ce praticien ne voulait pas intervenir sur des dents déjà compromises par une perte de l'os parodontal et pour lesquelles le pronostic s'avérait de plus en plus mauvais. J'ai abordé le sujet de l'extraction d'une des incisives centrales supérieures présentant une atteinte parodontale ; heureusement, la patiente a accepté de passer

une imagerie Cone Beam, plus performante, qui a été réalisée le 14 juin 2010.

L'incisive centrale supérieure gauche (dent 21) faisait l'objet d'une longue histoire, notamment une chirurgie parodontale, un rapport couronne-racine insuffisant, une extrusion et une augmentation de la mobilité (Figs. 15 et 16). Des radiographies périapicales ont révélé clairement la composante horizontale de la perte osseuse associée à cette dent mais pas l'ampleur de la perte osseuse dans les autres dimensions. Je pensais qu'une perte osseuse plus importante compromettrait également les dents adjacentes si elle restait sans traitement. L'évaluation de l'imagerie Cone Beam a nettement montré une corticale vestibulaire extrêmement mince (Fig. 17).

Le plan de traitement a été élaboré sur la base de ces informations diagnostiques, et une solution fixe a été proposée pour restaurer le site dentaire 21 après l'extraction. Pour ce traitement, nous savions qu'une extraction et une greffe osseuse seraient nécessaires avant toute implantation. La pose d'un implant s'avérait impossible sans greffe osseuse.

Le traitement a été effectué le 27 juillet 2010. J'ai extrait la dent 21 et placé un greffon osseux INFUSE (Medtronic) au niveau de l'alvéole, de la paroi vestibulaire et de la crête. INFUSE est une protéine de la morphogénèse osseuse, aussi appelée protéine BMP2 humaine recombinante, qui a été bien tolérée par cette patiente et n'a entraîné chez elle aucune complication (Figs. 18-21). Une dent prothétique amovible en résine acrylique a été fabriquée et insérée immédiatement après la suture. La cicatrisation s'est déroulée sans aucun incident et le 21 décembre 2010, une nouvelle imagerie 3D a été réalisée après avoir mis en place un guide radiologique radio-opaque. Celui-ci a été utilisé pour évaluer le résultat de la greffe osseuse INFUSE, planifier la position de l'implant virtuel et fabriquer un guide chirurgical (Figs. 22 et 23).

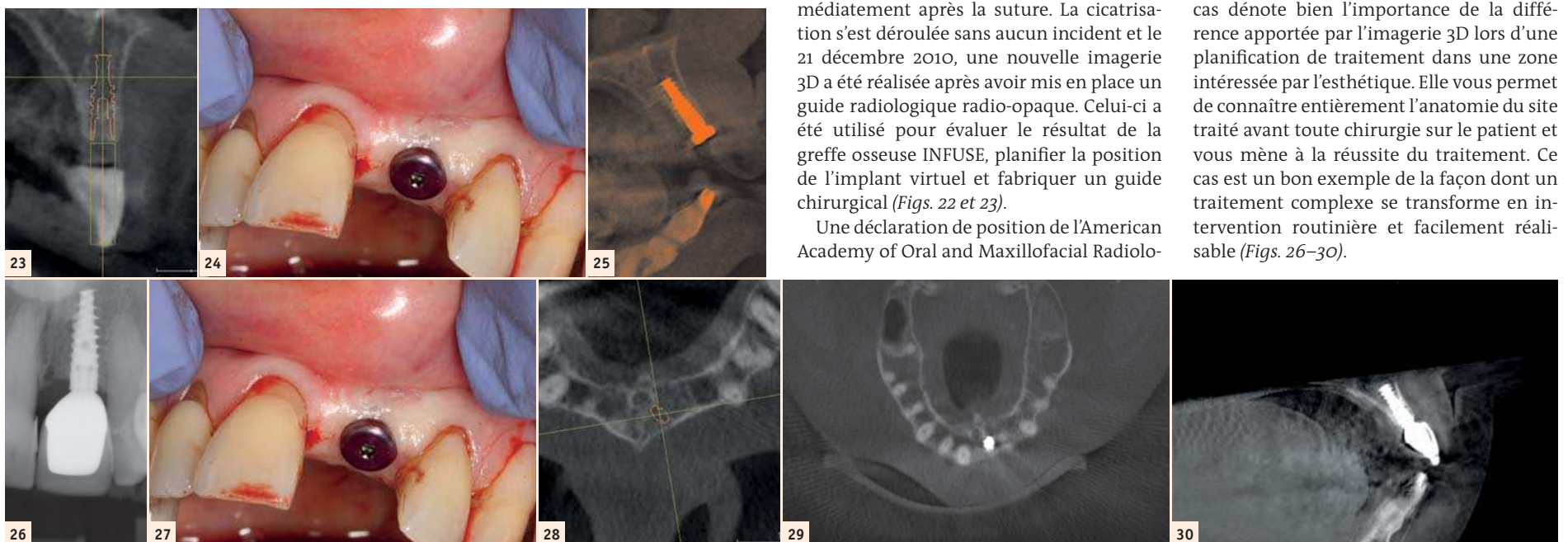
Une déclaration de position de l'American Academy of Oral and Maxillofacial Radiolo-

gy (AAOMR) datant de 2012 recommandait l'utilisation de l'imagerie 3D pour toute planification d'implant dentaire. L'os s'est régénéré suffisamment pour recevoir un implant NobelActive 3,5 x 13 mm dans le site prévu, ce qui permettrait d'éviter le canal incisif et d'assurer le positionnement correct de cet implant dans les 3 dimensions, et par conséquent d'augmenter la longévité de la dent prothétique.

### Implantologie guidée sans lambeau

La chirurgie implantaire guidée sans lambeau a été réalisée le 25 janvier 2011 au moyen d'un guide chirurgical SICAT. Une chirurgie sans lambeau réduit les complications inflammatoires inhérentes à une chirurgie classique avec lambeau. La phase postopératoire de la patiente s'est déroulée sans incident, gonflement ou douleur. Elle a continué de porter l'élément prothétique amovible provisoire jusqu'à l'intégration complète de l'implant. Le couple de serrage initial était de 35 Ncm et une bonne stabilité a été obtenue dans l'os régénéré. Un délai de trois mois a été accordé pour parvenir à une totale intégration.

Un pilier ATLANTIS (Dentsply) sur mesure a été fabriqué numériquement puis surmonté d'une couronne qui a été scellée le 26 avril 2011 avec un ciment pour implant Premier. Tout le traitement s'est déroulé sans aucun incident ni complication et a mené à une restauration esthétique et fonctionnelle qui a comblé les attentes de la patiente. Vous pouvez observer à quel point le traitement réel concorde avec le plan virtuel sur l'image postopératoire (Figs. 24 et 25). Ce cas dénote bien l'importance de la différence apportée par l'imagerie 3D lors d'une planification de traitement dans une zone intéressée par l'esthétique. Elle vous permet de connaître entièrement l'anatomie du site traité avant toute chirurgie sur le patient et vous mène à la réussite du traitement. Ce cas est un bon exemple de la façon dont un traitement complexe se transforme en intervention routinière et facilement réalisable (Figs. 26-30).







# CROIXTURE

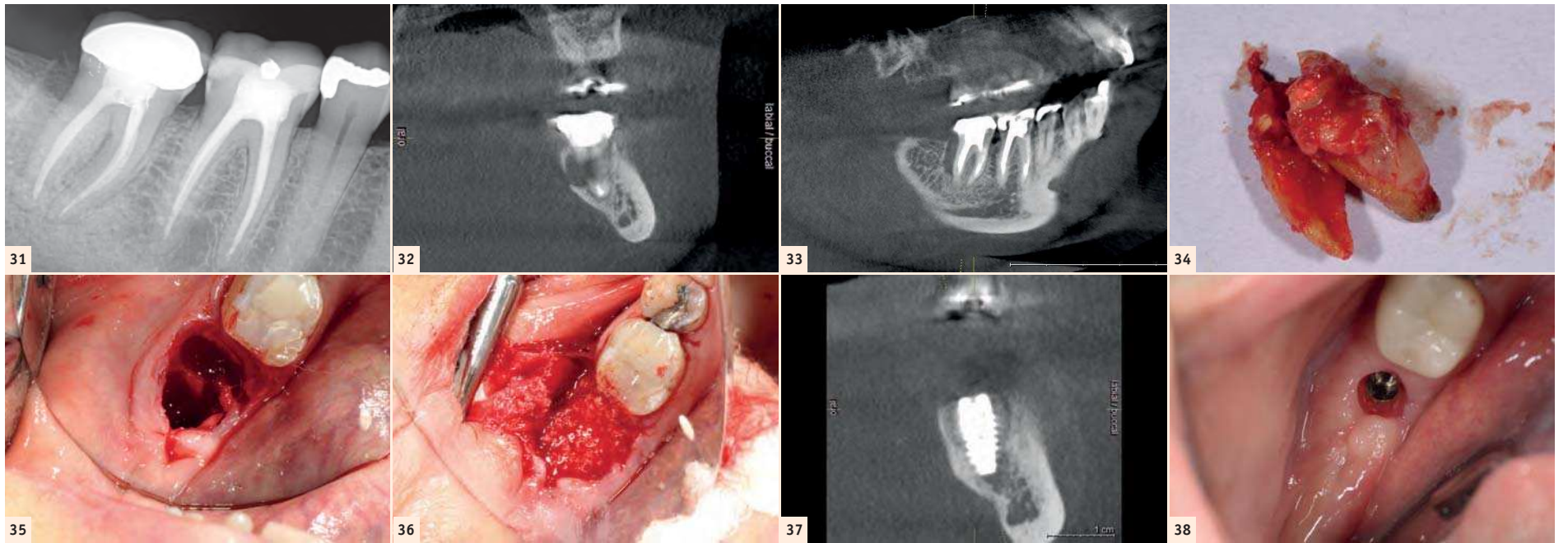
PROFESSIONAL MEDICAL COUTURE



## NEW COLLECTION

EXPERIENCE OUR ENTIRE COLLECTION AT [WWW.CROIXTURE.COM](http://WWW.CROIXTURE.COM)





### Cas 3 – L'imagerie 3D révèle des dents condamnées

Les deux cas suivants sont devenus monnaie courante dans mon cabinet dentaire. Un patient vient me consulter car il ressent une gêne et le diagnostic de la cause nécessite un examen ciblé et une radiographie périapicale. La qualité d'une radiographie bidimensionnelle est insuffisante pour déterminer l'étendue de la lésion périapicale ou parodontale par rapport à celle d'une image 3D. Les images périapicales et 3D que je vous présente ici serviront à illustrer la situation avant et après le traitement effectué pour éliminer le tissu gravement lésé et remplacer les dents extraites.

Une patiente s'est présentée à mon cabinet dentaire après avoir été suivie durant 12 ans par un autre chirurgien-dentiste dans le cadre de visites périodiques destinées à contrôler l'hygiène buccodentaire. Le motif principal de sa consultation était une gêne dans la mâchoire inférieure droite. La patiente la ressentait lorsqu'elle mâchait et cette gêne la tourmentait depuis plusieurs mois. Son ancien praticien n'avait décelé aucun problème et continuait à se limiter à de simples contrôles routiniers de l'hygiène buccodentaire. Je l'ai examinée et observé un piège à aliments entre les dents 46 et 47. Une image numérique périapicale prise avec le capteur radiologique intraoral Schick 33 a révélé une carie distale dans la dent 46 (Fig. 31). Les dents 46 et 47 avaient été traitées par voie endodontique plus de 15 ans auparavant et la zone périapicale ne laissait apparaître aucun détail particulier.

Au cours de l'examen parodontal, j'ai découvert une poche de 6 mm en position distale par rapport à la dent 47 que j'ai traitée par des antibiotiques locaux. J'ai restauré la partie distale de la dent 46 et renvoyé la patiente chez elle. Toutefois, le véritable problème se situait dans la dent 47 ; elle est revenue au bout d'une semaine, peu soulagée, ce qui m'a incité à lui recommander un examen d'imagerie Cone Beam, plus performant. Elle a accepté et j'ai effectué l'examen dont j'ai examiné le résultat avec la patiente. J'ai eu la surprise de découvrir une importante lésion parodontale qui entourait presque totalement la dent 47 (Figs. 32 et 33). Les remarquables détails de l'image 3D remplaçaient le flou de la zone périapicale et ne laissaient aucun doute sur l'origine de la gêne et l'étendue de la lésion associée à la dent 47.

J'ai recommandé l'extraction et une greffe osseuse au niveau de cette zone en vue de la pose d'un implant si la patiente le souhaitait. Après une seconde opinion auprès d'un parodontiste, elle est revenue à mon cabinet pour le traitement nécessaire. La dent condamnée a été sectionnée et extraite en même temps que la profonde lésion - la plus grande partie était attachée à la racine distale comme le montrent les clichés de l'extraction et de la greffe osseuse (Figs. 34-36).

J'ai attendu le temps nécessaire pour la cicatrisation et une imagerie Cone Beam de suivi a été réalisée aux fins d'une évaluation et d'une planification du traitement permettant le remplacement de la dent extraite. J'ai aussi réalisé une empreinte optique avec CEREC que j'ai intégrée dans mes données d'imagerie Cone Beam et j'ai planifié la restauration implantaire. Les séries de données ont été fusionnées et une restauration implantaire guidée a été planifiée en vue de la fabrication d'un guide chirurgical OPTIGUIDE. Ce type de guide est fabriqué selon un processus entièrement numérique et m'a été envoyé par le centre de production SICAT de Sirona dans un délai de 6 jours. La greffe osseuse utilisée pour ce cas était une allogreffe cortico-spongieuse minéralisée Puros fabriquée par RTI Biologics,

recouverte par une membrane de collagène résorbable, qui a permis la régénération d'un important volume osseux.

Vous pouvez observer clairement l'os nouvellement régénéré prêt à recevoir l'implant indispensable pour la rétention d'une couronne vissée permettant à cette patiente de retrouver une denture complète. Ce cas nécessitait une approche avec lambeau, et l'implant a été posé sans problème grâce au guide chirurgical. J'ai suivi cet implant jusqu'à ce qu'il soit totalement intégré et prêt pour la restauration. Il a été nécessaire d'apaiser l'anxiété de la patiente après l'implantation pour réaliser une imagerie de suivi, sur laquelle on peut voir à quel point l'implant réel correspond parfaitement au plan virtuel (Fig. 37).

La restauration définitive a été mise en place avec un couple de serrage de 35 Ncm le 9 février 2015. Je m'attends à une excellente durabilité de cet implant qui servira à la patiente durant de nombreuses années encore (Figs. 38-40). L'occlusion a été réglée comme toujours par une réduction des surfaces occlusales et la réalisation d'un seul point de contact centré sans caractérisation excessive de l'anatomie occlusale. Ce concept occlusal est connu sous le nom « Implant Protected Occlusion », créé par le Dr Carl Misch.

### Cas 4 – Extraction, greffe osseuse et implant pour le remplacement d'une molaire condamnée

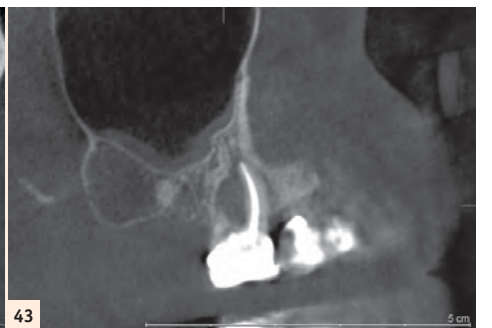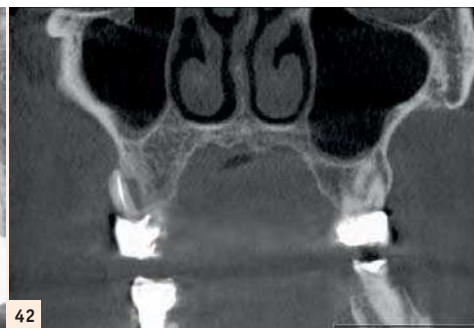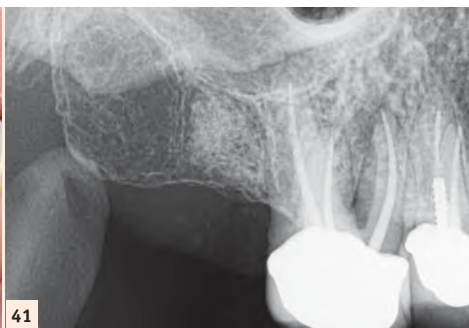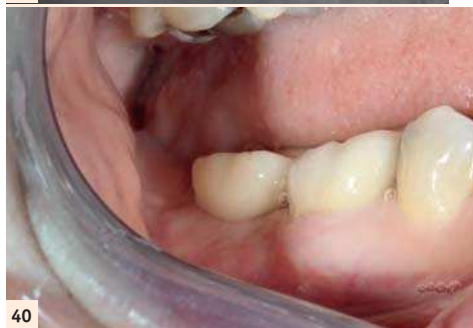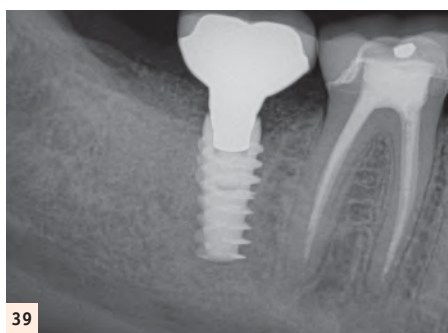Le dernier cas a été traité de la même façon que la patiente précédente. Le patient s'était plaint des mois auparavant d'une gêne au niveau du quadrant supérieur droit, et cette gêne avait diminué durant une période d'environ 9 mois après le traitement d'une poche de 6 mm par Arestin, un antibiotique local. Le patient s'était représenté le 12 décembre 2014 pour une nouvelle évaluation, au cours de laquelle une radiographie périapicale et un sondage parodontal avaient révélé une poche inter-radicaire supérieure à 10 mm (Fig. 41). Cette dent avait été préalablement traitée par voie en-

dodontique mais son état semblait à présent se détériorer.

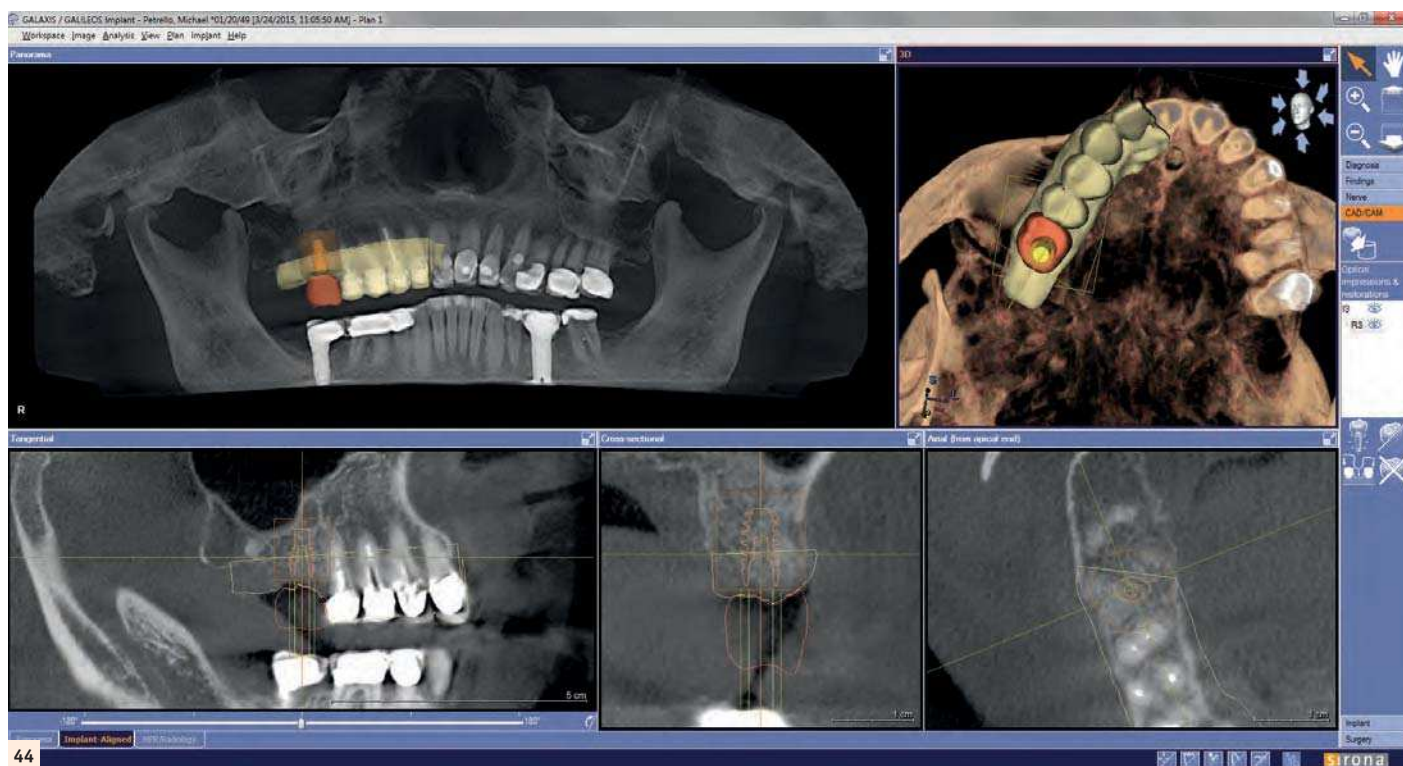
Une imagerie Cone Beam plus performante a été réalisée et a révélé une importante lésion intra-osseuse s'étendant de la corticale vestibulaire jusqu'à la paroi palatine (Figs. 42 et 43). Le diagnostic était celui d'une dent condamnée nécessitant une extraction et une régénération de la crête alvéolaire en vue d'un futur remplacement de cette dent. Celle-ci a été sectionnée et extraite en trois morceaux et l'alvéole ainsi que la crête alvéolaire ont fait l'objet d'une greffe osseuse immédiatement après l'extraction. La cicatrisation s'est déroulée sans aucun incident et les symptômes du patient ont disparu.

Une imagerie Cone Beam de suivi a été réalisée afin de planifier une chirurgie guidée, et comme dans le cas précédent, j'ai intégré une empreinte optique prise avec la caméra CEREC Omnicam dans mes données GALILEOS et j'ai planifié la pose d'un implant NobelActive 5 x 10 mm. Vous pouvez remarquer l'efficacité de la régénération de l'os qui a permis la pose de l'implant. L'utilisation d'un balayage optique élimine le besoin d'un moulage en plâtre pierre et augmente la précision grâce à la superposition exacte des dents et des images radiographiques lors de la planification de la restauration implantaire guidée. Dans ce cas, il a été nécessaire de planifier l'implantation pour éviter de pénétrer dans le sinus maxillaire. Le guide chirurgical SICAT a été commandé et je l'ai reçu bien avant le moment prévu de la chirurgie (Fig. 44).

L'ostéotomie implantaire a été accomplie au moyen du guide chirurgical et l'implant a été vissé par application d'un couple de serrage de 30 Ncm. Il a ensuite été suivi jusqu'à l'intégration. J'ai posé un pilier de cicatrisation contourné afin de contrôler les contours du tissu mou et obtenir un profil d'émergence adéquat. Pour ce cas, j'ai utilisé le nouvel implant Nobel de 5,5 x 10 mm vu que la crête régénérée était suffisante pour y adapter cette taille d'implant (Fig. 45). Le patient n'a eu besoin d'aucun médicament contre la douleur postopératoire et a retrou-







vé un état normal immédiatement après la dissipation des effets de l'anesthésique local. La procédure a été terminée en l'espace de 20 minutes, à un rythme confortable qui a permis à ce patient de ne connaître aucun problème durant la phase postopératoire (Figs. 46 et 47). La chirurgie implantaire guidée sans lambeau offre de nombreux avantages, notamment la préservation de la circulation, un temps opératoire plus court, plus de confort pour le patient et une cicatrisation plus rapide.

#### Restauration et caméra CEREC Omnicam

Après le temps nécessaire à une intégration totale, j'ai vissé un pilier préfabriqué esthétique de Nobel Biocare, que j'ai modifié afin de tenir compte des limites marginales supra-gingivales du ciment (Fig. 48). Ma caméra CEREC Omnicam permet une prise d'empreintes optiques rapide et précise. Simultanément, la prémolaire adjacente a été recouverte d'une couronne. Les restaurations définitives en matériau de CFAO e.max ont été conçues, fraisées et scellées au moyen du composite de collage Multilink d'Ivoclar. Les photographies postopératoires démontrent un résultat supérieur avec de solides couronnes non métalliques, en matériau tout-céramique, et d'aspect naturel (Fig. 49). Le flux de travail d'intégration numérique CEREC-GALILEOS était indispensable pour assurer un positionnement sûr et précis de l'implant dentaire (Fig. 50). Ce procédé permet de réaliser une restaura-

tion qui rend au patient les formes et les fonctionnalités adéquates au moyen d'une couronne morphologiquement correcte et une fonction occlusale parfaite.

Nous devons une bonne partie des progrès actuels aux fabricants d'équipements dentaires qui développent des technologies innovantes et des logiciels surprenants permettant de fusionner les radiographies avec l'anatomie maxillo-faciale de nos patients et de faciliter la dentisterie numérique dans une telle mesure que tout chirurgien-dentiste devrait y songer. La dentisterie numérique m'a donné le moyen de poser des couronnes en matériau tout-céramique d'excellente qualité, bien adaptées et d'aspect naturel en une seule visite. L'implantologie restauratrice guidée est le moyen d'offrir un

traitement idéal et efficace à tous nos patients porteurs d'implants. La pose de l'implant devient moins problématique et moins éprouvante, tant pour le patient que le chirurgien-dentiste, et plus précise grâce à l'utilisation de notre guide chirurgical. Ce progrès permettra de transformer les patients dentophobes anxieux en défenseurs ardents de l'industrie dentaire.

#### Conclusion

Mon investissement dans les technologies qui donnent à la dentisterie numérique une troisième dimension a transformé mon activité professionnelle. Depuis 2009, j'ai reçu et traité des patients qui, de près ou de loin, ne se seraient jamais aventurés dans mon cabinet dentaire. Je pose le diagnostic,

je planifie le traitement et je traite différemment. Je commence toujours par obtenir les informations diagnostiques exceptionnelles que seule l'imagerie Cone Beam peut fournir. Les images 3D prises par un faisceau conique sont saisissantes : la nature profonde des lésions intra-osseuses révélées ne ressort pas suffisamment sur les clichés périapicaux bidimensionnels et ne devient apparente qu'avec l'utilisation de cette technique radiographique de pointe. Concentrez-vous sur un diagnostic et un plan de traitement plus précis de vos cas avant de mettre ce plan en œuvre. Suivre cette voie du succès vous mènera directement à des expériences positives chez vos patients et par conséquent des patients plus heureux et plus reconnaissants. En un mot, travailler avec la différence 3D est comme jouer aux échecs tandis que les autres jouent aux dames.

Paru dans le magazine CAD/CAM 1/2016

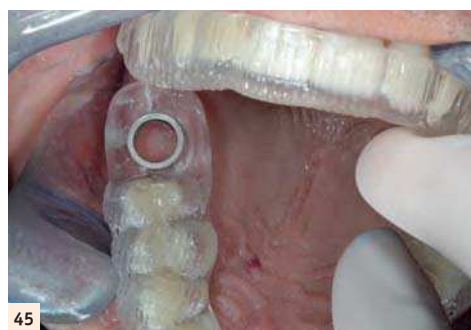Anthony Ramirez, DDS, MAGD,



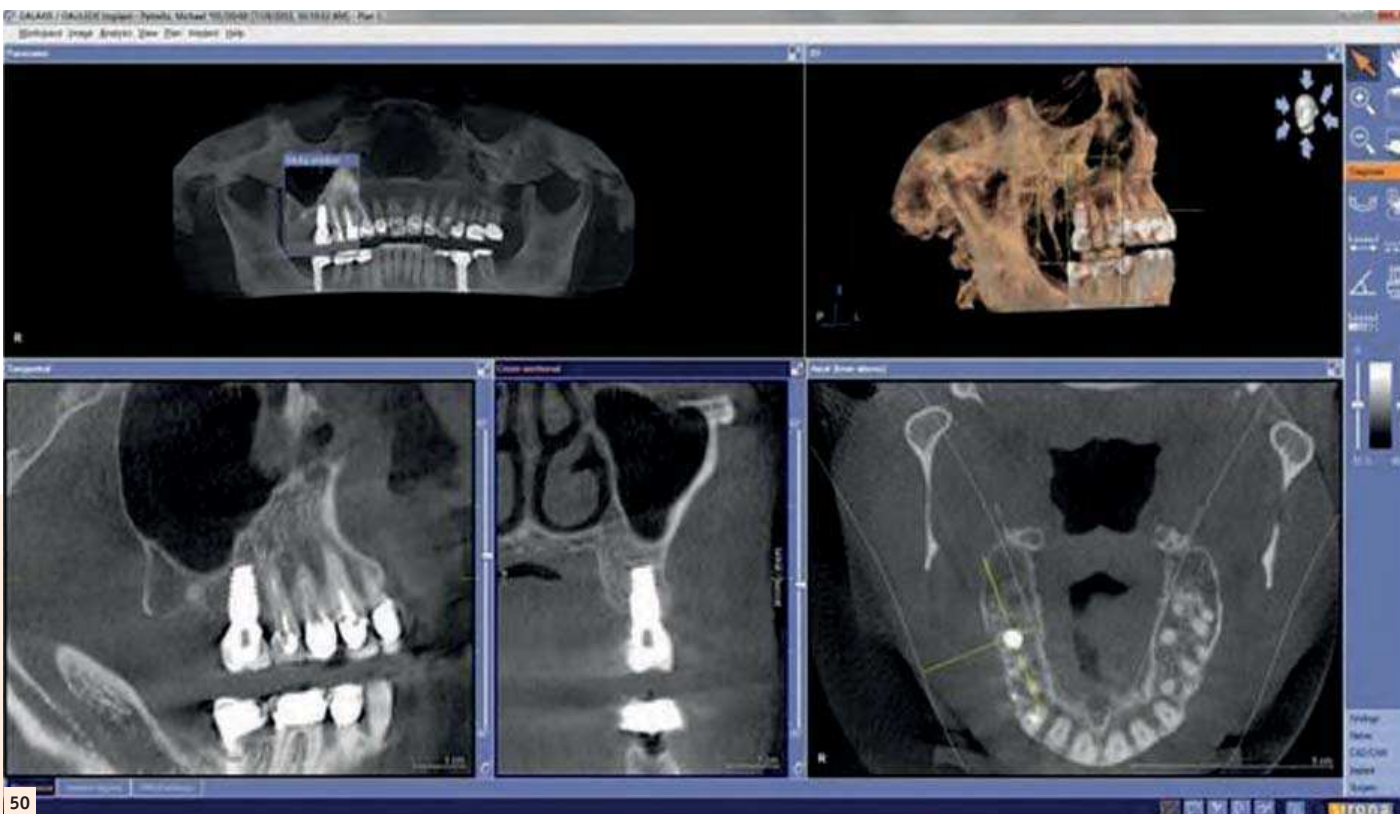
se spécialise en conception esthétique du sourire et en implantologie numérique dans son cabinet dentaire de Brooklyn, New York. Exerçant son activité professionnelle depuis 1983, le Dr Ramirez est titulaire d'un master de l'Academy of General Dentistry, il est membre de l'International Congress of Oral Implantology, leader d'opinion chez Sirona, formateur du groupe CEREC Doctors et il exerce au New York Methodist Hospital. Le Dr Ramirez utilise les technologies d'imagerie 3D à faisceau conique et CEREC CFAO afin de promouvoir un cabinet dentaire où le numérique est totalement intégré et améliorer la qualité de vie de ses patients.

7424 Ridge Blvd.  
Brooklyn, New York 11209  
États-Unis

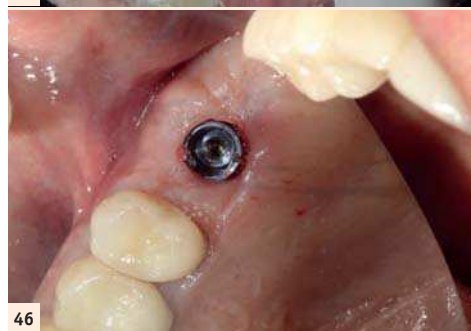info@dranthonyramirez.com  
www.dranthonyramirez.com



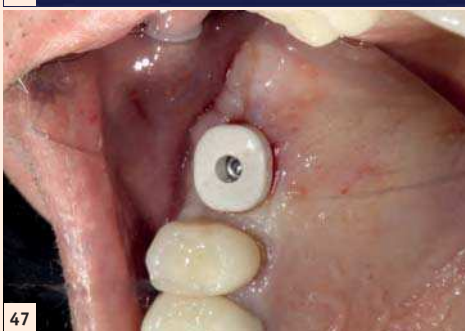
45



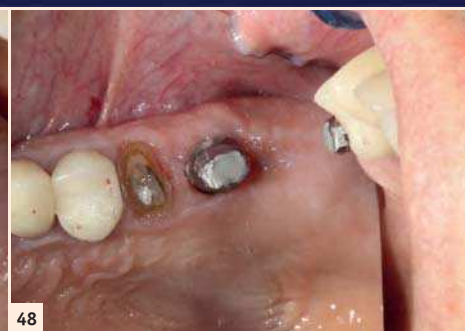50



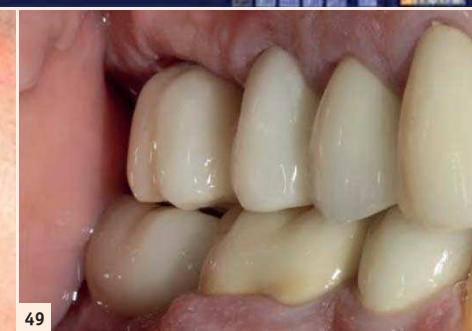46



47



48



49