

IMPLANT TRIBUNE

The World's Newspaper of Implantology • Italian Edition

Marzo 2012 - anno I n. 1

www.dental-tribune.com

SuperShort 3i™

BIOMET 3i™
 PROGRESSIVE SOLUTIONS - ONE PATENT AT A TIME!

SUPER SHORT 3i™

Ø 6mm Ø 5mm | **5mm**

Ø 6mm Ø 5mm | **6mm**

Super Short 3i™ 5 e 6 mm

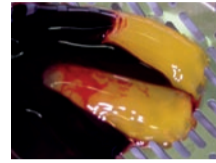
In situazioni difficili con scarsa disponibilità di osso può essere fondamentale avere a disposizione impianti di **lunghezza ridotta**

BIOMAX spa via Zamenhof 615 / 36100 VICENZA T 0444.913410 / F 0444.913695

CLINICA & PRATICA

Riabilitazione implantare a carico immediato

Negli ultimi anni l'implantologia dentale si è evoluta considerevolmente e i protocolli originali si sono modificati grazie a studi che hanno verificato come la tecnica del carico immediato conduca a un livello elevato di successo sia clinico che istologico.



pagina 6

SPECIALE REGENERATION

Membrana amniotica

La membrana amniotica è la parte più interna della placenta ed è ricca di trofine, cellule staminali e fattori di crescita. Da un punto di vista giuridico il suo utilizzo non comporta limitazioni di tipo etico e il prelievo è assolutamente sicuro.



pagina 29

DENTAL TRIBUNE
 The World's Dental Newspaper - Italian Edition

DENTAL TRIBUNE
 The World's Dental Newspaper - Italian Edition

online adesso!

www.dental-tribune.com

Il titano del titanio

Un'intervista esclusiva
 al professor Per-Ingvar Brånemark



La scienza è ciò che si conosce. La filosofia è ciò che non si conosce. Per-Ingvar Brånemark si interessa a entrambi questi aspetti. Durante la cerimonia annuale di premiazione degli inventori, lo European Patent Office (EPO) ha premiato il professor Per-Ingvar Brånemark con un riconoscimento a vita per la scoperta e lo sviluppo del concetto di osteointegrazione. Considerato come il premio più prestigioso per gli inventori europei, questo riconoscimento è stato assegnato a Brånemark perché, nel corso della sua carriera, egli ha continuato a ridefinire il suo approccio a quello che è diventato globalmente il gold

standard dell'implantologia dentale: il metodo di osteointegrazione. Secondo l'EPO, "dal trattamento del suo primo paziente - Gösta Larsson - nel 1965, più di otto milioni di persone hanno beneficiato delle pietre miliari indicate da Brånemark".

> pagina 4

CLINICA & RICERCA

Prospettive future per le branche della chirurgia orale 5

CHIRURGIA GUIDATA

Le nuove tecnologie in implantoprotesi 9

CLINICA & PRATICA

Carico immediato con tecnica "Simple" 13

SPECIALE REGENERATION 24

INFOPOINT

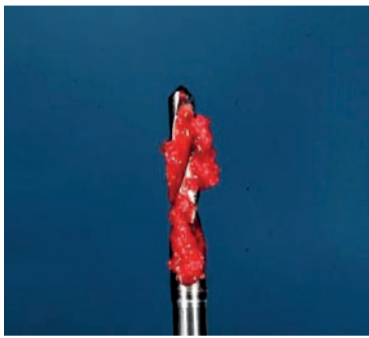I prossimi appuntamenti 38

Fattori di crescita

Per guarire meglio, più rapidamente e con meno dolore

M. S. Giacomello, A. Giacomello

Lo scopo di questo lavoro consiste nel mostrare i vantaggi clinici e biologici dell'impiego della tecnologia PRGF nella pratica chirurgica odontoiatrica. Infatti sia in campo implantologico, in campo parodontale o in chirurgia orale, l'impiego del plasma ricco in fattori di crescita (PRGF), garantisce non solo una miglior guarigione clinica con riduzione dell'edema e del dolore post operatorio, ma anche una miglior osteointegrazione delle fixture



o una più efficace osteogenesi negli interventi di rigenerazione ossea.

> pagina 24

Un successo annunciato, un futuro stimolante

Il ventennale della SIO celebrato a Milano



Tenutosi a fine gennaio presso il moderno Fair Convention Center di Milano, il XX Congresso Internazionale SIO si è distinto nel panorama di eventi del settore come un sicuro punto di riferimento per tutti coloro che basano le proprie scelte terapeutiche sull'evidenza scientifica, per offrire trattamenti che con la loro qualità rispondono alle esigenze specifiche di ogni paziente. Un intenso program-

ma scientifico ha animato le due giornate congressuali, presentando relatori e tematiche che rappresentano lo stato dell'arte dell'implantologia osteointegrata. A fine congresso, tracciamo con il professor Eugenio Romeo, presidente SIO, un bilancio dei lavori svolti.

> pagina 16

RESEARCH & DEVELOPMENT
R&D MAGAZINE
 FIRST EDITION | MARCH 2012
 by classimplant

AL PENSIERO DEL DENTISTA NASCE SUBITO UN BEL SORRISO

Silfradent Medica
 L'alta tecnologia parla italiano

SURGYBONE SB 300

Non soltanto chirurgia...
 Da oggi puoi utilizzare anche tu la tecnologia ad ultrasuoni a 360° tutto con una sola macchina

AREE DI UTILIZZO
 ESTRAZIONE
 APICECTOMIA
 CISTECTOMIA
 PRELIEVO OSSEO
 ESPANSIONE DI CRESTA
 RIALZO DEL SENO
 SCOLLAMENTO MEMBRANA DI SCHNEIDER
 OSTEOPLASTICA
 OSTEOTOMIA
 PREPARAZIONE DEL SITO IMPLANTARE
 PREPARAZIONE MONCONI E SUPERFICI RADICOLARI

ed inoltre
 ORTODONZIA CHIRURGICA
 ENDODONZIA
 PARADONTOLOGIA
 ABLAZIONE

silfradent

Via G. Di Vittorio 35/37 - 47018 S. Sofia (FC) - ITALIA
 tel. +39 0543 970684 - fax +39 0543 970770
 www.silfradent.com / info@silfradent.com

Editoriale

Aggiornare l'aggiornamento, riflessioni critiche...



I congressi e i corsi in generale sono in netta recessione e sicuramente non si registrano le presenze di dieci o cinque anni fa. L'education in odontoiatria risente della crisi generale del mercato odontoiatrico: meno pazienti che possono accedere alle cure, meno patologie dovute a un livello maggiore di prevenzione, un più elevato numero di esercenti la professione, il proliferare degli studi low cost che curano sempre più pazienti. La riduzione del lavoro negli studi libero professionali incide sulla voglia di aggiornarsi seriamente dei colleghi. "Acquisire i crediti" è un'altra storia, basta avere una connessione internet e i crediti si comprano senza problema anche a basso costo, l'aggiornamento serio è però un'altra cosa. Su circa 50.000 operatori in campo odontoiatrico

si stima che solo il 10% vada ai congressi, gli altri si aggiornano presso le ditte implantari, si aggiornano tramite i venditori, si aggiornano tramite internet. Tuttavia non si può dare totalmente torto a quei colleghi che non si aggiornano perché spesso esiste uno scollamento fra realtà congressuali e mondo reale. I congressi per essere utili alla professione dovrebbero contenere sezioni a tema con relazioni consequenziali mai ripetitive, coordinate prima tra i relatori da un comitato scientifico. Ai relatori dovrebbe essere fornita una griglia da seguire corredata da una serie di domande a cui dare risposte ben precise, la base di partenza di una tavola rotonda alla fine del congresso, la quale dovrebbe conferire utili indicazioni ai clinici per meglio curare, il lunedì mattina, i propri pazienti. I congressi non dovrebbero essere lottizzati dagli sponsor con relazioni

scollegate e autocelebrative per i relatori, inutili per chi le ascolta. Lo scollamento non è dovuto alla dissociazione intellettuale dei consigli direttivi delle varie società scientifiche ma è dovuto al ricatto a cui molte società non si sanno sottrarre: "ti sponsorizzo la società, ti impongo il relatore e se il relatore ha un argomento non proprio consono al tema lo fai passare". Bisogna però dire che non tutte le società scientifiche si fanno ricattare. Le più affermate e prestigiose impongono il loro volere nell'interesse del paziente e dei colleghi e organizzano congressi interessanti e poco commerciali. Inoltre ogni relatore prima di preparare una conferenza clinica dovrebbe tenere presente:

- il paziente. Bisognerebbe quindi chiedersi che benefici clinici presentano per il paziente le terapie o i trattamenti proposti;
- il pubblico a cui ci si rivolge. Bisognerebbe presentare messaggi

chiari basati su ricerche cliniche. Fare il relatore è una mission di servizio non di autocelebrazione. Anche i chairman hanno un ruolo ben preciso; dovrebbero coordinare le relazioni per rendere interessante le sessioni che presiedono, tenendo alto il livello di attenzione del pubblico. Anche in questo caso essere chairman è un'opera di servizio alla professione. Tuttavia nella realtà dei congressi, i chairman non sanno chi parla, lo scoprono quando devono presentarlo, né di che cosa si parla. Certamente sarebbe un errore generalizzare, perché esistono anche realtà congressuali serie, eticamente orientate con chairman che svolgono in modo egregio la loro funzione. Forse, per far ritornare i colleghi ad aggiornarsi con entusiasmo, non solo per acquisire i punti ECM, si dovrebbe aggiornare il modo di fare cultura.

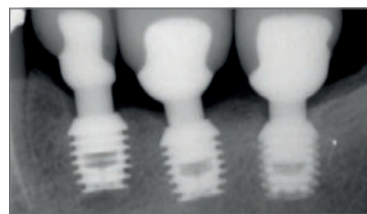
Tiziano Testori

Gli impianti corti

Un'opzione di successo nei trattamenti a breve termine

DT WEB ARTICLE
WWW.DENTAL-TRIBUNE.COM

Roma, Italia: uno studio ha scoperto che gli impianti corti sono un'opzione di successo nei trattamenti a breve termine per le procedure ricostruttive in situazioni cliniche di limitata altezza verticale dell'osso. I ricercatori dell'Università di Roma hanno valutato in maniera sistematica gli studi clinici di impianti inferiori a 10 mm di lunghezza per determinare il successo di protesi supportate da impianti corti nei casi di mandibola atrofica. Secondo DrBicuspid.com - un sito dedicato ai dentisti generici, specialisti e altri professionisti del settore - i ricercatori hanno misurato la sopravvivenza dell'impianto, l'incidenza di complicanze biologiche e biomeccaniche e la perdita di osso marginale perimplantare. Due revisori hanno condotto uno screening indipendente di studi eleggibili, valutazione della qualità ed estrazione dei dati. Hanno anche eseguito una meta-analisi raggruppando i dati di sopravvivenza secondo la su-



Secondo le ultime ricerche, gli impianti corti sono un'opzione di trattamento di successo nelle procedure ricostruttive nelle situazioni cliniche con altezza verticale limitata dell'osso. (DTI/Image courtesy of Gary L. Henkel, Horsham Dental Elements)

perficie dell'impianto, la tecnica chirurgica, l'ubicazione dell'impianto, il tipo di edentulia e il restauro protesico. Infine, i ricercatori hanno selezionato e analizzato due studi randomizzati e controllati e 14 studi osservazionali, indagando 6.193 impianti corti da 3.848 partecipanti. Hanno trovato una percentuale cumulativa di sopravvivenza del 99,1%, una percentuale di successo biologico del 98,8% e una percentuale di successo biomeccanico del 99,9%. Una più alta percentuale di sopravvivenza complessiva è stata segnalata per gli impianti con superficie ruvida. I ricercatori hanno concluso che l'applicazione di protesi supportate da impianti corti nei pazienti con creste alveolari atrofiche sembra essere un'opzione di trattamento a breve termine di successo. Tuttavia, ritengono che siano necessari ulteriori studi scientifici per accertare se questa possa essere anche una valida opzione a lungo termine. Lo studio dovrebbe essere stato pubblicato nel numero di gennaio del Journal of Dental Research.

way Venezia

Grandi interventi.
Grandi strutture.
Grandi risultati.



Da oggi per le grandi riabilitazioni affidati a way Venezia, l'impianto che ti permette di ottenere in modo semplice grandi risultati. Questo grazie all'esagono esterno, alle componenti protesiche dedicate - come Step e Toronto -, alla morfologia conica e alla superficie strutturata al laser SYNTHEGRA.

way Venezia fa parte della filosofia way, che prevede un unico protocollo chirurgico per tre connessioni diverse, da scegliere in funzione del caso clinico e della tua necessità. Da GEASS, la risposta ai tuoi bisogni.



IMPLANT TRIBUNE
The World's Newspaper of Implantology - Italian Edition

LICENSING BY DENTAL TRIBUNE INTERNATIONAL

PUBLISHER/PRESIDENT/CEO
Torsten Oemus
GROUP EDITOR - Daniel Zimmermann
[newsroom@dental-tribune.com]
EDITOR - Claudia Salwiczek
EDITORIAL ASSISTANT - Yvonne Bachmann
COPY EDITORS - Sabrina Raaff; Hans Motschmann
SALES & MARKETING
Peter Witteczek; Matthias Diessner; Vera Baptist
DIRECTOR OF FINANCE & CONTROLLING - Dan Wunderlich
MARKETING & SALES SERVICE - Nadine Parczyk
LICENSE INQUIRIES - Jörg Warschat
ACCOUNTING - Manuela Hunger
BUSINESS DEVELOPMENT MANAGER - Bernhard Moldenhauer
PROJECT MANAGER ONLINE - Alexander Witteczek
EXECUTIVE PRODUCER - Gernot Meyer
INTERNATIONAL EDITORIAL BOARD
Dr Nasser Barghi, USA - Ceramics
Dr Karl Behr, Germany - Endodontics
Dr George Freedman, Canada - Aesthetics
Dr Howard Glazer, USA - Cariology
Prof Dr I. Krejci, Switzerland - Conservative Dentistry
Dr Edward Lynch, Ireland - Restorative
Dr Ziv Mazar, Israel - Implantology
Prof Dr Georg Meyer, Germany - Restorative
Prof Dr Rudolph Slavicek, Austria - Function
Dr Marius Steigmann, Germany - Implantology

©2012, Dental Tribune International GmbH.
All rights reserved.

Dental Tribune makes every effort to report clinical information and manufacturer's product news accurately, but cannot assume responsibility for the validity of product claims, or for typographical errors. The publishers also do not assume responsibility for product names or claims, or statements made by advertisers. Opinions expressed by authors are their own and may not reflect those of Dental Tribune International.

DENTAL TRIBUNE INTERNATIONAL
Holbeinstr. 29, 04229, Leipzig, Germany
Tel.: +49 341 4 84 74 302 | Fax: +49 341 4 84 74 173
www.dental-tribune.com | info@dental-tribune.com

REGIONAL OFFICES
Dental Tribune Asia Pacific Limited
Room A, 20/F, Harvard Commercial Building, 111 Thomson Road, Wanchi, Hong Kong
Tel.: +852 3113 6177 | Fax: +852 3113 6199

Dental Tribune America
116 West 23rd Street, Ste. 500, New York, NY 10011, USA
Tel.: +1 212 244 7181 | Fax: +1 212 224 7185

Anno I Numero 1, Marzo 2012

Testata dichiarata al
Registro degli Operatori di Comunicazione

DIRETTORE RESPONSABILE
Patrizia Gatto [patrizia.gatto@tueor.com]
EDITORE - ISCRITTO AL ROC AL N° 14011
TU.E.OR. Srl - C.so Sebastopoli, 225 - 10137 (TO)
Tel.: +39 011 0463350 | Fax: +39 011 0463304
www.tueor.it - redazione@tueor.com
Sede legale e amministrativa
Corso Sebastopoli, 225 - 10137 Torino

DIREZIONE SCIENTIFICA
Enrico Gherlone, Tiziano Testori

COMITATO SCIENTIFICO
Alberto Barlattani, Andrea Bianchi, Roberto Cocchetto, Ugo Covani, Mauro Labanca, Carlo Maiorana, Gilberto Sammartino, Massimo Simion, Paolo Trisi, Leonardo Trombelli, Ferdinando Zaroni

CONTRIBUTI
P. Bränemark, M. Csonka, S. Fiorentino, L. Galasso, A. Giacomello, M.S. Giacomello, E. Minetti, C. Mortellaro, M. Mozzati, A. Palermo, E. Palmeri, T. Testori, R. Volpi

GRAPHIC DESIGNER - Angiolina Puglia

REDAZIONE - Chiara Siccardi, Corinna Italia

COORDINAMENTO EDITORIALE - Cristina M. Rodighiero

REALIZZAZIONE - TU.E.OR. Srl - www.tueor.it

STAMPA
ROTO3 Industria Grafica S.p.a. Castano Primo (MI)

PUBBLICITÀ
Tueor Servizi Srl
[alessia.murari@tueor.com]

UFFICIO ABBONAMENTI
TU.E.OR. Srl - Corso Sebastopoli, 225 - 10137 Torino
Tel.: 011 0463350 | Fax: 011 0463304
alessia.murari@tueor.com

Copia singola: euro 3,00

Forme di pagamento:
- Versamento sul c/c postale n. 65700361 intestato a TU.E.OR. srl;
- Assegno bancario o bonifico su c/c postale 65700361 intestato a TU.E.OR. srl
IBAN IT95F0760100000065700361

Iva assolta dall'editore ai sensi dell'art.74 lettera C DPR 633/72

ANES
ASSOCIAZIONE NAZIONALE EDITORIA
PERIODICA SPECIALIZZATA

DENTAL TRIBUNE EDIZIONE ITALIANA FA PARTE
DEL GRUPPO DENTAL TRIBUNE INTERNATIONAL
CHE PUBBLICA IN 25 LINGUE IN OLTRE 90 PAESI

Diteci cosa pensate!

Avete osservazioni di carattere generale o critiche che volete condividere? C'è un particolare argomento che vi piacerebbe vedere sul Implant Tribune?

Scriveteci a: redazione@tueor.com.

Non vediamo l'ora di sentire il vostro parere!

Se desiderate effettuare qualsiasi modifica al vostro abbonamento (nome, indirizzo o eventuali richieste) scrivetece a abbonamenti@tueor.com includendo le specifiche dell'abbonamento. Le modifiche alla sottoscrizione potrebbero richiedere fino a 6 settimane prima di risultare effettive.

Superfici implantari a confronto

La perimplantite rappresenta un problema potenzialmente grave sia per il paziente a cui è stato inserito l'impianto, sia per il clinico che si troverà a dover nuovamente intervenire negli anni futuri all'intervento. La perimplantite può essere una causa significativa di "fallimento" dell'impianto e perdita della protesi. Essa inizia a manifestarsi in maniera evidente nella maggior parte dei casi solo dopo 5-6 anni dopo l'inserimento, con conseguente perdita della protesi inserita. La questione riguardante le problematiche relative alla perimplantite e la perdita di osso crestale attorno agli impianti è attualmente molto sentita da clinici e pazienti. L'incidenza della malattia non va sottovalutata, in quanto le percentuali risultano essere piuttosto elevate (2-30%)^{1,2}, secondo quanto riportato nelle pubblicazioni più autorevoli. Poiché la perimplantite porta alla perdita ossea progressiva ed è difficile da trattare, spesso è associata anche alla perdita degli impianti. Gli impianti con superfici ruvide estese fino al colletto sono ritenuti essere ad alto rischio per i tessuti molli e le perimplantiti. Biomet 3i si è sempre interessata alla topografia di superficie e al suo effetto nel successo a lungo termine degli impianti dentali fin dai tempi dell'introduzione della superficie Osseotite® nel 1995. La superficie Osseotite è la superficie di tipo DAE (dual acid-etched) caratterizzata dai valori più bassi di SA (0,3-0,6 micron), proprio al fine di ridurre al minimo il rischio della perimplantite batterica nel lungo periodo. Uno studio prospettico, multicentrico, randomizzato-controllato a cinque anni di Zetterqvist et al. (*Journal of Periodontology*, 2010)³ sugli impianti interamente trattati con superficie Osseotite (FOSS) è stato effettuato per rilevare eventuali differenze in termini di incidenza di perimplantite tra la superficie Full Osseotite e la superficie di titanio liscio. Con oltre cinque anni di osservazione post-carico protesico possiamo affermare che gli indici di sondaggio e le valutazioni radiografiche non hanno evidenziato differenze tra i due gruppi, sia nello stato di mantenimento dell'integrità delle mucose sia nell'incidenza delle perimplantiti, pertanto gli impianti con superficie Full Osseotite hanno dimostrato di non avere effetti negativi sulla salute delle mucose e di non aumentare il rischio di perimplantiti³. Biomet 3i è pertanto l'unica azienda implantare con uno studio prospettico randomizzato e controllato sull'incidenza della perimplantite a 5 anni su superfici ruvide.

www.nanotite.it
www.biomet3i.com

PERIMPLANTITE?

L'IMPIANTO NON È UN FIORE: DEVE DURARE UNA VITA

superficie
OSSEOTITE®

superficie
NanoTite™

Zetterqvist L, Feldman S, Rotter B, Vincenzi G, Wennström JL, Chierico A, Stach RM, Kenealy JN. A prospective, multicenter, randomized-controlled 5-year study of hybrid and fully etched implants for the incidence of peri-implantitis. *J Periodontol* 2010 Apr;81(4):493-501.

BIOMAX spa via Zamenhof 615 / 36100 VICENZA T 0444.913410 / F 0444.913695

BIOMAX

bibliografia

1. Lang NP, Berglundh T; Working Group 4 of Seventh European Workshop on Periodontology. Peri-implant diseases: where are we now? Consensus of the Seventh European Workshop on Periodontology. *J Clin Periodontol*. 2011 Mar;38 Suppl 11:178-81. doi: 10.1111/j.1600-051X.2010.01674.x.
2. Corbella S, Del Fabbro M, Taschieri S, De Siena F, Francetti L. Clinical evaluation of an implant maintenance protocol for the prevention of peri-implant diseases in patients treated with immediately loaded full-arch rehabilitations. *Int J Dent Hyg*. 2011;9(5):216-22. doi: 10.1111/j.1601-5037.2010.00489.x. Epub 2010 Oct 14.
3. Bragger U, Hirt-Steiner S, Schnell N, Schmidlin K, Salvi GE, Pjetursson B, Matuliene G, Zwahlen M, Lang NP. Complication and failure rates of fixed dental prostheses in patients treated for periodontal disease. *Clin Oral Implants Res*. 2011 Jan;22(1):70-7. doi: 10.1111/j.1600-0501.2010.02095.x.
4. Simonis P, Dufour T, Tenenbaum H. Long-term implant survival and success: a 10-16-year follow-up of non-submerged dental implants. *Clin Oral Implants Res*. 2010 Jul;21(7):772-7.
5. Stafford GL. Survival rates of short-span implant-supported cantilever fixed dental prostheses. *Evid Based Dent*. 2010;11(2):50-1.
6. Koldslund OC, Scheie AA, Aass AM. Prevalence of peri-implantitis related to severity of the disease with different degrees of bone loss. *J Periodontol*. 2010 Feb;81(2):251-8.
7. Zitzmann NU, Berglundh T. Definition and prevalence of peri-implant diseases. *J Clin Periodontol*. 2008 Sep;35(8 Suppl):286-91.
8. Roos-Jansaker AM, Lindahl C, Renvert H, Renvert S. Nine- to fourteen-year follow-up of implant treatment. *J Clin Periodontol*. 2006 Apr;33(4):285-301.
9. Karoussis IK, Salvi GE, Heitz-Mayfield LJ, Bragger U, Hammerle CH, Lang NP. Long-term implant prognosis in patients with and without a history of chronic periodontitis: a 10-year prospective cohort study of the ITI Dental Implant System. *Clin Oral Implants Res*. 2005 Jun;14(5):329-39.
10. Berglundh T, Persson L, Klinge B. A systematic review of the incidence of biological and technical complications in implant dentistry reported in prospective longitudinal studies of at least 5 years. *J Clin Periodontol*. 2002;29 Suppl 3:197-212; discussion 232-5.
11. Mombelli A. Microbiology and antimicrobial therapy of peri-implantitis. *Periodontol* 2000. 2002;28:177-89.
12. Lars Zetterqvist, Sylvan Feldman, Bruce Rotter, Giampaolo Vincenzi, Jan L. Wennstrom, Andrea Chierico, Rene e M. Stach, James N. Kenealy. A Prospective, Multicenter, Randomized-Controlled 5-Year Study of Hybrid and Fully Etched Implants for the Incidence of Peri-Implantitis. *J Periodontol* 2010;81(4):493-501.
13. Abrahamsson I, Zitzmann NU, Berglundh T, Linder E, Wennerberg A, Lindhe J. The mucosal attachment to titanium implants with different surface characteristics: an experimental study in dogs. *J Clin Periodontol* 2002; 29: 448-455. C Blackwell Munksgaard, 2002.
14. Domenico Baldi, Maria Menini, Francesco Pera, Giambattista Ravera, Paolo Pera. Plaque Accumulation on Exposed Titanium Surfaces and Peri-implant Tissue Behavior. A Preliminary 1-Year Clinical Study. *Int J Prosthodont*. 2009 Sep-Oct;22(5):447-55.

Il titano del titanio

Un'intervista esclusiva al professor Per-Ingvar Brånemark

< pagina 1

Serendipity e duro lavoro

Recentemente, ho incontrato il professor Brånemark non lontano dall'Università di Goteborg, in Svezia, dove ha lavorato per la gran parte della sua vita. Quando gli ho chiesto del premio da lui ricevuto, egli ha semplicemente risposto: "Negli anni, ho ricevuto diversi premi e onorificenze, ma questo li supera tutti. Esso rappresenta il riconoscimento di colleghi e clinici del fatto che il mio metodo ha già aiutato un considerevole numero di persone. Quale encomio più importante uno scienziato può sperare di ricevere?". Brånemark ha fatto molta strada da quando, all'inizio degli anni '50, giovane ricercatore, era completamente assorbito nello studio dell'anatomia della circolazione sanguigna. Come parte di quel lavoro, egli applicò alla zampa di un coniglio un componente ottico, alloggiato nel titanio, per poter studiare la microcircolazione nel tessuto osseo tramite microscopi modificati allo scopo. Quel lavoro venne completato con successo, ma quando arrivò il momento di rimuovere dall'osso le ottiche inglobate nel metallo, Brånemark fece la famosa scoperta che l'osso e il titanio erano diventati virtualmente inseparabili. "Poco dopo", afferma Brånemark "abbiamo cambiato la direzione del nostro lavoro per valutare la capacità del corpo di tollerare il titanio".

Un'impresa multidisciplinare

Per acquisire la corretta comprensione di quello che in seguito avrebbe chiamato "osteointegrazione", per la sua ricerca Brånemark si av-

valse di esperti provenienti da altri settori, quali la fisica, la chimica e la biologia. Nell'impresa, quindi, furono coinvolti medici, dentisti e biologi. Insieme, essi svilupparono tecniche e metodiche precise per l'inserimento di impianti. Contemporaneamente, ingegneri, fisici e metallurgisti studiarono la superficie del metallo e in che modo il design implantare potesse influire sulla guarigione dell'osso e sulla sua crescita. Per due decenni, Brånemark dovette confrontarsi con l'opposizione da parte del mondo medico nella sua nativa Svezia. Come lui stesso spiega: "la nostra scoperta che il corpo accetta il titanio per lungo tempo e che gli permette persino di integrarsi nell'osso si scontrava con la saggezza convenzionale. I testi di riferimento dell'opinione opposta sancivano invece che i nostri impianti avrebbero scatenato un'infezione iniziale e che, alla fine, sarebbero stati rigettati dal sistema immunitario del nostro corpo".

Gli anni Sessanta per Brånemark furono quindi gli anni dei tentativi. I fondi dalle organizzazioni di ricerca svedesi terminarono, ma egli perseverò. Con l'evidenza medica, egli dimostrò ripetutamente l'accuratezza delle sue rivendicazioni e la validità dell'osteointegrazione. Alla fine, a metà degli anni Settanta, il metodo Brånemark ottenne l'approvazione del Consiglio Nazionale Svedese della Sanità. E andare oltre il mondo clinico universitario, Brånemark cercò un partner nell'ambito dell'industria.

"Scelsi Bofors, un antecedente di Nobel Biocare, in quanto era una delle poche aziende che sapevano come lavorare il titanio", afferma il

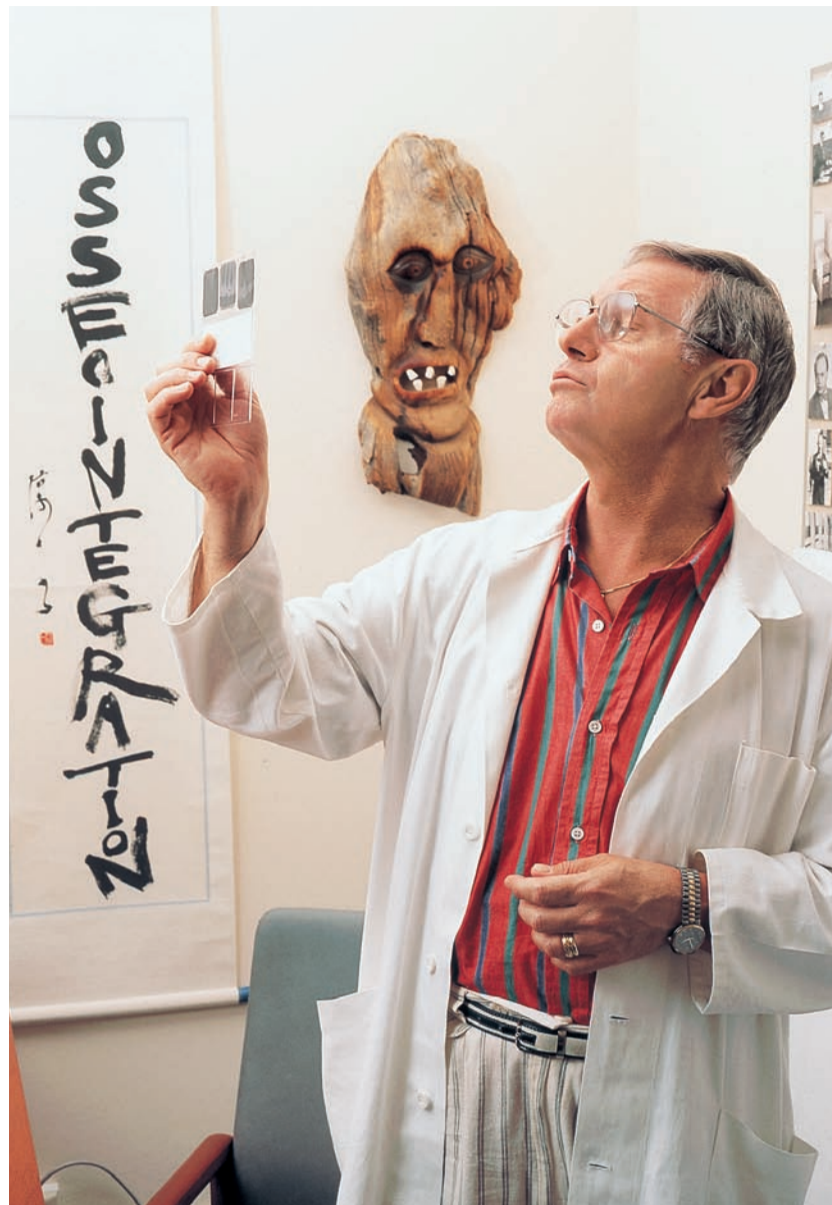
professore. Iniziò così una collaborazione a lungo termine. Negli anni, questo rapporto ha avuto i suoi alti e bassi, ma entrambi i partner hanno beneficiato nell'essersi dedicati per lungo tempo nel supporto e nella pratica della 'buona scienza'. Alla domanda "cosa intende per 'buona scienza', Brånemark risponde pensieroso: "Buona scienza è tutto ciò che riguarda un buon metodo. Fare osservazioni, raccogliere fatti e dati e creare un'ipotesi per spiegare quello che si è visto, tutto parte da qui. Poi, bisogna dedurre le implicazioni dell'ipotesi e mettere le implicazioni alla prova. È molto importante che siano considerati tutti i dati e non soltanto quelli che supportano le proprie idee. Infine, bisogna sottoporre le proprie scoperte alla valutazione dei colleghi. Alla fine della giornata, può darsi che non ci sia una verità 'definitiva' ma, nel nostro campo, un'ipotesi valida condurrà inevitabilmente a un risultato pratico, come confermato dall'esame di altre ricerche in questo ambito". Così come Brånemark ha avuto successo come scienziato, altrettanto ne ha avuto nel divulgare le "buone notizie" sull'osteointegrazione. Quando gli faccio notare che la gente lo ascolta e gli chiedo il perché, egli risponde con un sorriso: "Le persone mi ascoltano perché so di cosa sto parlando. Prima di trattare il primo paziente, avevo accumulato più di dieci anni di esperienza in laboratorio. Non mi precipitavo a trarre conclusioni e penso che la gente lo apprezzi".

Seguaci in ogni dove

Continuo poi con la domanda: "Quanto del suo successo è attribuibile alle sue caratteristiche personali, come la perseveranza - e talvolta caparbietà - e quanto ai seguaci che ha reclutato in tutto il mondo?".

"Una sola persona non può avere tanto impatto sul mondo". Risponde il professore. "Negli anni ho avuto il privilegio di incontrare e collaborare con alcune persone di assoluto talento. Inoltre, tra tutti gli studenti di odontoiatria e medicina che hanno incrociato il mio cammino, negli anni ho avuto circa 44 candidati al dottorato presso l'Università di Goteborg e quasi tutti mi hanno insegnato tanto quanto hanno imparato".

Per-Ingvar Brånemark ha coniato parole e frasi che sono diventate termini comunemente usati in odontoiatria, come "fixture", "anaplastologia" e "osteointegrazione", tra quelle che mi vengono subito in mente. Quando introdusse il concetto della terza dentizione, Brånemark portò migliaia di professionisti a iniziare



a pensare a soluzioni supportate da impianti non come "denti falsi", bensì come "riabilitazione totale". "Ho scelto queste parole perché le ho trovate descrittive e concise. Vi è della bellezza in parole come queste. Certamente non avevo previsto quanto ampiamente sarebbero state accettate, ma sono stato compiaciuto di vedere quanto rapidamente hanno guadagnato credito sia nella letteratura scientifica sia nella comunicazione clinica".

Quando gli chiedo di commentare la possibilità di sforzi congiunti tra scienza e industria, Brånemark risponde: "abbiamo sempre avuto bisogno l'un l'altro dell'esperienza e abbiamo generalmente sempre instaurato una relazione simbiotica. In un mondo ideale, probabilmente scienziati di talento potrebbero anche essere bravi ingegneri di produzione o uomini di marketing; e forse gli industriali potrebbero essere capaci di vedere oltre alla linea di fondo. Ma nel mondo reale, onde realizzare i nostri scopi, ciascuno di noi fa quello che sa fare meglio e si rivolge ad altri con capacità complementari per avere un aiuto per quanto riguarda gli altri aspetti".

Alla domanda: "crede che Nobel Biocare abbia avuto successo nel divulgare la fiducia che lei molto tempo fa aveva trasmesso ai dentisti?", Brånemark risponde: "Ritengo di poterla considerare un'azienda che oggi vuole costruire sulla sua eredità scientifica. Insieme abbiamo aperto una nuova era, ma tutti noi dobbiamo ricordare di rispettare le molecole. Il nostro metodo si basa sulla biologia ricostruttiva e non sulla carpenteria". Pensando al futuro, aggiunge: "sarò molto felice

se Nobel Biocare manterrà sempre viva la rigorosa filosofia scientifica dei primi anni della sua cultura aziendale".

Uno sguardo all'orizzonte

Mentre parliamo del futuro, gli domando: "cosa ci possiamo aspettare?". "Se mi permette di speculare un po', credo che forse siamo sulla soglia di un cambiamento di paradigma nella nostra professione. Una volta che comprendiamo che la biologia - soprattutto l'immunologia - giace nel cuore della moderna odontoiatria e della medicina, penso che inizieremo a formare dentisti e medici secondo gli stessi indirizzi e presso le stesse scuole. Probabilmente, le tradizionali paratie tra di loro spariranno completamente nelle prossime una o due generazioni. Per quanto riguarda la mia ricerca, prevedo che saranno fatti grandi passi in avanti nell'ambito della osteo-percezione, laddove le protesi ancorate nell'osso trasmettono informazioni che possono essere interpretate tramite il sistema nervoso centrale. Ho pazienti con arti osteointegrati che possono effettivamente sentire la trama del tappeto su cui camminano. Questo aspetto di osteo-percezione è un campo vasto di ulteriore ricerca".

A 82 anni di età e ancora pieno di entusiasmo per il suo lavoro, il professor Per-Ingvar Brånemark rimane tutt'oggi la personalità più famosa nel mondo nell'ambito dell'osteointegrazione. Egli si è certamente meritato il titolo di "Padre della moderna implantologia clinica".

Intervista a cura di Frederic Love e pubblicata in lingua originale su Nobel Biocare NEWS.

È arrivata la versione italiana di **implants**
international magazine of oral implantology

dtij

implants
international magazine of oral implantology

3 2011 - settembre

special
Fattori di rischio estetici in implantologia post-estrativa

tecnica clinica
Incremento del seno maschile


expert article
Le malformazioni cranio facciali in età pediatrica

www.dental-tribune.com

Scopri come abbonarti a pagina 11

Prospettive future per le branche della chirurgia orale

Uso dell'ormone paratiroideo 1,34 ricombinato e bisfosfonati



DT WEB ARTICLE
WWW.DENTAL-TRIBUNE.COM

Il PTH 1,34 è un agente anabolizzante che può migliorare la guarigione ossea in chirurgia orale, parodontale, e può accelerare l'osteointegrazione in implantologia.

Il Teriparatide (Forteo) consiste di N-terminale di 34 aminoacidi di ormone paratiroideo ricombinato, e viene utilizzato per il trattamento dell'osteoporosi da quasi un decennio, da quando gli studi clinici hanno dimostrato che tra i pazienti con osteoporosi severa che sono stati trattati con teriparatide, il relativo rischio di fratture vertebrali e non vertebrali sono stati ridotti del 65% e 53% rispettivamente.

A differenza dei bisfosfonati, farmaci di prima linea per la prevenzione delle fratture, che agiscono principalmente inibendo il riassorbimento osseo, il teriparatide aumenta la densità ossea stimolando la proliferazione degli osteoblasti e di conseguenza il rimodellamento osseo.

Studi recenti hanno riportato risultati clinici ottimi, maggiore risoluzione dei difetti dell'osso alveolare, e accelerazione delle guarigioni delle ferite ossee nella cavità orale in pazienti affetti da parodontite cronica, sottoposti a chirurgia parodontale, che hanno ricevuto iniezioni giornaliere di 20 mg di teriparatide, insieme a calcio per via orale e vitamina D3, per 6 settimane. Il teriparatide può offrire un potenziale terapeutico importante per i difetti ossei localizzati nella mascella. Inoltre, il teriparatide è stato segnalato per promuovere la risoluzione spontanea nella guarigione delle Onj.

Altrettanto interessante è la sua efficacia nell'aumentare l'osteointegrazione degli impianti dentali. Altri studi clinici recenti hanno messo in evidenza importanti risultati utilizzando i bisfosfonati a bassissimo dosaggio in parodontologia e implantologia.

Questi farmaci sono stati efficaci nel prevenire le osteolisi periimplantari e stimolare l'osteogenesi. Sono stati utilizzati sia per via sistemica che locale.

Per ciò che riguarda le Onj correlate all'utilizzo degli amino-bisfosfonati, bisogna tener presente che sono passati più di 7 anni da quan-

do sono stati pubblicati i primi casi e che le comunità scientifiche e mediche non hanno ancora risolto con sicurezza il problema dell'in-

terferenza causale.

Voglio anche affermare che la letteratura odontoiatrica è stata distorta dai rischi che vengono as-


sociati con l'uso prolungato degli amino-bisfosfonati, trascurando così di esplorare l'attività antiosteoclastica che può essere utilizzata

per migliorare i risultati in chirurgia orale e in implantologia.

Raffaele Volpi
Presidente Sisbo



ANCHE MIS HA SCELTO REVELLO
I prodotti MIS sono disponibili esclusivamente da REVELLO
Numero Verde 800-491999



C1, LA CONNESSIONE CONICA MIS
MAKE IT SIMPLE **MIS** | C1

Per saperne di più, visitate il nostro sito internet: mis-implants.com o chiamateci al Numero Verde 800-491999



Riabilitazione implantare a carico immediato in siti dimensionalmente e biologicamente compromessi

A. Palermo, E. Minetti

Introduzione

La chirurgia orale implantare è in continua evoluzione e l'elevato livello di predicibilità ha portato una riconsiderazione di alcuni requisiti ritenuti in origine indispensabili per il successo a lungo termine¹.

Le linee guida tradizionali imponevano minimo 2 mesi di attesa successivamente all'estrazione per il rimodellamento osseo e in seguito, per l'osteointegrazione implantare, erano obbligatori 6 mesi di guarigione senza carico funzionale^{2,3}.

Questo protocollo di carico ritardato si è rivelato un atteggiamento prudente, ma alquanto empirico, non essendo stato, peraltro, mai verificato sperimentalmente⁴.

Negli ultimi anni, quindi, l'implantologia dentale si è evoluta considerevolmente e i protocolli originali si sono modificati grazie ad alcuni studi che includono: la chirurgia a uno stadio⁵, il posizionamento implantare immediato postestrattivo⁶ e la provvisorizzazione immediata^{7,8}.

Questi studi hanno verificato come la tecnica del carico immediato conduca anch'essa a un livello elevato di successo sia clinico che istologico, in assenza del convenzionale periodo di attesa^{9,10}.

Tra i primi, Lazzara nel 1989¹¹, suggerendo l'impiego di impianti postestrattivi, ha risposto alla domanda di riduzione dei tempi di trattamento, sempre più frequentemente avanzata da parte dei pazienti, e probabilmente alla preservazione dei volumi ossei a seguito di un'estrazione.

In ogni caso il carico immediato tende a stabilizzare il compartimento biologico, consentendo il migliore condizionamento dei tessuti duri e molli, fattori determinanti per il successo del trattamento implantoprotesico soprattutto in zone a elevata valenza estetica.

Questo approccio terapeutico, tuttavia, può risultare più difficilmente percorribile nei siti con compromissioni dimensionali successive a estrazioni o ad atrofia da non uso, salvo utilizzare la metodica che verrà a breve illustrata.

La perdita degli elementi dentali comporta un riassorbimento osseo che, a seconda della zona, può essere vestibolare o linguo/palatale. Una classificazione delle ossa mascellari edentule è stata effettuata basandosi sullo studio di 300 crani. Sono state notate ridotte differenze della forma e del riassorbimento delle ossa basali, mentre si sono notate forti variazioni nei processi alveolari edentuli. In generale i cambiamenti di forma seguono un processo prevedibile e il riassorbimento è diverso anche in funzione della sede in cui si manifesta:

- nella regione intraforaminale della mandibola, il riassorbi-

mento osseo è quasi del tutto vestibolare con un andamento orizzontale;

- posteriormente ai forami mentonieri è prevalentemente verticale;
- nel mascellare superiore è orizzontale sul versante vestibolare di tutta l'arcata¹².

Questo indica che perdendo un elemento dentario nell'arcata superiore o nell'arcata inferiore intraforaminale, avremo con grande facilità un deficit osseo vestibolare. Per poter posizionare con predicibilità un impianto, il tessuto osseo lo deve avvolgere in tutta la sua lunghezza e avere sufficiente vascolarizzazione per il mantenimento della struttura ossea di sostegno.

Nei casi di edentulia, ove il tessuto osseo non sia sufficiente in dimensione, si richiede l'applicazione di tecniche chirurgiche che permettano di modificare il profilo osseo¹³. Numerose sono le tecniche proposte per incrementare il volume osseo: la rigenerazione ossea, l'innesto e lo split crest.

Nel 1992 Gottlow¹⁴ ha presentato 88 siti nei quali è stata applicata la tecnica di rigenerazione tissutale guidata GTR, ottenendo un incremento di circa 2 mm. Nel 1994 Simion et al.¹⁵ hanno dimostrato che è possibile effettuare rigenerazioni verticali di circa 7 mm.

In tutti i casi sono comunque stati evidenziati sostanziali contrazioni del materiale d'innesto. Diviene così necessario effettuare interventi con valutazioni in eccesso per arrivare a ottenere i volumi richiesti.

Anche la tecnica dello split crest ha subito un notevole sviluppo negli ultimi anni grazie all'utilizzo degli strumenti piezoelettrici, che garantiscono una migliore linearità di taglio e uno spessore degli strumenti taglienti inferiore alle frese tradizionali¹⁶⁻¹⁸. Questa tecnica consiste nel creare un'incisione verticale, con o senza tagli di scarico, permettendo, attraverso l'uso di espansori, di dilatare la sezione ossea e inserire gli impianti.

In alcuni casi, tuttavia, se il tessuto osseo residuo è estremamente sottile può non essere possibile applicare le tecniche precedenti e si è obbligati a effettuare un innesto a blocco. Esso consiste nel prelevare un blocco di osso da un sito donatore e fissarlo a un sito osseo ricevente attraverso viti da osteosintesi¹⁹. Romanos²⁰ ha dimostrato che è possibile effettuare innesti ossei e successivamente, nella fase implantare, avere una risposta tissutale simile alla tecnica tradizionale, anche con carico immediato degli impianti.

Gli approcci chirurgici sopra menzionati hanno l'indubbio vantaggio di ricreare i volumi ossei preesistenti al processo di atrofia, ma

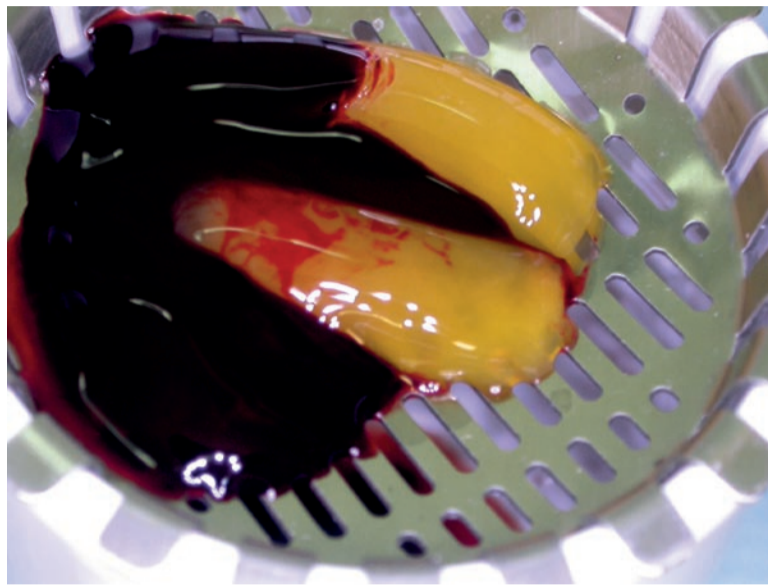

Fig. 1 - Blocco di fibrina e fattori di crescita (Concentrated Growth Factors).



Fig. 2 - Blocco di CGF.

anche il grosso limite di dover sottoporre il paziente a interventi che presentano un grande costo biologico, economico e nel caso degli innesti a blocco è anche necessario un rientro chirurgico. Inoltre quasi mai è possibile caricare l'impianto immediatamente, subito dopo una rigenerazione.

Un'alternativa terapeutica, finalizzata alla riduzione dell'impatto biologico, dei tempi e dei costi dell'intervento, può essere quella di utilizzare degli impianti monofa-

sici di diametro ridotto, da caricare immediatamente, in associazione ai fattori di crescita autologhi (CGF) (Figg. 1, 2).

Questo approccio tende, inoltre, ad aumentare l'accettazione del paziente rispetto al piano di trattamento.

Lo scopo di questo lavoro è di valutare la percentuale di successo degli impianti narrow posizionati in un processo alveolare atrofico in assenza di manovre additive e immediatamente protesizzati.

Materiali e metodi

Il protocollo operativo prevede l'utilizzo di impianti ARRP (Alpha-Bio Tec, Israele), vale a dire impianti monofasici con una geometria di spira che consente un'ottima stabilità primaria nel rispetto di un fit corretto. I pazienti non sono stati in alcun modo selezionati, sono stati esclusi solamente coloro che presentavano controindicazioni assolute alla chirurgia. La valutazione del successo terapeutico, trattandosi di uno studio ambulatoriale, si è avvalsa esclusivamente di rilievi radiologici, dei valori del sondaggio perimplantare e della valutazione clinica; fermo restando la maggiore probanza delle tecniche invasive e strumentali.

D'altra parte è stata suggerita da Zarb e Albrektsson una definizione su base clinica secondo cui: "L'osteointegrazione è un processo in cui materiali alloplastici ottengono una fissazione rigida, clinicamente asintomatica con l'osso e tale fissazione rigida viene mantenuta anche sotto carico".

Gli impianti sono stati posizionati in zone a basso impatto estetico (Figg. 3, 4) o in siti dove un impianto di dimensioni ridotte è una scelta obbligata da un punto di vista volumetrico, ma si presta a una buona riuscita estetica, vale a dire incisivi inferiori e incisivi laterali superiori (Figg. 5-8).

Gli impianti sono stati inseriti in accordo ai concetti chirurgici fondamentali tesi a salvaguardare il trofismo del tessuto osseo e al contempo garantire una buona stabilità primaria. Subito dopo il posizionamento dell'impianto, o al massimo entro 48 ore, viene effettuato l'adattamento e la funzionalizzazione dei provvisori cercando di escludere le forze laterali (Fig. 9). Il paziente viene inoltre invitato a un'alimentazione morbida durante il primo mese per poi aumentare progressivamente i carichi. I restauri definitivi in ceramica (Fig. 10) vengono realizzati, in accordo ai tempi di guarigione canonici, attraverso un'impronta di protesi fissa tradizionale o utilizzando le apposite cappette di trasferimento per impianti monofasici (Fig. 11).

Il primo passaggio in molti di questi interventi è stato l'apertura di un lembo a tutto spessore in considerazione delle ridotte dimensioni crestali che imponevano una piena visibilità dell'architettura ossea al fine di posizionare correttamente l'impianto (Fig. 12). Dove possibile è stato effettuato un lembo di accesso con incisioni paramarginali distanti circa 2 mm dagli elementi dentari vicini, nel tentativo di rispettare la papilla. In alcuni impianti post estrattivi, invece, dove l'integrità alveolare era garantita, non si è effettuato alcun lembo di accesso (Fig. 13).

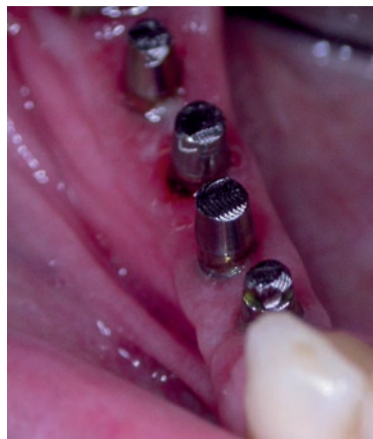

Fig. 3 - Impianti monofasici ARRP in zona mandibolare posteriore.

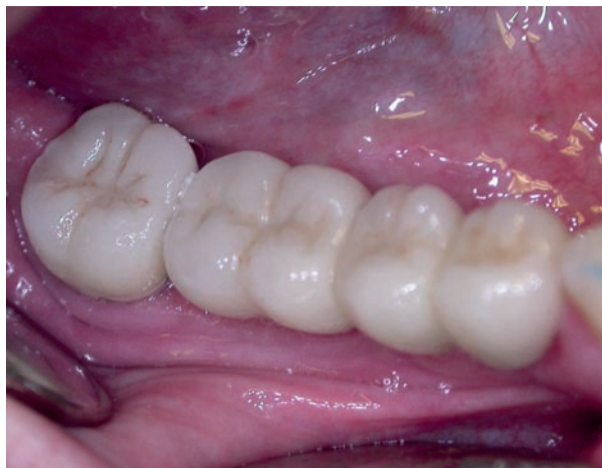

Fig. 4 - Ceramiche definitive su impianti.

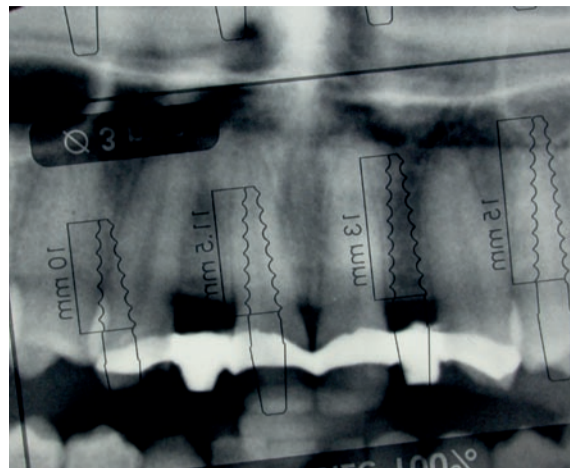


Fig. 5 - Valutazione dimensionale con template chirurgico.

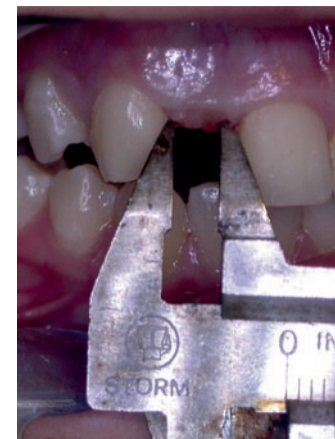

Fig. 6 - Misurazione distanza interdente.

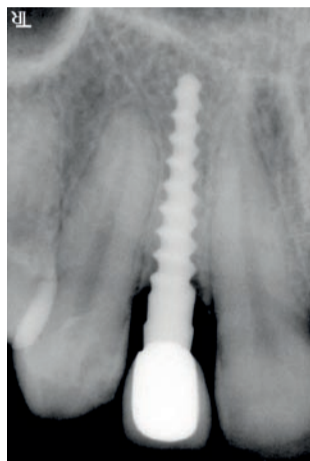


Fig. 7 - Follow up a 1 anno.

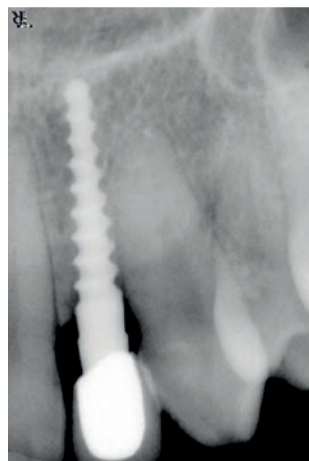

Fig. 8 - Follow up a 1 anno.

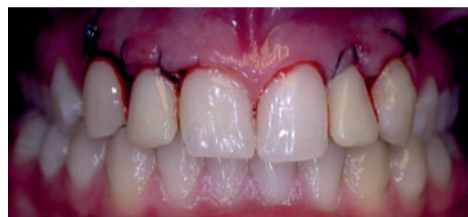

Fig. 9 - Provvisorio in situ.

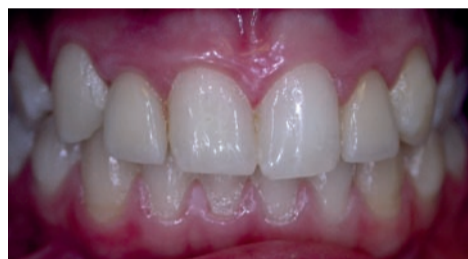

Fig. 10 - Restauro definitivo in oro ceramica.

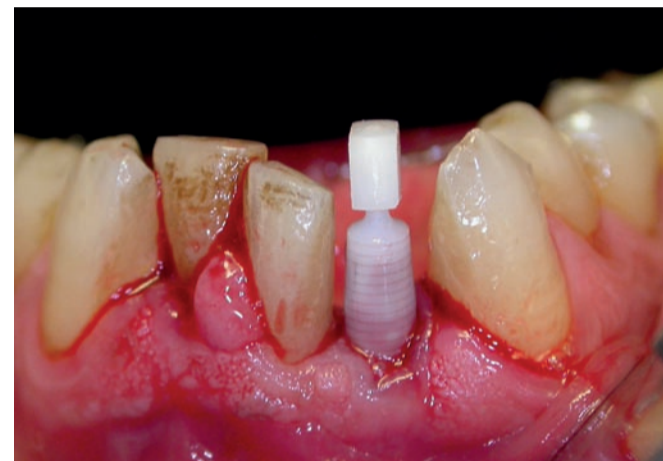


Fig. 11 - Cappetta di trasferimento per impianti monofasici.

< pagina 6

Il corretto orientamento dell'alveolo implantare è stato valutato attraverso una ceratura diagnostica al fine di valutare la possibilità di utilizzare un impianto monofasico.

Questa tipologia di impianto risulta particolarmente performante per diametri ridotti, azzerando il rischio di fratture della componente protesica secondaria, ed è premiante nel mantenimento di volumi ossei esigui poiché in assenza di gap impianto-moncone non conduce alla formazione dello spazio biologico perimplantare.

L'alveolo chirurgico è stato creato mediante inserti piezoelettrici Surgybone (Silfradent, Italia)²¹ e drill tradizionali in combinazione tra loro ed è stato successivamente riempito con un blocco di fibrina e fattori di crescita CGF.

Tale blocco è stato ottenuto dal sangue del paziente attraverso un prelievo venoso e successivo trattamento fisico dello stesso nel rotore

Medifuge (Silfradent, Italia).

Il ragionamento che ha sostenuto l'utilizzo dei fattori di crescita è legato al fatto che siamo intervenuti su siti biologicamente compromessi, in quanto il processo di riassorbimento, tipico delle creste atrofiche, porta a un aumento della componente corticale a scapito di quella midollare, che sappiamo essere più intimamente coinvolta nei meccanismi di riparazione ossea alla base dell'osteointegrazione. Di conseguenza, la presenza dei fattori di crescita emoderivati e del loro potenziale biologico, primo fra tutti quello neo-angiogenetico, può verosimilmente rappresentare la chiave del successo di questa metodica.

Risultati e Conclusioni

Sono stati posizionati 62 impianti ARRP con un diametro variabile di 3 o 3,3 e una lunghezza variabile tra 10, 11,5 e 13 e la percentuale di sopravvivenza è stata del 96,9%.

> pagina 8

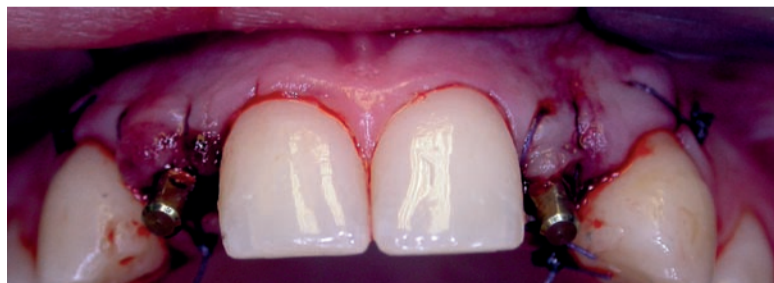

Fig. 12 - Posizionamento implantare con lembo a tutto spessore.

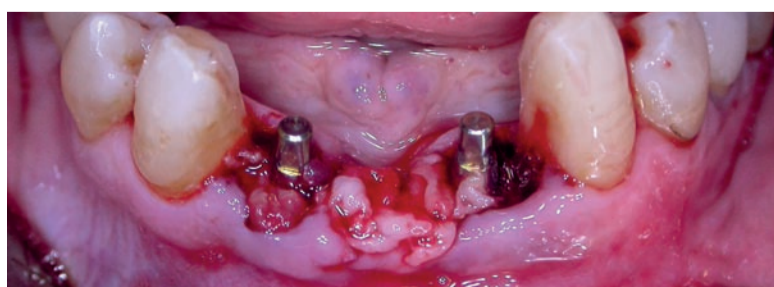


Fig. 13 - Posizionamento implantare flap less e blocchi di fibrina (CGF) all'interno degli alveoli.

AlphaBio^{TEC}
Simplantology

PROVARE PER CREDERE

Il primo impianto è **GRATIS!***

INNOVAZIONE
SOLUZIONI
SEMPLICITA'
HIGH TECH
QUALITA'
STABILITA'
VISION
ORIGINALITA'



L'Eccellenza che si vede

Da oltre 20 anni, Alpha-Bio Tec sviluppa e produce soluzioni implantologiche avanzate e di alta qualità, mantenendo allo stesso tempo il concetto di semplicità che da sempre la contraddistingue.



* Promozione soggetta a limitazione numerica previa approvazione della casa

www.alpha-bio.it



HTD High Tech
Distribution

Via G. Marconi 6 int. 24,
53013 Gaiole in Chianti (SI)

Tel. +39.0577.749047
Fax. +39.0577.744693

info@htd-consulting.it
www.htd-consulting.it

< pagina 7

È, quindi, immediatamente evidente che questa tecnica chirurgica è più predicibile rispetto alle rigenerazioni pre-implantari. I casi presentati sono attualmente protesizzati con un follow up minimo di 12 mesi.

La scelta di effettuare questa metodica è stata determinata dalla necessità di rendere più confortevoli i lunghi tempi di attesa tra l'intervento di espansione o di innesto osseo e la protesizzazione definitiva e dalla possibilità di condizionare i

tessuti molli, spesso molto alterati nella loro forma e aspetto a causa degli interventi di rigenerazione, attraverso la protesi provvisoria.

La forma degli impianti ARRP ha infatti garantito una notevole stabilità implantare e consentito la protesizzazione immediata. È stato possibile, quindi, condizionare i tessuti nel tentativo di raggiungere la migliore estetica per poi, dopo i classici mesi di integrazione, effettuare la protesizzazione definitiva.

Anche Harvey²² ha documentato come si possa ottimizzare, nelle zone estetiche, il profilo dei tessu-

ti molli dopo aver posizionato un impianto con un provvisorio immediato non funzionale. Il livello dei tessuti perimplantari viene mantenuto senza riassorbimenti e con un successo implantare del 97,2% anche con la tecnica implantare a protesizzazione immediata. Bruns²³ per primo, poi Smuzler-Moncler²⁴, sulla base di un'estesa revisione bibliografica, hanno identificato l'esistenza di un range di tolleranza di micromovimenti, in corrispondenza dell'interfaccia osso impianto, compreso tra 50 e 150 micron. Restando entro questa

fascia viene garantito il mantenimento della stabilità primaria e l'osseointegrazione non ne risulta compromessa, anzi viene favorita. Oltre questa mobilità avviene un'interposizione di tessuto fibroso e la compromissione dell'osteointegrazione. La protesizzazione immediata, quindi, consente di avere un controllo della maturazione dei tessuti molli e di raggiungere comunque l'osteointegrazione²⁵. Questi concetti già presenti in letteratura per gli impianti standard, sono applicabili in maniera speculare anche agli impianti monofasi-

ci di piccole dimensioni sia pure in associazione ai fattori di crescita autologhi.

Questa metodologia, in accordo alle linee guida suggerite dalla letteratura e agli strumenti utilizzati, permette di avere un elevato grado di predicibilità del risultato estetico e funzionale, in associazione a una riduzione dell'aggressione chirurgica e dei tempi terapeutici.

Ringraziamenti

Si ringraziano il Sig. Massimo Stefanelli e il Sig. Angelo Chittano per il supporto odontotecnico.

bibliografia

- Szmukler-Moncler S, Piattelli A, Fevro GA, Dubruille JH. Considerations preliminary to the application of early and immediate loading protocols in dental implantology. Clin Oral Impl Res 2000;11:12-25.
- Albrektsson T, Brånemark PI, Hansson HA, Lindström J. Osseointegrated titanium implants. Requirements for ensuring a longlasting, direct bone-to-implant anchorage in man. Acta Orthop Scand. 1981; 52(2): 155-70
- Brånemark P-I. Osseointegration and its experimental background. JProsthet Dent.1985 Sep;50(5):399-410.Review.
- Crespi R, Cappare P, Gherlone E, Romanos GE. Immediate versus delayed loading of dental implants placed in fresh extraction sockets in the maxillary esthetic zone: a clinical comparative study. Int J Oral Maxillofac Implants. 2008;23:755-75.
- Becker W, Becker BE, Israelson H, Lucchini JP, Handelsman M, Ammons W, Rosenberg E, Rose L, Tucker LM, Lekholm U. One-step surgical placement of Brånemark implants: a prospective multicentre clinical study. Int J Oral Maxillofac Implants.1997 Jul-Aug; 12(4):454-6.
- Polizzi G, Grunder U, Goenè R, Hatano N, Henry P, Jackson WJ, Kawamura K, Renouard F, Rosenberg R, Triplett G, Werbit M, Lithner B. Immediate and delayed implant placement into extraction sockets: a 5-year report. Clin Implant Dent Relat Res. 2000; 2(2):95-9.
- Gomes A, Lozada JL, Caplanis N, Kleinman A. Immediate loading of a single hydroxyapatite-coated threaded root form implant: a clinical report. J Oral Implantol. 1998; 24(3):159-66.
- Ericson I, Nilson H, Lindh T, Nilner K, Randow K. Immediate functional loading of Brånemark single tooth implants. An 18 months clinical pilot follow-up study. Clin Oral Implants Res. 2000 Feb;11(1):26.
- Gelb DA. Immediate implant surgery: Three-year retrospective evaluation of 50 consecutive cases. Int J Oral Maxillofac Implants 1995; 8: 388-399.
- Glauser R, Lundgren AK, Gottlow J, Sennerby L, Portmann M, Ruhstaller P, Hammerle CH. Immediate occlusal loading of Branemark TiUnit implants placed predominantly in soft bone: 1-year results of a prospective clinical study. Clin Implant Dent Relat Res. 2005; 5 (Suppl 1):47-56.
- Lazzara. Immediate implant placement into extraction sites; surgical and restorative advantages. Int J Periodontics Restorative Dent 1998;9:532-543.
- Cawood JI, Howell RA. A classification of the edentulous jaws Int J Oral Maxillofac Surg. 1988 Aug;17(4):232-6.
- Adell R, Lekholm U, Rockler B et al. A 15 years study of osseointegrated implants in the treatment of the edentulous jaws. Int J Oral Surgery 1981;10:387-416 1.
- Gottlow J, Nyman S, Karring T. Maintenance of new attachment gained through guided tissue regeneration J Clin Periodontol. 1992 May;19(5):315-7.
- Simion M, Jovanovic SA, Trisi P, Scarano A, Piattelli A. Vertical ridge augmentation around dental implants using a membrane technique and autogenous bone or allografts in humans. Int J Periodontics Restorative Dent. 1998 Feb;18(1):8-25.
- Cornelio Blus. Split-crest and immediate implant placement with ultrasonic bone surgery: a 3-year life-table analysis with 230 treated sites Clin. Oral Impl. Res. 10.1111/j.1600-0501.2006.01206.x.
- Coatoam GW, Mariotti A. The segmental ridge-split procedure. Int J Oral Maxillofac Implants. 2004 Jul-Aug;19(4):554-8.
- Basa S, Varol, A. & Turker, N. Alternative bone expansion technique for immediate placement of implants in the edentulous posterior mandibular ridge: a clinical report. International Journal of Oral & Maxillofacial Implants (2004) 19:554-558.
- Von Arx T, Buser D. Horizontal ridge augmentation using autogenous block grafts and the guided bone regeneration technique with collagen membranes: a clinical study with 42 patients Clin Oral Implants Res. 2006 Aug;17(4):559-66.
- Romanos G, Toh CG, Siar CH, Swaminathan D, Ong AH, Donath K, Yaacob H, Nentwig GH Peri-implant bone reactions to immediately loaded implants. An experimental study in monkeys J Periodontol. 2001 Apr;72(4):506-11.
- Vercellotti T. Technological characteristics and clinical indications of piezoelectric bone surgery. Minerva stomatologica 2004;53:207-214.
- Harvey BV. Optimizing the esthetic potential of implant restorations through the use of immediate implants with immediate provisionals J Periodontol. 2007 Apr;78(4):770-6.
- Brunsk JB et al. The influence of the functional use of endosseous dental implant on the tissue implant interface. Part I histological aspects. J Dental Res 1979;58:1953.
- Smuzler-Moncler S, Salama H, Timing of loading and effect of micromotion on bone-dental implant interface: review of experimental literature. J Biomed Mater Res 1998;43:192-203.
- Cameron H, Pillar RM, Macnab I, The effect of movement on the bonding of porous metal to bone. J Biomed Mat Res 1973;7:501-511.

tueor SERVIZI

Vetrina Prodotti

ordini informazioni

Tueor Servizi srl
 Corso Sebastopoli, 225 - 10137 Torino
 Tel.: 011 0463350 • Fax: 011 0463304 • www.tueorservizi.it

...: dvd per la sala d'aspetto ...:

SE DICO IMPIANTO, A COSA PENSI...?



È un film ironico e accattivante recitato da attori e supportato da animazioni e disegni, per informare sui vantaggi della terapia implantare e dissipare certi diffusi timori e luoghi comuni.

DURATA: 20 MIN. CIRCA

**M. RONCATI
P. MARZOLA**

75,00 euro + IVA

...: libro in OFFERTA ...:

INCREMENTO OSSEO NELLE AREE ESTETICHE

Con i Biomateriali



Il libro illustra, in maniera chiara e sintetica, le tendenze attuali nel campo dell'implantologia in ambulatorio, avvalendosi del nuovo concetto di rigenerazione ossea con materiali naturali: Bio-Oss e Bio-Gide.

C. MAIORANA

112,00 euro anziché 150,00

Le nuove tecnologie in implantoprotesi

L. Galasso

DT WEB ARTICLE
WWW.DENTAL-TRIBUNE.COM

Immagino che si possa ritenere che l'implantologia, dalla fine dello scorso millennio, abbia cambiato in maniera profonda l'odontoiatria.

La scoperta e la messa a punto con criteri scientifici dell'osteointegrazione e delle tecniche a essa connesse da parte del Professor Per-Ingvar Brånemark avvenuta all'incirca alla metà degli anni sessanta, ha aperto uno scenario nuovo e ricco di possibilità e prospettive fino ad allora ancora precluse alla professione. Ma, come spesso accade nel mondo scientifico, lo sviluppo di un settore funge da volano per altri e così, ben presto, abbiamo assistito ad altri due cambiamenti che hanno inciso in maniera altrettanto decisiva nel mondo dell'odontoiatria.

Mi riferisco all'odontoiatria adesiva e, quindi, all'enorme miglioramento e incremento di affidabilità dei compositi e degli adesivi allo smalto e alla dentina e, naturalmente, allo sviluppo delle tecnologie legate ai computer. Si tratta, in quest'ultimo caso, di un vasto settore che coinvolge la diagnosi, la progettazione e la produzione.

Le ultime due aree, quelle d'interesse più strettamente protesico e che coinvolgono, in realtà, sia l'odontoiatria che l'odontotecnica, hanno avuto un impatto enorme.

Per quanto riguarda la diagnosi, mi basterà dire che le applicazioni legate alla navigazione intraossea per la determinazione e la valutazione dei siti per l'inserimento degli impianti e la conseguente progettazione e costruzione delle protesi, che può avvenire a volte in fase ancora pre-chirurgica, ha creato nuove prospettive e rafforzato le potenzialità cliniche di realizzare il carico immediato in maniera più rapida ed efficace.

Al di là delle tecnologie legate ai materiali, con la comparsa e lo sviluppo delle così dette ceramiche integrali di ultima generazione, che, come accennato, si sono giovate dei miglioramenti dell'odontoiatria adesiva, si è raggiunto un nuovo livello di capacità nel risolvere i problemi di estetica. E se ciò non bastasse, anche sul versante del laboratorio si sono determinati effetti molto favorevoli. Infatti, se è vero che la produzione delle armature protesiche si è spostata principalmente verso grosse unità di produzione centralizzate e a livello industriale, è anche vero che la parte più creativa e più gratificante, ossia la ceramizzazione con i suoi risvolti nell'estetica, è rimasta ancora saldamente nelle mani degli odontotecnici.

Peraltro, tutti i processi legati alle fusioni a cera persa sono inquinanti e poco salutari per chi svolge questo

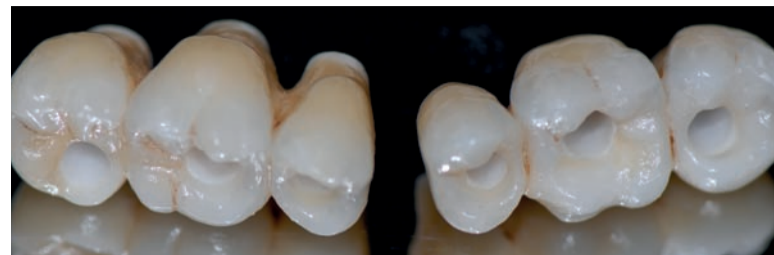lavoro. Se volessimo ripercorrere a grandi linee la storia dell'implantologia moderna, ci renderemmo con-

to che le prime fasi furono caratterizzate da una forte spinta verso la standardizzazione. Standard erano,

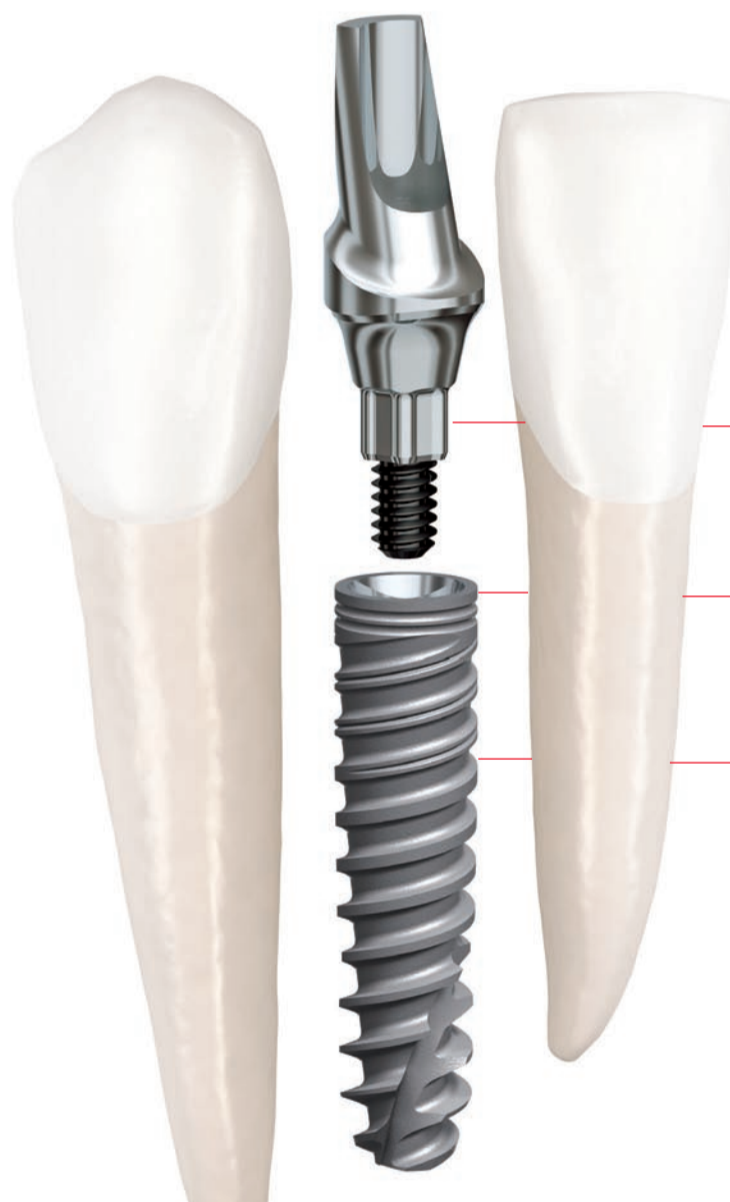
infatti (e grosso modo lo sono ancora), le misure degli impianti, standard erano i pilastri da connettere a

essi e standard erano le componenti protesiche.

> pagina 10



Più piccolo e più resistente.



Posizionamento sicuro dell'impianto in spazi limitati.

Resistenza massima dei materiali e solida connessione sigillata.

Conservazione dell'osso e stabilità iniziale elevata.

NOBEL BIOCARE SYMPOSIUM

Nobel Biocare Symposium 2012
Rimini, 19 e 20 ottobre -
Nuovo Palacongressi
Per info: 055 09491858
Vieni a trovarci!

NobelActive 3.0. Questo impianto unico rappresenta la soluzione ideale per gli spazi ristretti nella regione anteriore. La procedura di fresaggio è stata progettata per preservare la maggiore quantità possibile di osso, mentre il corpo dell'impianto e il disegno della filettatura condensano l'osso durante l'inserzione, migliorando la stabilità iniziale. L'apice tagliente e le lame di taglio consentono di regolare la posizione dell'impianto per un orientamento protesico ottimale. Insieme

alla salda connessione sigillata e al Platform Shifting integrato, NobelActive 3.0 consente di ottenere in modo sicuro risultati estetici eccellenti. Dopo 45 anni come innovatori nel campo odontoiatrico, abbiamo l'esperienza per offrire ai clienti tecnologie all'avanguardia affidabili per il trattamento efficace dei pazienti. **I loro sorrisi, le vostre competenze cliniche, le nostre soluzioni.**



Contattate il Servizio Clienti al numero 800539328 o visitate il sito internet nobelbiocare.com/active3

