DENTAL TRIBUNE

The World's Dental Newspaper • Bulgarian Edition

Цена 6 лв. www.dental-tribune.com, www.dental-tribune.net Октомври 2013 г./Бр. 10, Год. 11

ИНОВАЦИИ | ЕСТЕТИКА → стр. 6

Естетичен анализ на лицево-челюстната област чрез 3D софтуер

Представяме интересен материал за компютърното планиране на естетичното лечение от д-р Валерио Бини от Италия. Благодарение на виртуалните дентални технологии на пациента могат да бъдат показани предварително очакваната усмивка и цялостният му вид в края на лечението, преди то да е започнало.

ИНТЕРВЮ | ЕНДОДОНТИЯ → стр. 10

„Добри сме в оформянето на каналите, но не и в дезинфекцията им"

В разговора с Dental Tribune италианският ендодонтист проф. Джузепе Кантаторе представя визията си за предпочитаните техники за обработване и обтуриране на каналите, надеждната съвременна литература в сферата на ендодонтията и мнението му за модерното преподаване в университетите.

СРЕЩНЕТЕ СЕ С DENTAL TRIBUNE

Очакваме ви на щанда ни на следните мероприятия:

- 3–6 октомври 2013 г. – Софийска дентална среща, хотел Princess, гр. София;
- 16–18 октомври 2013 г. – Специализирана изложба „Дентал Експо", гр. Пловдив, „Новотел Пловдив";
- 18–19 октомври 2013 г. – Лекционен и видеодемонстрационен курс на проф. Дидие Диечи, Интер Експо Център, гр. София.
- 1 декември 2013 г. – Лекционен курс „Дентална фотография", сградата на *betahaus*, гр. София

Роля на денталната конично-лъчева компютърна томография (CBCT) в модерната дентална практика

Д-Р ДЖОНАТАН ФЛАЙНЕР

ЦЕНТЪР ПО ДЕНТАЛНА ИМПЛАНТОЛОГИЯ, ПАРОДОНТОЛОГИЯ И 3D-ОБРАЗНА ДИАГНОСТИКА, КОНСТАНЦ, ГЕРМАНИЯ

КАТЕДРА ПО ОРАЛНА ОБРАЗНА ДИАГНОСТИКА, ФАКУЛТЕТ ПО МЕДИЦИНА, ЛЬОВЕНСКИ КАТОЛИЧЕСКИ УНИВЕРСИТЕТ, БЕЛГИЯ

Резюме

През последните няколко години образната диагностика в денталната медицина отбеляза значителен напредък благодарение на приноса на конично-лъчевата компютърна томография (CBCT)[16]. Денталната радиология[6] изведнъж се сдоби с нов метод за изобразяване чрез срезове за постигане на триизмерно пресъздаване на лицево-челюстната област[2]. От въвеждането на метода през 1997 г. броят на системите с тази технология нарасна значително. Утвърдиха се голям брой производители. Днес значително разнообразие от различни системи за CBCT вече са инсталирани в дентални практики и университети[3].

Въведение

Един от най-големите недостатъци на конвенционалната радиография е двуизмерното пресъздаване на триизмерни структури. По този начин важни морфологични или патологични характеристики на алвеоларната кост могат да останат неоткрити в резултат от припокриване на зъбни тъкани и други анатомични структури.

Технически произход

За разлика от рентгеновите изображения, триизмерните модалности предоставят ясна диагностична информация. Част от нея се губи по време на процеса на сумаризация при конвенционалните двуизмерни образни техники. При 3D технологията могат да бъдат ясно визуализирани срезове, направени под различен ъгъл.

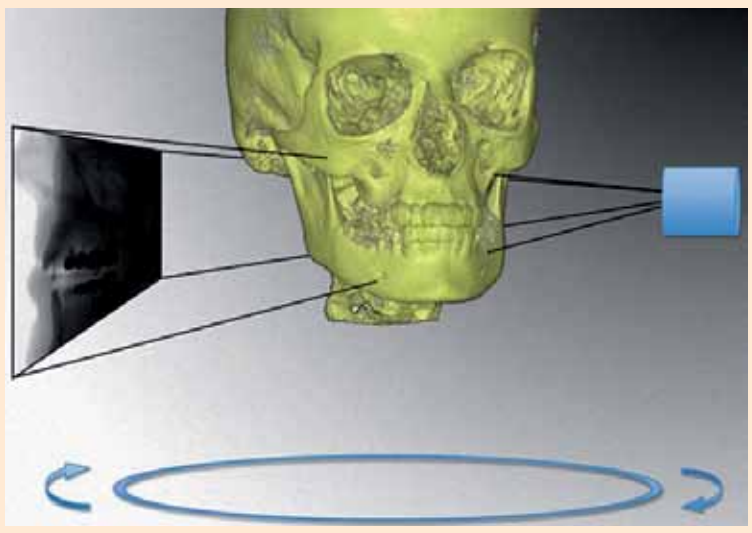

В сравнение с конвенционалната компютърна томография главните принципи на CBCT технологията се основават върху малко по-различен начин на придобиване на изображението и разлики в процеса на реконструкция. Въртенето на системата около пациента става на 360° чрез използване на коничен лъч, позволяващ експозицията на цялата сканиран обем само с едно завъртане (фиг. 1). Така нареченото пулсово облъчване се прилага при CBCT технологията, като се получават няколкостотин единични флуороскопии. Времето на експозиция е само няколко милисекунди за всяка. Това помага да се избегне продължителното излагане на пациента на облъчване[11].

На основата на получените груби изображения се създава последователна първична реконструкция. Пациентът може да бъде в право, седнало или легнало положение в зависимост от системата. Средното време на експозиция за модерните CBCT сканери варира между 10 и 30 секунди, а първичната реконструкция отнема между една и четири минути за сумиране.

Данните от първичната реконструкция се състоят от множество слоеве, съставени от малки геометрични кубчета (воксели – обемни образни елементи, фиг. 2). Получават се прецизни пространствени реконструкции без нужда от допълнително математическо интерполиране.

Реконструкциите се получават във воксели с еднаква дължина на ръба (изотропни воксели). Може да бъде направена последваща вторична реконструкция в реално време за който и да е от получените срезове. Типична вторична реконструкция е мултипланарната реконструкция (MPR), при която вокселите от записаните данни се избират за специфичен слой и последователно се проектират на една повърхност. Те могат също така да бъдат изобразявани от всички перспективи – сагитална, трансверзална и хоризонтална равнина (фиг. 3). Други типични вторични реконструкции включват показване на повърхностни нюанси (SSD), техника за обемна интерпретация (VRT) и максимално интензивна проекция (MIP).

→ стр. 4

Д-р Хескот е избран за президент на FDI

DENTAL TRIBUNE INTERNATIONAL

Около встъпването в длъжност на д-р Тин Чун Уонг като президент на Световната дентална федерация FDI за следващите две години Общото събрание на FDI 2013 избра д-р Патрик Хескот за следващ президент. Д-р Хескот, който работи по дейностите на FDI в последните 20 години, ще бъде на поста президент на FDI за периода от 2015 до 2017 година.

Федерацията обяви, че д-р Хескот ще се фокусира върху възстановяването на финансите на FDI, подобряването на ефективността на комисиите и работните групи, предоставянето на по-активна роля на националните дентални асоциации, оптимизирането на комуникацията между избраните делегати и работещите в централния щаб на FDI в Женева, Швейцария. В допълнение той планира да установи нови партньорства с денталната индустрия и да измести денталните проблеми на преден план в дискусиите за обществено здраве.

Д-р Патрик Хескот ще бъде следващият президент на FDI. (Снимката е любезно предоставена от FDI)

Д-р Хескот, който от 2007 г. е съветник в FDI и е експрезидент на Европейската регионална организация на FDI (ERO FDI), е изиграл ключова роля в редица мащабни проекти на FDI, включително стратегията на FDI за Африка – план за развитие на оралното здраве в Африка. В допълнение на работата му в FDI от 1998 г. д-р Хескот е директор на сътрудническия център на Световната здравна организация, а също така е бивш технически съветник на френското здравно министерство.

Тазгодишното общо събрание се проведе в рамките на Годишния световен дентален конгрес на FDI от 28 до 31 август в Истанбул. DT

Скъпи четящи,

Избрахме да поместим на стр. 1 статията на д-р Джонатан Флайнер от Германия за приложенията на конично-лъчевата компютърна томография в денталната практика. Този вид диагностика все по-често се споменава на изнасяните напоследък лекции. Статията дава представа за начина на получаване на изображенията и основните приложения за назначаване от денталния лекар. Д-р Флайнер беше гост на първото издание на DTStudy Club Symposia по време на изложението „Булмедика/Булдентал 2013“, където изнесе своята лекция на същата тема. Отново там немският лектор за първи път представи пред българската публика своя атлас CBCT Diagnostics.

На стр. 5 поместваме статията на Елга Медиавия, от която ще разберете защо е толкова важно да сте добър слушател в своята практика. Разказвайки реална ситуация, авторката дава конкретни съвети, които да ви направят още по-незаменими за вашите пациенти.

Статията на д-р Валерио Бини от Италия (стр. 6) предлага на вниманието ви модерен подход за „Естетичен анализ на лицево-челюстната област чрез 3D софтуер“. За пореден път ще се убедите, че възстановяването на зъбите е само част от пъзела, а интегрирането им на фона на лицето изисква съобразяване на множество индивидуални фактори на вашия пациент.

По време на състоялия се в края на септември Втори Национален ендодонтски форум имахме възможност да разговаряме с италианския гост-лектор проф. Джузепе Кантаторе, който проведе лекция, демонстрация и практически курс. Интервюто четете на стр. 10.

В броя ще намерите и най-важните акценти от провелия се от 28 до 31 август Годишен световен дентален конгрес на FDI (стр. 11–15).

Ценни съвети за финалните стъпки от създаването на едно композитно възстановяване, свързани с финирането, полирането и профилактичната му стойност, четете в статията на д-р К. Уилям Мопър на стр. 17.

Желаем ви приятни минути с в. Dental Tribune!

От Редакцията

DENTAL TRIBUNE

INTERNATIONAL IMPRINT

Licensing by Dental Tribune International

Group Editor: Daniel Zimmermann, newsroom@dental-tribune.com, +49 341 48 474 107
Clinical Editor: Magda Wojtkiewicz
Online Editors: Yvonne Bachmann, Claudia Duschek
Copy Editors: Sabrina Raaff, Hans Motschmann
Publisher/President/CEO: Torsten Oemus
Director of Finance & Controlling: Dan Wunderlich
Business Development Manager: Claudia Salwiczek
Media Sales Managers: Matthias Diessner (Key Accounts), Melissa Brown International), Peter Witteczek (Asia Pacific), Maria Kaiser (USA), Weridiana Mageswki (Latin America), Helene Carpentier (Europe)
Marketing & Sales Services: Esther Wodarski, Nicole Andrä
Accounting: Karen Hamatschek, Anja Maywald
Executive Producer: Gernot Meyer

© 2013, Dental Tribune International GmbH. All rights reserved.

Dental Tribune International
Holbeinstr. 29, 04229 Leipzig, Germany
Tel.: +49 341 4 84 74 302 | Fax: +49 341 4 84 74 173
www.dental-tribune.com
info@dental-tr-ibune.com

Regional Offices
Asia Pacific
Dental Tribune Asia Pacific Limited
Room A, 20/F, Harvard Commercial Building,
105–111 Thomson Road, Wanchai, Hong Kong
Tel.: +852 3113 6177 | Fax: +852 3113 6199
The Americas
Tribune America, LLC
116 West 23rd Street, Ste. 500, New York, N.Y. 10011, USA
Tel.: +1 212 244 7181 | Fax: +1 212 224 7185

ОФИС БЪЛГАРИЯ

Издава Dental Tribune България ЕООД
София 1421, кв. „Лозенец“,
ул. „Крум Попов“ 56-58
тел.: +359 2 416 71 73
office@dental-tribune.net
www.dental-tribune.net
www.dental-tribune.com
Действителен собственик:
Уляна Винчева
Предоставената информация е съгласно чл. 7а, ал. 3 от ЗЗДПДП.
Главен редактор: Уляна Винчева
Отговорен редактор: д-р Ива Димчева
Редактори: д-р Владимир Ашиков, д-р Надежда Куюмджиева
Дизайн и предпечат: Петър Парнаров
Превод: д-р Надежда Куюмджиева, д-р Ива Димчева, Любомира Скулева, Милена Тошева
Коректор: Галя Христова
Реклама: Николина Илиева, тел.: 0897 958 321
Автори в броя
Д-р Джонатан Флайнер, Д-р Валерио Бини, Д-р К. Уилям Мопър, Елга Медиявия и Марио Утрия, Проф. Дилек Тагтектин, Даниел Цимерман, Клаудия Дюшек
Печат: „Спектър“ АД

Българското издание на Dental Tribune е част от групата Dental Tribune International – международно издание на 20 езика, разпространявано в над 55 държави.
Съдържанието, преведено и публикувано в този брой от Dental Tribune International, Германия, е с авторското право на Dental Tribune International GmbH. Всички права запазени. Публикувано с разрешението на Dental Tribune International GmbH, Holbeinstr. 29, 04229, Лайпциг, Германия. Възпроизвеждането по какъвто и да било начин и на какъвто и да е език, изцяло или частично, без изричното писмено разрешение на Dental Tribune International GmbH и Dental Tribune България ЕООД е абсолютно забранено. Dental Tribune е запазена марка на Dental Tribune International GmbH.
Редакцията не носи отговорност за съдържанието на публикуваните реклами в броя.

Кажете ни какво мислите!

Имате ли коментари и препоръки, които искате да споделите? Има ли конкретна тема, която искате да се засегне в Dental Tribune? Пишете ни на: office@dental-tribune.net

Очакваме ви!

Ако желаете да промените данни от абонамента си (име, адрес или др.), пишете ни на същия e-mail и се уверете, че сте посочили изданието, за което имате запитване.

Всичко опира до матрицата

ПРОФ. ДИЛЕК ТАГТЕКТИН, ТУРЦИЯ

(DTI/Снимка проф. Dilek Tagtekin, Turkey)

През последните десетилетия възстановителните материали се промениха забележително много. Нарастващият интерес към естетичните възстановявания в дистални зони, от една страна, и страничните ефекти за здравето и притесненията за околната среда, свързани с живачните отпадъци, от друга, в редица страни породиха противоречиви дискусии за употребата на амалгама. Редом с въвеждането на новите и подобрени полимерни материали, които предлагат адхезивно свързване, и принципа на минимално инвазивните интервенции, се стигна до промяна – вместо да се използва амалгама, тенденцията е към използване на композити и за дистални зъби.

Възстановяването на клас II кавитети с композиционни материали може да бъде предизвикателство. Отворените контакти, неподчертаният анатомичен контур и неадекватното маргинално запечатване са само някои от проблемите, с които клиницистите трябва да се справят. Като цяло тези въпроси могат да се свържат в известна степен с употребата на матричните системи за амалгама.

Идеалната матрична система създава плътен и стегнат интерпроксимален, анатомично коректен контакт с минимален проблясък и незабележима маргинална граница. Доказано е, че композитът притежава малка вътрешна сила, която да противодейства на силата на матрицата. Ето защо, за разлика от амалгамата, която има много голяма устойчивост на деформация, композитите лесно биват отблъснати обратно в първоначалната им позиция от еластичната циркумферентна матрица, което води до отворени контакти. Този проблем е всъщност резултат от няколко фактора, включително това, че композитът не може да бъде кондензиран като амалгамата, което от своя страна води до недостатъчна адаптация на матрицата към съседния зъб, полимеризационно свиване на композита и променена зъбна позиция, дължаща се на еластичната природа на кофердама.

Проксималните контакти играят важна роля в челюстната система. Неадекватните контакти могат да доведат до импактиране на храна и да доведат до пародонтално заболяване и зъбна миграция. Учените са търсили начини за преодоляване на тези проблеми чрез подобряване характеристиките на материалите и техниките за приложение. Изборът на матрична система и техниките за сепариране са много важни фактори. С цел подобряване на проксималните контакти са разработени инструменти за уплътняване на контактите по време на полимеризация. Други техники препоръчват употребата на композитни или керамични вставки, които могат да възпроизведат предвидими контакти и подходящ физиологичен контур. Въведени са и композиционни материали с голям вискозитет в опит да се имитират манипулационните характеристики на амалгамата и да се създадат по-благоприятни контакти. Учените обаче доказват, че именно матричната система, а не манипулационните характеристики на композитите, е това, което предопределя направата добрия контакт. Композитите са материали, чувствителни на техниката на изпълнение, и изискват специална за тях уникална матрична система.

В отговор на всички тези разочароващи клинични проблеми бяха разработени секторните матрици и пръстеновите матрични системи, предоставяйки значителни подобрения в сравнение с по-старите средства. В модерната дентална медицина традиционните циркумферентни матрични системи са много популярни, но те имат недостатъци по отношение на тяхната неточна проксимална матрична форма и установяването на плътни проксимални контакти. Циркумферентните матрични системи показват значително по-слаби проксимални контакти при проучвания на обтурации от клас II, което може да бъде обяснено с плътността на матрицата при поставяне на обтурация с две повърхности. В скорошни проучвания in vitro и in vivo секторните матрични системи в комбинация със сепариращи пръстени се доказват като средството, генериращо проксимални контакти с надеждна плътност при обтуриране на кавитети от клас II. Използването на секторна матрична система за възстановяване на кавитети от клас II има за резултат значително по-плътни проксимални контакти в сравнение с тези, които се постигаха с циркумферентните системи.

Проф. Дилек Тагтектин е изследовател от Катедрата по възстановителна дентална медицина във Факултета по дентална медицина към Marmara University в Истанбул. По време на една от сутрешните сесии на научната програма към конгреса на FDI 2013 тя представи труда си, наречен „Причини за неуспех на апроксималните възстановявания и нови матрични системи“. DT

В. „Дентал Трибюн“ с обогатено портфолио през 2014 г.

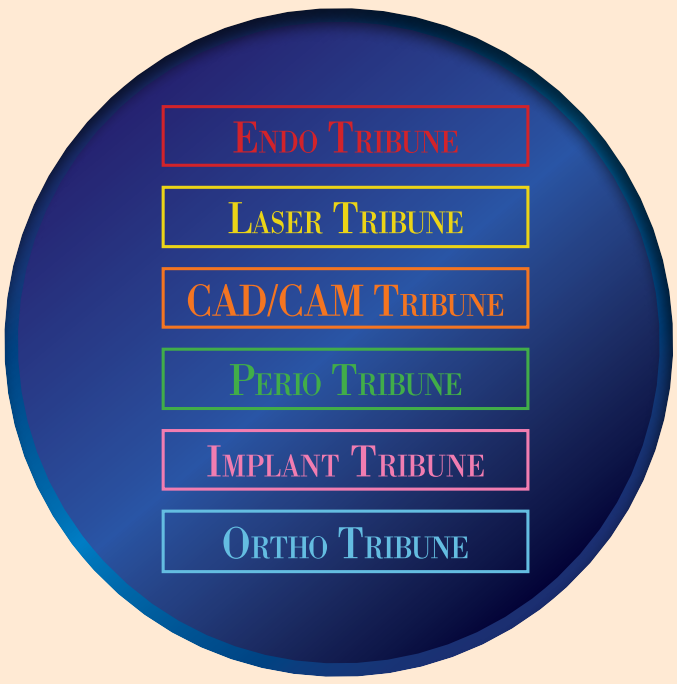

През предстоящата година към портфолиото на издателство „Дентал Трибюн България“ ще бъдат добавени 6 нови специализирани приложения. Те ще бъдат вложени в 6 от общо 12-те броя през годината на в. „Дентал Трибюн“.

Имената на изданията са: Implant Tribune, Endo Tribune, Perio Tribune, Ortho Tribune, Laser Tribune, CAD/CAM Tribune.

Приложенията ще са част от вестника и ще са между 4 и 8 страници. Идеята е всяко от тези издания да предостави фокусирана информация в отделните специалности на денталната медицина и по този начин всеки професионалист да намира полезна информация на страниците на вестника независимо от областта, която го интересува или в която желае да се развива.

Преди да стартира тази идея, издателството предприе online анкета, насочена към всички читатели, в която един от въпросите включваше дефинирането на необходимостта (или липсата на такава) за създаване на специализирани приложения към вестника.

От всички анкетирани дотук 98% посочиха, че биха се радвали, ако издателският пазар предлага подобен тип продукти, като посочиха и вида на приложението, което би ги заинтересувало.

Ако желаете да участвате в анкетата, можете да я намерите на Facebook страницата на Dental Tribune. DT

Първи анонс

5-та Международна Дентална Лазерна Академия

3-5 Април 2014г., Пловдив

WFLD

Dental Laser Society

Уважаеми колеги,

Имаме удоволствието да Ви поканим на Дентална Лазерна Академия, която ще се проведе от 3 до 5 Април 2014г. във Факултета по Дентална Медицина към МУ- Пловдив.

Денталната Лазерна Академия е сертифицирана от WFLD и се организира от Факултета по Дентална Медицина Пловдив и Денталното Лазерно Общество.

ОСНОВНИ ТЕМИ:

✓ Нискоенергийна лазерна терапия
✓ Лазерна акупунктура
✓ Лазерно асистирана естетика
✓ Фотодинамична терапия
✓ Приложение на лазерите в детската дентална медицина
✓ Лазерно асистирана пародонтология и имплантология
✓ Лазерно асистирана хирургия

ОСНОВНИ ЛЕКТОРИ са международни специалисти от Германия, Италия, САЩ, Великобритания, Македония както и български лектори.

На 03.04.2014 г. са *ПРАКТИЧЕСКИТЕ КУРСОВЕ С ОСНОВНИ ТЕМИ*: физика на лазерите, лазерна акапунктура, приложение на диодните лазери и лазерно асистирана естетика, мениджмънт на лазерна дентална практика!

Академията се организира със съдействието на фирми производители и вносители.

Запазете тези дни за Дентална Лазерна Академия!

За повече информация: www.lasersociety.bg и на тел: 0888358266 и 0896742065.

Роля на денталната конично-лъчева компютърна томография (CBCT)...

Д-Р ДЖОНАТАН ФЛАЙНЕР

➔ Продължение от стр. 1

Количествените нива на сивото в CBCT технологията не се подчиняват на принципите на мащабиране, познати от конвенционалната компютърна томография. Определена степен на линейност може да бъде намерена във висококонтрастния диапазон. По тази причина пресъздаването на костните и зъбните твърди тъкани в момента е основното приложение на денталната конично-лъчева компютърна томография. В същото време с възможно ниска диференцируемост могат да бъдат обяснявани и особености на меките тъкани.

Артефакти в изображенията

Един основен проблем, който може сериозно да засегне качеството на изображението и диагностичната точност при конично-лъчевата компютърна томография, е възникването на артефакти[4]. Важни артефакти, например разсейки на сипки, прорязване с драскотини и втвърдяване на лъча, се причиняват от съседни структури с висока плътност, като емайл, метални щифтове, протетични възстановявания и имплантати, и могат да се получат вследствие записване на изображението и текущи процеси на реконструкция. Тези артефакти могат да направят оценката на околните анатомични структури почти невъзможна, като дори могат да се имитират патологични структури. Като се има предвид сравнително дългото време, нужно за сканиране, дори при модерните апарати за CBCT, понякога възникват артефакти от движение, от техническа гледна точка по-често с по-висока пространствена резолюция.

Ефективни дози при модалностите на CBCT

Облъчването при денталната конично-лъчева компютърна томография е последователно към детектора и според параметрите на експозиция, приложени по време на изследването[11,21]. Системите, използващи интензификатори на изображението, като цяло прилагат по-ниски дози на лъчева енергия в сравнение със системите с плоск панел. Като допълнение ефективната доза на CBCT скенерите варира. Ето защо може да се очаква, че скенерите с ограничен обем, които са специфично създадени за улавяне на малък обем информация от горната или долната челюст, прилагат по-ниска ефективна доза, тъй като на облъчване се излага по-малка част от лицевия скелет[21]. Стандартизираните дозови протоколи могат да бъдат в обхвата на пълния комплект интраорални периапикални снимки на цялото съзъбие с 14 отделни снимки[26, 27]. Въпреки това употребата на CBCT все пак трябва да бъде назначавана внимателно[21]. Бъдещи проучвания с по-голям размер на извадката в бъдеще ще определят идеалните параметри за експозиция, оптимизирайки качеството на изображението без загуба на точност.

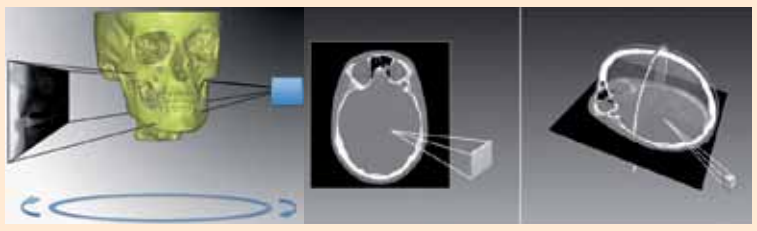

Фиг.1 Принципи на конично-лъчевата компютърна томография.
Фиг.2 Изобразяване на CBCT воксел.

Фиг.3а–в Мултипланарна реконструкция за изобразяване на пародонтален дефект (аксиален, коронарен, латерален изглед).

Индикации

Имплантатно планиране

Поради високата измервателна точност на CBCT технологията в сравнение с традиционните двуизмерни методи (например панорамните рентгенови снимки) анатомичната ситуация може да бъде пресъздадена без деформация и размазване на съответните структури[5]. По този начин може да бъде определена идеалната позиция за поставяне на имплантат[6], като се вземат предвид индивидуалните анатомични и протетични нужди до 1/10 от милиметъра съобразяване със съседните анатомични структури (мандибуларен канал, синуси). Допълнително оптимизиране може да бъде постигнато чрез използване на системи за „направлявана хирургия“ и интраоперативно въвеждане на компютърно асистирано имплантатно поставяне[5, 15, 25].

Болести на темпоромандибуларната става (ТМС)

В контраст с екстраоралните панорамни рентгенови снимки, на които все още се гледа като на стандартна възможност за диагностика на ТМС, CBCT предлага допълнителни възможности за пресъздаване на ставата без объркващи ефекти на сумиране и припокриване на структурите, съпроводено с излагане на значително по-ниски нива на радиация в сравнение с конвенционалната компютърна томография[7]. С цел да се пресъздадат структурните промени на меките тъкани в долночелюстната става (ставна капсула, ставен диск), ядрено-магнитният резонанс продължава да бъде основен метод на избор.

Патологични костни лезии

По отношение на одонтогенните и остеогенните тумори[8, 9], метастазите, неопластичните промени, кистите и тяхната близост до съседни анатомични структури (максиларен синус, мандибуларен канал) CBCT значително разширява възможностите за образна диагностика и предоставя важна терапевтична помощ за денталния специалист.

Болести на максиларния синус

Благодарение на висококонтрастните си характеристики CBCT е идеален помощник в диагностиката на заболявания на околоносните кухини, в частност при оценяване на патологичните промени на синусната лигавица и костните контури на кухината, а също така и за подходящо визуализиране на чужди тела, попаднали в синусите.

Ортодонтия

В днешно време 3D пресъздаването на лицево-челюстните структури чрез CBCT предлага значително по-висока прецизност и оттам – надеждна диагностика в сферата на модерната ортодонтия[11] по отношение на оценяването на зъбния брой и аномалиите[9], дento-алвеоларните деформитети, нарушенията в развитието, импактирани и разместени зъби[10], а също така и при комплексно терапевтично планиране. Трябва да се спомене обаче, че CBCT не замества екстраоралната панорамна рентгенография, както и телерентгенографията като стандартни диагностични възможности[1-3, 17, 20-23].

Импактирани и разместени зъби

В допълнение на анатомичната ориентация на зъбите[22] оценката на коронковите и кореновите структури с триизмерната CBCT диагностика предлага допълнителна информация в случай на потенциално близко пространствено разположение между корени на зъби и структури като мандибуларния нерв или максиларния синус. За да се извърши оптимизирано оперативно планиране за минимално инвазивен хирургичен достъп, е неизбежно осигуряването на прецизна пространствена ориентация.

Патология на ендодонта и пародонта

Многобройни проучвания показват ограниченото приложение на пълния комплект интраорални рентгенови снимки за ендодонтска и пародонтална диагностика[19]. С помощта на триизмерната конично-лъчева компютърна томография пародонталната диагностика може значително да бъде подобрена, особено в зоната на горните молари, където се срещат вертикални костни дефекти и въвличане на фуркацията[13,14,26-27]. В допълнение използването на специализирани софтуерни инструменти, като coPeriodontiX и Straumann GmbH, Германия, спомага за извършване на систематични радиографски измервания на съществуващото костно ниво, а също така и за прецизна оценка на вътрекостните дефекти и въвличането на фуркациите[7,10, 12, 18].

Перспективи

CBCT диагностиката ще продължава да помага в поставянето на нови диагностични стандарти в модерната дентална медицина и вече осигурява необходимите дентални изображения по перфектен начин. Повечето радиологични проблеми в модерната дентална медицина могат да бъдат решени с дентални рентгени. Въпреки това трябва да се постави акцент върху квалификацията на денталния специалист, използващ тази впечатляваща 3D технология, който обработва и диагностицира по компютърно-томографски данни. Това е именно най-голямото предизвикателство. Ето защо е нужно да се обособят сертифицирани CBCT курсове, които да гарантират стандартизиран диагностичен работен процес и да предоставят на практикуващия възможност за безопасна и ефикасна диагностична интерпретация в ежедневната работа. DT

Пълен списък с използваната литература е наличен в издателството.

АТЛАС ЗА CBCT ДИАГНОСТИКА

Д-Р АНДРЕС СТРИКЪР:
Триизмерната диагностика с конично-лъчева компютърна томография означава значително по-голяма предсказуемост както за пациента, така и за хирурга. От голяма важност е ясното идентифициране на анатомичните и патологично променените структури. Детайлната информация под формата на поместени изображения улеснява диагностиката и индивидуално оптимизираното лечебно решение.

Д-Р ДЖОНАТАН ФЛАЙНЕР:
Поради многобройните запитвания от страна на наши колеги и участници в курсове решихме да напишем и представим атлас за конично-лъчева компютърна томография. Този учебник има за цел, от една страна, да служи за систематично ръководство за заинтересувания специалист, а от друга, да предостави на практикуващия възможност за безопасна и ефективна диагностична интерпретация в ежедневната работа.

Д-Р НИЛС ВЕЙЕР:
Обширната колекция от клинични случаи с детайлна интерпретация на изображенията дава на читателя нужната сигурност и безопасност в това да се справя с реконструкция на стандартизирани изображения и с диагностика по данни от CBCT. По този начин лекарят се предпазва от попадане на неясни находки и евентуално грешна интерпретация.

„Exemplo melius quam verbo quisque docetur.“

„По-добре да учиш от примери, отколкото от светите писания“

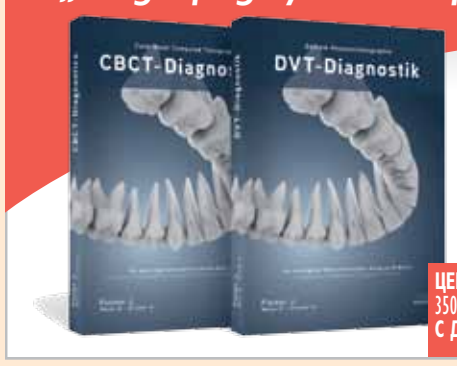

Новият двуезичен английско-немски атлас за CBCT диагностика е създаден, за да бъде в ценна помощ на практикуващия в разрешаването на практически проблеми в ежедневната диагностика с компютърно-томографски изследвания. Авторите представят по достъпен начин систематизирана колекция от клинични случаи, давайки необходимите знания за заинтересуваните читатели чрез практически базиран, логически обоснован и лесен за самообучение дидактически подход. Изданието е създадено, за да бъде ценно ръководство за амбициозния специалист в неговата ежедневна клинична практика.

ЦЕНА: 350 ЛВ. С ДДС

ЗА ПОРЪЧКИ: 02/416 71 73, 0897 958 321

Научете се да слушате своите пациенти

ЕЛГА МЕДИАВИЯ И МАРИО УТРИЯ



Бях на посещение в една дентална клиника, за да запозная екипа с техники за комуникация и превенция на стреса. По време на проведените консултации ми направи впечатление случаят на един пациент, който идва чак от Италия, специално за да посети зъболекар в тази испанска дентална клиника, след като направил обиколка за многобройни консултации в собствената си страна.

Не можех да не разбера причината, поради която този пациент е дошъл от толкова далече, за да посети точно тази клиника.

Попитах го: „Защо искате да се срещнете точно с този дентален лекар?“. Очаквах, че ще ми отговори: „Защото е най-добрият“, „защото е най-евтино тук“, „защото е мой приятел“, „защото ми го препоръчаха“.

Отговорът му беше: „Защото ме слуша“.

Познавам важността на слушането по време на разговор благодарение на професионалната ми дейност като психотерапевт, консултант и треньор в комуникациите. Значението на слушането в изграждането на добри отношения с пациентите (разбирателство) е голямо, за да се създадат доверие и лоялност у пациентите. През всичките тези 17 години на професионално трениране в търсене на ключа за изграждане на сърдечни отношения за хората и тяхното благополучие най-важно винаги е било „да ги слушат“.

След всички години на учене на дентална медицина, след всички курсове, майсторски класове, докторски степени пациентът отговаря, че това, което най-много го интересува, е „да го слушат“. Слушането е важен инструмент и нещо повече от техническо умение, което не се включва в академичните знания. Хората, които умеят да слушат, имат по-голям успех в кариерата си.

Много вероятно е пациентът, който е бил изслушан, да има по-добър лечебен процес, по-добър оздравителен период, по-добри възприятия за средата в денталния кабинет и по-добро отношение към денталния лекар. Изслушаният пациент би приел евентуални грешки или проблеми, които биха могли да възникнат, например непълни наставления, забавяния в чакалнята и други.

Слушането се учи, не всички могат да го правят поначало. Знаем, че не е същото да чуваме и да слушаме. Аз преподавам слушане. Слушането представлява физическо и умствено усилие за улавяне на целостта на дадено съобщение. Трябва да бъдем внимателни и концентрирани, да насочим цялата си енергия в думите и идеите на казаното, да разберем съобщението и да покажем на събеседника си, че е добре разбран.

Слушайки, показваме интерес към нашия пациент, демонстрираме уважение и внимание, намаляваме възможността за недоразумения и конфликти и си спечелваме неговото доверие.

Съвети за слушане на пациентите

Ако искате вашият пациент или събеседник да се почувства слушан, трябва:

1. Да го гледате в очите, докато говори.
2. Лицето ви да изразява интерес, когато се обръща с въпрос към вас.
3. Не гледайте часовника или телефона си, докато ви говорят.
4. Кимайте с глава.
5. Давайте на събеседника си възможността да говори.
6. Избягвайте да разсейвате човека, който говори.
7. Не поправяйте грешките на този, който говори.
8. Не завършвайте изреченията им вместо тях.
9. Не прекъсвайте пациента, докато говори.
10. Изразявайте съгласуваност между това, което казвате, и това, което изразявате чрез невербална комуникация.
11. Дайте на говорещия време.
12. Непосредствено след това покажете, че оценявате това, което казва.
13. Синхронизирайте се физически с пациента. Изразявайте това с жестовете и позата на тялото си.
14. Повторете на пациента някои от нещата, които е казал.
15. Попитайте го за нещо, което ви е казал преди повече време. DT

Информация за авторите:

Проф. д-р Медиавия

е основател и директор на Psicodent, клиника за психология и консултации в сферата на денталната медицина. Индивидуален и корпоративен дентален треньор, сертифициран от AECOP–EMCC–ISCP и с европейска акредитация от EuroPsy–EFPA.
За контакти: helgamediavilla@psicodent.org

Проф. д-р Утрия

е дентален лекар с магистърска степен по здравен мениджмънт, академичен директор в PsicoDent и генерален секретар в Испанското общество по управление на денталното здраве.
За контакти: marioutrillatrinidad@hotmail.com

Произведено в България

ЕЛЕКТРИЧЕСКИ МИКРОМОТОРИ
за денталната практика

- Надеждни и мощни
- Най-леките сред мощните
- Вградена спрей система
- Вграден източник на LED светлина
- Цвят на светлината - дневна
- Плавен старт под товар
- Стабилна скорост при променливо натоварване
- Защита от претоварване
- Без вибрации
- Изключително тих благодарение на минималното количество охлаждащ въздух
- Специалното електронно управление CM**-PCB е предназначено за инсталиране в дентални юнити

Заповядайте на изложбата "Дентал Експо" организирана от АДДБ, Щанд D10 Новотел "Пловдив" 16-18 октомври 2013 г.

new

Микромотор	CM62-SL	CM61-SL	CM52-SL
За денталната практика	безчетков	безчетков	четков
Въртящ момент max	3.3 Ncm	3.3 Ncm	2.8 Ncm
Честота на въртене	1000 ÷ 40 000 min⁻¹	1000 ÷ 40 000 min⁻¹	500 ÷ 40 000 min⁻¹
Стерилизилане в автоклав	при 135° C С интегриран спрей и светлина	при 135° C С интегриран спрей и светлина	– С интегриран спрей и светлина
Размери	ø 22,5 x L 38.5 mm	ø 22,5 x L 45.8 mm	ø 23 x L 57.8 mm
Тегло	64 g	84 g	80 g
Източник на светлина	Плосък LED	Цилиндричен LED	Плосък LED
Захранване	CM61-PCBL	CM61-PCBL	CM30-L-PCB
Стандарти за съответствие	93/42/EEC , ISO13485, ISO9001	93/42/EEC , ISO13485, ISO9001	93/42/EEC , ISO13485, ISO9001
Гаранция	3 години	3 години	1 година

MICRO MOTOR
Българската марка

МИКРОМОТОР ООД
1784 София
бул. Цариградско шосе 133, БИЦ-ИЗОТ, ет. 5, офис 529
Тел. (02) 971 83 36, тел./факс (02) 971 85 02м
GSM (+359) 888 72 99 35
e-mail: micromotor@tea.bg; www.micromotor-bg.com

Естетичен анализ на лицево-челюстната област чрез 3D софтуер

Взаимодействие между естетичното дентално и медицинско лечение

Д-Р ВАЛЕРИО БИНИ, ИТАЛИЯ

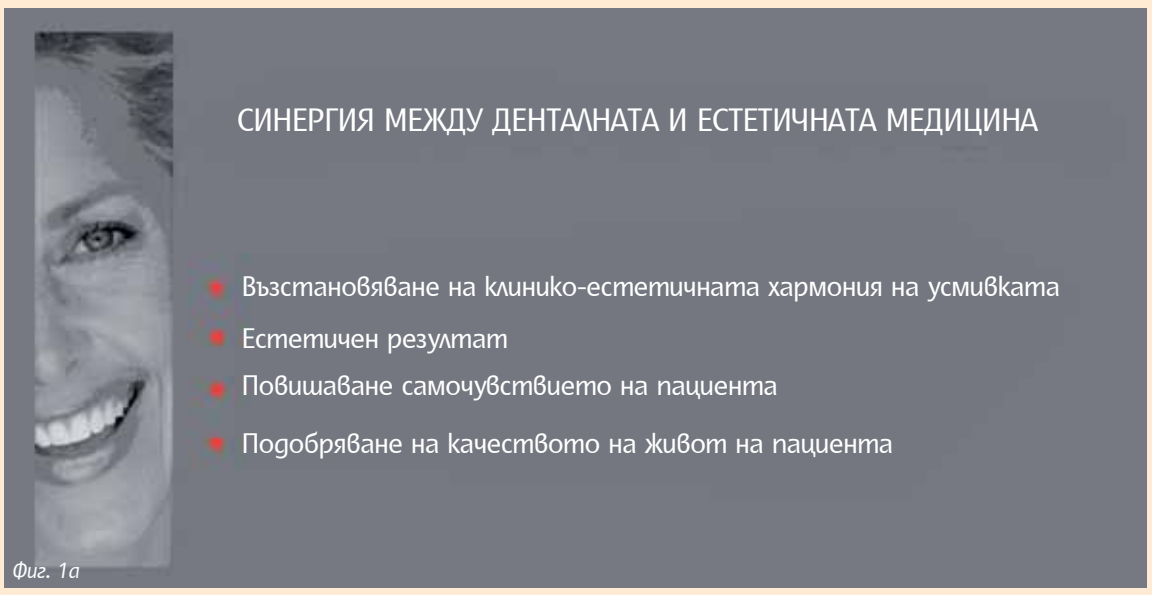

Фиг. 1а

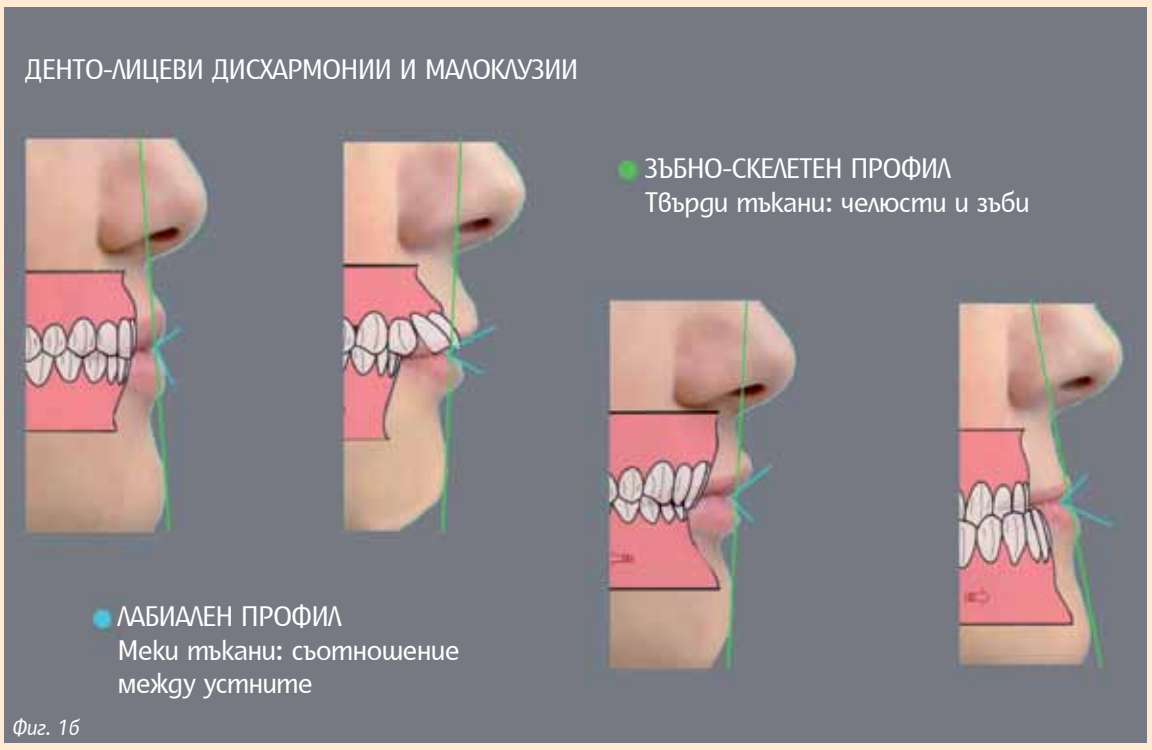

Фиг. 1б

Фиг. 2

Фиг. 1а: Цели на естетичната дентална медицина и корективната медицина.
Фиг. 1б: Клас III/I малоклузия и дисхармония на устните.
Фиг. 2: Лицево-челюстен анализ, показващ несъответствие в съотношението на устните и асиметрия.

Лицево-челюстните деформации са нарушения в лицевите пропорции и съотношенията между челюстите и като такива често водят до дискриминация на пациента от страна на обществото. И докато ортодонтското лечение възстановява правилното съотношение между зъбите, често това не е достатъчно, за да се възстанови цялостната лицева хармония.

Ето защо се намесва естетичната медицина, за да хармонизира финалния резултат. Благодарение на виртуалните дентални технологии на пациента могат да бъдат показани предварително очакваната усмивка и цялостният му вид в края на ортодонтското и естетичното лечение. За да се постигне това, се използва нов диагностичен подход за постигане на ортогнатна оклузия – заснемане и анализ на преоперативни дигитални снимки и допълване с компютърно-томографски срезове и рентгенови снимки с помощта на 3D софтуер, разработен специално за нуждите на естетичната дентална медицина. Така на пациента може да бъде показан предварително очакваният краен резултат.

Интелигентни решения за дентална имплантология от

AlphaBio TEC Simplantology

ПОКАНА ЗА УЧАСТИЕ В КУРС ПО ДЕНТАЛНА ИМПЛАНТОЛОГИЯ В ИЗРАЕЛ

Медина Био ви кани да се включите в теоретико-практически курс по орална имплантология, който ще се проведе на 10 и 11 ноември 2013 г. в учебния център на **Alpha Bio** Tec в гр. Петах Тиква, Израел.

Това е едно вълнуващо пътуване, което ще ви донесе три уникални преживявания:
- ще придобиете практически знания и умения директно от опитни дентални имплантолози от световна класа;
- ще посетите централата и завода за производство на импланти на **Alpha Bio** Tec;
- ще посетите най-известните природни, културни и исторически забележителности в една от люлките на човешката цивилизация.

За повече информация** относно съдържанието на курса, програмата на пътуването и условията за участие посетете секция „Събития" в нашия интернет сайт **www.medina-bio.com** или позвънете на **тел. 0899 145 801

Естетичен анализ

Често пациентите отиват на дентален преглед и консултация, тъй като не харесват усмивката си и това им влияе психически, поради което естетичната дентална намеса става неизбежна. Съвременният дентален лекар трябва да се увери, че причините за интервенцията са добре обсъдени и е постигнато съгласие, така че да се подсигури предсказуем естетичен резултат.

Много дисхармонии в лицево-челюстната област са резултат от различни видове малоклузия според класификацията на Енгел (фиг. 1б). Меките тъкани във вестибулума и устните се разполагат върху твърдите зъбни тъкани и по този начин се влияят от моларните взаимоотношения.

По време на клиничния преглед трябва да се изследва профилът на пациента. Когато при мен идва пациент за преглед, по

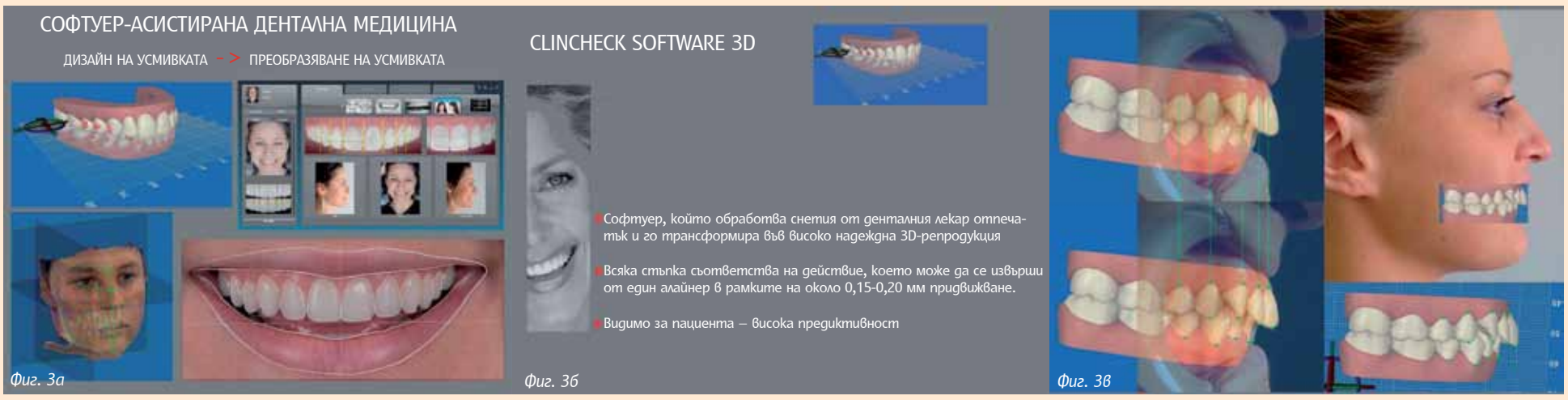

Фиг. 3а: Софтуер-асистирана естетична дентална медицина.
Фиг. 3б: Употреба на ClinCheck 3D в денталната медицина.
Фиг. 3в: Наслагване на ClinCheck 3D изображения.

време на изготвяне на медицинската му документация обръщам специално внимание на преоперативните снимки, за да установя причината за естетичната дисхармония.

В настоящия случай направихме три екстраорални снимки в анфас и три в профил (фиг. 2). Интраоралното изследване разкри, че пациентът е с клас III/I малоклузия и изразено сагитално отстояние във фронта. От екстраоралните снимки става очевидно несъответствието в съотношението между устните, тъй като дори при затворена уста и отпуснати лицеви мускули устните не се допират. Лицето е с изразена асиметрия в долната трета, а линията на усмивката не е успоредна на оклузалната равнина, тя е коса и не е паралелна на бипупилната линия.

3D софтуер в естетичния лицево-челюстен анализ

Днес ние можем да правим дизайн на усмивката още по-надеждно и по много по-усъвършенстван начин, за да коригираме усмивките на пациентите си чрез 2D и 3D дентален софтуер (фиг. 3а). Софтуерът ClinCheck 3D (Align технология), който служи на денталните лекари да изработват прозрачни ортодонтски алайнери, е доказан като отличен инструмент в лицево-челюстния естетичен анализ не само в областта на ортодонтията, но и от гледна точка на цялостната естетика.

В този случай беше предложено ортодонтско лечение с Invisalign (Align технология). Бяха снети отпечатъци от зъбните дъги, направиха се рентгенографии, дигитални снимки, а диагностиката и лечебният план бяха изготвени с помощта на ClinCheck 3D, който превръща цялата информация в 3D изображения, за да позволи на денталния лекар да проследи и променя всяка ортодонтска стъпка, необходима, за да се подредят зъбите.

ClinCheck е усъвършенстван софтуер, който обработва данните, взети от клиницистите, позволявайки висококачествена 3D репродукция, в която всяка една стъпка съответства на действието на един алайнер, който може да осъществява движения от 0.12 до 0.25 мм (фиг. 3б).

Биомеханичните стъпки осигуряват по-добра предсказуемост при ортодонтските клинични случаи както за клинициста, така и за пациента. Началната фаза и крайната ситуация могат да бъдат суперпонирани върху снимка на лицето на пациента чрез 2D софтуер (фиг. 3в). Сред възможностите на ClinCheck е мрежа, която може да се насложи върху снимката и да се проследят стъпките според основните отправни линии (фиг. 4а–в). По този начин може да се направи предсказуем лицево-челюстен анализ както от гледна точка на скелетните промени, така и по отношение на зъбно-устните съотношения (лабиалната репозиция).

МЕДИКУС ДЕНТО ГАЛЕНИЯ
Международна изложба
ufi Approved Event
30.10. - 2.11.2013

Заявки за участие:
тел.: 032/90 26 50, факс: 032/90 24 32, e-mail: v.novakova@fair.bg
www.fair.bg
IFP Bulgaria Международен панаир Пловдив



Фиг. 4а

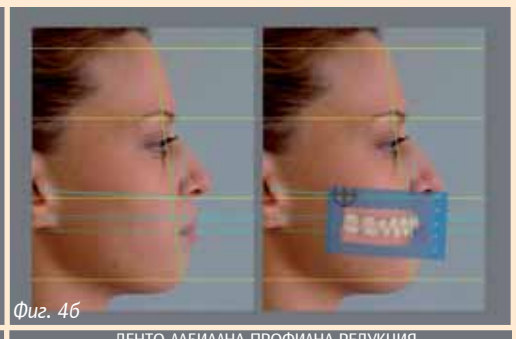
Фиг. 4б

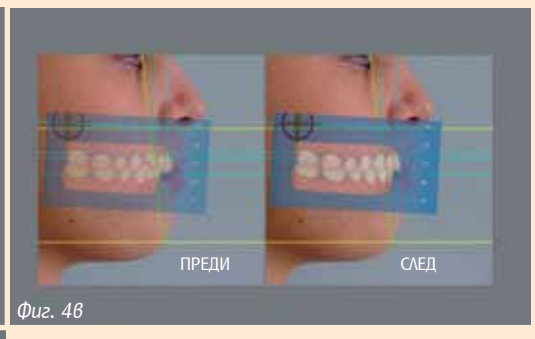

Фиг. 4в

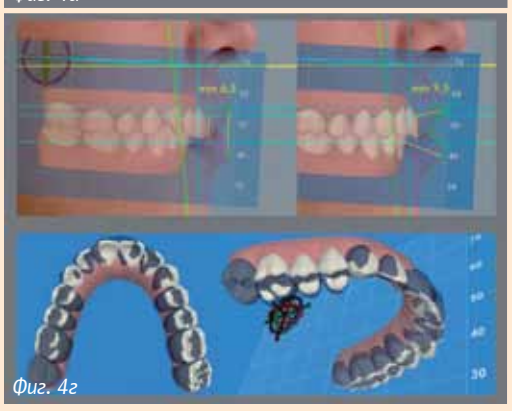
Фиг. 4г

Фиг. 4д

Фиг. 4а: Дентолабиален профилен анализ при усмивка и при затворена уста.
Фиг. 4б: Дентолабиален профилен анализ при усмивка и при затворена уста.
Фиг. 4в: Анализ с наслагване – предвиждане на дентолабиалното съотношение при затворена уста след завършване на ортодонтското лечение.
Фиг. 4г: Предсказване на бъдещото дентолабиално съотношение след ортодонтското лечение.
Фиг. 4д: Естетическа предсказуемост – съотношение между устните със или без козметична интервенция с фильри.

Анализът на клиничния случай показа възможно драстично намаляване на сагиталното отстояние с около 3 мм като краен резултат от ортодонтското лечение (фиг. 4г). И тъй като меките тъкани на устните и вестибулума лежат върху твърдите костни и зъбни структури, е възможно да се предскаже бъдещото дентолабиално съотношение (фиг. 4д). На този етап естетичната предсказуемост е много важна за пациента, тъй като тук се показва общият краен резултат от ортодонтската намеса и естетичната медицина. Възможно е виртуално да се симулира новото съотношение между устните, което ще се установи след дентално лечение и козметична лабиална или перилабиална хирургична корекция.

Фиг. 5а

Фиг. 5а: Начална и крайна фаза на подреждане на зъбите, показана чрез ClinCheck.

Фиг. 5б

Фиг. 5б: Страничен интраорален изглед преди и след ортодонтско лечение.

Фиг. 5в: Страничен екстраорален изглед в началото на лечението.

Фиг. 5г: Виртуално предсказване на устния профил след ортодонтското лечение.

Фиг. 5д: Виртуално предсказване на устния профил след ремоделиране.

Клиничен случай: Ортодонтско лечение и апликация на хиалуронова киселина

При нас постъпи 47-годишна пациентка с малоклузия с налични струпвания в горната и долната челюст и несъответствие в съотношението между горна и долна устна. Клиничният случай бе решен с помощта на 28 горночелюстни и 20 долночелюстни алайнера и апроксимална редукция. Горната и долната средна линия бяха регулирани по време на сагиталната корекция (фиг. 5а).

Спазвайки горепосочения протокол и по изрична молба на пациента, решихме да предприемем лечебен подход в съответствие с лицево-челюстен анализ, изработен чрез ClinCheck 3D (фиг. 5б). Използването на софтуер, за да се демонстрира бъдещото движение според линиите, позволява на пациента да види очакваните промени (показване на устните със или без хирургично ремоделиране – фиг. 5в и г). Предварителният анализ може да бъде сравнен в края на лечението, като се насложат всички налични изображения (фиг. 6а).

Фиг. 6а: Естетичен анализ със суперпониране на всички налични елементи след извършване на лечението.

Фиг. 6б–6в: Веднага след поставяне на хиалуронова киселина в устните.

След като завърши дентално-то лечение, заедно с пациента решихме да увеличим обема на устната с помощта на хиалуронова киселина (фиг. 6б и в). Около две седмици след интервенцията можехме вече да направим сравнение с резултата, който беше очакван в аналитичната фаза (фиг. 7 а–в и фиг. 8).

Заключение

Комбинацията на естетичната дентална медицина и естетичната медицина може да доведе до оптимално и предсказуемо лечение в повечето клинични естетични случаи. Чрез използване на дигитални технологии предсказуемият резултат от корекциите на усмивката може да бъде показан на все повече пациенти, които ни търсят за естетично лечение. DT

Пълният списък с източници е на разположение при издателя.

Статията е публикувана в международното списание за дигитална дентална медицина CAD/CAM, брой 1/2013.

Фиг. 7а-в: Пациентката след завършване на естетичното дентално и медицинско лечение.

Фиг. 8: Дигитално потвърждаване на получения лечебен резултат.

ВЪВ ВРЪЗКА СЪС СТАРТА НА СЕДМОТО ИЗДАНИЕ НА НАЦИОНАЛНИЯ ДЕНТАЛЕН КОНКУРС "УСМИВКА НА ГОДИНАТА"

DENTAL TRIBUNE ОРГАНИЗИРА

ЛЕКЦИОНЕН КУРС + ДИСКУСИЯ

ДЕНТАЛНА ФОТОГРАФИЯ МОДЕРЕН ПОГЛЕД

Лектор: д-р Николай Николов

1 ДЕКЕМВРИ 2013 г. (НЕДЕЛЯ), СГРАДАТА НА BETAHAUS, СОФИЯ, INNOVATION SPACE

- Теория на светлината. Оптични ефекти;
- Причини за фотодокументация в денталната практика;
- Дентална фотография-технически аспекти;
- Кадриране – стандарти;
- Съвременни похвати в денталната фотография. Използване на фотофилтри и кръстосана поляризация;
- Копиране на рентгенови снимки;
- Как да представим клиничния си случай за конкурс, статия, презентация или акредитация;
- Портретна фотография – трикове за успешни портрети в условията на денталния офис;
- Денталната фотография в контекста на комуникацията със зъботехническата лаборатория или как рефлекторът на денталния юнит може да ни бъде от полза;
- Фотографиране на малки обекти, или не съвсем малки;
- Дигитален ремастеринг, програми за дизайн на усмивката;
- Как да внедрим денталната фотография в практиката си: апарати, приспособления, цени, откъде да купя, източници на информация;
- Насоки за фотодокументиране на клинични случаи за кандидатсване в конкурса "Усмивка на годината".

Всички участници може да носят лични фотоапарати за настройка и коментар.

ПРОГРАМА:

9.00-10.00 – РЕГИСТРАЦИЯ
10.00 – 11.00 – ЛЕКЦИЯ
11.00-11.30 – КАФЕ ПАУЗА
11.30-13.00 - ЛЕКЦИЯ
13.00 – 14.00 – ОБЯД
14-00-16.00 – ДИСКУСИЯ

Цена на курса: 110 лв. с ДДС
Краен срок за записване: 25 ноември 2013 г.
След тази дата, цената за записване е 150 лв.

за записвания: 0897 958 321

НАЧИНИ НА ПЛАЩАНЕ:
С пощенски запис или в брой на адрес:
1421 София, кв. "Лозенец",
ул. "Крум Попов" 56-58, сграда betahaus, ет. 2
Получател: "Дентал Трибюн България" ЕОД

По банков път:
Банка ОББ, клон "Шипка", София
IBAN: BG 36 UBBS 8002 10033 22020
Банков код/SWIFT: UBBSBGSF
За "Дентал Трибюн България" ЕООД