

DENTAL TRIBUNE

The World's Dental Newspaper · Serbia & Montenegro Edition



NOVI SAD, Jun/Avgust 2019

Vol. 14, No. 02

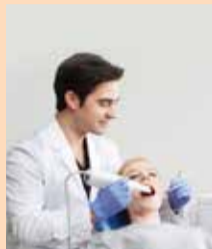AD



LASERSKI PERIOTRETMAN U SANACIJI PERIIMPLANTITA - II deo

Periimplantit predstavlja jednu od najčešćih komplikacija koji zahvata okolna meka i tvrda tkiva i koji može dovesti do gubitka implantata. Dakle, strategije za prevenciju i lečenje periimplantnih bolesti treba integrisati u savremene koncepte rehabilitacije u stomatologiji.

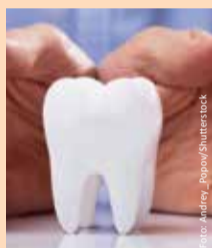> Strana 04



ZAŠTO VREDI ULAGATI U DIGITALNU TEHNOLOGIJU?

Ovo pitanje je razumljivo, ali svet koji se brzo menja, internetska svest pacijenata i konkurentske ponude ugrožavaju konvencionalnu stomatologiju i prisiljavaju kliničare da uvedu promene koje uključuju digitalnu tehnologiju. Međutim, mogu vam doneti ogromne pogodnosti.

> Strana 18



NOVI MODEL ZA OPONAŠANJE FORMACIJE GLEĐNOG MATRIKSA

Naučnici sa finskih univerziteta u Helsinkiju i Alto univerziteta su nedavno objavili studiju koja obezbeđuje teorijsku osnovu za objašnjenje formiranja gleđi tokom rasta i pomaže otkrivanje razloga zašto vrste slične kao ljudska bića i orangutani imaju tako različite dentalne strukture.

> Strana 26

BEZULJNI KOMPRESOR

GARANCIJA 24 MESECA

Snaga: 750W
 Rezervoar: 30L
 Protok vazduha: 152L/min(5.37CFM)
 Buka: ≤59dB
 Neto težina: 28kg
 Pritisak: 8Bar(120Psi)
 Dimenzije: 410x410x650mm



COMDEX DOO • Kornelija Stankovića 31 • Novi Sad
 Mob +381 63 526 949 • t: +381 21 511 073/ +381 21 511 075
 www.comdexdental.com • E-mail: office@comdexdental.com

Vešta kombinacija CAD/CAM-a i manualnog rada

Savremeni materijali i manuelne veštine vešto kombinovane kako bi se postigli dugotrajni estetski rezultati

Autori: Aiham Farah, Dubai i Anas Aloum, Abu Dhabi/oboje Ujedinjeni Arapski Emirati

Cilj je restaurativne terapije da se ponovo uspostave obeležja zubnog tkiva kako bi se osiguralo da se nadoknada uklopi s bojom i vitalnosti prirodnih struktura uz minimalno invazivne metode. Teške diskoloracije često pogoršavaju početnu situaciju, kao i oštećenja zuba i/ili postojeće nadoknade. Opsežne rekonstrukcije zahtevaju kombinaciju savremenih materijala i tehnologija s manualnim veštinama. Izvanredni rezultati mogu se postići pažljivim odabirom prikladnih materijala, maskiranjem obojenog tvrdog zubnog tkiva i primenom optimalnog oblika preparacije. Uspeh se može videti u nadoknada koje ostaju stabilne i intaktne tokom niza godina.

Ovaj prikaz opisuje restaurativnu terapiju uz korišćenje litijum-disilikatne staklokeramike – materijala koji se odlikuje izvrsnim dugoročnim kliničkim svojstvima. CAD/CAM proizvodni proces odabran je kako bi se poboljšala efikasnost terapije. Nakon probe u plavom (nekrystaliziranom) stanju, nadoknada je dovršena i ručno individualizirana u laboratoriji kako bi se dobio konačan rezultat s izvrsnim estetskim svojstvima.

Pitanja na koja treba odgovoriti

1. Kako se može kombinovati CAD/CAM tehnologija s manualnim veštinama kako bi se postigli izvanredni rezultati terapije?

2. Kako odabrati prikladne materijale za maskiranje boje supstrata i iskoristiti inteligentnu aplikaciju (SNA) za odabir odgovarajuće boje i translucencije?

3. Kako se zubi izrazito promenjene boje mogu maskirati da se njihova boja podudara s bojom susjednih zuba?

Početna situacija

Pacijentkinja u dobi od 29-godina došla je u ordinaciju sa željom da ima prirodni i lep osmeh. Bila je nezadovoljna gornjim prednjim restauracijama i izgledom okolnog mekog tkiva. Poželela je funkcionalno i estetsko rešenje (slika 1.). Snimljene su fotografije intraoralne situacije i razgovaralo se o očekiva-

njima pacijentkinje. Intraoralnim pregledom utvrđeni su: izrazita promena boje, devitalizirani zubi i loša estetika. Osim neprikladne boje, krunice i ljske na gornjim prednjim zubima nisu bile proporcionalne što je uzrokovalo neharmoničan osmeh (slika 2.). Rendgenski snimak potvrdio je sumnju da su endodontska punjenja na dva središnja sekutića bila insuficijentna. Bočni sekutići bili su restaurirani velikim kompozitnim ispunima. Zbog neadekvatnog oblika, pacijentkinja je imala jasne znakove parodontitisa u području sva četiri prednja zuba.

Uzet je situacijski otisak. Studijski model dao je fizičku refe-

rencu koja je korišćena za označavanje odgovarajućih linija i ravnina, poravnavanje uzdužnih osi, podešavanje dužine i implementaciju estetske optimizacije u skladu s konceptom digitalnog dizajna (slika 3.). Provedeno je dijagnostičko navoštavanje. Zatim je od voska napravljen silikonski ključ za izradu privremenih nadoknada. Silikonski ključ takođe je služio kao vodič u preparaciji zuba.

Priprema

Uklonjeni su postojeći ispuni na gornjim prednjim zubima. Gornji bočni sekutići preparisani su sa zaobljeni stepenik u visini gingive prema smernicama za keramičke krunice. Debljina je bla-

go varirala zbog stepena promene boje zuba. Tamna diskoloracija dentina desnog središnjeg sekutića zahtevala je dublju preparaciju kako bi se mogla prikriti boja preostalog zubnog tkiva (slika 4.). Gornji očajnici preparisani su za ljske sa stepenikom u visini gingive, bukalnom redukcijom od 0,5 mm i incizalnom redukcijom 1 mm (slika 5.). Uzet je otisak nastale situacije s pomoću A-silikona i zatim su direktno uz pomoć silikonskog ključa izrađene privremene nadoknade (slika 6.). Parodontalna situacija praćena je tokom sledeće dve nedelje. Lečenje gingive prošlo je bez komplikacija.

Izveštaj sa međunarodnih majskih kongresa u Novom Sadu

Drage kolegice, kolege i cenjeni saradnici,

Proteklog maja proslavili smo Jubilarni X Međunarodni Kongres stomatologa Vojvodine u organizaciji Stomatološke Sekcije DLV-SLD i VIII Međunarodni USSIEDI Kongres u organizaciji Udruženja Stomatologa Implantologa Srbije.

Na svečanom otvaranju prisustvovali su i pozdravili skup brojni uvaženi gosti, nova predsednica DLV-SLD – Prof. dr Ksenija Bošković, zastupnici Podružnica, gosti iz gradske i pokrajinske Uprave, zamenica Pokrajinskog sekretara dr Ivana Savić kao i zamenik Pokrajinskog sekretara za privredu i turizam gđin Sergej Tamaš.

Dental Tribune, kao medijski sponzor, i ove godine nam je pomogao da na najbolji mogući način promoviramo, dva Međunarodna kongresa u Novom Sadu u poslovnoj zgradi NISA.

Oba kongresa su pod pokroviteljstvom Pokrajinskog sekretarijata za zdravstvo i Pokrajinskog sekretarijata za privredu i turizam, Kongresnog biroa Srbije, kao i velikom podrškom Ba-



varske stomatološke komore i Evropskog udruženja implantologa BDIZ EDI, kao i podrške od strane Uprave i menadžmenta Naftne Industrije Srbije koji su u svom poslovnom objektu omogućili održavanje svih Kongresnih aktivnosti po prijateljskoj ceni.

Oba kongresa su bila akreditovana od strane Zdravstvenog saveta sa maksimalnim brojem bodova, što za jednu licencnu godinu iznosi ukupno 20 bodova, a to ova dva kongresa obezbeđuju. Međutim, dva kursa Denty Gold dentala, Endo+Resto, akreditovana sa po 6 bodova,

donosili su našim učesnicima rekordnih 32 boda.

Prvi put u Srbiji, video konferencijski, ceo glavni, naučni program iz velike sale prenošen je preko linka Implan compare Europe u ceo svet. Želeli smo da istaknemo obiman i visoko kva-

(praktični kursevi) iz: implantologije – protetike – resorative: Implant Direct u organizaciji Mikodentala, primene A.R.C. lasera u stomatologiji (Medico plus), Densply akreditovani kursevi iz endodoncije kao i 3M kurs iz konzervativne stomatologije. (Denty-Gold dental).



S leve na desno: Doc. dr Vojislav Letić, Prof. dr Bernd Giesenhagen, Prof. dr Korkud Demirel, Ass. Prof. dr Daniela Veleska – Stevkovska, Prof. dr Hakan Özyuvaci, Prof. dr Asja Čelebić, dr Secondo Scarsella, Doc. dr Arpad Joob, dr Stavre Trajčesku, dr Zoran Marjanović

litetan program predavača i bez imalo lažne skromnosti, pohvalimo se kao dobri organizatori međunarodne postdiplomske edukacije.

Naši verni pratioci, distributeri i partneri, u holu poslovne zgrade NISA-a izložili su najmodernije proizvode stomatološkog potrošnog materijala i opreme.

I to su: Hipokrat, Mikodental, Denty Goldental, Medico Plus, Implant compareEu - Comex, Tehnodent, Laviefarm, ND Medical, Apeximdent, Oraldent, RTG Centar, Media ogled, Neodent i Saks International.

Stomatološki depo-Hipokrat i časopis Dental Tribune su, kao i ranije, medijski sponzori ovogodišnjih kongresa.

Pored glavnog, naučnog programa Kongresa održane su i usmene i poster prezentacije, kao i obavezni Workshop - Hands on

Svečana večera, na Ribarskom ostrvu, uz odličnu zabavnu muziku i nezaobilazni vatromet, završila se u duboko u noć.

Na sajtu www.ussiedi.com, http://ussiedi.com/photo_gallery/photo_gallery.htm smo objavili fotografije sa oba Kongresa.

U ime Organizacionog Odbora zahvaljujem se svim učesnicima, predavačima, sponzorima, pokroviteljima i izlagačima i obećavamo kontinuitet i kvalitet i narednih deset godina. **DT**

Dr Zoran Marjanović
Predsednik
stomatološke sekcije DLV-SLD
Potpredsednik USSIEDI
Stalni član
EU Komiteta BDIZ EDI



Postanite naš
Facebook prijatelj
Dental Tribune Srbija

IMPRINT

INTERNATIONAL OFFICE/HEADQUARTERS

PUBLISHER/CHIEF EXECUTIVE OFFICER:
Torsten R. Oemus

CHIEF FINANCIAL OFFICER:
Dan Wunderlich

DIRECTOR OF CONTENT:
Claudia Duschek

CLINICAL EDITORS:
Nathalie Schüller
Magda Wojtkiewicz

EDITORS:
Franziska Beier
Brendan Day
Monique Mehler
Kasper Mussche

BUSINESS DEVELOPMENT & MARKETING MANAGER:
Alyson Buchenau

PROJECT MANAGER ONLINE
Chao Tong

SALES & PRODUCTION SUPPORT:
Puja Daya
Hajir Shubbar
Madleen Zoch

ACCOUNTING:
Karen Hamatschek
Anita Majtenyi
Manuela Wachtel

E-LEARNING MANAGER:
Lars Hoffmann

MEDIA SALES MANAGERS:
Melissa Brown (International)
Hélène Carpentier (Western Europe)
Matthias Diessner (Key Accounts)
Maria Kaiser (North America)
Weridiana Mageswki (Latin America)
Barbara Solarova (Eastern Europe)
Peter Witteczek (Asia Pacific)

EXECUTIVE PRODUCER
Gernot Meyer

ADVERTISING DISPOSITION
Marius Mezger

DENTAL TRIBUNE INTERNATIONAL GMBH
Holbeinstr. 29, 04229, Leipzig, Germany
Tel.: +49 341 48474-302
Fax: +49 341 48474-175
info@dental-tribune.com
www.dental-tribune.com

©2019, Dental Tribune International GmbH.

All rights reserved. Dental Tribune International makes every effort to report clinical information and manufacturer's product news accurately, but cannot assume responsibility for the validity of product claims, or for typographical errors. The publishers also do not assume responsibility for product names, claims, or statements made by advertisers. Opinions expressed by authors are their own and may not reflect those of Dental Tribune International.



IZDAVAČ:

Dental Media d.o.o.
(ekskluzivni nosilac licence za Srbiju i Crnu Goru)
Somborska 16A, 21000, Novi Sad
Tel.: + 581 65 1026-242
info@dental-tribune.rs,
anita@dental-tribune.rs
www.dental-tribune.rs

GLAVNI I ODGOVORNI UREDNIK:
dr Anita Brzaković

UMETNIČKI DIREKTOR:
Snežana Popov

PREVODIČ:
dr Anita Brzaković

ŠTAMPA:

Stojkov štamparija, Novi Sad
Distribuirana se besplatno u Srbiji i Crnoj gori
Dental tribune se izdaje kvartalno
Copyright 2006 by Dental Tribune International GmbH. All rights reserved.

Urednički materijal preveden i preštampan u ovom izdanju časopisa Dental Tribune International, iz Nemačke, zaštićen je autorskim pravom kompanije Dental Tribune International GmbH. Sva prava su zadržana. Objavljeno uz dozvolu kompanije Dental Tribune International GmbH, Holbeinstr. 29, 04229 Leipzig, Germany. Reprodukovanje na bilo koji način na bilo kom jeziku, u celini ili delimično, bez prethodne pismene dozvole kompanije Dental Tribune International GmbH i Dental Media d.o.o. strogo je zabranjeno. Dental Tribune je zaštitni znak kompanije Dental Tribune International GmbH.

CIP-Katalogizacija u publikaciji
Biblioteka Matice srpske, Novi Sad
616.51 (05)

Dental Tribune: the World's Dental Newspaper / glavni i odgovorni urednik Anita Brzaković. - Serbia and Montenegro edition. - Vol. 1, No. 1 (avgust 2006). - Novi Sad: Dental Media, 2006. - 42cm

Četiri puta godišnje
ISSN 1452-6425
COBISS.SR-ID 215641865

AD

Dental Tribune International
**The World's
Dental Marketplace**

www.dental-tribune.com

MEĐUNARODNI SAJAM MEDICINE I STOMATOLOGIJE, 10-12. OKTOBAR 2019.

Medident, međunarodni sajam medicine i stomatologije, 44. po redu, biće održan od 10. do 12. oktobra 2019. godine u hali 4 Beogradskog sajma.

Očekuje se da tokom tri sajam-ska dana ova najrespektabilnija regionalna medicinska sajam-ska priredba ugosti više od 80 velikih i malih izlagača iz petnaestak zemalja, koji će predstaviti svoje proizvode i usluge iz širokog spektra izlagačkih, stručnih i promotivnih programa.

Već po tradiciji, akcenat je na izuzetno raznovrsnoj ponudi dentalne, medicinske i laboratorijske opreme i sredstava, farmaceutskih i drugih proizvoda i usluga, oplemenjenoj brojnim novitetima i premijerama, naročito u oblasti dentalne opreme i materijala. Medident će, kroz akreditovana predavanja, prezentacije, seminare i pokazne vežbe, ponuditi i aktuelna stručna medicinska saznanja i praktične obuke i iskustva

iz stomatološke prakse i drugih grana medicine. Ključni deo stručnog pratećeg programa Medidenta 2019. svakako će biti takođe već tradicionalna akreditovana predavanja iz oblasti dentala, u organizaciji Neodenta, sa eminentnim predavačima iz više evropskih zemalja.

poslovnim ljudima, medicinskim stručnjacima i posetiocima da na jednom mestu saznaju i razmene korisne informacije iz oblasti medicine, potvrđujući još jednom svoje mesto u vrhu regionalne ponude sajam-skih manifestacija posvećenih medicini i stomatologiji. [DT](#)

Na Medident po zdravlje

Svoj humani i humanitarni karakter, pored onog stručnog, Medident će i ove godine dokazati dočekujući posetioce brojnim promocijama, prezentacijama i akcijama, besplatnim pregledima, masažnim tretmanima, raznovrsnim pokaznim vežbama, kratkim promotivno-edukativnim programima i drugim korisnim uslugama iz različitih medicinskih oblasti.

Zahvaljujući svojim komercijalnim, stručnim i edukativnim sadržajima, Medident će omogućiti

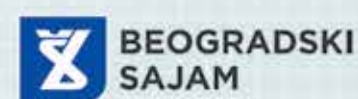

Zajedno do zdravlja

Međunarodni
sajam
medicine i
stomatologije



10 - 12. oktobar



Nastavak iz prethodnog broja

Laserski periotretman u sanaciji periimplantita - II deo

Autor: dr Zoran Marjanović, Novi Sad

Mehanizam dejstva fotodinamske terapije

Fotoaktivna materija se vezuje za ciljne ćelije i boji ih. Zraci odgovarajuće talasne dužine aktiviraju fotoaktivnu materiju u prisustvu endogenog (tkivnog) kiseonika, pri čemu materija prelazi iz niskog energetskog stanja u aktivno eksitovano stanje. Eksitovana fotoaktivna materija teži ili da se vrati u stanje niže energije (osnovno stanje) emitujući fluorescencu ili prelazi u više energetsko-triplet, trolarno stanje, pri čemu mogu nastati dva tipa reakcije.

Kod I tipa reakcije eksitovane materije reaguju sa organskim molekulima, koji oslobađaju vodonikov atom, stvarajući slobodne radikale i jone. Slobodni radikali su uglavnom visoko reaktivni i reaguju sa endogenim kiseonikom produkujući visoko reaktivne produkte kiseonika: superoksi, vodonik peroksid, hidroksilne radikale koji su veoma štetni za membranu ćelija, pri čemu dolazi do ireverzibilnog biološkog oštećenja.

Kod II tipa reakcije, fotoaktivna materija reaguje sa kiseonikom stvarajući slobodni kiseonik. Slobodni kiseonik može da reaguje sa raznim biološkim strukturama, stvarajući veliku hemijsku reaktivnost i indukujući oksidativni stres sa latentnim efektom na bakterijske ćelije. Na taj način dolazi do smrti mikroorganizama, zbog oštećenja ćelijskog zida i membrane ćelija bakterija, gljivica i virusa. Slobodni kiseonik deluje samo na lokalnom nivou zbog kratkog vremena življenja i malog radijusa dejstva, zbog čega je izbegnut sporedni efekat dejstva fotoaktivne materije na udaljene molekule, ćelije i organe.

Mehanizam delovanja FDT na molekularnom nivou objašnjava se oštećenjem DNK lanca ili oštećenjem citoplazmatske membrane bakterije usled čega nastaje citotoksična i vaskulotoksična reakcija. Na ovaj način dolazi do smrti bakterijske ćelije inaktivirajući transportni membranski sistem i inhibirajući aktivnost membranskih enzima i lipidne peroksidaze.

Prikaz slučaja

Pacijent G.L.J., ♀, 69 godina. Obratila se za pregled zbog bolova u predelu gornje vilice. Stalno pri-

sutan bol praćen osećajem pečenja u predelu mekih tkiva gornje i donje vilice i prisustva sukrvice u ustima. Navodi da su joj implantati postavljeni pre oko 2 godine. Intraoralno, nepokretna sluzokoža u gornjoj vilici, naročito oko implantata je izrazito crvena, edematozna i hipertrofična. Oko implanata postoje infrakoštani džepovi gde nakon sondiranja merimo dubine i do 10 mm. U regijama tela mosta na spo-

jevima članova i krunica potpuno su keramikom zatvoreni prostori za papile. Fiksni-protetski rad – cirkon oksid keramički most bez higijenskog principa izrade članova, što potpuno onemogućava samočišćenje (slika 1). Kliničkim pregledom nakon skidanja fiksno-protetskog rada uočava se pojačan biofilm oko implantata, prisutan mukozitis, sondiranje bolno, dubine džepova 3-6 mm (slika

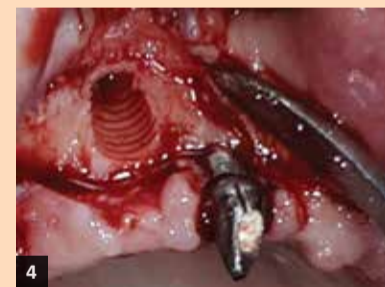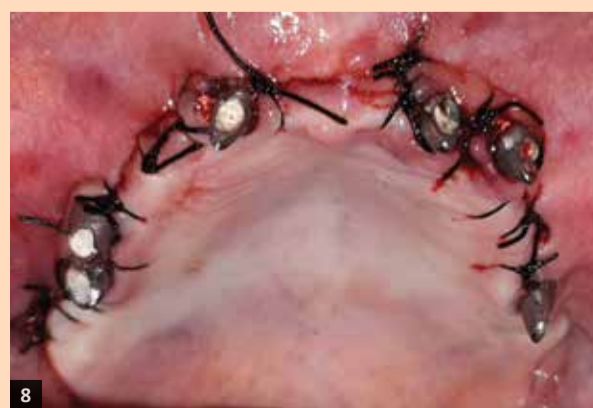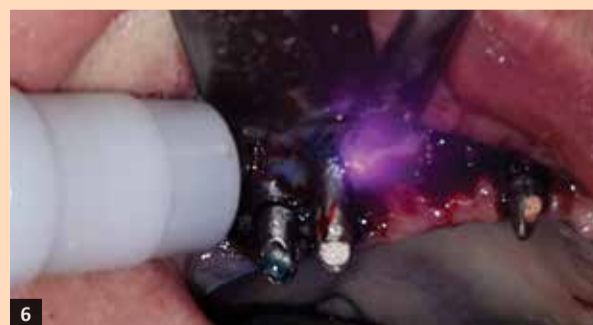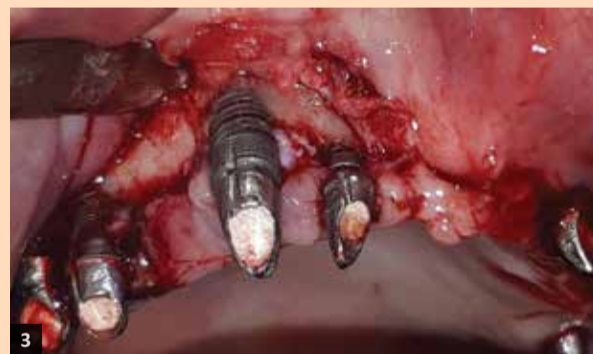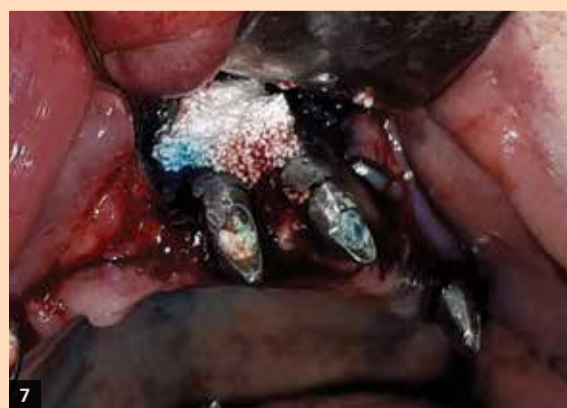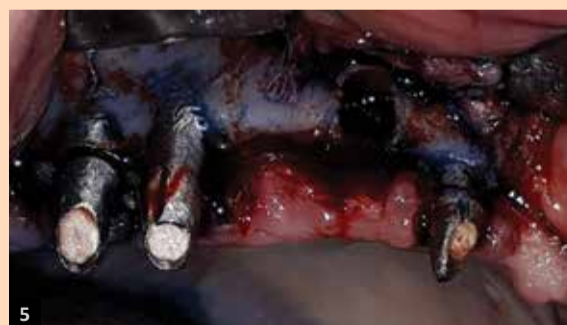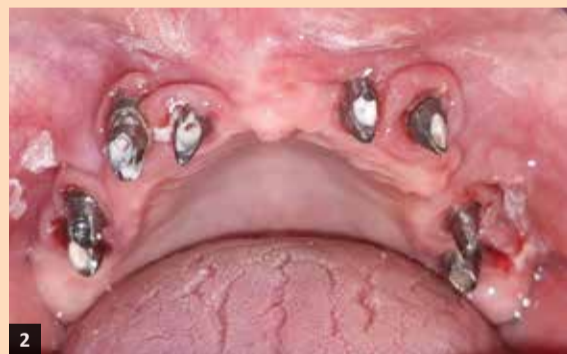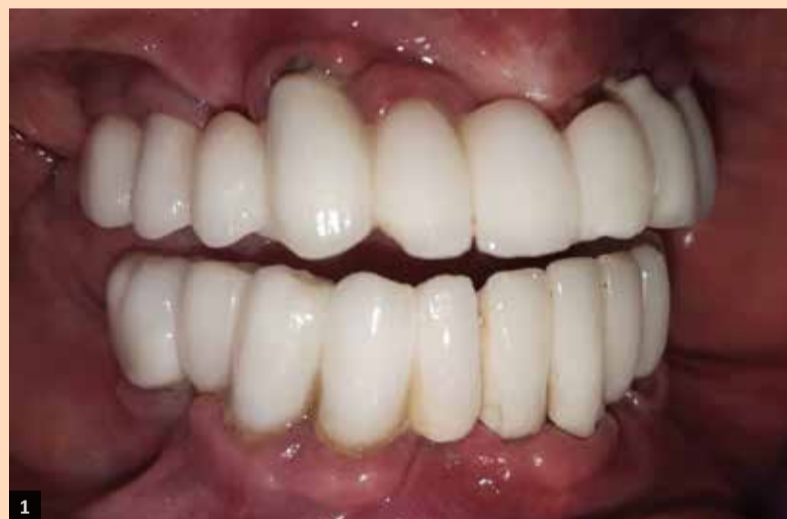2). Nakon podizanja mukoperiostalnog režnja uočava se gubitak vestibularne lamele više od 50% na implantu u reg 13 – eksponirani široki navoji na implantu (slika 3), nakon čega je izvršena njegova eksplantacija (slika 4). Zbog teških defekata nastalih usled radikalne eksplantacije radi se Emundo terapija sa augmentacijom koštanih zamenika (slika 5, 6 i 7 i 8). Ovaj postupak nosi velike rizike usled nedostatka pripojne gingive i nedovoljne količine vestibularne kosti. Pacijentkinja je zbrinuta provizornim akrilatnim mostovima, što je dovelo do smanjenja zapaljenja i infekcije kosti i desni oko implantata (slika 9). Potpuno saniramo periimplantno meko tkivo sa normalnim kliničkim nalazom (slika 10). Sačuvani implantati sa velikim gubitkom vestibularne koštane lamele, izbegnuta eksplantacija. Uspehu augmentacije doprinela fotodinamska i fototermalna terapija. Potpuno završena terapija smatra se izradom definitivnog protetskog rada, u ovom sluča-

ju kompozitnog mosta sa metalnim ojačanjem (slika 11, 12, 13). Kontrolni OPT snimak (slika 14).

Diskusija

U parodontološkoj i ne-hirurškoj periimplantnoj terapiji, FDT i FTT primenjuju se kao glavno pomoćno terapijsko sredstvo u tretmanu ovih oboljenja. Fotoaktivna materija aplikuje se direktno u parodontalni i periimplantni džep, dostižući najudaljeniju tačku i adherirajući se za koren zuba i implantnu površinu. Prednost ove terapije je eliminacija parodontopatogenih bakterija sa nepristupačnih mesta gde je standardnim instrumentima nemoguće pristupiti (duboki parodontalni džepovi, furkacije zuba, navoji implantne površine, meki zid periimplantnog ili parodontalnog džepa).

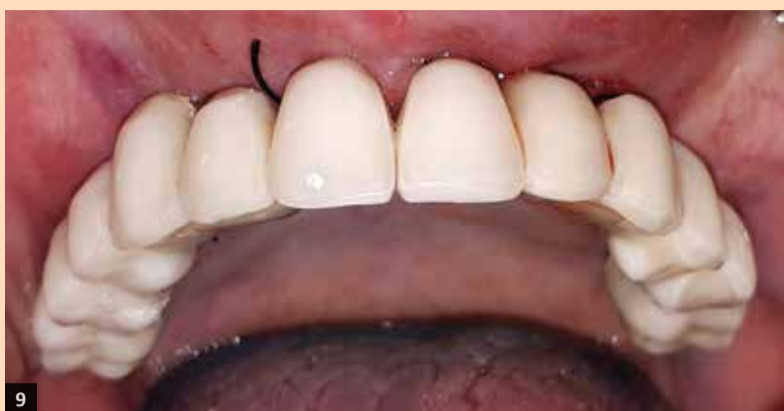Primenom FDT dolazi do eliminacije bakterija kao što su *P. Gingivalis*, *F. Nucleatum*, *A. Actinomycescomitans* i *S. Sanguis*. Takođe dolazi do značajne detok-



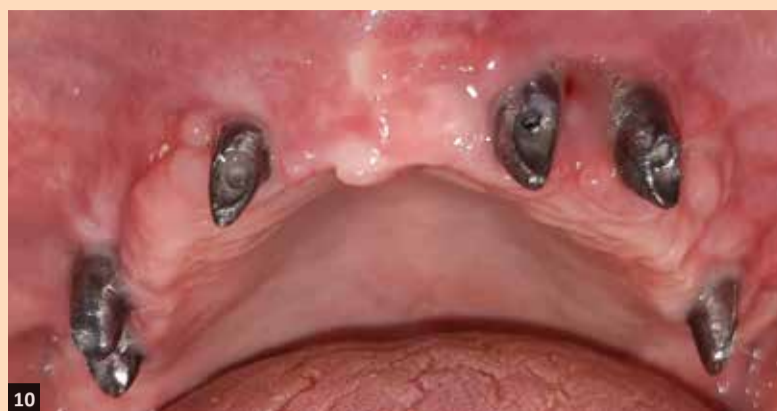sikacije i eliminacije endotoksina bakterija – lipopolisaharida, dovodeći do smanjenja njegove biološke aktivnosti na tkivo domaćina i smanjene produkcije pro-inflamatornih citokina.

Gingiva podvrgnuta laserskom zračenju pokazuje mitotičnu moć i stabilizaciju epitela. Laseri stimulišu faktore rasta koji deluju na diferencijaciju ćelija povećavajući proliferaciju i sekreciju komponenta matriksa. Stimulišući reparatorne i regenerativne procese u inflamiranoj gingivi, produžuje se trajnost postignutih efekata i umanjuje rizik od progresije parodontalnih oboljenja

Preporučuje se svakodnevno sprovođenje tretmana tokom dve nedelje, ili svakog drugog dana, 3 do 4 nedelje u seriji od 25 tre-



9



10



Molimo Vas da nas obavestite o svakoj promeni Vaše adrese
Ukoliko želite da dobijate redovno Dental Tribune.

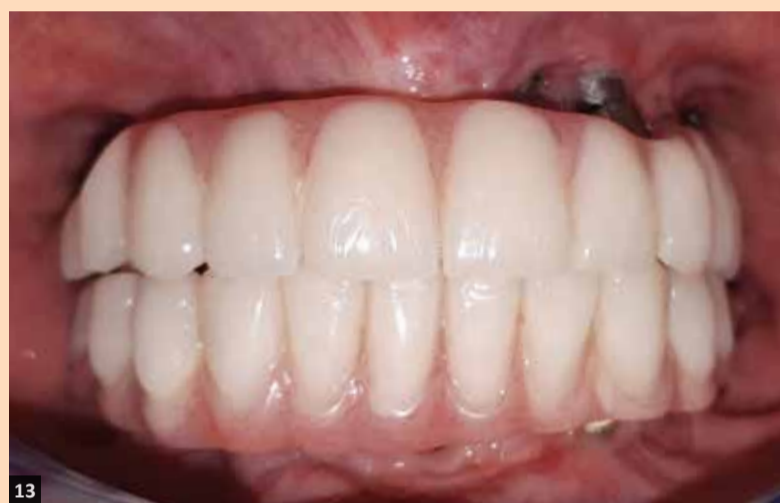tmna sa ponavljanjem nakon 1 - 3 meseca.

Zaključak

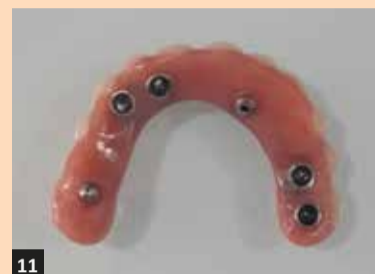Lasersko zračenje u kombinaciji sa anilinskim bojama potpuno redukuje broj mikroorganizama sa površine implantata bez oštećenja ili promene topografije titanijumskih površina implantata. Ovaj pristup omogućava bolju stabilizaciju krvnog ugruška poželjne sa dodavanjem koštanih graftova tokom vodene regeneracije kosti. Lasersko zračenje površine zubnog implantata može da obezbedi antimikrobni efekat i inhibira bakterije i njihovu kolonizaciju nakon zračenja. Preporučuje se upotreba lasera u predelu operisanog područja u cilju postopera-

ativnog oporavka – biostimulativni efekat koji laser ima na: limfocite, makrofage, fibroblaste koji stvaraju kolagen, proliferaciju kapi-

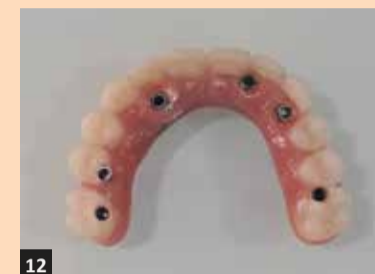lara, stimulaciju epitelizacije. Na taj način ubrzava regeneraciju i potpunu reparaciju tkiva. [1]



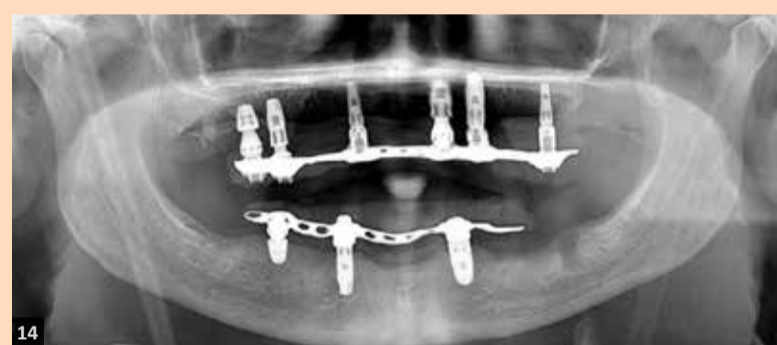13



11

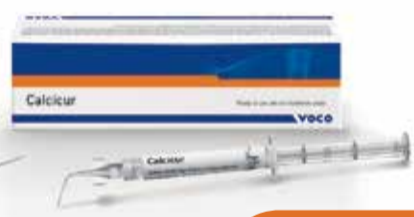

12



14

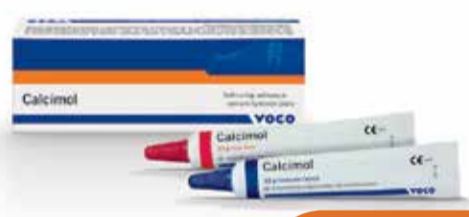AD



Calcicur

2,5 g špric
Cena: 3860.-

Pasta kalcijum hidroksida na vodenoj bazi, s visokom propusnošću RTG zraka, odmah spremna za upotrebu. Direktno prekrivanje pulpe i nakon pulpotomija, privremene ispune korenskih kanala.



Calcimol

13g + 11g pasta
Cena: 2760.-

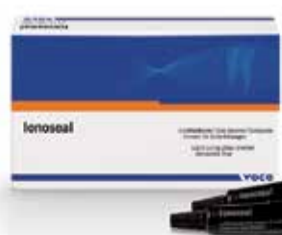Samostvrdnjavajuća kalcijum hidroksid pasta vidljiva na rendgenu. Indirektno prekrivanje pulpe, podloga ispod svih vrsta ispuna, delotvorna zaštita pulpe, sadrži 26% kalcijum hidroksida.



Calcimol LC

2,5 g špric
Cena: 2760.-

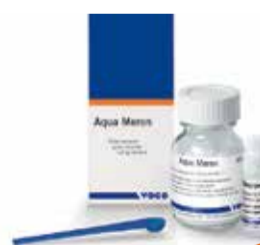Svetlosno polimerizujuća kalcijum hidroksid pasta vidljiva na rendgenu. Indirektno prekrivanje pulpe, podloga ispod svih vrsta ispuna, zaštita od kiseline prilikom jetkanja.



Ionoseal

2,5 g špric
Cena: 4960.-

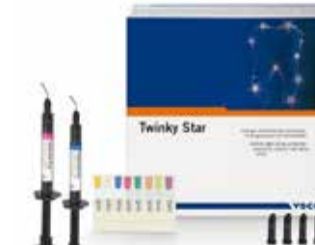Svetlosno stvrdnjavajući glasjonomerni kompozitni cement, za podloge ispod svih vrsta ispuna, odmah spreman za upotrebu, otpuštanje fluorida, izrazita biokompatibilnost, visoka RTG propusnost.



Aqua Meron

35g bočica
Cena: 8300.-

Glas jonomer cement za cementiranje krunica, mostova, inlaja, onlaja, kočiča, ortodontskih traka. Meša se sa vodom. Biokompatibilan, niska rastvorljivost u ustima.



Twinky Star

25 kapsula x 0,25g
Cena: 11100.-

Kompomer u boji, svetlosno polimerizujući, RTG kontrastan i sa efektom sjaja. Ispuni na mlečnim zubima. Koristi se uz vezivno sredstvo. Boje: plava, pink, ljubičasta.



Hipokrat Dental Depo | Stratimirovićeva 6 | Novi Sad | Tel: 021 47 40 600
Cene su izražene u dinarima sa obračunatim PDV-om. Za porudžbine vrednosti preko 4.500,00 dinara isporuka je besplatna.

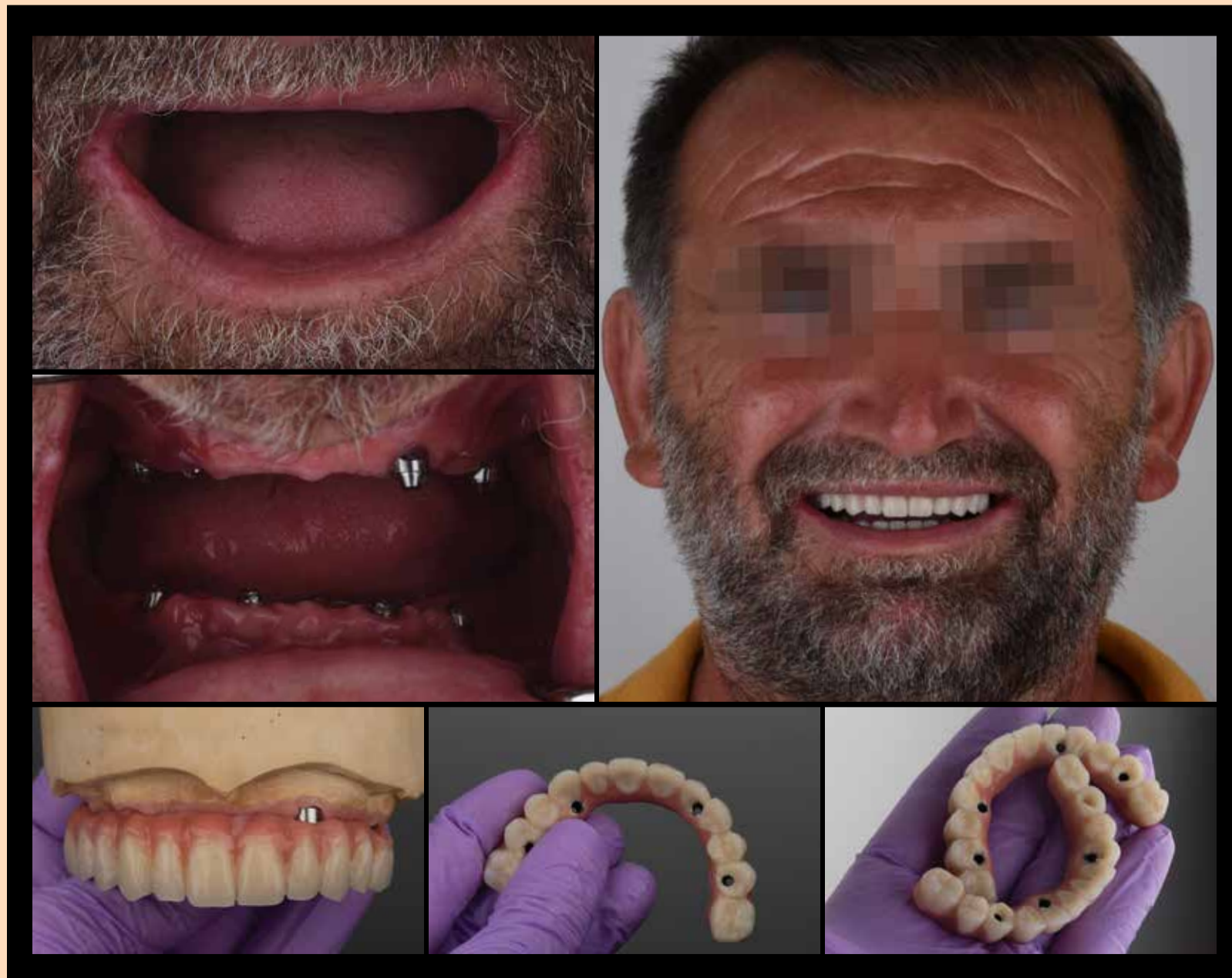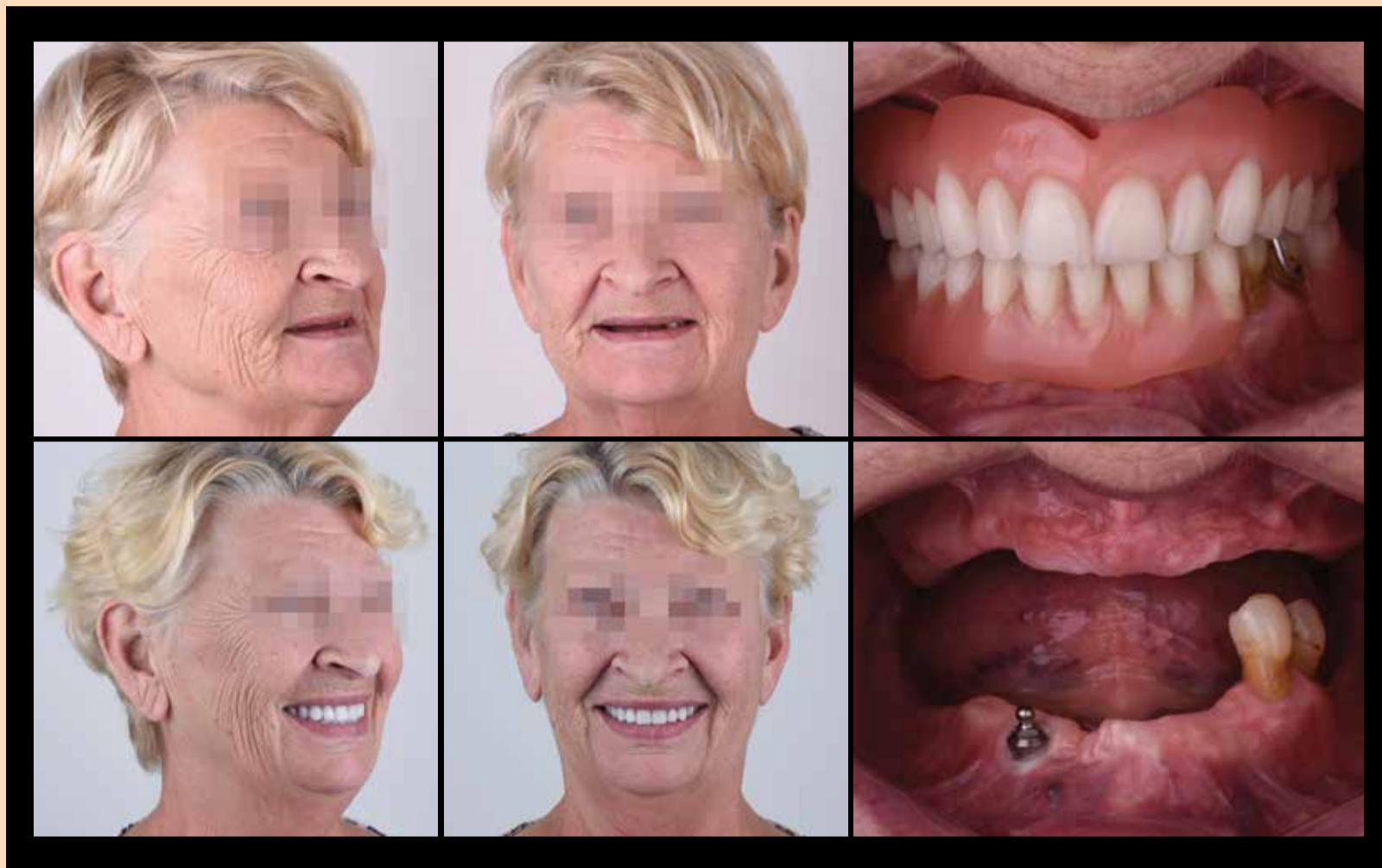Pet godina BioHPP-a u praksi.

Klinička i laboratorijska iskustva

Intervju: dr Igor Ristić, dr Snežana Banković, Centar za dentalnu estetiku i implantologiju & zt Saša Bulić, zubna laboratorija Bulić

1. BioHPP se u našem regionu kao materijal za osnovu protetskih rešenja koristi već više od 5 godina. Vi spadate u grupu kliničara i tehničara koji su među prvima želeli da provere njegove performanse. Kakvo je dosadašnje iskustvo pitali smo doktore Igora Ristića, Snežanu Banković i zubnog tehničara Sašu Bulića.

IRistić: Počeli smo da radimo s BioHPP-om ubrzo nakon što je stigao na naše tržište, čak smo i članak o *Fast and fixed* radovima na BioHPP-u pisali dr Snežana Banković i ja za Dental Tribun pre tačno pet godina, ali prvi radovi koje smo uradili nisu bili ono što smo očekivali, s obzirom na to da tada nismo imali kvalitetnu tehničku podršku, da nivo fasetiranja nije bio dobar kakav je danas i da je sama estetika radova bila značajno niža. Međutim, kako su zt laboratorije savladavale osobine materijala i podizale svoj rad na viši nivo koristeći sve prednosti BioHPP-a ali i pratećih materijala, tako je i estetika tih radova bivala sve bolja.

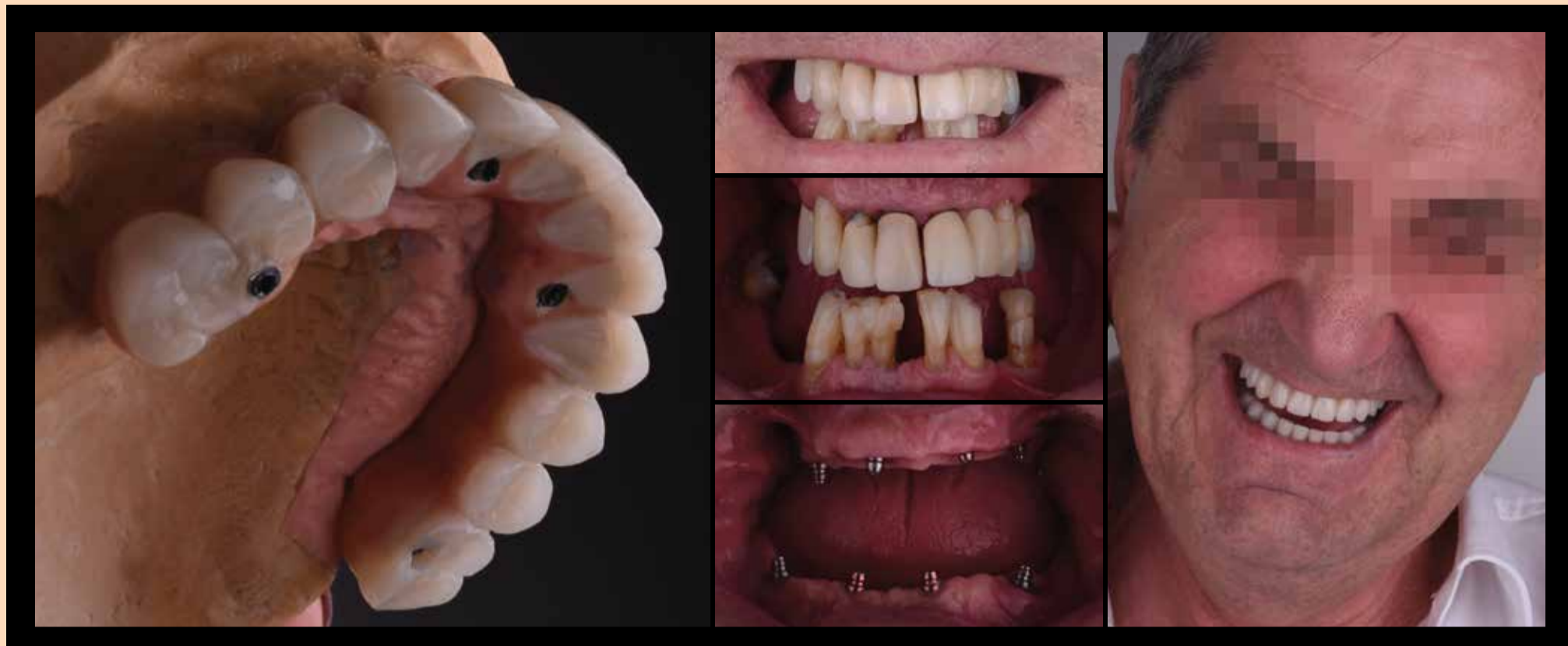


Pojavom novo.lign prefabrikovanih vinira za fasetiranje BioHPP-a, ali i različite banke zuba, nivo estetike tih radova je značajno porastao. U našoj praksi, Bio-HPP kao osnova, sada je vrlo često jedan od materijala izbora za izradu nadoknada tipa all-on-four ili all-on-six.

SBulić: Pet godina u radu sa BioHPP-om je dug period, tako da smo prošli različite faze i upoznavali se sa njegovim osobinama, protokolima, kao i poljem primene. Lično, od samog početka sam bio apsolutno uveren u njegove vrednosti. Pre svega, mislim na njegov modul elastičnosti, frikcionu osobinu, zanemarljivu težinu, ali i mogućnosti za kombinovanje sa drugim materijalima (kompoziti, litijum disilikatna keramika ili cirkonija) u cilju izrade hibridnih radova u čijoj osnovi je konstrukcija od BioHPP-a.

2. Koje su indikacije za taj rad?

SBanković: Nadoknade od ovog materijala u inostranstvu su se u početku smatrale ekonomičnim, iako to kod nas nisu najjeftinije vrste nadoknada. Međutim, ispostavilo se da su radovi od ovog materijala potpuno *user friendly*, da ih pacijenti jako vole, da im se čine veoma konforni. U praksi nama je vrlo značajna jednostavnost izrade, ali i potencijalne reparature radova od ovog materijala, jer ukoliko dođe



do bilo kakvog oštećenja reparatura je vrlo brza i jednostavna, te pacijent nije bez rada duže od 2-3 sata koliko je za reparaturu u tehnici potrebno.

IRistić: Radove od BioHPP-a koji su fasetirani kompozitom indikujemo kod pacijenata kod kojih rekonstruiramo jednu ili obe vilice na implantima. Čak i kod pacijenata koji imaju vrlo visoke estetske kriterijume, implante plasirane i u gornjoj i u donjoj vilici, odnosno imamo radove tipa *all-on-six* ili *all-on-four*, tada vrlo često u estetskoj zoni u gornjoj vilici radimo hibridne radove na cirkonu, a u donjoj skoro obavezno, radimo radove čija je osnova BioHPP. Ovaj koncept gde jedan materijal služi kao *stres breaker*, mnogo je udobniji za pacijente u smislu funkcije i krajnje nema onog neprijatnog zvuka koji se nekada pojavljuje pri funkciji kada su radovi na implantima u obe vilice izrađeni od cirkona i retinirani šraфом. Cement je ranije absorbovao deo vibracija i zvuk nadoknada pri funkciji bio je prigušen.

SBulić: Modul elastičnosti daje BioHPP-u da se ponaša kao „amortizer“, stresa koji se time ne prenosi na implante, što znači da su indikacije one koje podrazumevaju *full arch* rešenja sa BioHPP-om u osnovi, ali se može koristiti i za druge vrste protetskih radova kao što su teleskop krune, mostovi, lokatori, skeletirane proteze i dr. Dugotrajna frikcija, jednostavna izrada, kao i cena samog materijala u odnosu na cenu zlata ili galvanizacije su njegova velika prednost. Da se razumemo, BioHPP je daleko od različitih PEEK materijala koji su elastičniji i služe za privremene nadoknade. On je takođe rigidan, ali nešto manje od cirkonijuma ili metala.

3. Kako biste opisali *work flow* u izradi ovakvih radova?

SBanković: Možemo reći da sve počiva na vrlo preciznom otisku, ali i pravilnom određivanju me-

đuviiličnih odnosa. Naravno da smo za poslednjih pet i više godina nailazili na probleme, ali smo kroz vreme uspeali da unapredimo i ubrzamo svaku fazu, dovedemo do brzog i sigurnog protokola i sa laboratorijom dostignemo potpuno usaglašen način rada, što smatram da je najvažnije.

SBulić: Školovanje u Bredent akademiji je bila upravo posledica želje da naučim laboratorijski aspekt rekonstrukcija na implantima, BioHPP-u i kompozitima. Konstantnom edukacijom u ovoj oblasti postepeno sam postajao neko ko obučava druge širom Evrope, kao deo Bredent internacionalnog trener tima.

Počeli smo analogno sa presovanjem BioHPP-a, a ubrzano idemo ka potpuno digitalnom načinu izrade. Takođe, danas BioHPP imamo u više varijanti (beli, roze, granule, ingoti, blokovi za frezovanje u *cad-cam* i dr.) za različite indikacije.

4. Da li ste imali komplikacije sa ovom vrstom rada u poslednjih pet godina?

IRistić: Mi nakon 5 godina, sem sporadičnih delaminacija fasete nismo imali ni jednu frakturu *frejma*. Periimplantna tkiva i koštana i meka tkiva ispod takvih radova na implantima, po našem iskustvu, potpuno se isto ponašaju kao ispod keramike, zabeležili smo čak da je negde marginalni gubitak kosti manji nego kod rado-

va sa rigidnim konstrukcijama. To iskustvo zaista treba da izdrži još jedan niz godina pa da npr. posle 10 godina napravimo procenu kvaliteta i trajnosti.

SBulić: Niti jedna konstrukcija za sada nije pukla, korekcije se podrazumevaju, uostalom ceo koncept nam i omogućava jednostavne korekcije. Bitno je i poznavanje gingivalne morfologije i dizajna nadoknade, što je bitno i kod nadoknada od drugih materijala.

5. Možete li nam reći kakav je utisak pacijenata?

IRistić: Pacijenti imaju pozitivne reakcije, oduševljava ih sama fizička lakoća rada od svega ne-

koliko grama, ali i njihov osećaj u ustima, jer je rad savršeno ispoliran i lagan za nošenje. Ne zaboravite da pri rigidnim konstrukcijama na implantima gde nema perio ligamenata svaka apsorpcija stresa u ustima doprinosi boljoj adaptaciji na novu situaciju u ustima, pogotovo kod pacijenata koji su ušli u bezubost posle multiplih ekstrakcija sa terminalnim nesanimiranim krezubostima. Upravo su pozitivne reakcije pacijenta uvrstile ovaj materijal u standardnu ponudu u našoj praksi. [DU](#)



AD

Synthetic bone substitute-biphasic (60% HA; 40% β -TCP)

Injectable bone substitute Molecular mixture of HA, β -TCP and hydrogel

BE A PIONEER IN SYNTHETIC BONE SUBSTITUTE!

DEVELOP REGENERATION WITH US

Distributed by

3D printing guide ugradnja implantata

- PRIKAZ SLUČAJA

Autor: Prof. dr Zoran Vlahović, Stomatološki odsek Medicinskog fakulteta Priština u Kosovskoj Mitrovici

3D CBCT (Cone Beam Computer Tomography) dijagnostika je postala svakodnevna procedura u savremenoj stomatološkoj praksi. Preimplantatna priprema i izrada implantološkog plana ne mogu se zamisliti bez detaljne opservacije 3D CBCT snimka. Postavljanje implantata na protetski i estetski optimalnoj poziciji uz preveniranje komplikacija i povrede anatomskih struktura je imperativ današnje implantologije. Najbolji rezultati se, svakako, postižu kompjuterski vođenom implantologijom, a benefiti koje pruža vođena (guide) implantologija sa digitalizacijom stomatologije postaju evidentniji i primenjiviji. Primena hirurškog vodiča pruža terapeutu sigurnost i predvidivost implantatne hirurgije, a pacijentu skraćuje vreme intervencije, poboljšava komfor i olakšava postoperativni oporavak.

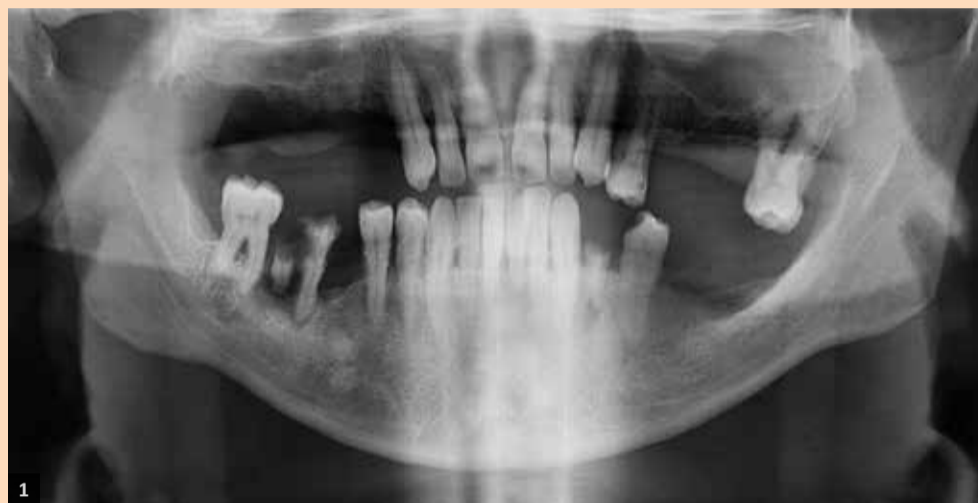Prikaz slučaja

Pacijent D. S. star 50 godine javio se zbog simptoma uznapredovale paradontopatije. Kliničkim pregledom i radiografskom analizom, utvrđeno je da su svi zubi gornje i donje vilice indikovani za ekstrakciju (slika 1.). Odlučili smo se da, zbog lošije prognoze preostalih zuba, pacijentu prvo rehabilitujemo gornju vilicu. Analizom trodimenzionalnog radiografskog zapisa i kliničkog statusa zuba, uvažavajući potrebu pacijenta za nekom vrstom privremene nadoknade, napravili smo sledeći plan terapije:

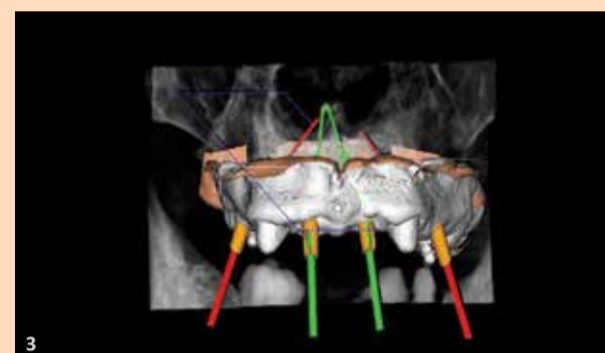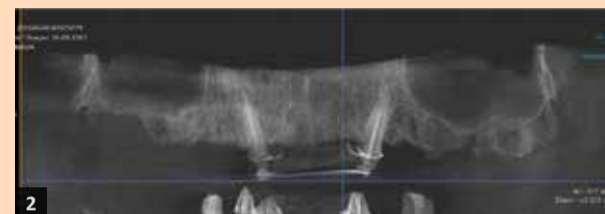
- ekstrakcija svih zuba gornje vilice izuzev očnjaka
- izrada privremenog protetskog mosta nošenog očnjacima
- CBCT analiza i virtuelno pozicioniranje 6 implantata u gornjoj vilici na optimalnim pozicijama

Nakon ekstrakcije zuba 12, 11, 21, 22, 24 i 27 i izrade privremenog mosta (slika 2.) pristupili smo analizi 3D CBCT snimka urađenog na Cranex 3Dx (KaVo OP3D Pro) rendgen aparatu i preimplantatnom planiranju u *On-demand3D* softveru, proizvođača Cybermed.

U frontalnoj regiji su uslovi za ugradnju implantata bili povoljni, ali u molarnoj regiji visina kosti nije bila zadovoljavajuća i



Slika 1: Ortopantomograf snimak na početku terapije; Slika 2: Koronalni presek CBCT snimka

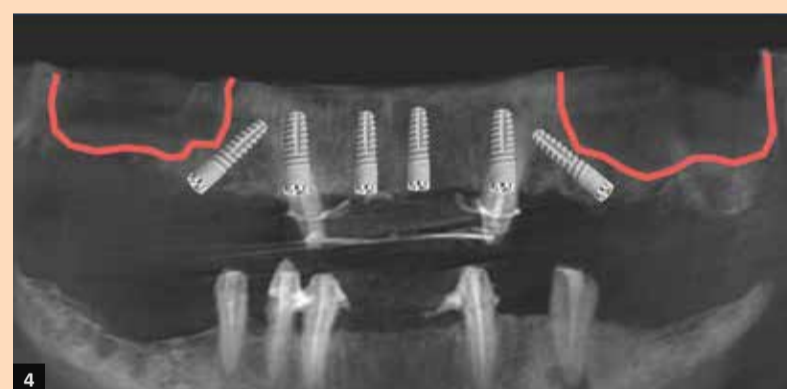


implantate je bilo nemoguće uraditi bez sinus lift procedure. Međutim, kod pacijenta je radiografskom analizom takođe uočena hronična inflamacija maksilarnih sinusa koja bi zahtevala ORL tretman i hirurgiju pre samog sinus lifta (slika 2.). Pošto bi za takav plan terapije bilo neophodno i više od jedne godine, odlučili smo se za drugu opciju. Četiri paralelno ugrađena implantata u interkaninom sektoru i po jedan angulirani implantat sa obe strane u regiji prvog molara (slika 3.)

Zbog značaja pozicioniranja implantata i povoljnih anatomskih uslova, opredelili smo se za hirurški vođenu (*surgical guide*) implantantnu hirurgiju. Odlučili

smo se za ugradnju šest "B&B" implantata dimenzija 4,0 x 14 mm. Četiri implantata (pozicije 16,11,21 i 26) biće postavljena uz pomoć hirurškog vodiča, a nakon toga će klasičnom imedijatnom ugradnjom biti ugrađeni implantati na pozicijama 13 i 23, nakon ekstrakcije očnjaka. Patrjci brušenih očnjaka će u prvoj fazi hirurgije retinirati vodič prilikom preparacije.

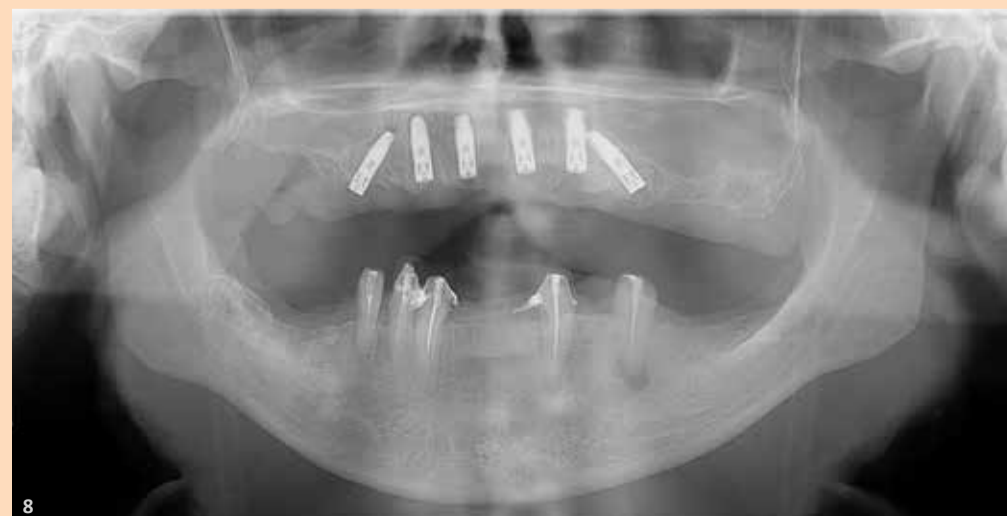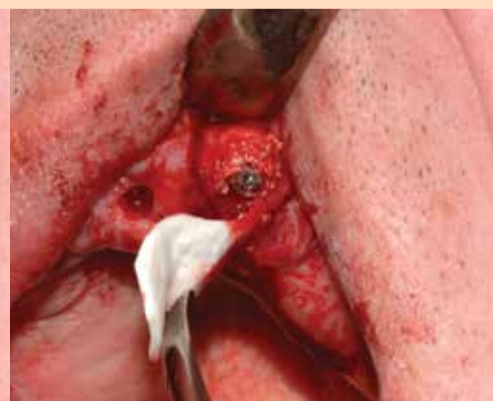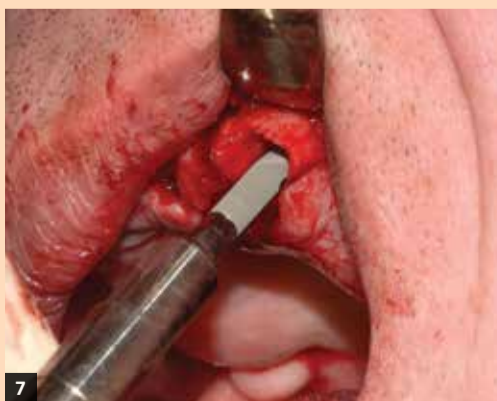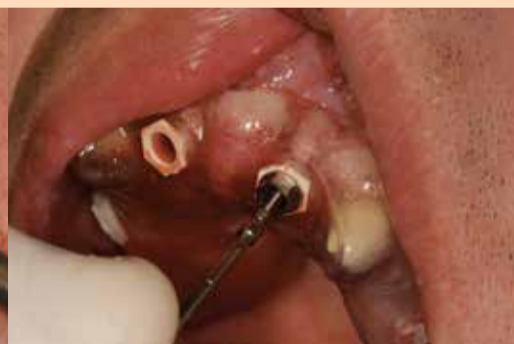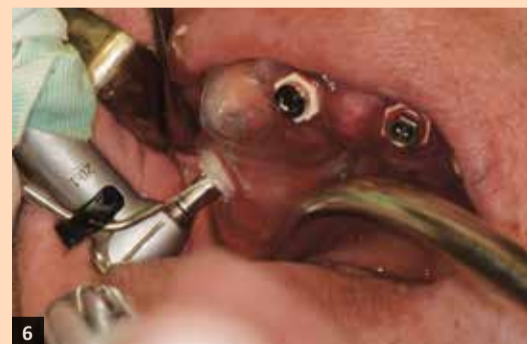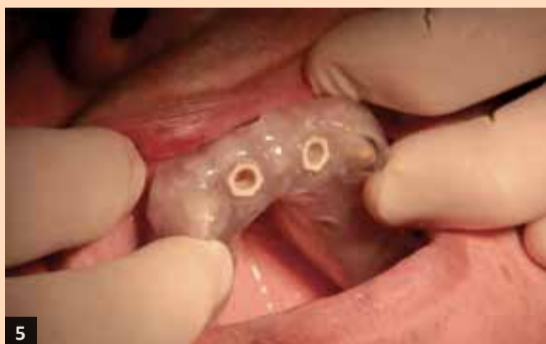Preimplantatno planiranje je izvršeno u 3DIEMME softveru, uzimajući u obzir angulacije implantata i vrste abatmenta koji su dostupni u "B&B" implantatnom sistemu. Nakon toga je u istom softveru dizajniran i vodič. (slika 4). Vodič je izrađen metodom 3D štampe.



Sama konstrukcija vodiča je takva da maksimalno olakšava rad terapeutu. Kroz istu vodiču se vrši preparacija ležišta implantata svim borerima, od pilot do krestalnog, a i samo postavljanje implantata se može vršiti kroz vodiču (slika 6).

Nakon završene preparacije, angulirane implantate smo u ležišta, zbog nedostatka prostora, postavili bez upotrebe vodiča. U poslednjoj fazi hirurgije ekstrahovali smo oba očnjaka i imedijatno ugradili dva implantata u alveole izvađenih zuba i primenili koncept vođene koštane regeneracije uz upotrebu zamenika za kost i resorptivne membrane (slika 7.)

Na ovaj način smo u vrlo kratkom vremenu završili zahtevnu implantološku hirurgiju i dobili optimalno pozicionirane implantate za protetsko zbrinjavanje pacijenta. (slika 8.) [DT](#)

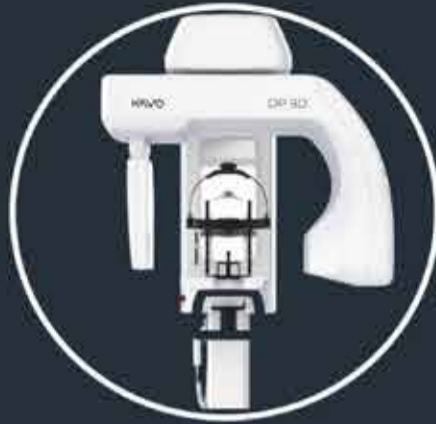

Slika 5: Postavljen guide u ustima pacijenta i dizajniranje guide-
Slika 6: Preparacija ležišta i postavljanje implantata
Slika 7: Imedijatna ugradnja implantata
Slika 8: OPT nakon ugradnje implantata

Добро дошли у нови свет **KAVO**

Dental Excellence

Екстраорал




OP 3D

Најефикаснији улазак у 3D
СВСТ имиџинг



OP 3D Pro

Професионални 3 у 1 систем
2Д, 3Д и Телерендген



OP 3D Vision

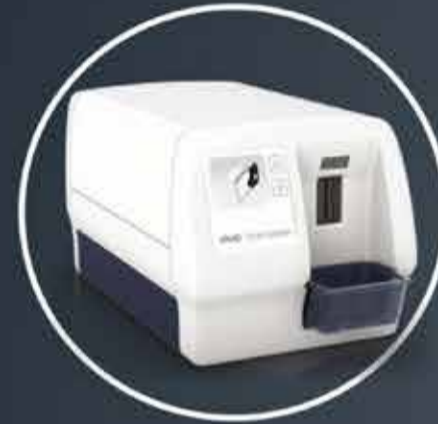Клинички 3Д систем са интегрисаном
моторизованом столицом

Интраорал



FOCUS

Интраорални рендген апарат
са високофреквентним
DC генератором



Scan eXam

Професионални систем за
дигитализацију интраоралних
снимака



Scan eXam One

Једноставан систем за
дигитализацију интраоралних
снимака



DFAB

chairside 3D printer

ЧЕКАЊЕ ЈЕ ГОТОВО:
ЗУБНЕ НАДОКНАДЕ ЗА МАЊЕ ОД 20 МИНУТА

Напредна технологија - једноставна 3Д штампа



Тим Цо. д.о.о.
Јована Рајића 5ц, Београд;
011/2836-786; office@timco.rs