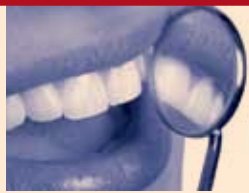


НОВИНИ → СТР. 3



„Качество на живот за нашите родители“ – мисията невъзможна
Благотворителната акция се провали още преди да е започнала, заради липсата на координация между организатори и здравни институции.

ПРАКТИКА → СТР. 7



Кореново покритие чрез пластична пародонтална хирургия
Статията на авторски екип под ръководството на проф. Марк Данан, която чрез анализ на налична литература дава оценка на ефикасността на познатите пластични пародонтални методи, целящи кореново покритие.

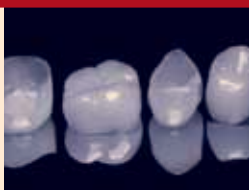ИЗСЛЕДВАНИЯ → СТР. 10



Препариране на коренови канали на горни молари със самоожустираща се паста: микрокомпютърно томографско изследване

Публикуваме обстойно изследване, което описва свойствата на един нов никел-титанов инструмент – самоожустиращата се паста (САП), по отношение оформянето на кореновите канали на горни молари.

СЪБИТИЯ → СТР. 14



Лазерите – бъдещето на денталната медицина
Втората международна академия по лазерна дентална медицина под егидата на Световната федерация по лазерна дентална медицина събра в Пловдив световни имена в лазерните дентални технологии.



Д-р Н. Шарков – председател на УС на БЗС и президента на ERO FDI – д-р Г. Сийбергер

Над 100 светила в сферата на денталната медицина обсъждаха в София проблемите за равнопоставен достъп на всички социални слоеве до качествено зъбозъбление. Обсъждаха се още и темите за квалификацията и обучението на помощник-зъболекарите, качеството на денталните услуги и профилактиката на нелекуваните зъби, които, както сочат учените, причиняват сърдечносъдови проблеми.

На 14 и 15 април 2011 г. София бе домакин на едно от най-важните международни събития в календара на Световната дентална федерация (FDI). В хотел „Кемпински“ в столицата се проведе редовната годишна пленарна сесия на Европейската секция на FDI (ERO FDI), в която традиционно участват и лекари по дентална медицина от 40 страни от Европа, както и от бившите съветски републики и Израел. Министър-председателят Бойко Борисов откри заседанието от 14 часа на 14 април в хотел „Кемпински“.

Престижен форум на световната дентална федерация в София

РАДМИЛА ХРИСТОВА

В пресконференцията, дадена за медиите, отново на 14 април в хотел „Кемпински“, участваха д-р Герхард Сийбергер, председател на Европейската секция на Световната дентална федерация (FDI), д-р Роберто Виана, председател на Световната дентална федерация (FDI), д-р Николай Шарков, председател на УС на Българския зъболекарски съюз (БЗС), и д-р Донка Станчева-Забуртова, главен секретар на УС на БЗС. Пленарната сесия на ERO FDI 2011 г. бе съпътствана

от изключително богата и интересна работна програма, която включи следните теми: „Свободна дентална практика в Европа“, „Взаимоотношения между практикуващите лекари по дентална медицина и университетите“, „Профилактика на оралните заболявания“, „Качество в денталната медицина“, „Основно и продължаващо обучение“, „Жените в денталната медицина“, „Дентален екип“.

Ще има паневропейска инструкция за профилактика

стр. 2 →

Големият победител в конкурса „Усмивка на годината 2011“ е д-р Светослава Стефанова от гр. Варна

Това стана ясно на бляскавата церемония, състояла се на 20 април в Центъра за култура и дебат „Червената къща“ в столицата.

Д-р Стефанова е и победител в категория „Орто-

донтски случай“ на конкурса.

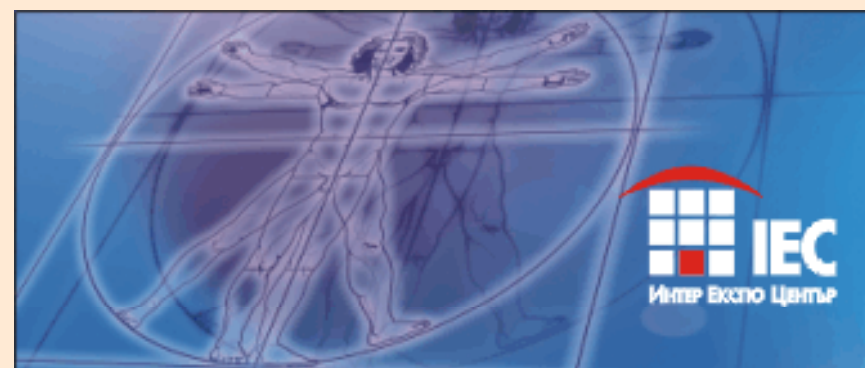В качеството си на носител на голямата награда на 6-к „Дентал Трибюн“, д-р Стефанова печели и автоматична номинация в Международния конкурс Dental Tribune Awards – награди, организирани от Dental Tribune

International – фирмата по чийто лиценз се издава 6-к „Дентал Трибюн“ в България.

Всичко за конкурса и церемонията по награждаването четете в специалното приложение на броя.



Д-р Светослава Стефанова



IES
Интер Експо Център

17-20 МАЙ
БУЛМЕДИКА
БУЛДЕНТАЛ
www.bulmedica.bg

РЕДАКЦИОННО

Уважаеми читатели,
Изненадващо този брой на 6-к „Дентал Трибюн“ идва при вас с един подарък – вестник today – бизнес гайдът на „Булмедика/Булдентал“.

Вестникът ще се разпространява безплатно през всичките 4 дни на изложението „Булмедика/Булдентал“ (17–20 май) на територията на Интер Експо център в столицата, но вие – абонати-

ме на „Дентал Трибюн“, имате честта първи да разгърнете страниците на today.

Водещата новина в настоящия брой е проведеният в средата на април в столицата голям форум на Световната дентална федерация (FDI). Събитието, което се състоя по повод годишната пленарна сесия на Европейската секция на FDI, бе открито лично от премиера Бойко Борисов. Про-

веждането на ERO FDI в София бе определено от всички като огромно признание за България и за ролята ѝ в европейската и световната общност (стр. 1–2).

В настоящия брой ще намерите и специалното традиционно приложение, отразяващо резултатите от Четвъртото издание на Националния дентален конкурс „Усмивка на годината“ и це-

ремонията по награждаването.

Не пропускайте статията на авторски екип под ръководството на проф. Марк Данан, която чрез анализ на налична литература дава оценка на ефикасността на познатите пластични пародонтални методи, целящи кореново покритие (стр. 7).

Приятни и полезни минути с 6-к „Дентал Трибюн“!

Престижен форум на...

→ стр. 1

на нелекуваните зъби, след като стана ясно, че усложненията от зъбния кариез са една от основните причини за сърдечносъдовите проблеми при пациентите. Документът ще бъде официално

готов най-късно в края на годината или в началото 2012 г. Това решение се взе по време на редовната пленарна сесия на Световната дентална федерация (ERO FDI) в София.

Друга важна тема, по която се водиха дискусии и се прие резолюция, бе квалифи-



Д-р Г. Сийбергер, премиерът Бойко Борисов и д-р Н. Шарков – председател на УС на БЗС откриват заседанието

кацията на помощниците на зъболекарите. Взе се решение образователната програма по тази специалност да продължава 3 години, за които студентите да усвоят 500 учебни часа. Стана ясно, че това за България не е създаване на нова специалност, а въвеждане на единни европейски регулации. Тази квалификация ще бъде давана от Българския зъболекарски съюз заедно със специални сертификати, обясни председателят на БЗС д-р Николай Шарков.

Участниците във форума засегнаха и темата за качеството на денталните услуги. Обсъждаха се различните аспекти на проблема – продължаващото обучение на лекарите по дентална медицина, определянето на понятието „оценка на риска“, безопасността на пациента, както и нарастващата в Европа тенденция за увеличаване на нелегалните дентални практики.

Достъпът на всички хора до качествени дентални услуги и качествено лечение за всички е сред най-важните цели на Световната дентална федерация, заяви нейният председател проф. д-р Роберто Виана. „Опитваме се да убедим правителствата да осигурят равни възможности за достъп до зъболечение на всички пациенти – бедни и богати, чрез здравно осигуряване и социални програми“, допълни той.

В работата на най-престижния европейски форум у нас се включи целият борд на Европейската секция на Световната дентална федерация (ERO FDI) начело с председателя д-р Герхард Сийбергер, заедно с д-р Филипе Руска (Швейцария), д-р Анна Лела (Полша), д-р Михаел Франк (Германия) и д-р Бедрос Явру-Сакук (Армения). В заседанията участваха и д-р Роберто Виана, председател на FDI, г-жа Т. С. Уонг, ковчежник на FDI, д-р Грег Чадуик, говорител на FDI. Важен участник бе и д-р Волфганг Донеус, предсе-

дател на Съвета на европейските зъболекари, който е консултативен орган на Европейската комисия. Д-р Николай Шарков, председател на УС на Българския зъболекарски съюз, е един от петимата директори в борда на Съвета на европейските зъболекари, който защитава интересите на 320 хил. зъболекари. Той взе участие в работните групи, които заседаваха по модулите „Профилактика на оралните заболявания“ и „Дентален екип“.

„Провеждането на заседанието на Европейската секция на Световната дентална федерация (ERO FDI) в София е огромно признание за ролята и мястото на България в европейската и световната дентална общност“, коментира д-р Николай Шарков, председател на УС на Българския зъболекарски съюз (БЗС). Кандидатурата на София като домакин на най-големия зъболекарски европейски форум бе издигната в Рим, Италия, през 2009 г., а решението бе гласувано еднотрушно през април 2010 година на заседание на Европейската секция на Световната дентална федерация (ERO FDI) в Ереван, Армения.

„Редовната годишна пленарна сесия на Европейската секция на FDI, която се провежда в София, ще се запомни с това, че бе отлично организирана, с решенията, които взе, и с това, че се превърна в чудесна трибуна за отправяне на послания, които засягат нашите пациенти“, каза д-р Герхард Сийбергер, председател на Европейската секция на Световната дентална федерация, по повод българското домакинство на престижния форум. От създаването на Българския зъболекарски съюз, който през декември 2010 г. навърши 105 години, подобен форум за първи път се провежда в България.

Следващата такава среща на Световната дентална федерация ще се провежда през месец април 2012 г. в Прага, Чехия. DT

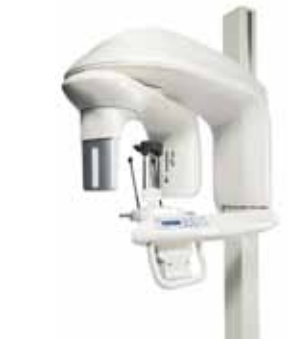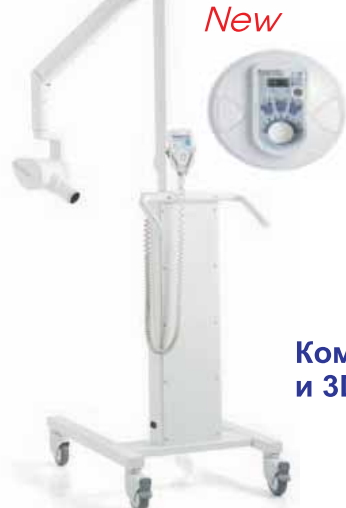Carestream
DENTAL

Изненадващи цени

Екстраорални апарати

Kodak 2100, 2200

Kodak 9000

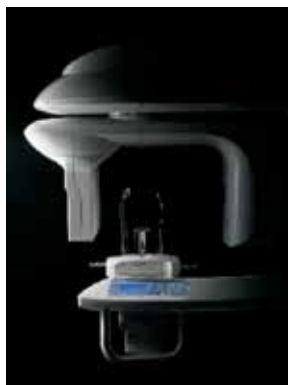

Комбинира панорамна и 3D технология

Интраорални високочестотни кугели

CS 9300

Гъвкав обем на реконструкция



Kodak1500
Интраорална камера

Три вида RVG сензори

Kodak RVG 6500

Wireless



БЕЗПЛАТНО!

Първият безжичен (Wi-Fi) RVG сензор
По-бърз и много сигурен трансфер на образа
Най-високата реална резолюция на пазара 20 lp/mm
Съвместим с iPod и iPhone

Представител за България: АЛБА ТМ
1233 - София, ул. Клокотница 35-37
Тел./Факс: 02-9314719, 02-8320067
e-mail: carestream_albatm@abv.bg
www.albatm-carestreamhealth.com

Kodak Dental Systems

International Imprint

Licensing by Dental Tribune International
Publisher Torsten Oemus
Group Editor
Daniel Zimmermann
newsroom@dental-tribune.com
+ 49 341 48 474 107

Editors
Claudia Salwiczek
Anja Worm
Editorial Assistant
Yvonne Bachmann
Copy Editors
Sabrina Raaff
Hans Motschmann
Publisher/President/CEO
Torsten Oemus

Sales & Marketing
Peter Witteczek
Antje Kahnt
Director of Finance & Controlling
Dan Wunderlich

Marketing & Sales Services
Nadine Parczyk

License Inquiries
Jörg Warschat

Accounting
Manuela Hunger

Business Development Manager
Bernhard Moldenhauer

Project Manager Online
Alexander Witteczek

Executive Producer
Gernot Meyer

International Editorial Board

Dr Nasser Barghi, USA – Ceramics
Dr Karl Behr, Germany – Endodontics
Dr George Freedman, Canada –

Aesthetics
Dr Howard Glazer, USA – Cariology

Prof Dr I. Krejci, Switzerland – Conservative Dentistry

Dr Edward Lynch, Ireland – Restorative

Dr Ziv Mazor, Israel – Implantology

Prof Dr Georg Meyer, Germany – Restorative

Prof Dr Rudolph Slavicek, Austria – Function

Dr Marius Steigmann, Germany – Implantology

© 2011, Dental Tribune International GmbH. All rights reserved.

Dental Tribune makes every effort to report clinical information and manufacturer's product news accurately, but cannot assume responsibility for the validity of product claims, or for typographical errors. The publishers also do not assume responsibility for product names or claims, or statements made by advertisers. Opinions expressed by authors are their own and may not reflect those of Dental Tribune International.

Dental Tribune International
Holbeinstr. 29, 04229 Leipzig, Germany

Tel.: + 49 341 4 84 74 302

Fax: + 49 341 4 84 74 173

Internet: www.dental-tribune.com

E-mail: info@dental-tribune.com

Regional Offices

Asia Pacific
Dental Tribune Asia Pacific Limited

Room A, 20/F, Harvard Commercial Building, 111 Thomson Road, Wanchi, Hong Kong

Tel.: + 852 3113 6177 | Fax + 8523113 6199

The Americas
Dental Tribune America

116 West 23rd Street, Ste. 500, New York, N.Y. 10011, USA

Tel.: + 1 212 244 7181

Fax: + 1 212 224 7185

Офис България

Издава Dental Tribune България ЕООД

София 1421, жк „Лозенец“, ул. „Луна“ 2, ет. 1, ап. А

Тел./факс: + 359 2/963 000 9

office@dental-tribune.net

www.dental-tribune.net

www.dental-tribune.com

Действителен собственик:

Уляна Винчева

Предоставяната информация е съгласно чл. 7а, ал. 3 от ЗЗДЦП.

Управител

Уляна Винчева

Отговорен редактор

Рагмила Христова

Редактори

д-р Владимир Ашукоев

д-р Надежда Куомджиева

Дизайн и предпечат

Антоанета Волева

Превог

д-р Надежда Куомджиева

д-р Светослав Пенков

Коректор

Гая Христова

Офис организатор

Ирина Иванова

Автори в броя

Даниел Цимерман, Нимол Тош, София

Тюркю, Бояна Данчева, Марк Данан,

Обе А. Петерс, Франк Паке

Печат: Спектър АД

Българското издание на Dental Tribune

е част от групата Dental Tribune

International – международно издание

на 20 езика, разпространявано в над 55 държави.

Съдържанието, пребедено и публикувано в този брой от Dental Tribune International, Германия, е с авторско право на Dental Tribune International GmbH. Всички права запазени. Публикувано с разрешение на Dental Tribune International GmbH, Holbeinstr. 29, 04229, Leipzig, Германия. Възпроизвеждането по какъвто и да било начин и на какъвто и да е език, изцяло или частично, без изрично писмено разрешение на Dental Tribune International GmbH и Dental Tribune България ЕООД е абсолютно забранено. Dental Tribune е запазена марка на Dental Tribune International GmbH.

Редакцията не носи отговорност за съдържанието на публикуваните реклами в броя.

„Качество на живот за нашите родители“ – мисията невъзможна

Благотворителната акция се провали още преди да е започнала, заради липсата на координация между организатори и здравни институции

РАДМИЛА ХРИСТОВА

БЪЛГАРСКИ ЗЪБОЛЕКАРСКИ СЪЮЗ
София 1000, бул. „Княз Дондуков“ № 49, тел.: 02/987 47 97, факс: 02/988 87 24,
E-mail: sbcentur@abv.bg

Дата: 11.04.2011 г.
Изх. №: 230

До: Г-жа Уляна Винчева
Управител на вестник „Дентал Трибюн“ България

Относно: Публикация във вестник „Дентал Трибюн“ – бр. 2, март 2011, стр. 4

Уважаема г-жо Винчева,

Във връзка с инициативата, отразена във вестник „Дентал Трибюн“ от бр. 2, март 2011, стр. 4, - „Международна акция на асоциациите по орална импантиология, свързана с безплатна зъбна имплантация, под наслов „Качество на живот за нашите родители“, Ви изпращаме становища по въпроса на Българската асоциация по орална импантиология (БАОИ) и на Българския зъболекарски съюз (БЗС), които Ви молим да публикувате в следващия брой на вестник „Дентал Трибюн“.

С уважение,



Д-р Николай Шарков
Председател на УС на БЗС

Stev

Д-р Донка Станчева-Забуртова
Главен секретар на УС на БЗС



БЪЛГАРСКИ ЗЪБОЛЕКАРСКИ СЪЮЗ
София 1000, бул. „Княз Дондуков“ № 49, тел.: 02/987 47 97, факс: 02/988 87 24,
E-mail: sbcentur@abv.bg

Дата: 11.04.2011 г.
Изх. №: 228

До: Генерал-майор проф. Стоян Тонев, д.м.
Началник на ВМА
Началник на МБАЛ – София
Главен лекар на Въоръжените сили на РБ

Относно: Становище на Българския зъболекарски съюз (БЗС) относно акция „Качество на живот за нашите родители“

Уважаеми ген. Тонев,
Българският зъболекарски съюз изразява своето категорично несъгласие с провеждането на акцията „Качество на живот за нашите родители“ към която е съпричастна ВМА.

Основните мотиви са следните. В България нуждаещите се от протезиране над 60 години. Акционното лечение на значителна група от престарели хора е морал на неговите организатори. В този план дори най-елементарното изчисление показва, че това високорисково лечение ще обхване останалите шепи достойни ветерани на пределната възраст над 84 години.

Хирургичното вмешателство и остеointegrацията на зъбни импланти на лица от посочената възрастова група носи огромен риск, както от общосоматичен характер, така и от оперативни и постоперативни усложнения. Остеointegrацията на имплантите, ако се осъществи такава на някой от тях, ще бъде в групата на експерименталната казуистика. Поставяне на 4 импланта, като мостоносители на тотално неподвижно фиксирана конструкция от 10 или 12 зъба е абсолютно противопоказна от клинична гледна точка с висок риск за пациента. Това ще компрометира протетиката и ще доведе до ново обезбяване на пациента в кратки срокове. Липсата на клинично проследяване и поддръжане на посоченото т.н. имплантологично протезиране от отговорен и поддържащ дентален лекар в бъдеще също не е медицински оправдано.

Всичко горезоведено ни дава основание да Ви препоръчаме в силата на Вашите правомощия да не се ангажирате Вие и Вашето авторитетно лечебно заведение с подобна псевдохуманна и псевдомедицинска акция.

Прилагам становище на Българската асоциация по орална импантиология.

Д-р Н. Шарков
Председател на УС на БЗС

Благотворителната инициатива „Качество на живот за нашите родители“, чийто координатор за България е г-р Петър Дучев, няма да се състои, след като не получи необходимата подкрепа от Българския зъболекарски съюз (БЗС), Българската асоциация по орална импантиология (БАОИ) и Военномедицинска академия. Акцията е част от международна благотворителна инициатива, водеща началото си в Украйна, където вече се е състояло едно такова събитие миналата година. На 25 юни в украинската столица се провежда първото подобно начинание, в рамките

на което 200 лекари по гентална медицина от цяла Украйна, участващи в 50 имплантологични екипа, правят общо 73 операции и поставят 289 денални импланта на 56 военноветерани на възраст от 70 до 93 години. Цялата акция е благотворителна и пациентите получават това лечение безплатно благодарение на лекарите имплантолози, зъботехническите екипи, лечебните заведения и фирмите спонсори, предоставящи имплантите и останалите консумативи. Дотук в международен план желание за бъдещо участие в инициативата са заявили Москва, Киев, Тел Авив, Кишинев, Ташкент и Берлин и в тези градове акцията ще

се проведе.

По отношение на медицинските стандарти акцията предвижда подбор на пациентите, подходящи за подобно лечение – да са военноветерани, военнопострадали или военноинвалиди на възраст над 70 години. Да имат една напълно обеззъбена челюст или да са с налични зъби, подлежащи на екстракция. В болницата се правят ортопантомография, кръвен лабораторен минимум, ЕКГ и консултация с кардиолог или терапевт интернист.

По време на операцията на всеки пациент се поставят 4 импланта в челюстта, за които се за-

стр. 4 →



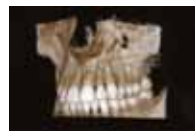INSTRUMENTARIUM
www.instrumentariumdental.com



Златният стандарт

В

денталната образна диагностика



НОВО

Orthopantomograph®
OP300

СЕРИИ
PAN3D
2011



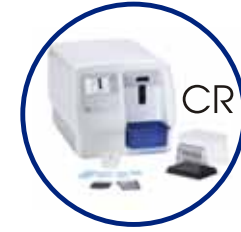FOCUS



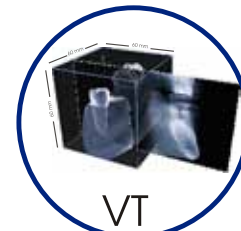Дигитален
сензор



Безжичен
сензор



CR



VT

Оторизиран представител за България:
„Диagonal“ ООД

DIAGONAL

www.diagonal-bg.com

→ стр. 3

крепва подвижна протеза. Пациентите пренощуват в болница под лекарско наблюдение в нощта след операцията, след което подлежат на профилактични прегледи на трети, шести и дванадесети месец след операцията и след това поне два пъти годишно.

Защо акцията се окава за *sausa perduta* у нас?

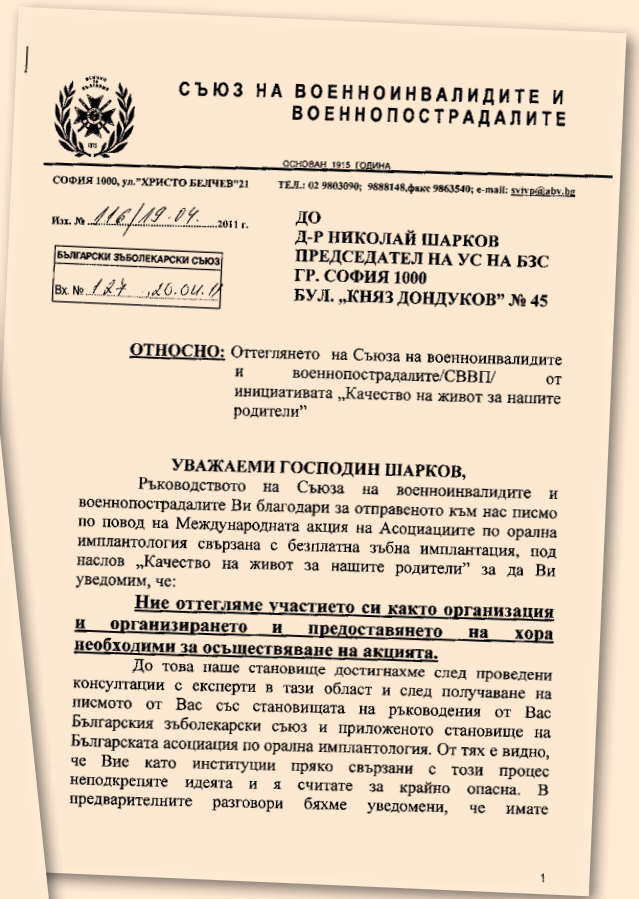
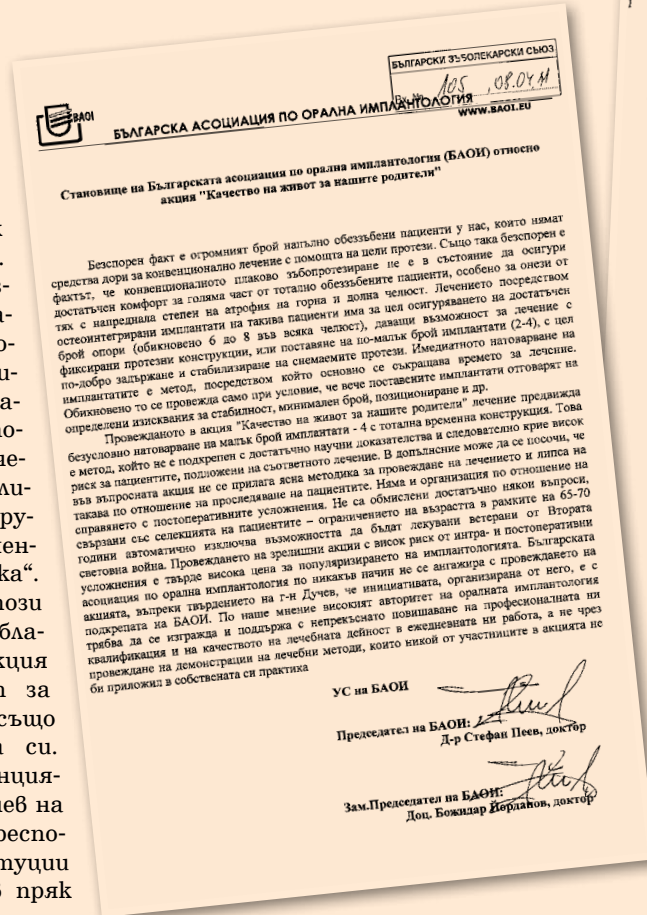
Според българското законодателство медицински унициатиби от този характер могат да се провеждат единствено след подаването на зелена светлина от страна на здравните институции. У нас това са Българският зъболекарски съюз (БЗС), Българската асоциация по орална имплантология (БАОИ) и Военномедицинска академия (ВМА) в качеството си на медицинско заведение, което да приюти акцията. Това не се случило, след като първоначално БАОИ бойкотира събитието с мотив, че крие рискове за здравето на пациентите заради липсата на яснота по отношение на методиката на провеждане на операциите и постоперативното профилактиране на пациенти-

те. Според асоциацията медицинските похвати, които предстои да бъдат използвани, са методи „с недостатъчни научни доказателства и крият висок риск за пациентите“.

БЗС също се изяви против инициативата с подобни говори, които поставиха под съмнение изборите от организаторите на лечението, като ги определиха като такива от групата на „експерименталната казуистика“.

ВМА, която го този момент поддържа благотворителната акция „Качество на живот за нашите родители“, също отнегла подкрепата си.

На пресконференцията, дадена от г-р Дучев на 18 април в БТА, гореспоменатите институции уточниха, че не са в пряк конфликт с организаторите на акцията и биха гали подкрепата си за подобно хуманно начинание, но при други условия, които да се уточнят в един съвместен диалог.



Д-р Дучев отговори на някои въпроси относно акцията „Качество на живот за нашите родители“ специално за читателите на „Дентал Трибюн“.

Вярно ли е, че операцията, която беше предвидена да се проведе в България, беше същата по отношение на медицинските похвати като тези, които вече се провеждат в някои други страни като Украйна?

Имплантацията е същата. Но разликата е, че в тези страни грижата за военновалидите е сериозна кауза, зад която застава много хора. Там участва много лаборатории и голям брой фирми, които търгуват. Тук не получихме подкрепата на нито една зъботехническа лаборатория, което наложи леки промени в методиката, за да е по-къса процедурата и да е по-лесно провеждането на наблюдаемите впоследствие. Но е също толкова сигурна и изпитана.

Защо точно вие се нагърбихте с организацията на това събитие?

Първо, предложиха ми тази акция, след като стана ясно, че асоциацията няма да я направи, защото тя беше приела да я организира, но дотук за шест месеца нищо не се случи.

И второ, поне в началото мотивите ми бяха да популяризирам тази методика. Малко се знае за имплантирането в България и аз исках да го направя общодостъпно.

Но това беше в началото. В момента, в който се срещнах с тези хора, въпросът за мен стана личен. Аз лично прегах себе си и прегах тези хора обещах да осъществя тази инициатива.

Какво следва оттук нататък?

Оттук нататък, след като стана ясно, че акцията няма да се провежда, вариантът за мен е да се погрижа за тези хора в рамките на моята лична практика.



Д-р Петър Дучев

ка и да направя това, което им обещах, само че в продължение на много по-голямо време – поне десет месеца. Оттук нататък начинанието вече е моя лична кауза, мой личен ангажимент, който аз ще изпълня.

Имате ли желание отново да бъдете координатор на тази акция?

Аз съм напълно отворен за диалог с всички институции във и около тази сфера. Имам желание да се осъществят подобно начинание. Нека да се свържат с мен от съответните институции, да насрочим ден и час за дискусия. Ще се радвам да го направим. Мисля, че тази акция може да се разшири и освен за военновалидите да се погрижим и за други групи възрастни хора, като творци, учени и т.н. Има го този ресурс, трябва да го използваме. Бих се радвал много, ако това начинание стане реалност.

Защо вие искате това да се случи?

Моята мотивация е да се чувствам добре. За мен като стоматолог не е важно единствено и само да печеля пари. Аз искам да се чувствам добре. **DT**



ИЗНЕНАДИ ПО ВРЕМЕ НА БУЛДЕНТАЛ:

Зала IV щанд АЗ
17 - 20 Май 2011г.

Посетете - имплантологичните дни по време на БулМедика/БулДентал

Теми:
Хирургични техники на имплантиране - Д-р Набих Надер
3D позициониране и планиране - Д-р Джонатан Флайнер
Протетични решения, Оклузия - Д-р Димитър Филчев,
зъботехник - Димитър Бистрев, Филип Каят
Нови техники на синуслифт и водено костно тъканна регенерация - Д-р Набих Надер

Научете - новостите в областта на имплантологията от нашия сайт

www.zimmer.vilem.bg

Поставете първия си имплант на 1/2 цена.







Zimmer Institute

Learn. Do. Excel.™

Фирма Вилем, София, ул. "Крум Попов" 62; тел: 0884 27 84 84, 02/ 866 22 57

СЗО срещу заплахата от грипна епидемия

ДАНИЕЛ ЦИМЕРМАН, ДТИ

Членовите на работна група, свикана от Световната здравна организация, постигнаха споразумение относно международна програма за повишаване на готовността за грипна пандемия, която застрашава общественото здраве по целия свят. Споразумението, което се очаква да осигури ясни правни режими и отговорности за всички заинтересовани страни, ангажирани с превенцията и контролирането на пандемията, е резултат от над тригодишни преговори, които започнаха през 2007 г. по време на бума на птичия грип в Югоизточна Азия. Очаква се споразумението да бъде ратифицирано по време на Световната здравна асамблея в Женева, Швейцария, през май.

Според съвместно изявление един от ключовите еле-



менти на споразумението ще бъде подобряването на сътрудничеството и обмена на информация между основните играчи, сред които СЗО, националните лаборатории и фармацевтичните производители. Достъпът до животоспасяващите ваксини и други помощи за бедни държави, които често не могат да произведат или да си позволят антивирусно лечение за населението, също ще бъде подобрен.

„Това споразумение насърчава глобалната здравна сигурност и солидарност във времена на пандемия“, заяви посланик Бенге Ансел-Хансен, който също председателстваше работната група. „Това

също така отразява уникално партньорство с производителите и съдържа конкретни мерки за сътрудничество едновременно с индустрията и гражданското общество.“

Поради нарастването на пътуванията локално разпространените грипни вируси придобиват все по-големи възможности да се превърнат в глобална пандемия, която застрашава живота на много хора, включително лекари и специалисти. Според последните потвърждения на СЗО вирусът H1N1, или свинският грип, който се появи за пръв път в Мексико в началото на 2009 г., е отнел живота на над 20 000 души по целия свят.-

Микроби заплашват пациентите, провеждащи ортодонто лечение

ДАНИЕЛ ЦИМЕРМАН, ДТИ

Ортодонтоските ретейъри са потенциален източник на вредни микроби, ако не се почистват внимателно, предупреждават специалисти от Великобритания. В поредица от изследвания, проведени в Института по дентална медицина UCL Eastman в Лондон, поне половината от всички изследвани ретейъри съдържали клетки кандига и стафилококи, както и метицилин-резистентни стафилококи ауреус – бактерии, неподатливи на широкоспектърно лечение, които могат да бъдат фатални за пациенти с компрометиран имунитет.

Кандига, които се откриват навсякъде по човешкото тяло – кожата, както и други части на тялото, могат да предизвикат инфекции. Освен всички останали инфекциозни състояния те се свързват и с орална кандигоза –

състояние, често причинено от недобре пасващи протези. Те не са нормални обитатели на устната кухина.

Изследователи сочат, че големият брой болестотворни микроби, открити в ретейърите, се дължи на лошо почистване, което им позволява да изградят резистентност и така да се разпространят и по други части на устната кухина, като например върху вътрешната страна на бузите и езика. Опасността от зараза е също висока заради честото сваляне и подмяна на ретейърите от пациентта, предупреждаха специалистите.

Препоръките са ръцете да се мият старателно преди и след поставяне на ретейърите. Добрата дентална хигиена, постигната с редовно миене на зъбите и използване на вода за уста, също спомага да държим болестотворните микроби далеч от устата. ДТ

Продажбата на Astra Tech във финална фаза

ДАНИЕЛ ЦИМЕРМАН, ДТИ



Слуховете за продажбата на денталния сектор на „Астра Зенека“ могат да се окажат верни, твърдят някои британски източници. Според агенция Ройтерс около двадесет фирми са заявили желание да закупят дялове от „Астра Тек“, шведския клон на компанията, в който се произвеждат импланти и други медицински продукти. В сряда акциите на „Астра Зенека“ на Лондонската стокова борса скочиха над 3000 пункта за първи път от февруари насам. -

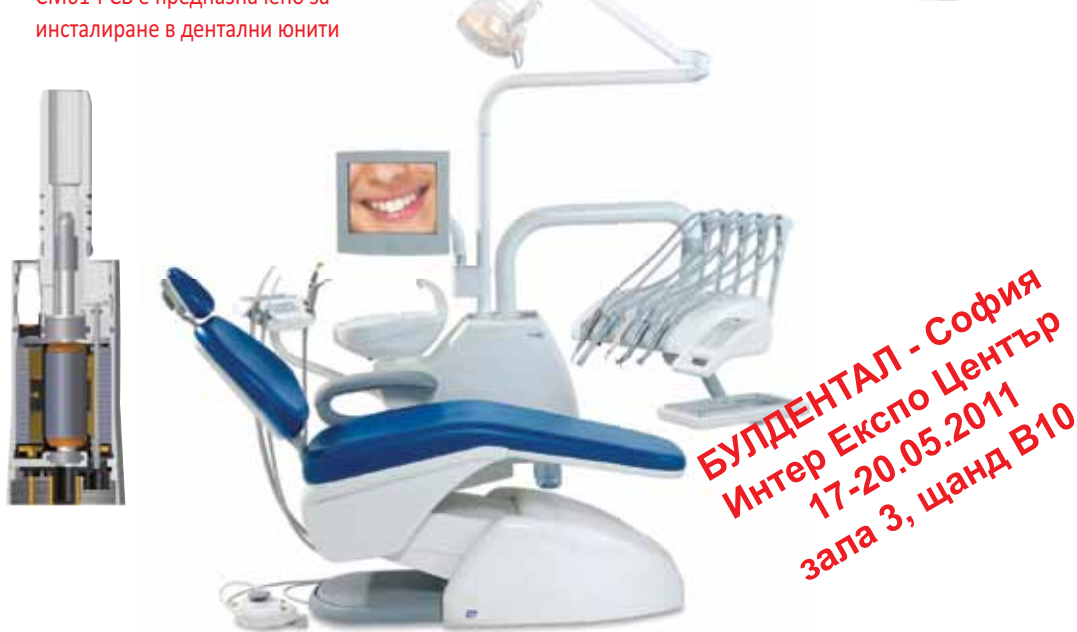Според потвърдена информация сред наддаващи-

те са фирми с частен капитал, както и конкурентни компании, като Straumann, DENTSPLY и Nobel Biocare.

В момента „Астра Тек“ генерира над \$500 приходи в световен мащаб и поддържа водеща позиция в пазара на дентални импланти в Съединените щати и Европа. Първите слухове за продажбата тръгнаха през октомври миналата година. Експертите сочат, че по този начин компанията цели да увеличи възвръщаемостта на акционерите, преди да изтекат патентите от продажбите на някои от лекарствата им през 2011 г. ДТ

ДЕНТАЛНИ ЮНИТИ с новата серия безчеткови електрически микромотори CM61

- Надежден и мощен електрически безчетков микромотор
- Най-късият сред мощните
- Вградена спрей система
- Вграден източник на LED светлина
- Цвят на светлината - дневна
- Стабилна скорост при променливо натоварване
- Защита от претоварване
- Без вибрации
- Изключително тих благодарение на минималното количество охлаждащ въздух
- Специалното електронно управление CM61-PCB е предназначено за инсталиране в дентални юнити



БУЛДЕНТАЛ - София
Интер Експо Център
17-20.05.2011
зала 3, щанд В10

MICRO MOTOR
Българската марка



МИКРОМОТОР ООД
ИЗЛОЖБЕН ЦЕНТЪР

1784 София, бул. Цариградско шосе 133
БИЦ-ИЗОТ, ет. 5, офис 529
Тел. (02) 971 83 36, тел./факс (02) 971 85 02
GSM (+359) 888 72 99 35

e-mail: micromotor@tea.bg; www.micromotor-bg.com



Кореново покритие чрез пластична пародонтална хирургия – успехи и възможни резултати според използваните хирургични техники

НИМОЛ ТОШ, СОФИЕН ТЮРКИ, БОЯНА ДАНЧЕВА, МАРК ДАНАН

ВЪВЕДЕНИЕ
Лечението на пародонталните рецесии (ПР) е често срещано желание на пациентите. Мотивът за консултация са неестетичният вид и хиперестезиите, до които могат да доведат пародонталните рецесии.

Miller през 1988 г. въвежда термина пластична пародонтална хирургия, чийто предмет на дейност е корекцията или отстраняването на аномалиите, дължащи се на аномалията и развитието на алвеоларната мукоза или на нейния травматизъм.

До този момент са описани, проучени и модифицирани множество техники от пластичната пародонтална хирургия, целящи покриването на откритите коренови повърхности.

Те включват коронарно преместено ламбо (КПА), епително-съединителнотъканна присадка (ЕСП), вмъкната съединителнотъканна присадка (ВСП), направлявана тъканна регенерация (НТР), индуцирана тъканна регенерация (ИТР) (фиг. 1–9). Целта на статията е чрез анализ на наличната научна литература да даде оценка на ефикасността на познатите пластични пародонтални методи, целящи кореново покритие.

ПАРОДОНТОЛОГИЯ, БАЗИРАНА НА НАУЧНИ ДОКАЗАТЕЛСТВА

Съществуват различни източници, доказващи клинично лечимостта на пародонталните рецесии. Такива са контролираните рандомизирани клинични изследвания, контролираните клинични изследвания и поредиците от клинични случаи.

В ерата на медицина, базираща се на факти, незадълбоченото сравнение на изследванията може да доведе до неточни интерпретации и не може да бъде считано за ефикасно при изготвяне на надеждни заключения.

За референтен стандарт на доказване се счита системният преглед на рандомизирани контролирани клинични проучвания. Той събира информацията от наличната литература под формата на кратък отговор на определен въпрос. Оценка, базираща се на доказано постигане на кореново покритие чрез различни хирургични техники, ще е важно средство за избор на решение и клинично предложение.

В ежедневната практика често се сблъскваме с пародонталните рецесии. Индикациите за кореново покритие са недобре овладяното гингивално възпаление, неефикасният плаков контрол, неестетичният аспект и хиперестезиите. Крайният резултат, който целим, е тоталното покритие на пародонталния дефект, с което да се улесни плаковият контрол, да се задоволят максимално естетичните изисквания, да се намалят и дори да се премахнат съществуващите коренови хиперестезии.

Сравнението на различните процедури за кореново покритие е възможно, при условие че са взети под внимание известни критерии за селекция (клас на пародонталната рецесия по Miller, засегнатата област). Необходима е стандартизация на процедурите: мотивация и обучение в методите за орална хигиена, етиологично пародонтално лечение, хирургични интервенции за кореново покритие, поддържаща пародонтална терапия.

Оценка на постигнатите резултати: пълно кореново покритие, частично кореново покритие, печелено на клиничен аташман, печелено на кератинизирани тъкани, коренова чувствителност, задоволяване на естетичните изисквания, болка и оперативни усложнения.

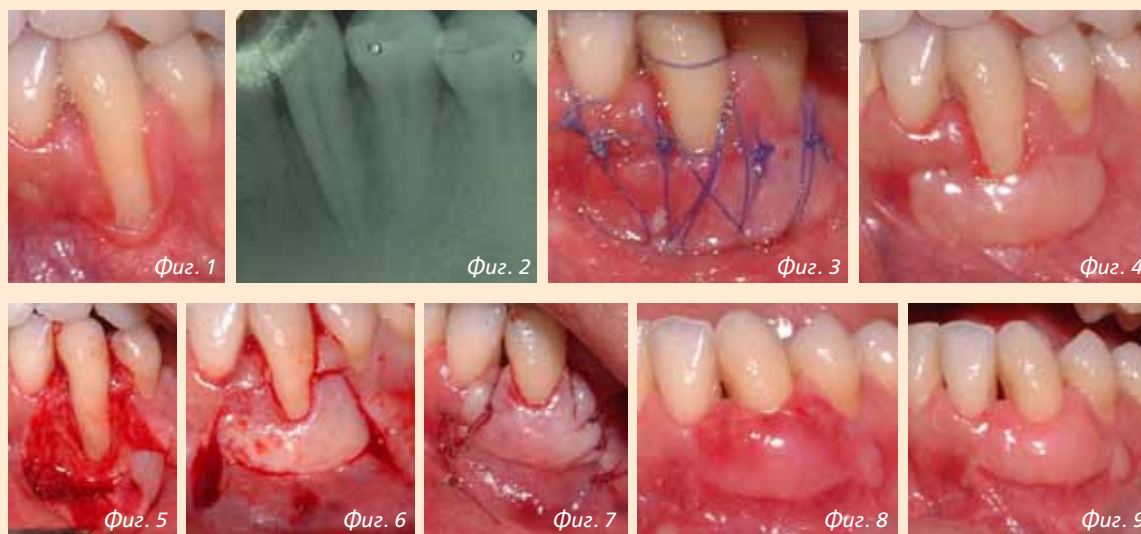
ИСТОРИЯ:

Екипът на Rossuzzo (2002) за първи път забелязва липсата на системни проучвания, отнасящи се до ефикасността на пластичните пародонтални техники при лечението на пародонталните рецесии.

Обзорът на системния печат, направен от тях, дава оценка на пародонталните покрития, получени чрез направлявана тъканна регенерация (НТР), епително-съединителнотъканна присадка (ЕСП), вмъкната съединителнотъканна присадка (ВСП) и коронарно преместено ламбо (КПА). Това проучване е последвано през 2003 г. от други, проведени от екипа на Oates&col. и на Clauser&col.

Тези 3 системни литературни обзора показват:

1. Всяка от проучените пародонтални техники води до цялостно или частично покритие.
2. Данните, отнасящи се до епително-съединителнотъканна присадка и латерално



Фиг. 1: Начална ситуация, 33 пародонтална рецесия клас III по Miller; фиг. 2: Рентгенография на 33; фиг. 3: По време на операцията, 33: епително-съединителнотъканна заместваща присадка; фиг. 4: Цикатризация, 33: създаване на прикрепена гингива; фиг. 5: Случай 1: 43 – след 8 седмици второ оперативно време от техниката на Veritoulis, ламбо в частична дебелина; фиг. 6: Случай 1: 43 коронарно преместено ламбо; фиг. 7: Случай 1: муконериостални шевове; фиг. 8: Случай 1: цикатризацията след 4 седмици; фиг. 9: Случай 1: цикатризацията на 2 години;

преместено ламбо, са ограничени.

3. Що се отнася до кореново покритие, при сходна печалба на аташман вмъкнатата съединителнотъканна присадка предоставя по-добри резултати спрямо получените чрез направлявана тъканна регенерация.

4. Използването на резорбируеми или нерезорбируеми мембрани не води до подобряване на резултатите на коронарно преместеното ламбо, взето само по себе си.

5. Резорбируемите и нерезорбируемите мембрани не дават различни резултати.

6. Използването на коренови кондиционери не би довело до клинични ползи.

7. Резултатите, сочещи пълно или частично кореново покритие, чувствително варират спрямо различните проучвания, които сравняват еднакви техники.

Спрямо други техники вмъкнатата съединителнотъканна присадка, изглежда, дава най-добрите резултати (таблица 1), поради което, що се отнася до техниките за кореново покритие, тя е предложена от различни екипи като референтна техника, или златния стандарт.

Литературният обзор на Rossuzzo&col. включва нерандомизирано проучване, а този на Oates&col. няма специфични изключващи критерии, като класификацията на Miller, височината на рецесията, състоянието на зъбите. Тези пропуски могат да са в основата на неточности за всяко едно от изследванията, изводите на които трябва да бъдат доказани отново.

От 2003 г. насам са проведени множество проучвания, засягащи кореновите покрития. Те ще позволят необходимата актуализация на знанията.

През 2008 г. гва екипа правят обзор на наличната научна литература. Екипът на Chambone&col. разглежда въпроса за ефикасността на вмъкнатата съединителнотъканна присадка. Екипът на Cairo&col. предлага коронарно преместеното ламбо за референтна техника.

Днес: Вмъкната съединителнотъканна присадка gold standard или коронарно преместено ламбо (съпоставка)

ВМЪКНАТА СЪЕДИНИТЕЛНОТЪКАННА ПРИСАДКА (ВСП)

Екипът на Chambone (2008) провежда обзор на системния литературен печат с цел да бъде даден отговор на въпроса: Вмъкнатата съединителнотъканна присадка може ли да се смята за техниката златен стандарт при лечение на пародонталните рецесии? Целта на изследването е да даде оценка за ефикасността на вмъкнатата съединителнотъканна присадка спрямо други техники при лечението на пародонталните рецесии от клас I и II по Miller от гледна точка на клинични и естетични резултати, поява на вторични ефекти, удовлетвореност на пациентите.

ХАРАКТЕРИСТИКИ НА ИЗСЛЕДВАНИЯТА

От 23 избрани изследвания 15 са проведени с протокол „разделена уста“, 17 – в

университетски гентални клиници върху общо 554 пациенти.

Вмъкнатата съединителнотъканна присадка е била сравнена:

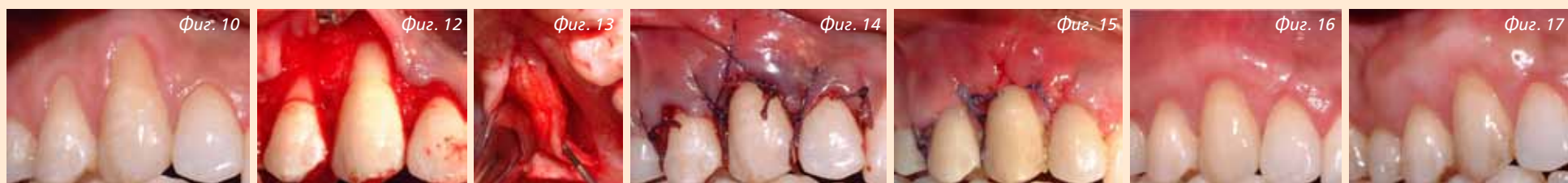1. с коронарно преместеното ламбо (КПА), с епително-съединителнотъканна присадка;
2. в комбинация с индуцирана тъканна регенерация (КПА + протеини от емайловата матрица, КПА + тромбоцитен концентрат), с направлявана тъканна регенерация (КПА + резорбируема мембрана, КПА + нерезорбируема мембрана);
3. сравнение между различните техники и вмъкнатото съединителнотъканно ламбо:

- съпоставка конвенционално КПА (ламбо в частична дебелина с експозиция на апикалната част на съединителнотъканната присадка) и обработка на кореновата повърхност с лимонена киселина в комбинация с КПА;
- съпоставка конвенционално КПА (ламбо в частична дебелина с експозиция на апикалната част съединителнотъканна присадка) и обработка на кореновата повърхност с тетрациклин в комбинация с КПА;
- съпоставка конвенционално КПА с техника на тунелизация;
- съпоставка конвенционално КПА + стандартна съединителнотъканна присадка и КПА + редуцирана присадка (големина/дебелина).

РЕЗУЛТАТИ:

Цялостно покритие на кореновата повърхност (ЦКП)

Най-добри резултати са постигнати с вмъкнатата



фиг. 10: Случай 2: начална ситуация, пародонтална рецесия на 13 клас II по Miller&14 пародонтална рецесия клас I по Miller; фиг. 11: Случай 2: Вестибуларно ламбо в частична дебелина в областта на 13 и 14; фиг. 12: Случай 2: Вземане на съединителнотъканна присадка от донорния палатинален участък; фиг. 13: Случай 2: шевове на коронарно преместеното ламбо върху вмъкнатата съединителнотъканна присадка; фиг. 14: Случай 2: цикатризацията след 1 седмица; фиг. 15: Случай 2: цикатризацията след 4 седмици; фиг. 16: Случай 2: цикатризацията след 2 години; фиг. 17: Начална ситуация, 11: пародонтална рецесия клас III по Miller;

съединителнотъканна присадка с максимум 96.1% ЦКП (таблица 2).

Разликата е чувствителна при сравняване с техниката на направляваната тъканна регенерация (коронарно преместено ламбо + резорбируема мембрана).

Частично покритие на рецесията

Най-добър резултат се постига с вмъкнатата съединителнотъканна присадка (таблица 2).

Разликата е чувствителна при сравняване на:

- техниките за НТР (КПА + резорбируема/нерезорбируема мембрана);
- техниките на ИТР (КПА + протеини от емайловата матрица).

Печелене на аташман

Всички техники позволяват печелене на аташман. Няма чувствителна разлика между различните техники.

Печелене на кератинизирана тъкан

Най-добри резултати са постигнати с вмъкнатата съединителнотъканна присадка.

Чувствителна разлика има при сравнение с:

- техниките на направляваната тъканна регенерация (коронарно преместено ламбо + резорбируема или нерезорбируема мембрана);
- техниката на направляваната тъканна регенерация в комбинация с костозаместващ материал (коронарно преместено ламбо + резорбируема мембрана + костозаместващ материал).

Задоволителна естетика

Във всички избрани за проучване изследвания, независимо от избора на пластична техника, постигнатият естетичен резултат е задоволителен за пациентите.

Резултатите, постигнати от две различни техники, е възможно да бъдат сравнени при проучванията тип „разделяне на устата“.

Achelmann-Reidy & col. (2001) отбелязват предпочитание към посеперативния облик при пациентите, претърпели вмъкнатата съединителнотъканна присадка и коронарно преместено ламбо в комбинация с протеини от емайловия матрикс (ПЕМ). Пациентите са дали по-добра оценка за естетичния вид, получен след КПА/ПЕМ.

Пациентите, които са претърпели вмъкнатата съединителнотъканна присадка и коронарно преместено ламбо, оценяват постигането на по-добър естетичен резултат след вмъкнатата съеди-

нителнотъканна присадка.

Пациентите не са имали особени предпочитания между резултатите от вмъкнатата съединителнотъканна присадка и направляваната тъканна регенерация.

БОЛКИ И СЛЕДОПЕРАТИВНИ УСЛОЖНЕНИЯ

Докладваните постоперативни усложнения са експозиция на мембраната, едеми, болки в областта на донорния участък в случаите на вмъкнатите съединителнотъканни и на епително-съединителнотъканните присадки.

Други резултати

Кореновото покритие, получено след техниките с присадка (ЕСП или ВСП), може да бъде подобро чрез постоперативна миграция на маргиналната гингива, покривайки част от остатъчната коренова рецесия (creeping attachment). Наличната литература върху механизмите на creeping attachment е ограничена, но се отбелязва наличието на коронарен creeping attachment в приемните участъци от 6 до 18 месеца след вмъкнатата съединителнотъканна присадка.

Обработка на кореновата повърхност

Наличните данни относно обработката на кореновите повърхности изглеждат противоречиви.

Деминерализацията на откритата коренова повърхност с лимонена киселина или с тетрациклин разтвор е въведена с цел да се подобри степента на съединителнотъканно свързване между откритата коренова повърхност и присадката, откривайки колагеновите влакна на цимента или на гентина.

И все пак избраните контролирани рандомизирани клинични проучвания сочат липсата на клинична полза от обработката на кореновата повърхност в асоциация с техниките за покриване на кореновата повърхност.

Заклученията от този обзорец преглед са:

1. Всички изследвани техники са довели до подобрения относно кореновото покритие, нивото на клиничния аташман, височината на кератинизираната тъкан.
2. Вмъкнатите съединителнотъканни присадки позволяват значително по-добро кореново покритие, печелене на клиничен аташман и на кератинизирана тъкан. Като цяло сравненията ни позволяват да считаме, че вмък-

натата съединителнотъканна присадка е референтната техника, що се отнася до техниките, целящи кореново покритие. Въпреки това реди сравнения между самостоятелната ВСП и самостоятелното КПА ще са необходими, за да се потвърди това твърдение.

3. Между проучванията и между техниките има много значителни различия в процентите частично и тотално кореново покритие. Като цяло ВСП дава най-добри резултати.

4. Малко са данните, даващи оценка на пациентите относно естетичния резултат, предпочитаната от тях техника и нивото им на дискомфорт.

5. Подобряването на клиничните резултати чрез creeping attachment не е сигурно.

6. Малко са контролираните рандомизирани проучвания с постоперативни резултати след повече от 12 месеца.

Този преглед потвърждава предишните получени резултати, разглеждащи тази тема, и също така сочи ВСП да се считат за златен стандарт при покриване на

кореновата повърхност (фиг. 10–16).

Въпреки това при определени условия КПА е по-лесната за изпълнение техника и предостава добри резултати (таблица 2).

Коронарно преместеното ламбо (КПА) се използва често в пародонталната хирургия. Техниката се базира на коронарното преместване на меките тъкани с цел да се покрие откритата коренова повърхност.

Тази техника може да бъде приложена самостоятелно или в комбинация с вмъкнатата съединителнотъканна присадка, с мембрана, с производни на емайловия матрикс (ПЕМ), с ацелуларния матрикс на гермата (АМД), плазма, богата на плакети (PRP).

Cairo, Pagliaro & Co. (2008) в направения от тях обзор на системната литература (обхваща 27 изследвания) си поставят за цел да дадат отговор на въпроса:

Каква е ползата от коронарно преместеното ламбо с различните възможни комбинации при покриване на рецесии от I и II клас по Miller?

Таблица 1: Rocuzzo 2002

Частично или тотално кореново покритие

(НТР – направлявана тъканна регенерация, ВСП – вмъкнатата съединителнотъканна присадка, КПА – коронарно преместено ламбо, ЕСП – епително-съединителнотъканна присадка)

Пластична пародонтална хирургия		Частично кореново покритие	Пълно кореново покритие
Направлявана тъканна регенерация	Min	60%	0%
	Max	87.10%	46.70%
Резорбируема мембрана	Min	48%	8%
	Max	85.7%	58%
ВСП	Min	76%	20%
	Max	96%	83.3%
ЕСП	Min	43%	8.57%
	Max	53.19%	11%
КПА	Min	55%	9%
	Max	91.2%	50%

Таблица 2 : Chambrone 2008

Частично или тотално кореново покритие

(ПЕМ – протеини от емайловия матрикс)

Пластична пародонтална хирургия		Частично кореново покритие	Пълно кореново покритие
Направлявана тъканна регенерация	Min	80.5%	28%
	Max	87%	46.6%
Резорбируема мембрана	Min	48%	8%
	Max	85.7%	58%
ВСП	Min	64.5%	10%
	Max	97.3%	96.1%
ЕСП	Min	53.2%	8.57%
	Max	50%	26.6%
КПА	Min	55%	9%
	Max	91.2%	50%
ПЕМ		95.1%	89.5%

РЕЗУЛТАТИ (ТАБЛИЦА 3):

Цялостно кореново покритие

Най-добри резултати се получават при следните комбинации, отколкото при самостоятелно изпълнение на коронарно преместено ламбо:

- коронарно преместено ламбо + вмъкнатата съединителнотъканна присадка;
- коронарно преместено ламбо + производни на емайловата матрица.

Не се наблюдава подчертана разлика между самостоятелното изпълнение на коронарно преместено ламбо и другите комбинирани техники:

- КПА + мембрана;
- КПА + ацелуларен гермален матрикс;
- КПА + богата на плакети плазма (PRP).

Частично покритие на рецесията (печалба на аташман) печалба на кератинизирана тъкан

Най-добри резултати се получават при следните комбинации (сравнено със самостоятелно коронарно преместено ламбо):

- коронарно преместено ламбо + вмъкнатата съединителнотъканна присадка;
- коронарно преместено ламбо + производни на емайловата матрица.

Когато КПА + вмъкнатата съединителнотъканна присадка е приета за референтна хирургична техника, нито една друга комбинация не е по-ефикасна за редуциране на кореновата рецесия, печалба на аташман и печалба на кератинизирана тъкан.

Коренова чувствителност

Малко са изследванията, оценяващи кореновата чувствителност след хирургичната интервенция, целяща покритие на кореновата повърхност.

Поради хетерогенността на резултатите не е било възможно провеждането на нито един метаанализ. Автори цитират непубликувана разработка: Cortellini & Colekтив (2008) сравняват КПА с КПА + вмъкнатата съединителнотъканна присадка. Спрямо двете техники нито една разлика не е отбелязана относно кореновата чувствителност.

Mc Guire, Nunn & col. (2005) упоменават само един случай на постоперативна чувствителност с КПА + ПЕМ и нито един случай след КПА + ВСП.

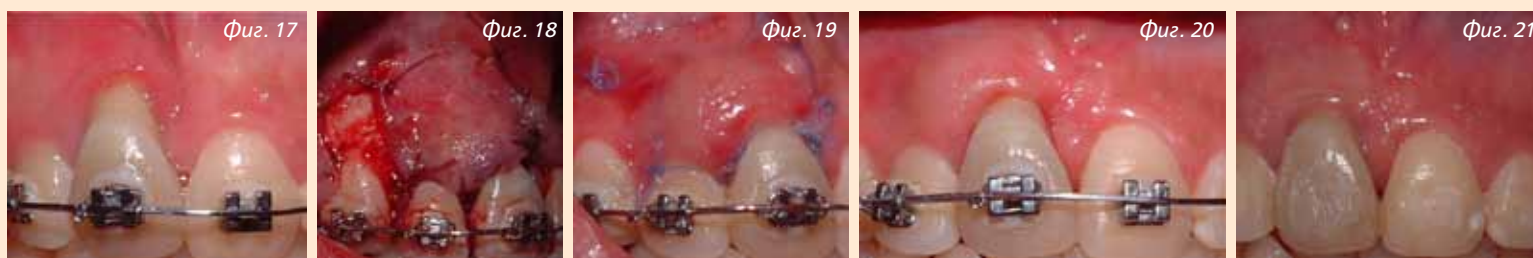Покриване на естетичните изисквания/Болки и следоперативни усложнения

Резултатите са същите като направените в литературния обзор на Chambrone&col.

ДРУГИ РЕЗУЛТАТИ

Резултатите в това изследване потвърждават, че коронарно преместеното ламбо е надеждна пластична хирургична пародонтална техника. Процедурата позволява намаляване на пародонталните рецесии и често пълно покриване на кореновата повърхност.

Единствено две комбинации позволяват постигането на по-добри резултати спрямо самостоятелното КПЛ:



фиг. 17: Начална ситуация, 11: пародонтална рецесия клас III по Miller; фиг. 18: По време на операцията: смесено ламбо, преместено латерално върху 11, покриващо вмъкната съединителнотъканна присадка; фиг. 19: Цикатризацията след 1 седмица; фиг. 20: Цикатризацията след 2 месеца; фиг. 21: Резултатът след 2 години преди свалянето на многоключалковата система.

КПЛ + вмъкната съединителнотъканна присадка и КПЛ + протеини от емайловия матрикс, като по-добри резултати са резултатите с КПЛ + вмъкната съедини-

телнотъканна присадка за частично или пълно кореново покритие.

Клиничните резултати на вмъкната съединителнотъканна присадка могат да

бъдат обяснени с кръвоснабдяването на периоста и на ламбото, което подsigурява преживяемостта на съединителнотъканната присадка.

РАЗМЕРИ НА СЪЕДИНИТЕЛНО-ТЪКАННАТА ПРИСАДКА

Zuchelli&col. сравняват различни размери на съединителнотъканни присадки. Изглежда, че размерът на съединителнотъканната присадка и позиционирането ѝ над емайло-циментовата граница (ЕЦГ) не оказват влияние върху резултатите. Авторите предпочитат по-малка съединителнотъканна присадка, непренаваща или съвсем леко ЕЦГ. Показват по-задоволителни резултати в естетичен план за едно и също покритие в тази ситуация.

ЛИПСА НА ДОНОРЕН УЧАСТЪК НА НЕБЦЕТО

Що се отнася до КПЛ + протеини от емайловия матрикс, тази техника има предимството да е ефикасна и несложна процедура.

Относно КПЛ + ацелуларна дермална матрица (АДМ), внесена, за да се избегне необходимостта от донорен участък, не е докладвана никаква разлика между самостоятелното КПЛ и КПЛ + АДМ.

По същия начин остава да бъде доказана ефикасността на КПЛ + АДМ.

КПЛ + мембрана (НТР) не показва по-добри резултати от самостоятелното КПЛ и е с ограничена индикация предвид високата процент на постоперативните усложнения (експозиция на мембраните)

КРАТКОСРОЧНИ РЕЗУЛТАТИ

Amarante&col. (2000) показват резултати от 1 до 6 години. Резултатите от 6 години не могат да бъдат взети под внимание предвид броя на отсъстващите пациенти за този период. Авторите показват подчертано намаляване на ЦКП за периода от 6 месеца в сравнение с тези от 6 месеца и от 1 година. Допълнително може да се отбележи появата на нови ПР върху незасегнати преди участъци, причинено от продължаващо травматично четкане, което подчертава важността на поддържащата пародонтална терапия, която е ключът за поддържането на дългосрочни резултати.

Заклученията от този метаанализ са:

1. Коронарно преместеното ламбо е сигурна техника с предвидими резултати.
2. В комбинация с вмъкната съединителнотъканна присадка или произхождащи от

емайловата матрица продукти подобрява възможността за ЦКП и да подобри ЧКП при ПР от клас I & II по Miller (фиг. 17–21).

3. Мембраните не подобряват клиничните резултати на КПЛ сами по себе си.

4. Противоречиви резултати са свързани с използването на производни от ацелуларната дермална матрица с КПЛ.

Коя техника да изберем все пак?

Екипът на Chambrone (2010) е осъществил обзор на системната литература с цел да отговори на въпроса:

Каква е ефикасността на различните пластични пародонтални техники при лечението на пародонталните рецесии?

Характеристики на изследванията

От 24 избрани публикации за период повече от 6 месеца 14 са разгледани според протокола „разделена уста“, 10 са проведени според един и същи протокол за общо 599 пациенти.

Използваните техники са били:

4. епителна съединителнотъканна присадка (ЕСП);
5. латерално преместено ламбо (ЛПЛ);
6. коронарно преместено ламбо (КПЛ);
7. вмъкната съединителнотъканна присадка, самостоятелна или в комбинация с ЛПЛ или КПЛ;
8. комбинациите от водена тъканна регенерация (индуцирана) с ЛПЛ или КПЛ;
9. комбинациите от направявана тъканна регенерация (КПЛ + резорбируема мембрана, КПЛ + нерезорбируема мембрана).

РЕЗУЛТАТИ:

Тотално кореново покритие (ТКП)

Най-добри резултати са постигнати с коронарно преместеното ламбо в комбинация с протеини от ацелуларната емайлова матрица с максимален процент на ЦКП от 96,1% (таблица 4).

Частично кореново покритие

Най-добри резултати са постигнати с коронарно преместеното ламбо в комбинация с вмъкната съединителнотъканна присадка (таблица 3).

Печалба на атамман

Всички техники позволяват печалба на атамман. Няма чувствителна разлика между различните техники.

Печелене на кератинизирана тъкан

Най-добрите постигнати резултати са с вмъкната съединителнотъканна присадка. Чувствителна разлика има при сравняване на:

Таблица 3: Cairo 2008

Частично и тотално кореново покритие (печалба на кератинизирана тъкан, коренова чувствителност, естетика, усложнения)

(M – мембрана, АДМ – ацелуларна дермална матрица, БПП – богата на плакети плазма)

Cairo 2008	ЦКП	RR	Печалба на кератинизирана тъкан	Коренова чувствителност Няма метаанализ	Естетика според пациента Няма метаанализ	Следоперативни усложнения
КПЛ	+	+	+			
КПЛ + ВСП	+++	+++	+++		+	Едем Болки в донорния участък
КПЛ + М	+	+	+			Експозиция на мембраната
КПЛ + ПЕМ	++	++	++	+	++	
КПЛ + АДМ	+	+	+		++	
КПЛ + БПП	+	+	+			

Първият и Единствен
разтвор за уста
съдържащ

ДИКЛОФЕНАК

НОВО

Глимбакс е нестероидно противовъзпалително средство.
Глимбакс е показан за симптоматично лечение на възпаления на устната кухина, придружени с болка (например: винивити, стоматити, фарингити), както и болки вследствие лечение или вливане на зъб.

За изплакване или вливане 2 до 3 пъти дневно с по 15 мл разтвор.

Glimbax™
0,074% Diclofenac Solution

• техниките за НТР (коронарно преместено ламбо + резорбируема или нерезорбируема мембрана);

• техниките за НТР в комбинация с костозаместващо вещество (коронарно преместено ламбо + резорбируема мембрана + костозаместител).

ЗАДОВОЛЯВАНЕ НА ЕСТЕТИЧНИТЕ ИЗИСКВАНИЯ

Независимо от използваната техника във всички избрани публикации пациентите са доволни от постигнатите резултати, без да имат особени предпочитания.

БОЛКИ И ПОСТОПЕРАТИВНИ УСЛОЖНЕНИЯ

Резултатите са същите като упоменатите в предишните 2 изследвания, като пациентите отново имат предпочитание за техниките без втори оперативен палатинален участък.

ЗАКЛЮЧЕНИЯТА ОТ ОБЗОРА НА СИСТЕМНАТА ЛИТЕРАТУРА СА:

7. Всички изследвани техники позволяват да се постигне подобрение на нивото на пародонталната рецесия, нивото на клиничния аташман, височината на кератинизираната тъкан.

8. Коронарно преместените ламба, асоциирани с вмъкната съединителнотъканна присадка, позволяват чувствително по-добри резултати относно кореново покритие, печелене на клиничен аташман и печелене на кератинизирана тъкан спрямо техниките на направлявана тъканна регенерация с резорбируеми мембрани.

9. Има забележителна разлика между процентите на частично и тотално кореново покритие и в отделните изследвания и според различните техники.

10. Малко са наличните данни на различните гентални лекари, оценяващи естетичните резултати, предпочитаната от тях техника или степента на дискомфорт.

11. Малко са рандомизирани контролни изследвания с постоперативни резултати над 12 месеца.

Този обзор на литературата потвърждава предишните резултати с ефикасността на ВСП, КПЛ 9 (самостоятелно или в комбинация) и НТР за кореново покритие при клас I и II дефекти.

Техниката на КПЛ + протеини от емайловия матрикс може да е алтернатива на КПЛ + НТР и да се избегне дискомфортът в областта на палатиналния донорен участък.

Във всички случаи, ако се очаква освен кореновото покритие и печалба на аташирана гингива, изглежда, че ВСП е най-подходящата техника.

ЗАКЛЮЧЕНИЕ

Всички от изследваните пародонтални хирургични техники позволяват частично

или цялостно кореново покритие.

Вмъкнатата съединителнотъканна присадка е пародонталната пластична техника, чрез която се постигат подчертано по-добри резултати относно кореновото покритие, печелене на аташман и печалба на кератинизирана тъкан спрямо другите изследвани техники. Тя може да доведе до известен дискомфорт в областта на донорния участък.

Коронарно преместеното ламбо е надеждна техника, семпла, която не изисква па-

латинален донорен участък. Техниката позволява намаляване на пародонталната рецесия и често пълно кореново покритие.

Комбинацията на коронарно преместено ламбо с протеини от емайловия матрикс позволява добро кореново покритие и по-заговорителна естетика от страна на пациентите.

Бъдещите изследвания трябва да вземат под внимание клиничните параметри (ниво на аташман, пародонтални рецесии, кератинизирана тъкан), но също така

и дебелината на гингивата. Трябва да се проведе задълбочено изследване, включващо оценката на пациентите (за-

доволяване на естетичните изисквания, предпочитания и остатъчна болка) и с по-дългосрочни резултати. **DT**

Информация за авторите:

Нимол Тош е асистент в Катедра „Пародонтология“, Стоматологичен факултет Париж 5, и в болница „Енри Мондор“ – Албер Шеневие – Кретеј

Софиен Тюрки е преподавател по пародонтология, специалност имплантология – Тунис

Бояна Данчева е специалист в Катедра „Пародонтология“, Стоматологичен факултет Париж 5.

Марк Данан е преподавател по пародонтология, ръководител на специализация по пародонтология и орална имплантология – Сф – Париж 5





грижим се за здрави усмивки

TePe четки с Вашето лого

■ TePe Select - medium, soft, extra soft
Select е забележителна четка за зъби, с високо качество, удобна дръжка, конусовидна глава за по-добър достъп и косъмчета със закръглени краища за гладко почистване. Select Compact с най-малката глава е популярна сред децата, но и сред възрастните, които предпочитат по-малка четка за зъби. Подходяща е за тези, които страдат от рефлекс на повдигане.

■ TePe Classic - medium, soft, extra soft
Четката за зъби Classic има правоъгълна форма и удобна за потребителя дръжка. Препоръчва се за употреба от възрастни, които предпочитат малко по-голяма глава за тяхната четка.

■ TePe Select Compact kid - medium, soft, extra soft
Четка за зъби с малка конусовидна глава и дръжка. Тя предоставя добро захващане както за малките детски ръчички, така и за възрастните, които помагат на детето при миенето на зъбите.

Предлагани четките за зъби
TePe select - classic – kids

150 броя	1,15 лева/брой
500 броя	1,10 лева/брой
1000 броя	1,05 лева/брой

без ддс

Също е възможно да се отпечатат:
TePe proximal, special care, impl/ort, interspace, compact tuft. За повече информация телефон - 02 / 8583272



Печат на задната страна на четката за зъби

Произведено в Швеция

За да получите директна информация, моля, изпратете ни Вашия имейл адрес.



Продукти за орална хигиена

ул. Дойран 15, вх. Б, ет.3
тел: 02 / 8583272
www.placaid.com
e-mail: placaidbg@gmail.com