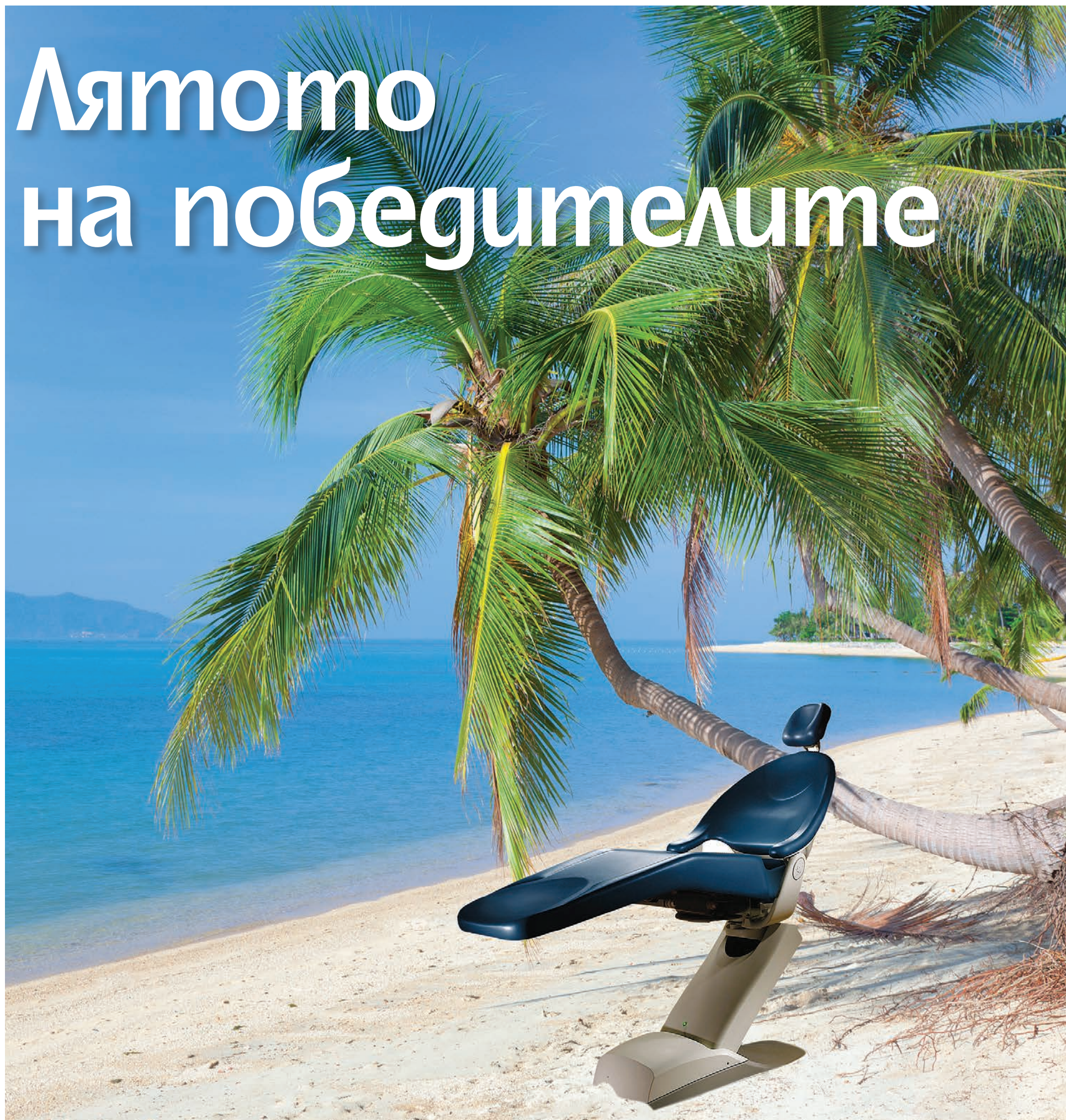

Лятото на победителите



Какъв по-добър повод за специален летен брой на вестника от този, посветен на победителите в конкурса „Усмивка на годината 2014“, и какъв по-добър повод за брой, представящ работата на всички, които отнесоха със себе си престижните статуетки, от

летния ни брой, който избираме да изглежда малко по-различно и в който целият ни екип е „взрадил“ порции лятно настроение.

Настоящият „Дентал Трибюн“ е посветен на клиничните случаи, победили в престижния конкурс, който раздаде своите награди в края на месец май.

След като в миналия брой поместихме информация за личностите – автори на победилите случаи, сега идва ред да видим и самата им клинична работа.

На следващите страници ще проследите в детайли фотодокументацията на шестимата специалисти, които бяха

отличени от тримата световни авторитети – членовете на журито Саша Иванович, Нитцан Бичачо и Франческо Мангани, и които украсиха клиниките и кабинетите си с престижната статуетка.

Представяме ви победителите в основните категории на конкурса на „Дентал Три-

бюн“: „Комплексно естетично възстановяване“, „Керамични възстановявания“, „Композитни възстановявания“, „Розова естетика“, „Ортодонтички случаи“ и „Имплантологичен случай“.

Честито на победителите, а на вас – приказно лято! **DT**

Български клинични случаи ще бъдат публикувани в онлайн библиотеката gIDE Library

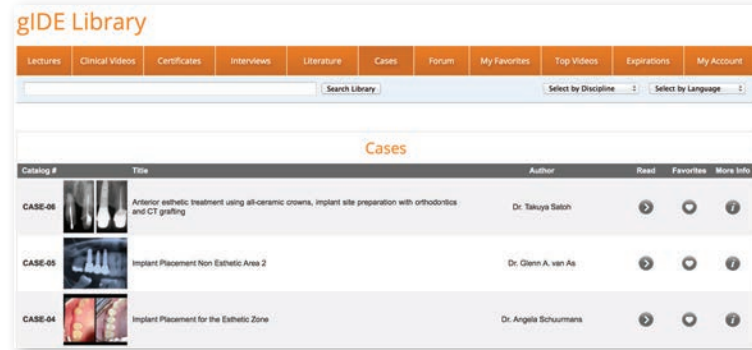
DENTAL TRIBUNE BULGARIA

По време на седмата церемония по награждаването в конкурса „Усмивка на годината“ един от световно-известните членове на журито – г-р Саша Йованович, поднесе изненада на всички, свързани с конкурса. Малко преди събитието той анонсира, че най-добрите клинични случаи ще бъдат публикувани в онлайн библиотеката на признатата в цял свят платформа за дентално образование gidedental.com

„Случаите тази година са на-

истина впечатляващи, затова бих искал да предложа следното: с удоволствие ще публикуваме pdf файловете на заелите първо и второ място във всяка от основните шест категории в Gide Library, меню Case Library. Вярвам, че това ще бъде голяма чест и признание за победилите доктори в конкурса.“ Това сподели в своето обръщение големият кланицист г-р Йованович.

Оказаната на българските зъболекари чест идва в отговор на високото ниво, което те са представили в своите слу-



чаи. С това конкурсът „Усмивка на годината“ се утвърждава като формат, излъчващ насто-

ящи и бъдещи лектори, автори на статии и водещи дентални специалисти. **DT**

Проведоха се избори за ново ръководство на БЗС

DENTAL TRIBUNE BULGARIA

На 30 май 2014 г. в к.к. Златни пясъци се проведе редовният изборен конгрес на БЗС, по време на който бе избрано ръководство на съсловната организация, което да я управлява по време на следващия тригодишен мандат. За председател на Българския зъболекар-

ски съюз бе преизбран г-р Борислав Миланов, а новият главен секретар на организацията е г-р Николай Шарков.

Новият председател на Комисията по професионална етика е г-р Боряна Нецова от Столичната районна колегия, а контролната комисия ще се ръководи от г-р Константин Даков

от Пловдивската районна колегия. За заместник-председатели на организацията и ръководители на отделни нейни комисии бяха избрани, както следва: г-р Ирена Божидарова (Комисия по дентална практика и професионална защита), г-р Георги Димов (Комисия по изготвяне и приемане на Национален рамков



Д-р Борислав Миланов



Д-р Николай Шарков

Още по-добро решение за поставяне на импланти в тесни пространства



NICE

Alpha Bio Тес представя новия NICE - тънък имплант с диаметър само 3,2 мм за всички дължини, разработен специално за тесни алвеоларни гребени и ограничени пространства между съседни зъби или корени.

Изберете NICE и ще получите:

- Отличен контакт с костта
- Висока първична стабилност
- Бързо контролирано навиване
- Нова протетика с високо качество и разнообразен дизайн
- Оптимално съчетание на конична и хексагонална връзка имплант-абатмънт
- Дълготрайни отлични естетични резултати

AlphaBio
Implantology

„Медина Био“ ООД

Централен офис
Гр. София ж.к. Овча купел
Ул. Костур №18 офис 2

www.meditina-bio.com

Тел.: 0899 145 801
0899 145 805

Офиси в градовете
Пловдив, Габрово и
Варна

DENTAL TRIBUNE

INTERNATIONAL IMPRINT

Licensing by Dental Tribune International
Group Editor Daniel Zimmermann
newsroom@dental-tribune.com
+49 341 48 474 107

Clinical Editor Magda Wojtkiewicz
Online Editors Yvonne Bachmann
Claudia Duschek
Copy Editors Sabrina Raaff
Hans Motschmann

Publisher/President/CEO Torsten Oemus

Director of Finance & Controlling Dan Wunderlich

Business Development Manager Claudia Salwiczek

Event Manager Esther Wodarsk

Media Sales Managers
Matthias Diessner (Key Accounts)
Melissa Brown (International)
Peter Wittczek (Asia Pacific)
Maria Kaiser (North America)
Veridiana Mageswki (Latin America)
Hilune Carpentier (Europe)

Marketing & Sales Services Nadine Dehme
Nicole André

Accounting Karen Hamatschek

Executive Producer Gernot Meyer

Dental Tribune International
Holbeinstr. 29, 04229 Leipzig, Germany
Tel.: +49 341 48 474 302 | Fax: +49 341 48 474 173
www.dental-tribune.com
info@dental-tribune.com

Regional Offices

Asia Pacific
Dental Tribune Asia Pacific Limited
Room A, 20/F, Harvard Commercial Building,
105-111 Thomson Road, Wanchai, Hong Kong
Tel.: +852 3113 6177 | Fax: +852 3113 6199

The Americas
Tribune America, LLC
116 West 23rd Street, Ste. 500, New York, N.Y.
10011, USA
Tel.: +1 212 244 7181 | Fax: +1 212 244 7185

ОФИС БЪЛГАРИЯ

Издава Dental Tribune България ЕООД
София 1421, кв. „Лозенец“,
ул. „Крум Попов“ 56-58
тел.: +359 2 416 71 73
office@dental-tribune.net
www.dental-tribune.net
www.dental-tribune.com
Действителен собственик:
Уляна Винчева
Предоставяната информация
е съгласно чл. 7а, ал. 3 от ЗЗДПД.
Главен редактор Уляна Винчева
Отговорен редактор г-р Ива Димчева
Редактори г-р Владимир Ашчиев
г-р Надежда Куомджиева
г-р Петър Парнаров
Дизайн и прегледчат г-р Надежда Куомджиева
Превод г-р Ива Димчева
г-р Александър Апостолов
Иванна Кавръкова
Гая Христова
Коректор Гая Христова
Реклама Николина Илиева
тел.: 0897 958 321

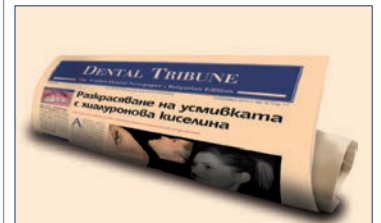Автори в броя
г-р София Рихи, зм. Стефан Петров,
г-р Борислав Рангочев, г-р Красимир Златев,
зм. Константин Фиалковски, г-р Галина Белева,
г-р Ясен Димитров, зм. Николай Филев,
Даниел Изгерго Ханин,

Печат „Спектър“ АД
Българското издание на Dental Tribune е част от групата Dental Tribune International – международно издание на 20 езика, разпространявано в над 55 държави.
Съдържанието, преведено и публикувано в този брой от Dental Tribune International, Германия, е с авторското право на Dental Tribune International GmbH. Всички права запазени. Публикувано с разрешение на Dental Tribune International GmbH, Holbeinstr. 29, 04229, Лайпциг, Германия. Възпроизвеждането по какъвто и да било начин и на какъвто и да е език, изцяло или частично, без изричното писмено разрешение на Dental Tribune International GmbH и Dental Tribune България ЕООД е абсолютно забранено. Dental Tribune е запазена марка на Dental Tribune International GmbH. Редакцията не носи отговорност за съдържанието на публикуваните реклами в броя.



DENTAL TRIBUNE
The World's Dental Newspaper - Bulgarian Edition

Очаквайте
АБОНАМЕНТ 2015
с нови предложения!



Създателят на Steigmann Institute идва в България

Майсторът на мениджмънта на меките тъкани – д-р Мариус Стейгман, ще изнесе лекция и практически курс през ноември в столицата

Основателят и ръководител на световноизвестния The Steigmann Institute (www.steigmann-institute.com) пристига в страната ни по покана на компанията Implant BH – официален вносител на BioHorizons за България, като в рамките на един ден ще изнесе лекция и практически курс на тема „Мениджмънт на меките тъкани в естетична зона“. Събитието ще се проведе на 7 ноември в хотел „Хилтън“ в столицата.

Д-р Мариус Стейгман завършва дентална медицина в Университета на Ноймаркт през 1987 г., като през 2005 г. с почести му е присъдена докторска степен в същия университет. Д-р Стейгман е член на Международния конгрес на оралните имплантолози (ICOI) и на управителния съвет на Немската асоциация по орална имплантология (DGOI). Награден е с медала Semmelweis на Отдела по орална и лицево-челюстна хирургия към денталния факултет на Университета на Будапеща. Изнася редица лекции и обучения по цял свят, включително към Университета в Мичиган (Отдел по пародонтология), Бостънския университет (Отдел по орална и лицево-челюстна хирургия), Университета в Пенсилвания (Отдел по ендодонтия), Университета в Сегед, Унгария, и Университета в Тимишоара, Румъния (Отдел по имплантология). Почетен професор е на университета Carol Davila в Букурещ. Притежава частна практика в Некарземонд, Германия.

Д-р Стейгман води и програма за едногодишен майсторски клас по клинична имплантология в рамките на образовател-

ната платформа Tribune SME (Clinical Masters Program), включващ 100 часа онлайн и офлайн обучение, разпределени в 4 модула, покриващи всички аспекти в имплантологията.

Steigmann Institute е частен образователен център, основан през 2006 година. Мисията на института е денталните лекари да научат всичко по отношение на денталните имплантати. Основният фокус е управлението на меките тъкани и костната регенерация. Steigmann Institute се намира в красивия немски град Хайделберг. Като петия най-голям град в щата Баден-Вюртемберг, Хайделберг е част от плътно населения регион Рейн-Некар. Градът е популярна туристическа дестинация заради многобройните романтични и живописни градски пейзажи.

Самият д-р Стейгман коментира през „Дентал Трибюн“: „През годините осъзнахме, че специфичните умения за работа с тъканите са приоритет в имплантатното лечение. Нужно е модифициране на работата с меките тъкани според специфичната анатомия и биотипа на всеки пациент. По тази причина курсовете към Steigmann Institute имат за приоритет да преподават тези специфични и актуални техники по време на хирургичната и протетичната част по уникален и изчерпателен начин. Практическата работа върху тъкани, наподобяващи човешките, спомага за внедряването на най-новите научно базирани хирургични подходи в ежедневната практика. Осъзнавайки, че съществува нужда от структуриран подход по отношение на изучаването на меките тъкани, ние преподаваме пълно-



„Д-р Стейгман е уникален учител и клиницист. Той има способността да предава съвременните клинични знания по лесен за разбиране начин. Известен лидер е в естетичната реконструктивна дентална медицина. Не пропускайте шанса да се учите от този майстор клиницист.“

Team Atlanta – д-р Морис Салама, д-р Дейвид Гарбър, д-р Хенри Салама

то разнообразие от мекотъканни интервенции за всяка зона в устната кухина: 1) за костна аугментация; 2) за естетичната зона; 3) протетично управление на меките тъкани.

Лекцията, която д-р Мариус Стейгман ще изнесе в София, ще се фокусира върху различни подходи, използващи средствата на съвременната хирургия и протетика за оформяне на естетичен профил на меките тъкани, както и средствата за дългосрочна поддръжка. Практическият курс ще даде възможност курсистите да се запознаят от първа ръка с хирургичните техники под наблюдението и напътствията на д-р Стейгман. DT

ПРОГРАМА:

ЛЕКЦИЯ: МЕНИДЖМЪНТ НА МЕКИТЕ ТЪКАНИ В ЕСТЕТИЧНА ЗОНА

ЧАС	ТЕМА
9:00–10:30	Преходна зона на меките тъкани – описание – мениджмънт <ul style="list-style-type: none"> Разрез в естетична зона Различни дизайни на ламбото в естетична зона <ul style="list-style-type: none"> за GBR за подобряване на меките тъкани за създаване на кератинизирана гингива за постигане на еластичност на меките тъкани
10:30–11:00	Кафе пауза
11:00–13:00	Дизайн на ламбото, различни аспекти на разрези и зашиването <ul style="list-style-type: none"> Естетично вестибуларно ламбо, ролково ламбо, ламбо на краче Техники за разкриване на импланти Техники на зашиване за напреднали

ПРАКТИЧЕСКИ КУРС ВЪРХУ МОДЕЛ СВИНСКИ ЧЕЛЮСТИ

14:00–17:30	Дизайн на ламбото в естетична зона. Костна аугментация <p>Курсът се провежда върху свински челюсти.</p> <ul style="list-style-type: none"> Разрези и зашиване Естетична хирургия на меките тъкани Поддръжка и реконструкция на папилите Илюзия за папила
-------------	--

Имплант Би Ейч има удоволствието да ви покани на ДЕНТАЛНОТО СЪБИТИЕ НА 2014:

“МЕНИДЖМЪНТ НА МЕКИТЕ ТЪКАНИ В ЕСТЕТИЧНА ЗОНА”
7 ноември 2014, Хилтън х-л, София

Лекция и практически курс при **световноизвестния имплантолог д-р Мариус Стейгман**, основател и директор на имплантологичния институт The Steigmann Institute.

В лекционния курс:

- Разрез в естетичната зона
- Различни дизайни на ламбото за естетичната зона
 - за GBR
 - за възстановяване на меките тъкани
 - за създаване на кератинизирана гингива
 - за постигане на еластичност на меките тъкани
- EBF в естетичното букално ламбо, roll flap, pedicular flap, техники за разкриване на меките тъкани
- Техники за зашиване

В практическия курс за дизайн на ламбо в естетична зона:

- Разрез и зашиване върху свински челюсти
- Естетична хирургия в меките тъкани
- Поддръжка и реконструкция на папилите
- Papillary illusion

Лекция: Мениджмънт на меките тъкани в естетичната зона - **цена 350 лв.**
Практически курс: Дизайн на ламбото в естетичната зона за костна аугментация – **цена 500 лв.**

Присъстващите на лекцията на д-р Стейгман са поканени на презентации **“Клинични случаи с имплантната система BioHorizons”**, които ще бъдат представени от водещите български имплантолози д-р Пресиян Кръстев и д-р Павел Панов. Начален час: **14.00, х-л Хилтън**

Имплант Би Ейч има удоволствието да ви покани на:

ФАНТОМЕН КУРС ПО ОРАЛНА ИМПЛАНТОЛОГИЯ
8 и 9 ноември 2014, Дентален център Медикъл Дент, София

При водещия български имплантолог **д-р Бранимир Кирилов**, основател на дентален център Медикъл Дент.

Във фантомния курс:

- Планиране и лечение с импланти
- Видове имплантни системи – сравнителен анализ
- Операции за поставяне на импланти във фронтален и дистален участък в горна и долна челюст
- Костна аугментация – критичен анализ. Операция за синус лифт с латерален достъп
- Планиране на протетични конструкции за лечение с импланти

Обучението е разделено на четири модула, с обща продължителност 2 дни и включва цялостната процедура по имплантиране. Провежда се върху изкуствен пациент, но изцяло при реални условия, в дентален център Медикъл Дент. Моделите на горна и долна челюст съвсем точно копират анатомията на пациенти за имплантиране със значителна редукция на зъбите.

Цена 1300 лв. – местата са ограничени!

1407 София, кв. Лозенец, ул. Бигла 60

(02) 865 00 75

office@implanti.bg, www.implanti.bg

ПОБЕДИТЕЛ В КАТЕГОРИЯ:

„Комплексно естетично възстановяване“

Д-р Софиен Риахи, Дентална клиника „Медикъл Дент“, София,
и зъботехник Стефан Петров, зъботехническа лаборатория Dentably, София

Пациентката В.Б., на 33 г., посети клиниката, недоволна от вида на усмивката си. Прегледът установи наличието на металокерамични корони на зъби 11 и 21, които са свързани в блок, с лоша маргинална адаптация и неадекватна форма и цвят. Зъбите не бяха почиствани скоро и се бяха натрупали налепи и калкулус. Бяха снети фотодокументация и ситуационни отпечатащи за диагностика и планиране.

След анализ на случая и изработване на дигитален дизайн на усмивката на пациентката бе предложен план на лечение, който включва:

- професионално почистване и полиране на зъбите;
- 3 сеанса клинично избелване със система Pure power (38% водороден пероксид);
- изработване на осъщечен проект по дигиталния проект на усмивката;
- отстраняване на металокерамичните корони;
- 1 mm гингивектомия на зъб 11 с цел хармонизиране на гингивалните нива;
- изработване на изцяло керамични корони на зъби 11 и 21;
- изработване на керамични фасети на зъби 12 и 22 с цел правилно разпределение на междодисталните размери на горните резци;
- композитен бондинг на зъби 13 и 23 с цел затваряне на междоинцизалните амбразури за хармонизиране на усмивката.

ПАЦИЕНТКАТА ПРИЕ ПЛАНА НА ЛЕЧЕНИЕ.

След клиничното почистване и процедурите по избелване се изчака три седмици за стабилизация на цвета. Металокерамичните корони бяха свалени, липсващият дентин бе изграден с композитен материал. Бе направен тоск-ур по осъщечния проект за оценка на разпределението на разстоянията между централните и латералните резци. След корекция на тоск-ур-а бе снет отпечатък с цел водене на керамичната стратификация. Бе направена гингивектомия на 11 с диоден лазер. Послегва водена от тоск-ур-а препазация. Бяха поставени по две ретракционни корди на всеки зъб (Ultragask 000 + 0) с цел вертикална и хоризонтална ретракция на гингивата. Бе взет цвят на пълчната и на съседните зъби. Бе снет двуфазов едноетапен отпечатък с поливинилсилоксанов материал (Affinis, Coltene) от горна челюст и двуфазов едноетапен отпечатък с С-силикон от

Д-р Софиен Риахи

През 2012 г. завърши Факултета по дентална медицина на Медицинския университет–София. Има интереси в областта на композитните възстановявания и протетичната дентална медицина. Победител в категория „Композитни възстановявания“ на конкурса „Усмивка на годината 2013“. Понастоящем практикува в дентална клиника „Медикъл Дент“

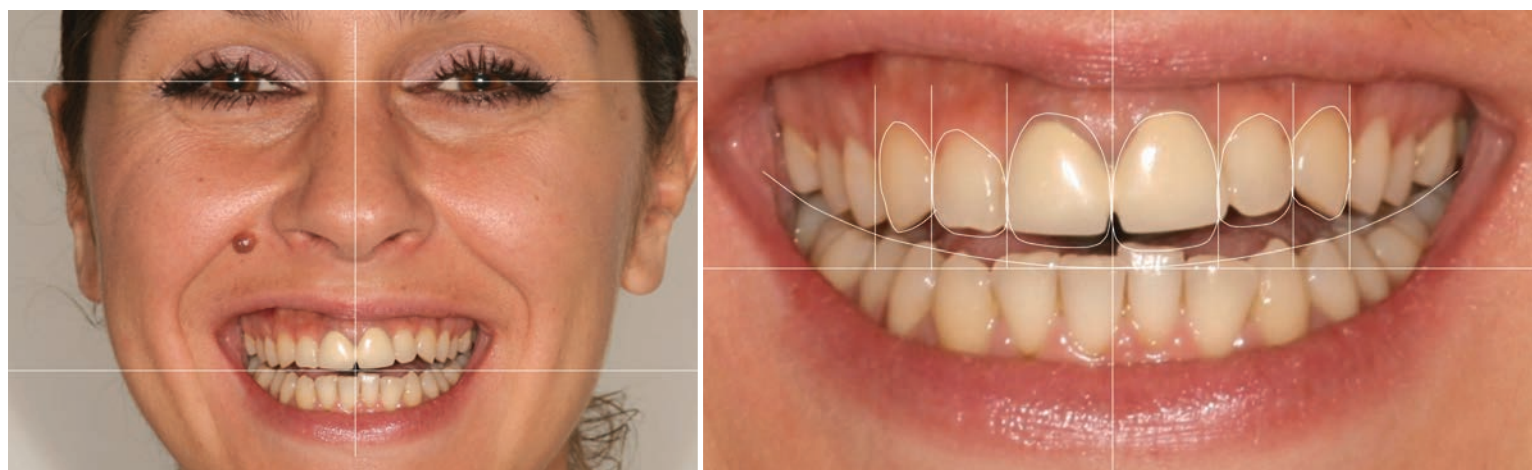
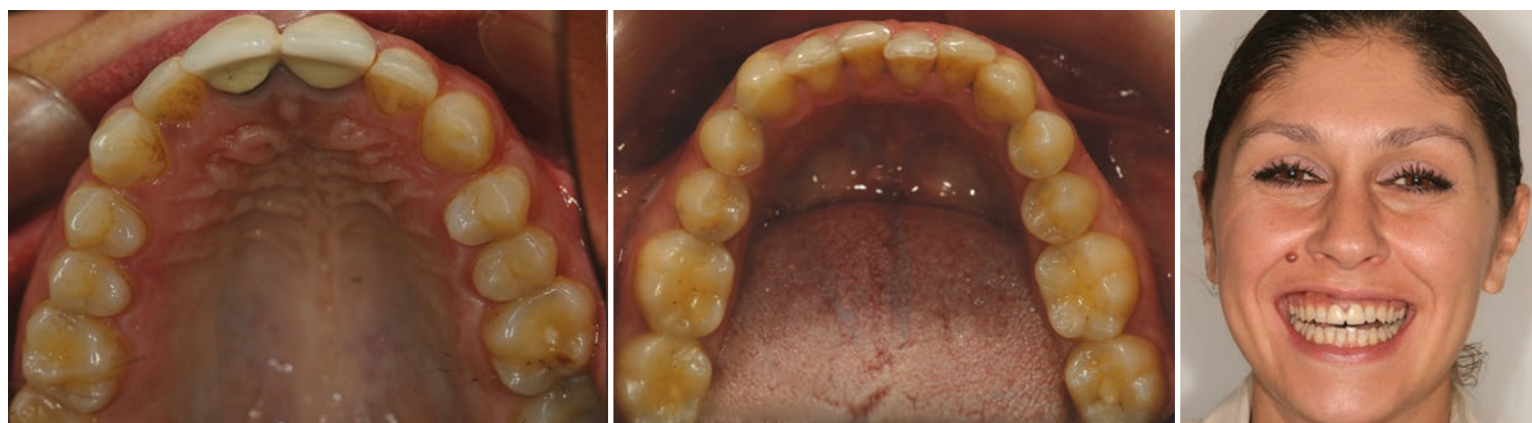
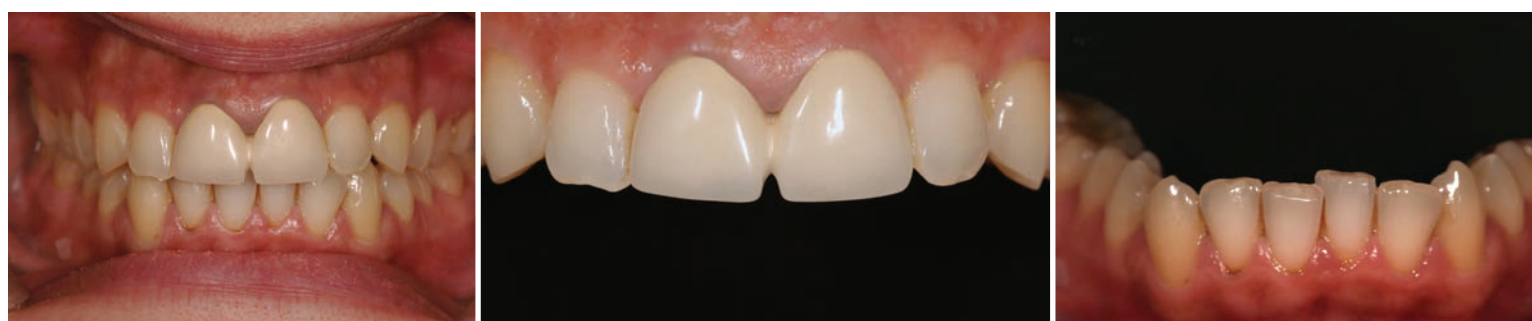Стефан Петров – зъботехник

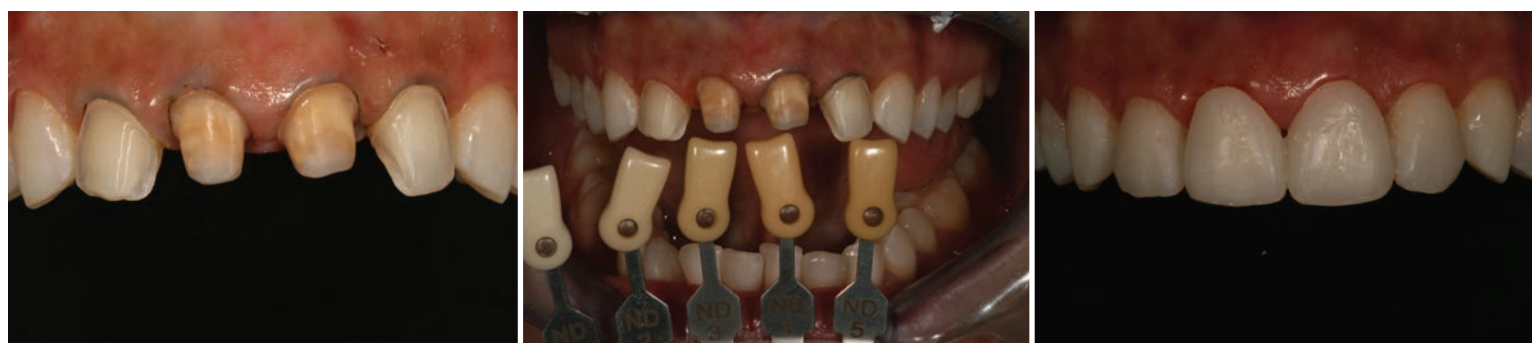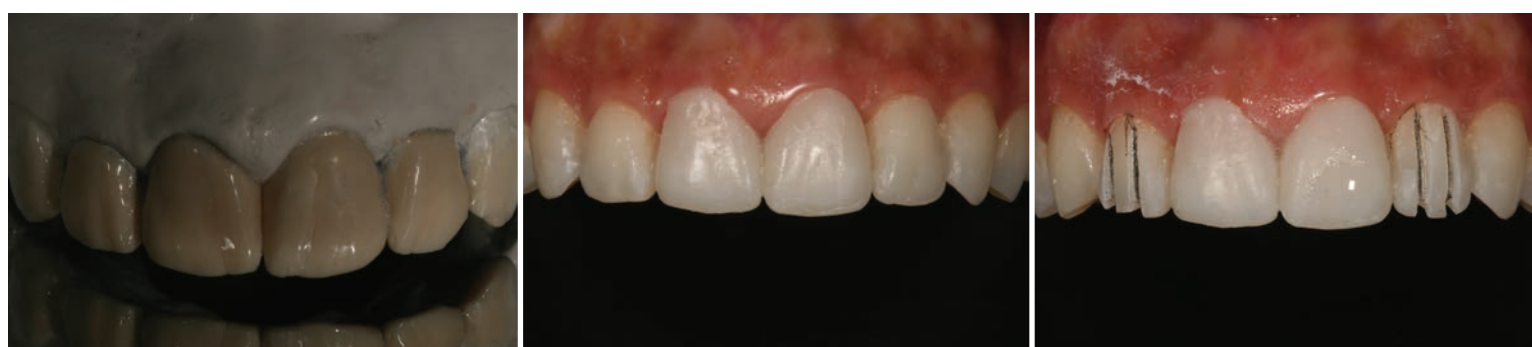Завърши зъботехника през 2003 г. От 2010 г. е квалифициран демонстратор на GC initial за България. Работи и управлява своята частна лаборатория Dentably, която създава през 2007 г.



ПРЕДИ:



ПО ВРЕМЕ НА ЛЕЧЕНИЕТО:



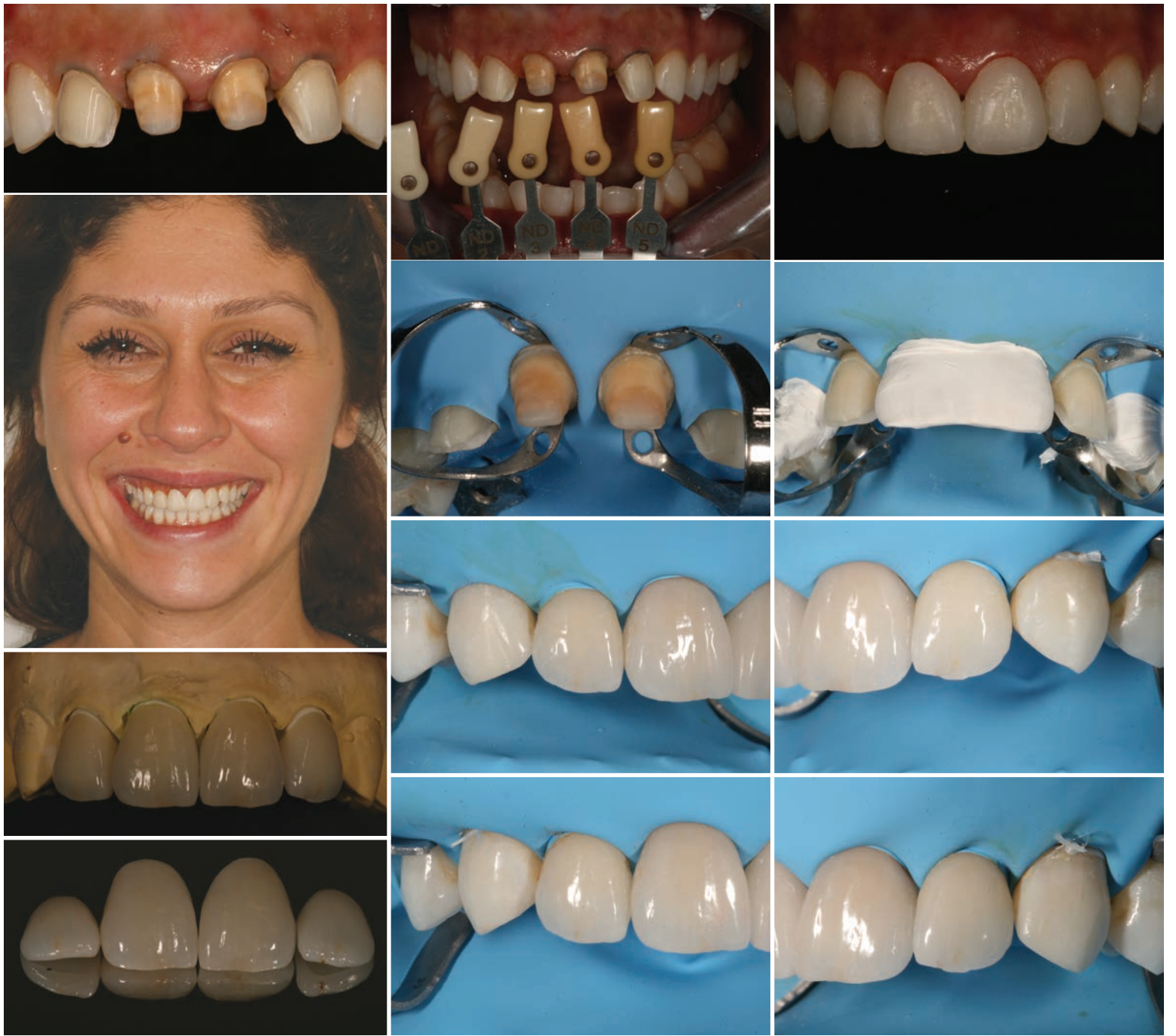голна челюст, както и оклузален регистрат. Бяха изработени пробиворни конструкции от бисакрилна пластмаса (Luxatemp DMG).

ЛАБОРАТОРЕН ЕТАП:

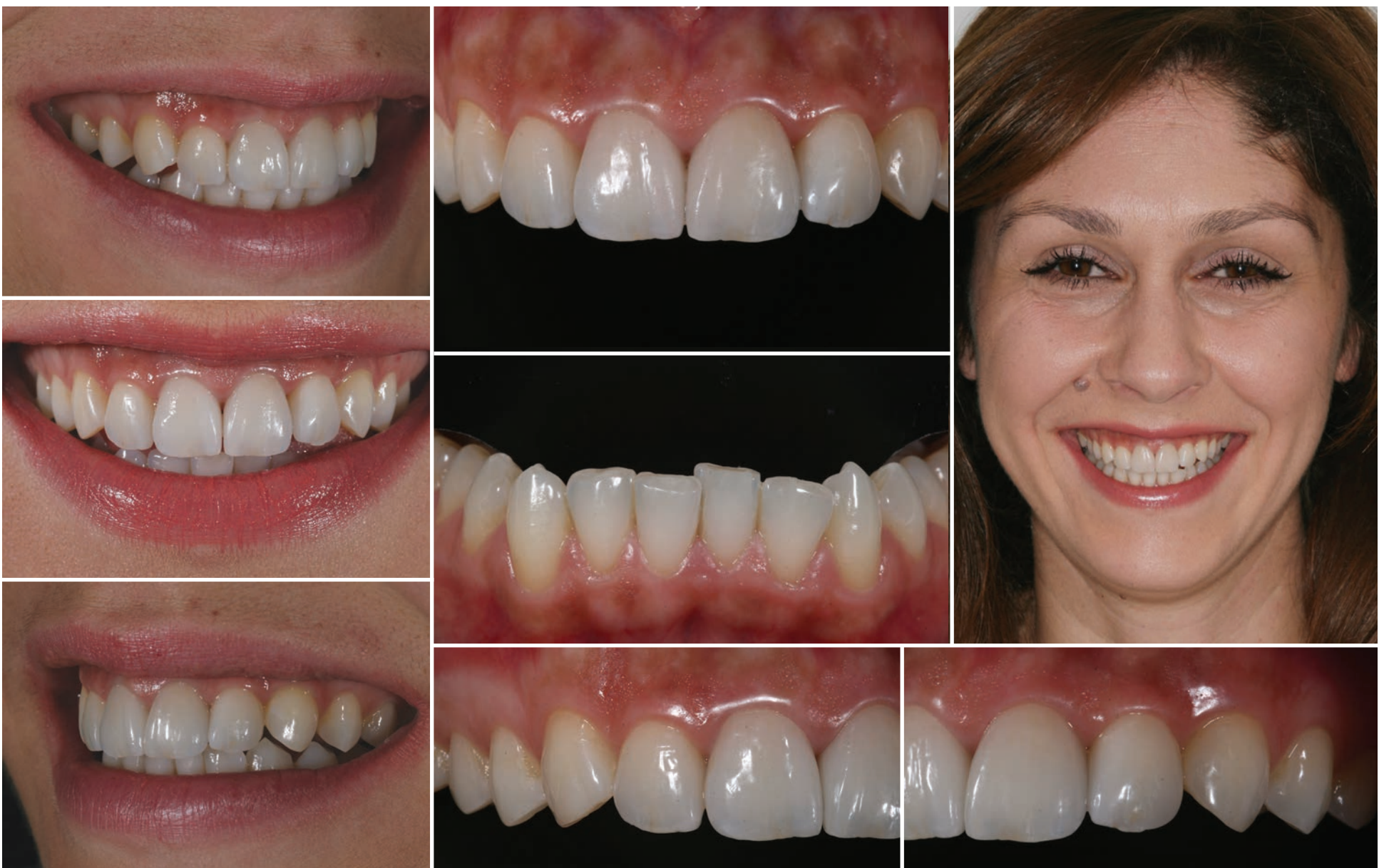Алвеоларният модел е изработен от 4 клас гипс (Fuji rock). При изработка на короните и фасетите е приложена послойна техника на нанасяне върху огнеупорни пълчета. Използвана е керамична система GC Initial MC на фелдшпатна основа.

На следващото клинично посещение бе поставена анестезия. Пробиворните конструкции бяха снет и изцяло керамичните конструкции бяха пробвани за маргинална адаптация и апроксимални контакти. За фиксирането на фасетите бе избран неутрален композитен цимент (Variolink Veneer 0 value). Последва изолиране на работното поле с кофердам и обработка на зъбите с инфраорален пясъкоструйник. Зъбите и възстановяванията бяха третираны адхезивно и последователно фиксирани. Последва изработването на композитния бондинг на кучешките зъби, който бе осъществен с опростена стратификационна техника от два цвята - емал (UE3 Enamel Plus Hri) и дентин (UD2 Enamel Plus Hri).

Пациентката бе доволна от постигнатия резултат и от минимално инвазивния подход при лечението ѝ.



СЛЕД:



ПОБЕДИТЕЛ В КАТЕГОРИЯ:

„Керамични възстановявания“

Д-р Софиен Риахи, Дентална клиника „Медикъл Дент“, София,
и зъботехник Стефан Петров, зъботехническа лаборатория Dentably, София



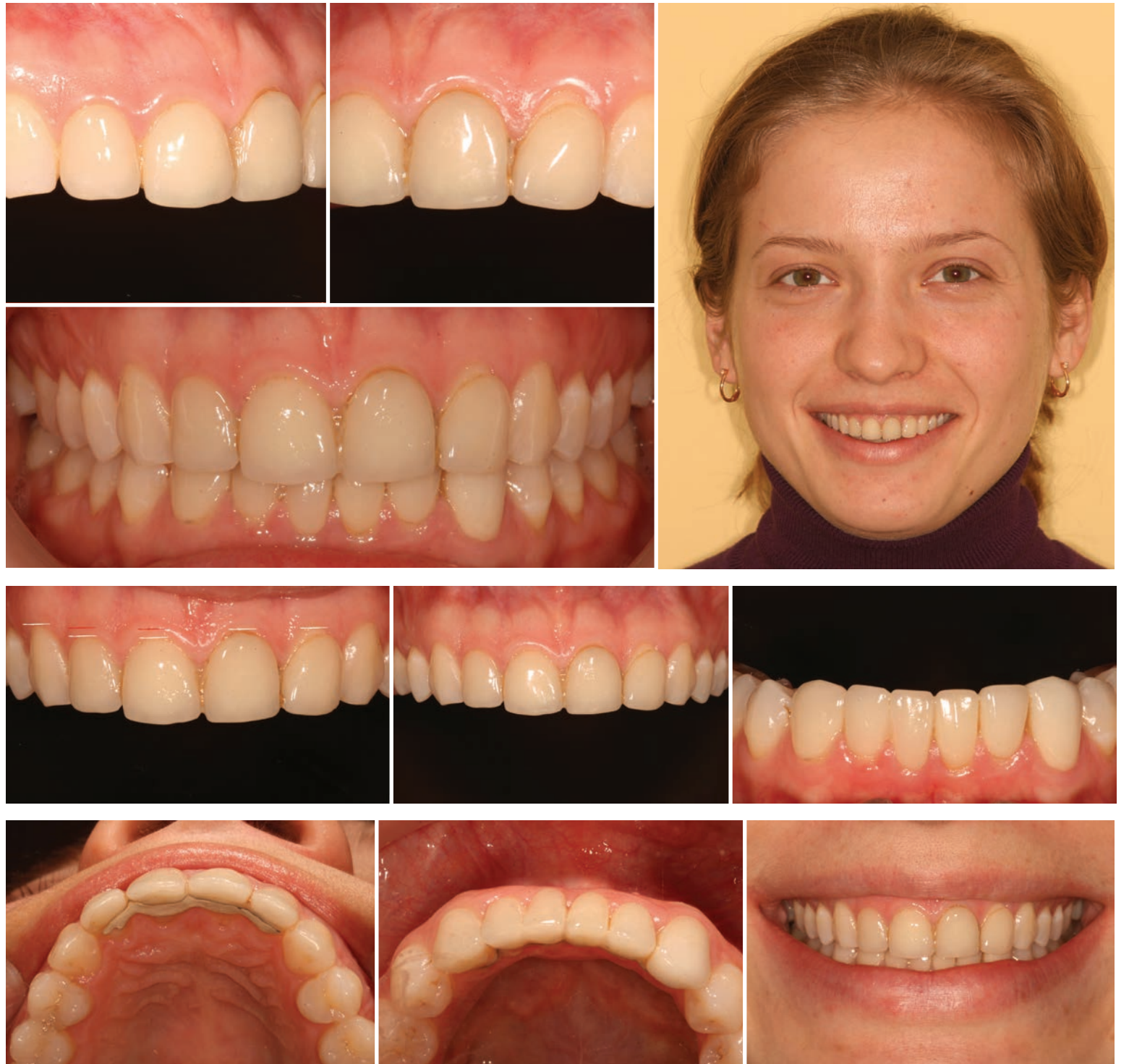Пациентката Е.Н., на 25 години, посети клиниката с желание за промяна на усмивката.

Направен бе преглед, на който се установи предишно лечение с керамични фасети в областта на горните и долните фронтални зъби. Конструкциите са с лоша маргинална адаптация, неадекватна форма и цвят. В апроксималните пространства има голямо количество неотстранен композитен цимент. Пациентката съобщава за проведено ортодонтико лечение. За ретенция в горна челюст е използвана лята шинираща конструкция, фиксирана с композит, непозволяваща поддържането на адекватна хигиена. В долна челюст ретенцията е със стоманена нишка, фиксирана с композит за зъбите. В края на първото посещение бе направена начална фотодокументация и бяха снети ситуационни отпечатъци с цел диагностика и планиране на случая.

Анализът на случая показва дефицит в дължината на централните резци спрямо долната устна при усмивка, както и по-ниско разположени нива на гингивалните зеници на зъби 12 и 11.

На следващото посещение на пациентката бе направен директен композитен тоск-ур на горните фронтални зъби с цел определяне на позицията на режещите ръбове. Бе снет отпечатък от тоск-ура за водене на керамичната стратификация. Гингивалните нива на 12 и 11 бяха хармонизирани с тези на 21 и 22 чрез гингивектомия с диоден лазер. Фиксираните ретайнери и старите керамични възстановявания бяха снети и зъбите бяха почистени от композитните излишъци. След свалянето на керамичните възстановявания се откриха големи участъци с открит дентин. След финаране на препаратите бе направено имediatно покритие на дентина (total etch, Orthibond FL, финална полимеризация под глицерин). Във венечния сулкус бяха поставени две ретракционни корди (000 и 00 Ultrarack) с цел вертикална и хоризонтална ретракция на гингивата. След свалянето на втората ретракционна корда бяха снети двуфазни едноетапни отпечатъци от горна и долна челюст с поливинилсилоксанов материал (Affinis, Coltene Whaledent). Бяха изработени директни провизорни фасети от бисакрилна пластмаса (Luxatemp Star, DMG), прикрепени за препаратите чрез точковидно ецване. Бе снет цветът на съседни-

ПРЕДИ:



те на възстановяванията зъби (Vita 3D shade guide).

На следващото посещение бе поставена анестезия. Провизорните фасети бяха снети и бе направена проба на финалните възстановявания. За фикса-

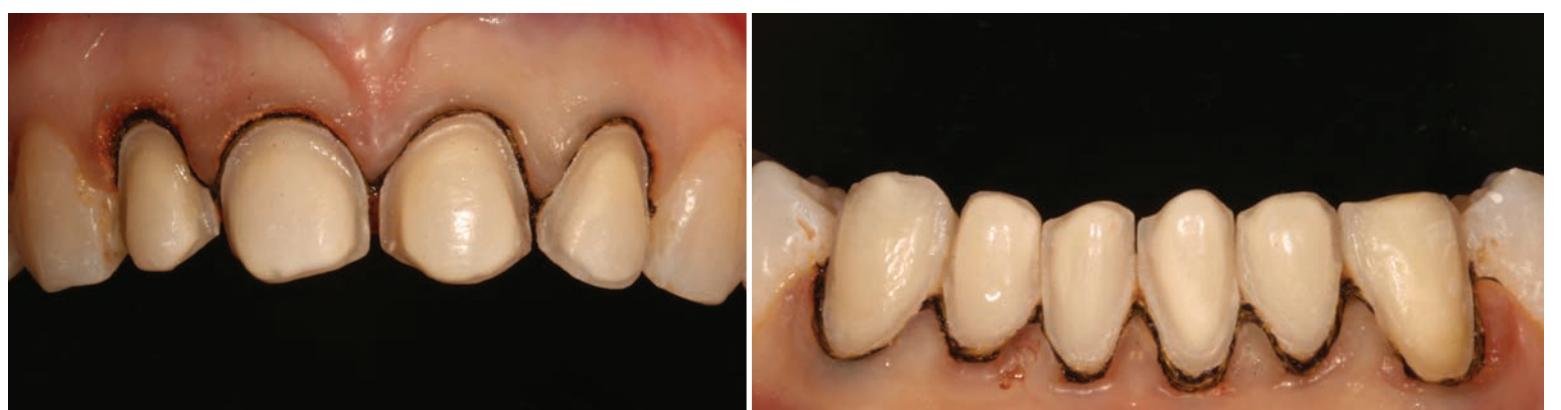ция бе избран композитен цимент, непроменящ светлостта на възстановяванията (Variolink Veneer 0). Зъбите бяха изолирани с кофердам, след което препаратите бяха обработени с интраорален пясъкоструйник с

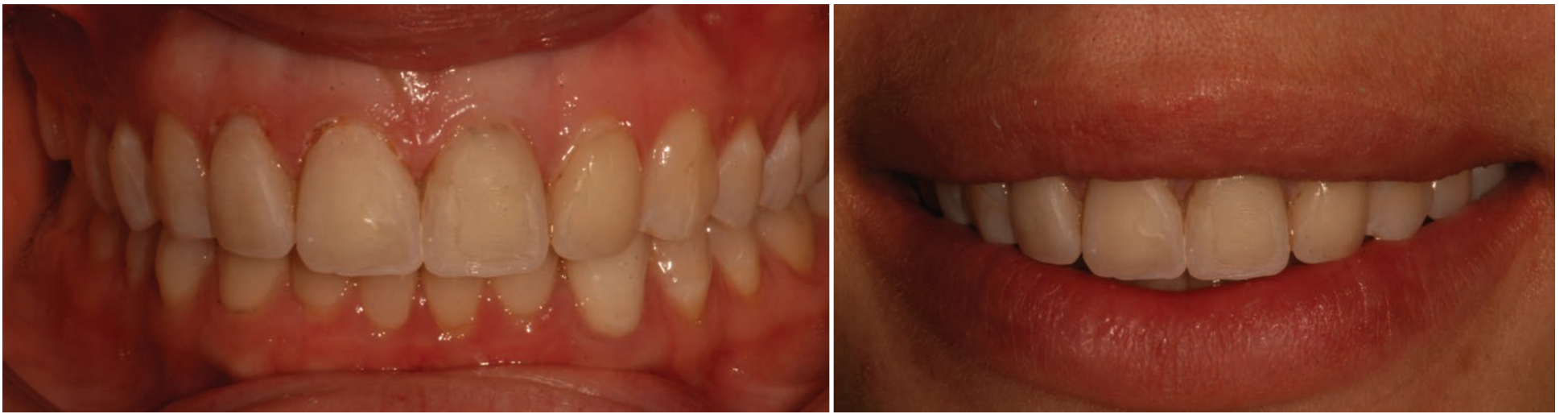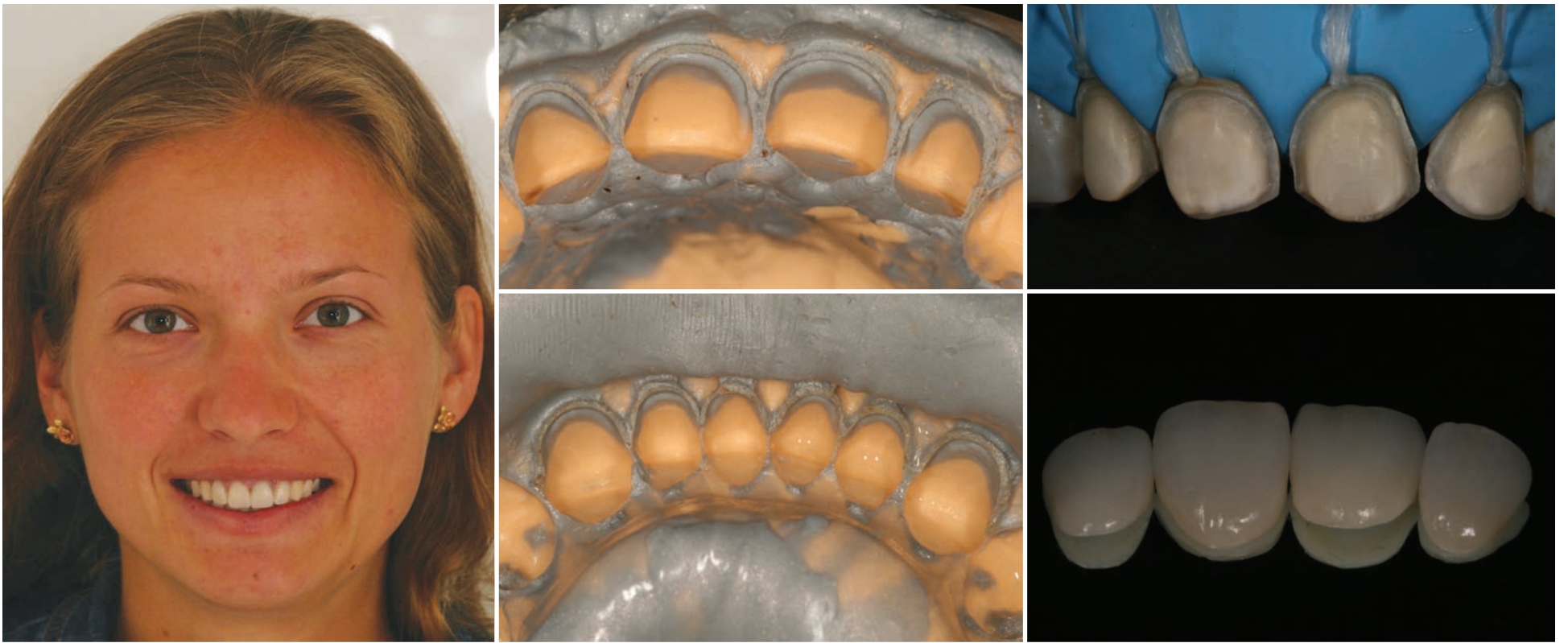
абразив – 50 микрона алуминиев оксид (Microetcher, Danville). След адхезивно третиране на керамичната и зъбната повърхност възстановяванията бяха фиксирани едно по едно за зъбите. След проверка на оклузията

бяха снети отпечатъци за изработване на прозрачни сменяеми ортодонтиски ретайнери.

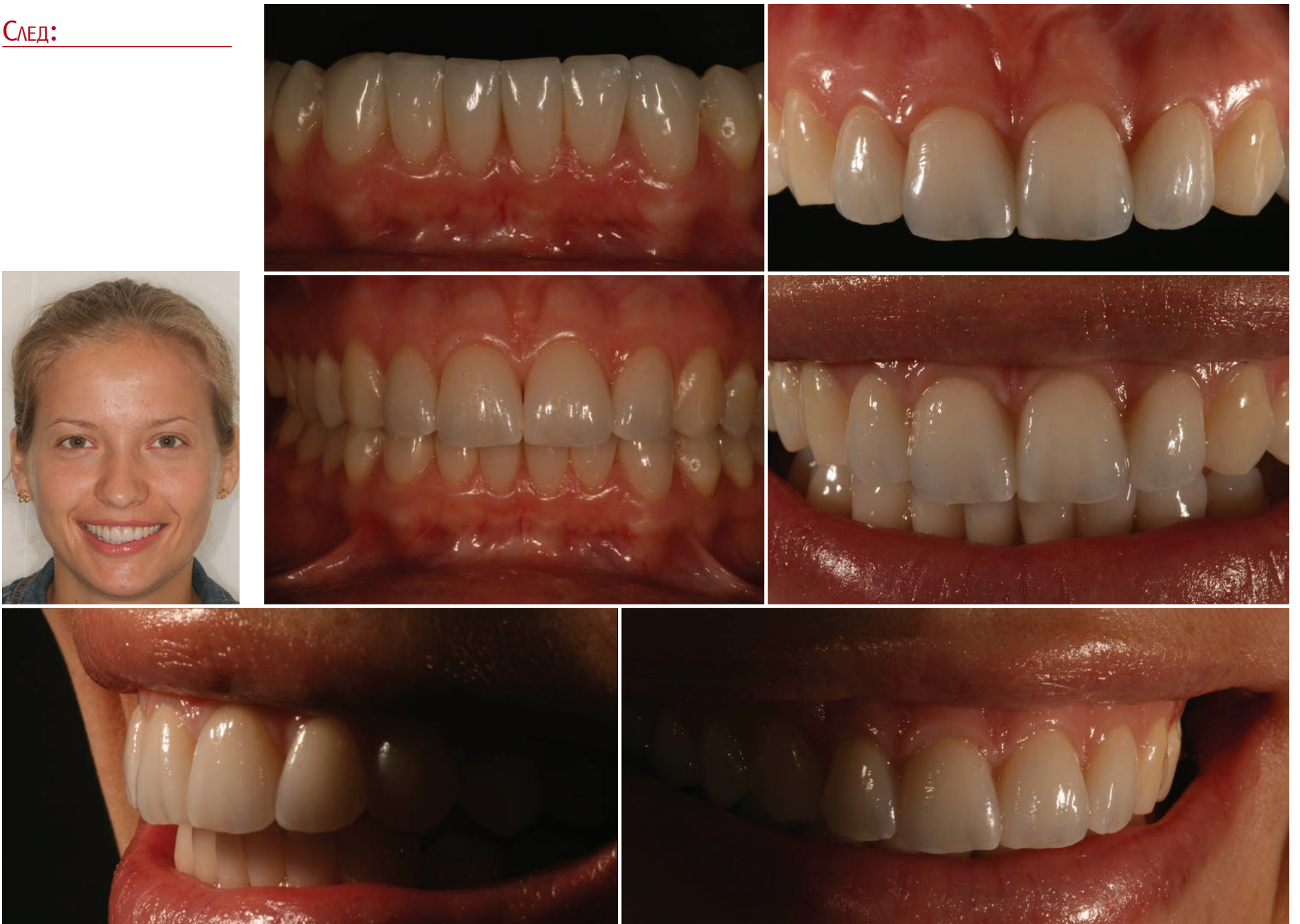На следващото посещение бе направен контролен преглед и бяха предадени ретайнерите с указания за ползването им.

ПО ВРЕМЕ НА ЛЕЧЕНИЕТО:





СЛЕД:



Пациентът П.И., на 32 г., посети клиниката с молба за рутинно почистване на зъбен камък и професионална орална хигиена. Още при снемането на анамнезата забелязах неравномерния контур на горните фронтални зъби, дисбаланса на режещите ръбове на 12, 11, 21, 22, изострените канини доминираща, както и наличието на ортодонтична аномалия – рѝбцова захалка във фронта и кръстосана в областта на канините и премоларите. Пациентът също беше забелязал, че горните му резци непрекъснато се трият и режещите им ръбове се чупят постоянно. Обърнах му внимание и на ортодонтиския проблем, който имаше. Пациентът пожела тези зъби да бъдат възстановени минимално консервативно, „без много пулене“, както настояваше той. Реших тези зъби да бъдат изградени с композит (художествени реставрации и бондинг), но след като зъбите бъдат ортодонтиски преместени (с участието на г-р Мила Стоянова – Дентална клиника „Леге Артис“). На пациента бе предложено и козметично избелване преди последния етап от възстановяването на фронталните зъби

ЕТАПИ НА ЛЕЧЕНИЕТО:

1-ви етап:

- професионална орална хигиена;
- фотоснимки и документация;
- отпечатъци и ситуационни модели.

2-ри етап:

- ортодонтиско лечение – г-р Мила Стоянова (Дентална клиника „Леге Артис“).

3-ти етап:

- козметично избелване (ZOOM 2 office bleaching) и полиране на зъбите;
- изработване на диагностичен wax up;
- изработване на силиконов ключ (Speedex, Coltene Whaledent) и пренасяне на информацията от восьмичния моделаж върху фронталните зъби;
- изолация с кофердам;
- подготовка на зъбите – минимално адхезивно препариране;
- ецване и бондинг на емайловите стени;
- възстановяване на палатиналния контур (CE прозрачен емайл, Esthet X, Dentsply);
- външен контур и апроксимални контакти (A1 HD, пълтен емайл, Esthet X, Dentsply);
- гентинова маса за оформяне на мамелоните (A1 O, гентин, Esthet X, Dentsply);
- междинен слой пълтен емайл (A1 HD, пълтен емайл, Esthet X, Dentsply);
- окончателен (повърхностен) слой от транспарентен емайл (CE прозрачен емайл, Esthet X, Dentsply).

Артикуляция на захалката, финариране и полиране. Резултат – възстановяване на нормалната линия на усмивката, възстановяване на иззубените зъбни пъка-

ПОБЕДИТЕЛ В КАТЕГОРИЯ:

„Композитни възстановявания“

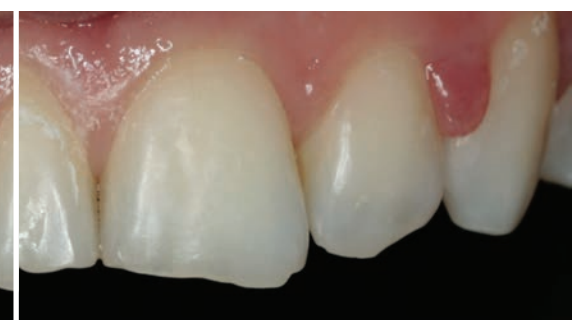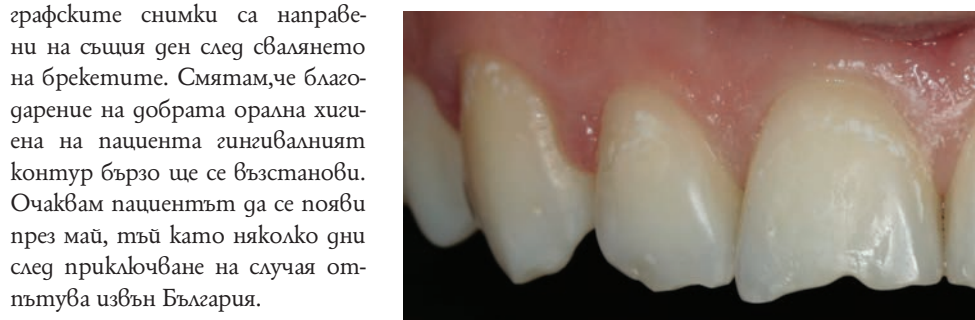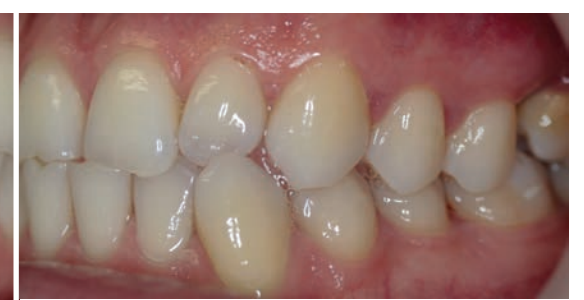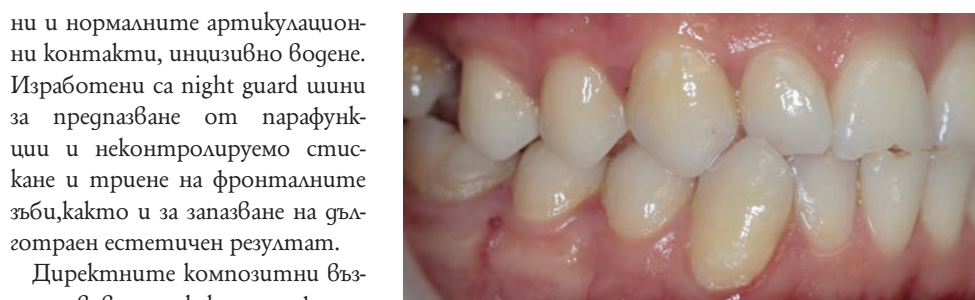
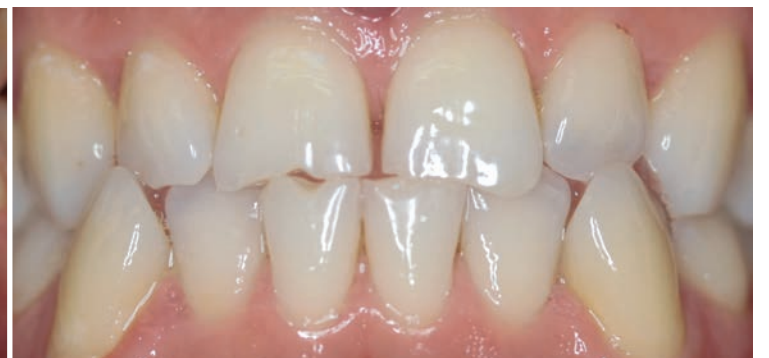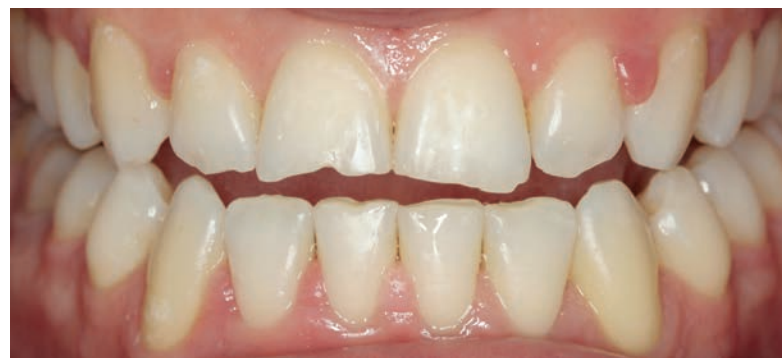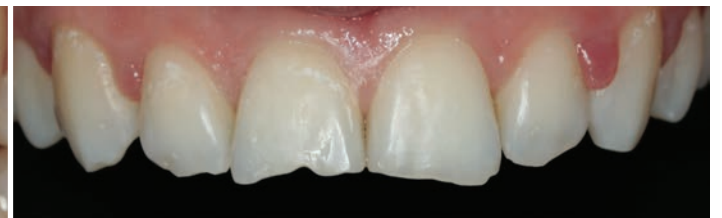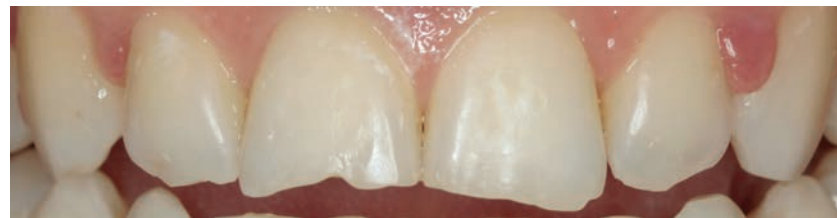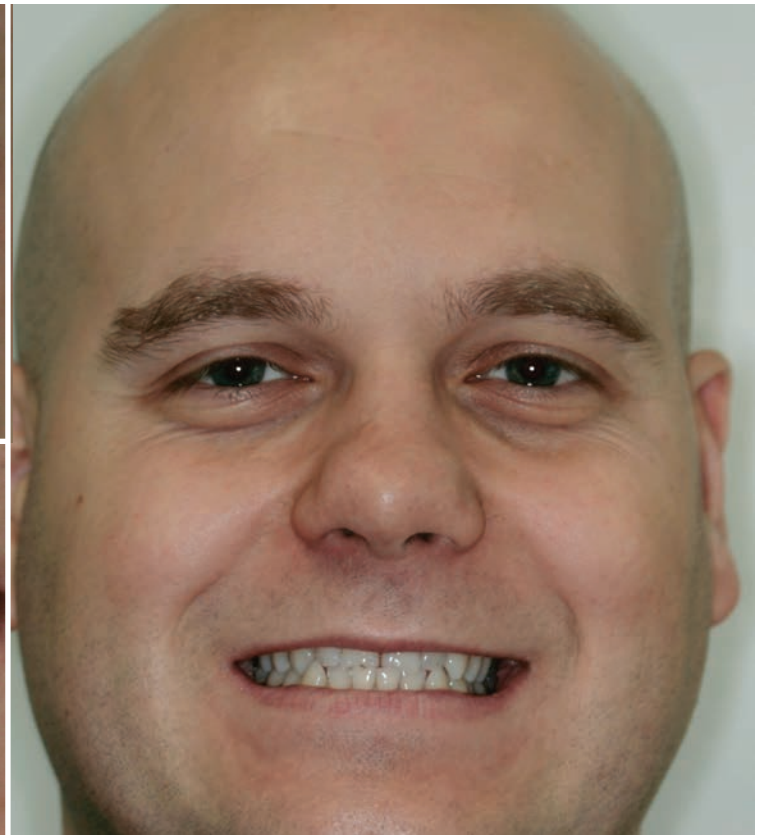
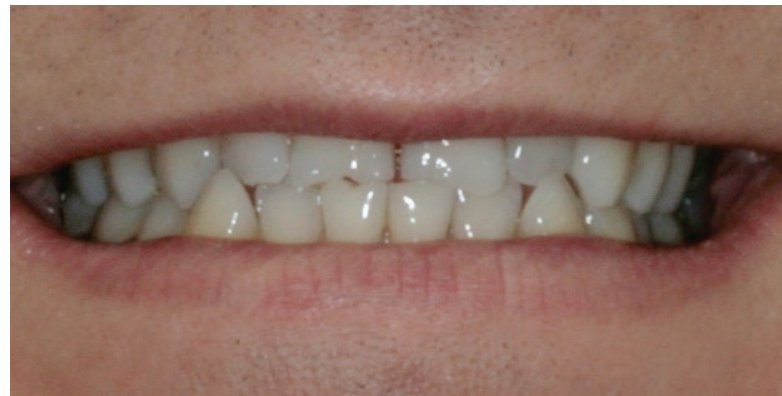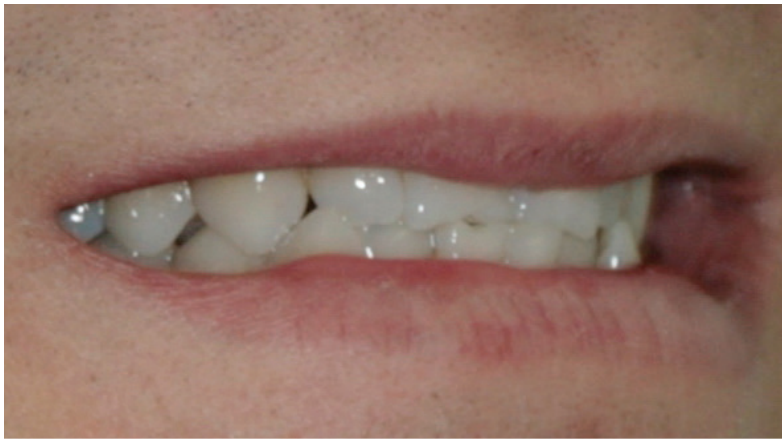Д-р Борислав Рангочев, Дентална клиника LEGE ARTIS, Варна

Д-р Борислав Рангочев

Завършва дентална медицина в Медицинския университет–Пловдив през 2004 г. Към настоящия момент е специалист в Катедрата по консервативно зъблечение и орална патология на денталния факултет във Варна. Интересите му са предимно в областта на естетичната възстановителна дентална медицина (smile design, bonding), ендодонтията, пародонтологията и имплантологията. Практикува в дентална клиника LEGE ARTIS, Варна.



ПРЕДИ:



ни и нормалните артикулационни контакти, инцизивно водене. Изработени са night guard шини за предпазване от парафункции и неконтролируемо стискане и триене на фронталните зъби, както и за запазване на дълготраен естетичен резултат.

Директните композитни възстановявания, както и фотографските снимки са направени на същия ден след свалянето на брекетите. Смятам, че благодарение на добрата орална хигиена на пациента гингивалният контур бързо ще се възстанови. Очаквам пациентът да се появи през май, тъй като няколко дни след приключване на случая отпътува извън България.

ПО ВРЕМЕ НА ЛЕЧЕНИЕТО:

