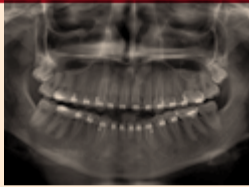


ПРАКТИКА → СТР. 7



Естетика и функция – колаборация между ортодонтията и хирургията като ключ към успеха

Немски автори представят интердисциплинарен подход между ортодонтията и хирургията за постигане на успешен резултат.

ИЗСЛЕДВАНИЯ → СТР. 12



Немски учени развиват първия модифициран мандибуларен имплант

Първият пациент, на когото е приложена новата методика, е успешно лекуван в Катедрата по орална и лицево-челюстна хирургия към Университетската болница в Дрезден, Германия.

ИНТЕРВЮ → СТР. 16



Проф. Арналдо Кастедуци: Аз съм на 65 години и все още се уча

Интервю със световноизвестния ендодонтист, който бе в България, за да изнесе лекция в рамките на Първия национален ендодонтиски форум.

Dental Tribune с 12 броя през 2013 г.

АБОНАМЕНТ ЗА 2013 г.

Заповядайте на щанд В2 на „Медикус, Денто, Галения“, 17-20 октомври, за да подновите своя абонамент.

DENTAL TRIBUNE
The World's Dental Newspaper • Bulgarian Edition

Български постижения в gIDE

ДЕНТАЛ ТРИБЮН БЪЛГАРИЯ

Единствената световна програма, която предлага едновременно обучение и академичност, комбинирана с научната обосновка на водещ световен университет, акумулира, най-вече в последните години, вниманието и на млади български специалисти, които постигат успехи, обучавайки се. Представяме формата на българското отлично поведение в иновативния институт.

ЗАПОЧВАТ ДА ФУНКЦИОНИРАТ 2 УЧЕБНИ КЛУБА НА GIDE В БЪЛГАРИЯ

Тази година започват да функционират 2 учебни клуба на престижния институт в България, които ще са със седалища в София и Варна. Клубовете ще работят за подобряване на колаборацията сред генталните лекари и изучаване на ефективни методи за гентално лечение и най-вече за лечебно планиране. Това е начинът, по който новостите ще достигат веднага до заинтересованите гентални специалисти,

които с помощта на менторите г-р Пресиян Кръстев и г-р Кирил Динов ще получават нужната подкрепа и съдействие в своята работа.

„Нужна е промяна в начина, по който се практикува гентална медицина в България. Именно тази посока на колаборация е бъдещето на съвременната гентална медицина, за да работим и прилагаме съвременните тенденции и да отговорим адекватно на нарастващите изисквания и потребности на своите пациенти“ – коментира г-р Пресиян Кръстев.

БЪЛГАРИЯ – ПОДОБАВАЩО ПРЕДСТАВЕНА НА GIDE ALUMNI MEETING

И тази година в началото на септември за трети пореден път се състоя станалата традиционна gIDE Alumni Meeting – срещата на завършилите едногодишната майсторска програма на Глобалния институт за гентално обучение – gIDE/UCLA. Тя се проведе в Лос Анджелис, като продължи една седмица.

По време на срещата завършилите курсисти имат възможност да се съберат отново в рамките на една седмица в Лос Анджелис. Цел-



Dr. Sascha Jovanovic позира с курсистите си по време на Alumni Meeting gIDE тази година.

та е да се обменят идеи, да се обсъдят клинични случаи и всеки от участниците да запознае своите колеги със своите разработки и иновации в присъствието на световни, водещи клиницисти.

Дванадесет души от ветераните на програмата се събраха в университета и в главната квартира на института, за да дискутират последните тенденции в биологията и протетиката, ка-

саещи оралната имплантология. Сред лекторите бяха Sascha Jovanovic, Egon Euwe, Joseph Kan, Frank Seleza, Saj Jivraj.

От България присъстваха г-р Пресиян Кръстев и г-р Кирил Динов, които направиха презентация в рамките на проявата. Дискусиите в тесен кръг бяха изключително полезни за всички

→ стр. 3

4-те дни на SDM – репортаж от мястото на събитието

Д-Р АЛЕКСАНДЪР АПОСТОЛОВ, ИВА ДИМЧЕВА

В последните 4 дни на септември (от 27 до 30 септември) в София се състоя форумът „Софийска гентална среща“.

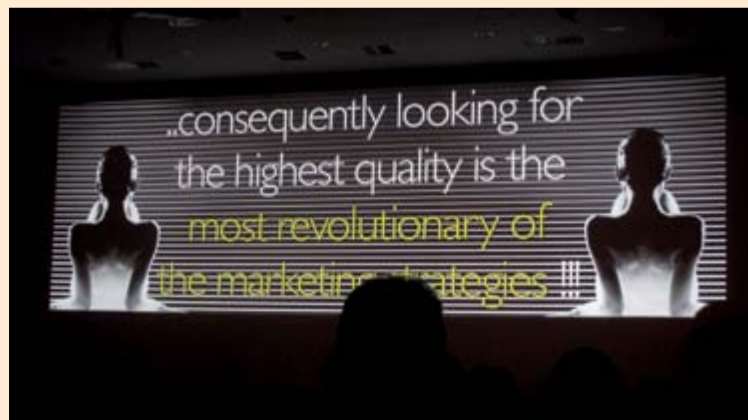27 СЕПТЕМВРИ (ЧЕТВЪРТЪК)

Европейски естетичен ден

Модератор беше добре познатият на българската аудитория проф. Нитцан Бичачо – директор на Центъра по естетична гентална медицина Ronald Goldstein и професор във Факултета по гентална медицина в Еврейския университет, Йерусалим, бивш президент на Европейската академия по естетична гентална медицина.

„Ние пристъпваме в бъ-

гещето със знанията от нашето минало.“ С тези встъпителни думи той припомни накратко еволюцията във възгледите и представите за естетика през последните 20 години, защото мнозина вече не си спомнят или не познават времето на неестетичните амалгамени obturации и метални възстановявания, когато „белите пломби“ бяха лукс. Но грешките и неуспехите от миналото дават основание за разработването и прилагането на новите материали и техники. Реализираният напредък в тази област разшири неумоверно възможностите за постигане на търсения естетичен резултат. В последвалите презентации лекторите представиха новите тен-



Слайд от презентацията на проф. Франческо Мангани, който по италиански очарова аудиторията с мултимедийна презентация, която беше радост за очите.

денции в естетичната гентална медицина, преминавайки от по-консервативните адхезивни техники към по-инвазивните имплантоло-

гични методи за естетично възстановяване.

В своята презентация

→ стр. 4

Скъпи четящи,

Интердисциплинарният подход при решението на сложни клинични случаи е изключително ценен метод, но за съжаление все още трудно намира почва в повечето дентални практики. Все пак напоследък елегантно си проправя път тенденцията за профилирана работа в отделните специалности, което неминуемо води до колаборация на отделни екипи специалисти в решаването на сложни клинични случаи. На стр. 7 в броя помещаваме статия по тази тема на двама немски автори, които представят свой клиничен случай, решен чрез колабора-

ция между ортодонтия и хирургия.

Имахме възможност да разговаряме със световноизвестния ендодонтист проф. Арналдо Кастелучи, който бе в България като гост-лектор в рамките на Първия ендодонтиски форум, който се проведе в края на септември във ФДМ-Пловдив. В разговор с него открихме една инспирираща личност, която е издигнала в култ себеусъвършенстването си. Интервюто с проф. Кастелучи четете на стр. 16.

Разбира се, отразяваме и с репортаж събитието „Софийска дентална

среща“, където за пореден път българските зъболекари и зъботехници имаха възможност да се докоснат до световни авторитети в денталната медицина. Екипът ни създаде безпристрастен фактологичен репортаж, за да бъдем полезни на онези от вас, които не присъстваха. Останалите направиха своите изводи и анализи сами от мястото на събитието.

Приятни и полезни минути с в-к „Дентал Трибюн“!

Ом Редакцията

International Imprint

Licensing by Dental Tribune International
Publisher Torsten Oemus

Group Editor
Daniel Zimmermann
newsroom@dental-tribune.com
+ 49 341 48 474 107
Clinical Editor
Magda Wojtkiewicz

Online Editor
Yvonne Bachmann
Editorial Assistance
Claudia Duschek

Copy Editors
Sabrina Raaff
Hans Motschmann
Publisher/President/CEO
Torsten Oemus

Director of Finance & Controlling
Dan Wunderlich
Media Sales Managers
Matthias Diessner
Vera Baptist
Peter Witteczek
Maria Kaiser

Marketing & Sales Services
Nadine Parczyk

License Inquiries
Jörg Warschat

Accounting
Manuela Hunger

Business Development Manager
Bernhard Moldenhauer

Executive Producer
Gernot Meyer

International Editorial Board
Dr Nasser Barghi, USA – Ceramics
Dr Karl Behr, Germany – Endodontics
Dr George Freedman, Canada – Aesthetics
Dr Howard Glazer, USA – Cariology
Prof Dr I. Krejci, Switzerland – Conservative Dentistry
Dr Edward Lynch, Ireland – Restorative
Dr Ziv Mazor, Israel – Implantology
Prof Dr Georg Meyer, Germany – Restorative
Prof Dr Rudolph Slavicek, Austria – Function
Dr Marius Steigmann, Germany – Implantology

© 2012, Dental Tribune International GmbH. All rights reserved.

Dental Tribune makes every effort to report clinical information and manufacturer's product news accurately, but cannot assume responsibility for the validity of product claims, or for typographical errors. The publishers also do not assume responsibility for product names or claims, or statements made by advertisers. Opinions expressed by authors are their own and may not reflect those of Dental Tribune International.

Dental Tribune International
Holbeinstr. 29, 04229 Leipzig, Germany
Tel.: + 49 341 4 84 74 302 | Fax: + 49 341 4 84 74 173
www.dental-tribune.com | info@dental-tribune.com

Regional Offices

Asia Pacific
Dental Tribune Asia Pacific Limited
Room A, 20/F, Harvard Commercial Building, 111 Thomson Road, Wanchai, Hong Kong
Tel.: + 852 3113 6177 | Fax: + 8523113 6199

The Americas
Dental Tribune America
116 West 23rd Street, Ste. 500, New York, N.Y. 10011, USA
Tel.: + 1 212 244 7181 | Fax: + 1 212 224 7185

Офис България

Издава Dental Tribune България ЕООД
София 1421, кв. „Лозенец“,
ул. „Крум Понев“ 56-58
тел./факс: + 359 2 416 71 73
office@dental-tribune.net
www.dental-tribune.net
www.dental-tribune.com

Действителен собственик:
Уляна Винчева
Представената информация
е съгласно чл. 7а, ал. 3 от ЗЗДЦП.

Главен редактор
Уляна Винчева

Редактори
г-р Владимир Ашиков
г-р Надежда Куюмджиева

Дизайн и предпечат
Антоанета Волева

Превод
г-р Надежда Куюмджиева
г-р Александър Апостолов
Ива Димчева

Коректор
Гая Христова

Реклама
Николина Илиева 0897 958 321

Автори в броя
г-р Александър Апостолов, Ива Димчева,
Даниел Цимерман, Д-р Мартин Ярох и
г-р Фридрих Бунц, г-р Игор Русич

Печат: „Спектър“ АД
Българското издание на Dental Tribune
е част от групата Dental Tribune
International – международно издание
на 20 езика, разпространявано в над 55
гържави.

Съдържанието, преведено и публикувано в този брой от Dental Tribune International, Германия, е с авторското право на Dental Tribune International GmbH. Всички права запазени. Публикувано с разрешение на Dental Tribune International GmbH, Holbeinstr. 29, 04229, Лајпциг, Германия. Възпроизвеждането по какъвто и да било начин и на какъвто и да е език, изцяло или частично, без изрично писмено разрешение на Dental Tribune International GmbH и Dental Tribune България ЕООД е абсолютно забранено. Dental Tribune е запазена марка на Dental Tribune International GmbH. Редакцията не носи отговорност за съдържанието на публикуваните реклами в броя.

Твоята усмивка
е най-ценна за нас!



Via G. Mameli, 50/52
35020 Albignasego (PD) - Italy
Tel. +39 049 862 96 12 - 862 96 05
Fax +39 049 862 98 16
info@isomed.it - www.isomed.it



За контакти:
г-р Илинов – 0889475887
illinov@yahoo.com

→ Прогължава от стр. 1

участници, тъй като имаха възможност да обменят информация не само на научно ниво, но и относно конкретни клинични случаи. Най-вълнуващите теми прогължават да се дискутират в онлайн форума на gIDE.

БЪЛГАРИН Е ВТОРИ ПО УСПЕХ В ПОРЕДНИЯ ВИПУСК НА GIDE

От 2 до 8 септември в централата на Global Institute for Dental Education (gIDE) в Лос Анджелис, Калифорния, САЩ, завърши поредният випуск на едногодишната програма gIDE-UCLA.

Завършването на курсистите бе съпътствано от тържествено връчване на дипломите им, като сред 120 курсисти от цял свят на второ място по успех е българският лекар по дентална медицина г-р Петър Дучев. Д-р Дучев получи диплом за отличен успех, както и възможността да представи свой клиничен случай на заключителната асамблея на gIDE-UCLA.

Сред присъстващите на тържественото дипломиране бяха преподавателите Sascha Jovanovic (основателят и лицето на gIDE), Egon Euwe, Henri Takey.

ЗА gIDE

Едногодишните програми на gIDE включват четири срещи на курсистите през 3 месеца, по време на които лекторите изнасят своите лекции, презентират операции на живо и се провеждат тренинги върху свински челюсти.

Неизменна част от обучението са и изпитите. Всеки от участниците трябва да покрие 2 теста с повече от 80% верни отговори, за да премине. Нужно е и да представи под формата на презентация свой случай пред изпитната комисия на всяка една от сесиите, която да отговаря на конкретни изисквания.

Времето между срещите е за самостоятелна подготовка. Според изисквания-



Dr. Sascha Jovanovic (Вляво) заедно с отличниците.

та на gIDE към участниците е необходимо да бъдат изгледани над 250 онлайн лекции, да се прочетат над 100 статии и да се покрият още 6 онлайн изпита под формата на тест.

Уникалността на програмата идва от съчетаването ѝ с Департамента по след-

дипломно обучение на UCLA—University of California, Los Angeles. Това е единствената програма, която предлага едновременно практичността на клиничното обучение и академичност, комбинирана с научната обосновка на всеки световен университет.

Global Institute for Dental

Education е основан през 2003 г. в Лос Анджелис и разполага с високотехнологичен обучителен център със съвременен оборудван операционен блок и модерна аудио-визуална техника.

През юни 2006 година gIDE премести главната си централа в звукозаписно студио с площ близо 400 м², което преди е било използвано от известната калифорнийска група The Beach Boys. Сега то е превърнато в модерен център с кабинети за преподавания на живо по цял свят, записи на клинични видеоматериали и обучителен център за практически курсове и демонстрации на операции и интервенции на живо. Концепцията на gIDE, заложената в иновативния обучителен център, е клиницистите да се обучават посредством теоретични, практически и демонстрационни методи, възползвайки се от възможностите на високотехнологичния операционен блок, и да се вдъхновят за реализиране на постижими резултати.

Почина съзателят на компютърната томография

ДАНИЕЛ ЦИМЕРМАН, DTI

Един от пионерите в използването на компютърна томография за целите на медицината почина на 86 години. Робърт Ледли почина през юли тази година. Ледли страдал от болестта на Алцхаймер. Изгъхва в болница в Кенсингтън, близо до Вашингтон, оставяйки съпругата си, двама синове и четирима внуци.

Ледли започва работа върху компютърнотомографската технология по време на работата си като професор в Катедрата по физиология и биофизика в Медицинския университет на Georgetown University. Там през 1973 година той представя публично първата функционираща апаратура, способна да извърши цялостно сканиране на тялото. Оригиналът понастоящем е изложен в Smithsonian Institute, Вашингтон.

Отделно от постиженията му в сферата на компютърната томография Ледли спомага за разработването на сканираща технология, използвана в хромозомния анализ, а също така и диагностичен уред, който изследва неврологични и офталмологични отклонения, наречен Computerized Electro Neuro Ophthalmograph.

Той основава Национална фондация за биомедицински проучвания, организация с нестопанска цел, създадена, за да подкрепя развитието на компютърните технологии за биомедицински цели.

„Винаги ме е удивявало иновативното мислене на Боб“, сподели за Dental Tribune Стивън Уонг, редактор и главен редактор на научния журнал Computerized Medical Imaging and Graphics, който Ледли е създал през

1976 г. „Неговите неумолими опити да прилага електроника, компютри и математика, за да подобри медицината, не просто оказаха голямо влияние в сферата на образната диагностика, биоинформатиката и здравната информатика, но също така вдъхновиха поколения учени, инженери и изследователи, включително и мен, да посветят живота си на тази професия.“

Ледли завършва денталното си образование в New York University College of Dentistry през 1948 г. По време на кариерата си работи в медицинския център към

американската армия и в секцията за дентални материали към бившето Национално бюро по стандарти, където развива система за оптимизиране ажустирането на подвижни протези.

За научната си работа Ледли е награден с Национален медал за технологици, а също така и с редица други отличия. Той също така е включен в Националната зала на славата на изобретателите от 1990 година насам. DTI



Робърт Ледли пред първия в света компютърен томограф в Националния музей за американска история (Smithsonian Institutes)

ИПОТЕЧЕН КРЕДИТ

Бъдещето се нуждае от по-добри условия

ЗА ДА МОЖЕ СЛЕДВАЩИЯТ ЛЕО МЕСИ ДА РАСТЕ В ИДЕАЛНА СРЕДА, НАПРАВИХМЕ ВАШИЯ ИПОТЕЧЕН КРЕДИТ ОЩЕ ПО-ДОБЪР.

СЕГА НОВИ ОЩЕ ПО-ИЗГОДНИ ПРОМОЦИОНАЛНИ УСЛОВИЯ

Фиксиран лихвен процент за първите 3 или 5 години


→ Продължава от стр. 1

4-те дни на SDM – репортаж от мястото на събитието

Д-Р АЛЕКСАНДЪР АПОСТОЛОВ, ИВА ДИМЧЕВА

проф. Франческо Мангани предложи съвременен поглед към подобряването на естетичните резултати при директни и индиректни възстановявания във фронталната област. Той приземи генталните специалисти от често приписвания им статут на творци на естетични шедеври, като подчерта, че основната цел на лечението е да се гарантират предсказуеми, повторяеми и дългосрочни резултати, спазвайки стриктни протоколи съобразно показанията. И при-

гържайки се към консервативния подход, сподели, че най-добрата коронка е тази, която няма да направите. Представяйки всички индикации и стъпки на адхезивните естетични възстановявания, лекторът не скри предпочитанията си към индиректните възстановявания, особено в педиатричната популация. Въпреки че тази методика все още не е намерила полагащото ѝ се място в практиката на българските гентални лекари, свидетелство за положителна промя-



Официалното откриване на събитието се състоя в Националния исторически музей. На снимката вдясно: проф. Нитцан Бичачо отправя поздравителен адрес към гостите.

на в тази насока беше големият интерес към практическия курс на професора за индиректни композитни възстановявания в естетичната област, проведен по-късно през деня.

Темата за композитните възстановявания бе продължена в изложението на **г-р Роберто Спреафико**, който разгледа едни от най-дискутираните въпроси в естетичната гентална медицина – дълготрайността на адхезивната връзка и показанията при избор на директно или индиректно възстановяване. С конкретни примери от своята практика, подкрепени с данни от литературата, той сподели практични съвети за постигане на индивидуализирани, устойчиви и естетични резултати.

Програмата продължи с малко познатата, но много актуална тема за интердисциплинарния подход при поставянето на импланти в хода на ортодонто-протетичното лечение. За съжаление сред генталните лекари съществуват редица неясноти по отношение на минималната възраст за поставяне на импланти, показанията за отваряне или затваряне на пространства, времето за поставяне на импланти по отношение на ортодонто-протетичното лечение и др. На тези и на други въпроси **г-р Стефано Грацилис** и ортодонтологът **г-р Давид де Франко** предоставиха отговори под формата на съвместна презентация на имплантологичните методи при лечебното планиране, изхождайки от основните параметри на ортодонто-ската диагностика. От голям интерес беше представеният протокол за ортодонто-протетичен моделаж и мястото му в двете най-често срещани клинични ситуации – първоначална ортодонто-намеса за създаване на място за имплантиране или първоначално поставяне на имплант за опора при последващо ортодонто-лечение.

Включването на инвазивната имплантология в арсенала на естетичната гентална медицина често е неизбежно, особено ако се касае за „безнадежни“ зъби в естетичната зона. Дискусия по въпроса, дали да се правят опити за запазване на подобни зъби, или поставянето на имплант би осигурило по-предвидими резултати, представи **г-р Тугу Манку**, бивш президент на Европейската академия по естетично зъболечение и на Британската академия по естетич-

но зъболечение. Наред с обсъждането на основните предпоставки сред хирургичните и протетичните фактори за успех при имплантирането и представените стратегии за управление на меките и твърдите тъкани (запазване, реконструкция и рехабилитация), той разгледа едно от основните предизвикателства в имплантологията – лечението на пародонтално компрометираните пациенти. Представеният от него подход за ортодонто-ската регенерация на кост чрез екструзия и последващо имплантиране успя да убеди аудиторията, че интердисциплинарният подход и съобразяването с конкретните биологични особености са ключът към успех и при най-безнадежните случаи.

Действително в практиката си генталните лекари често се сблъскват с казуси, които поставят на изпитание техните теоретични познания и практически умения. Дали това е основание обаче да определят случая като „безнадежен“, или е повод да се мобилизират за неговото разрешаване, е въпрос за лична преценка. Подобно на **г-р Манку**, **г-р Ерик ван Доорен**, виден международен лектор с частна практика в Антверпен, също принадлежи към втората категория гентални лекари. Представените от него комплексни случаи бяха пример за успешно пародонтално-протетично-зъботехническо коопериране. Впечатляващите резултати в контролирането и направляването на меките и твърдите тъкани чрез минимално инвазивни техники, съобразени с дизайна и материала на импланта и протетичната конструкция, разкриха пътя към постигането на блестящи естетични резултати.

В същия ден успоредно в зала Colgate се провежда лек-

ция на български лектори. Деловият ген бе открит от **проф. Антон Филчев**, който обясни подробно откритията от него преди години феномен на доминиране на най-силните контакти на най-задните зъби в зъбната редица. За първи път бе дадена гласност на направеното преди години откритие, което се изучава от доста време у нас.

Проф. Милена Пенева представи новостите при лечение на пулпите на временните зъби. Тя откри пред аудиторията новите концепции и подходи при тази патология, като наблегна на възможността и необходимостта за лечение на обривните форми. Чрез биологичния подход може да се прилага общият принцип за микроинвазивност в генталната медицина.

Нашумялата напоследък тема за генталната фотография бе представена от **г-р Тодор Узунов** от ФДМ-София и младия му екип: Димитър Костурков и Владислав Петрунов. Те разкриха необходимостта от прилагане на генталната фотография в клиничното ежедневие, обясниха основните параметри на апаратурата и представиха улеснени протоколи за снимане.

Следобед **г-р Георги Илиев** проведе демонстрация на клиничните етапи при изработване на порцеланови фасети, които се практикуват от все повече гентални лекари като минимално инвазивно естетично решение.

28 СЕПТЕМВРИ (ПЕТЪК)

В специалния дискуссионен панел по пародонтология модераторът **проф. Ангре Саадун**, преподавател в Световния институт по гентална медицина и в Генталната XR програма за обучение, направи кратко въведе-



Проф. Франческо Мангани предложи съвременен поглед към подобряването на естетичните резултати при директни и индиректни възстановявания във фронталната област.



Carestream
DENTAL



Kodak Dental Systems



Висококачествени кугели

CS 2100

CS 2200



Дигитални сензори

RVG 5100

RVG 6100

RVG 6500



Панорамни Дигитални апарати и скенери

Kodak 8000

CS 9000 3D

CS 9300

CS 9500



Интраорални камери

Kodak 1500, CS 1600

Бизнес партньор за България - АЛБА ТМ
1233 София, ул. Клокотница 35-37, вх. Г
Тел./Факс: 02-9315434, 02-8320067
e-mail: carestream_albatm@abv.bg
www.albatm-carestream.com



Д-р Роберто Спреафико



По случай своята петгодишнина Българското дружество по естетична стоматология (БДЕС) представи атрактивна дискусия с модератор д-р Нели Николова.

ние в темата за пародонтологично-имплантологичната терапия, като обрвна специално внимание на рисковите фактори и съпътстващите заболявания като важен показател за успеха на лечението.

Д-р Марко гел Корсо със следдипломна квалификация в Училището по гентална медицина в Харвард, заинтригува аудиторията с представените резултати от 10-годишни изследвания и клиничен опит с обогатения с тромбоцити фибрин (PRF). Съчетаването в един продукт на тромбоцити, фибрин, растежни фактори и адхезивни молекули разкрива нови хоризонти в управлението и ускоряването на лечебните процеси в меките и твърдите тъкани. Забележителни бяха демонстрираните резултати от приложението му при екстракция с имедиатно имплантиране, при експониране на p.alveolaris inferior, за регенерация на папилите в дисталните зони и при едно от големите предизвикателства в пародонтологията – лечението на множествени рецесии с тънък биотип. А приложението на PRF в контекста на т.нар. естествена костна регенерация (Natural Bone Regeneration – NBR) мепърва ще разкрие пълния му потенциал в съвременната гентална практика.

Актуалния въпрос за свързването на зъби към имплант и приложимо ли е то в съвременната гентална практика разгледа д-р Ашил Пейвенди, практикуващ в Отделението по лицево-челюстна хирургия в Лион. За биомеханичните проблеми на остеоинтеграцията при свързването на имплант с естествени зъби в литературата все още няма категорични данни въпреки добре познатите разлики в подвижността на двата типа възстановявания. И независимо от съществуващите разногласия между трите възгледа за подобен тип връзка (твърда, подвижна или липса на такава) д-р Пейвенди изрази предпочитанията си към твърдото свързване при абсолютна необходимост от подобна връзка.

Темата за протетично-имплантологичен подход продължи д-р Патрис Маргосян, практикуващ в Университетската болница по пародонтология и орална имплантология в Париж. В представения от него алгоритъм за естетична и функционална интеграция на имплантите възстановявания във

фронталната зона на горна челюст, базиран на параметрите на протетичния протокол, той акцентира върху необходимостта от адекватни протетични познания,

които да ръководят клиничиста при хирургичната интервенция.

Ще забравим ли за скапелата и турбината? Тази възможност става все по-реал-

на с масовото навлизане на лазерните технологии в генталната практика. Проф. Норберто Берна – професор в Genoa University, и д-р Ави Райханян, преподавател в Хагаса университет в Йерусалим, представиха широката гама лазерни технологии в генталната практика и най-вече в лазерно асистираната имплантология, като представиха резултати след 10-годишно проследяване. При тези пациенти имплантите са поставени без помощта на фрези и ротационни инструменти благодарение на неговия патентован метод: само с помощта на лазер. Средната стойност на периимпантна костна резорбция е по-малка от 1 мм, което е голям успех. На след-

ващия ген проф. Берна проведе клинична демонстрация, поставяйки 4 имплантата и извършвайки гва синус-лифта без препариране на ламба. За тази операция той използва ErCrYSGG Waterlase iPlus, което отне 30-40 минути, включително времето за подготовка на пациента.

Д-р Иван Йовчев откри втория форум ген в зала Omnia с лекция на тема „Релечение при ендодонтски компрометирани зъби“. Той представи съвременните възможности за запазване на зъби след неуспешно първично ендодонтско лечение. Д-р Йовчев сподели пред аудиторията собствени клинични случаи и представи лечебни подходи за различни ситуации, които често представляват сериозен проблем в

Гингивити, заболявания на пародонта

ARTHRODONT гингивална паста. Състав: Enoxolone 1%, Calcium Carbonate, Glycerol, Sodium laurilsulfate, Sodium alginate, Carragenates, Hydrated sodium silicate, Essential oil peppermint, Essential oil of anise, Levomenthol, Saccharine, Formaldehyde, Eugenol, Raspberry flavor*, Purified water. *Състав на малиновия аромат: propylene glycol, ароматизирани субстанции, съставени основно от frambinone, alfa-ionone, vanillin, cis 3-hexenol, phenylethyl alcohol, ethyl acetate, amyl acetate за 100 грама. **Показания:** обезболяване и намаляване на отока при заболявания на венците и наранявания от протези, спира кървенето. **Начин на приложение и дозировка:** измиване с четка за зъби Elgydium Clinic 7/100, 15/100 или 20/100, последвано от масаж на венците, след всяко хранене в продължение на няколко минути и след това изплакване. **Противопоказания:** свръхчувствителност към някоя от съставките. Деца под 3 години (съдържа ментол). **Фармакодинамични свойства:** заболявания на устната кухина и зъбите. Enoxolone – нестероидно противовоспалително средство.

ARTHRODONT гингивален разтвор за уста. Състав: Aqua, Glycerin, Alcohol, Cl 42051, Di limonene, Dipotassium glycyrrhizinate, Eugenol, Aroma, Illicium verum, Lactic acid, Laureth-9, Mentha piperita, Menthol, PIG 60 hydrogenated carter oil, Potassium sorbate, Sodium methylparaben, Sodium propylparaben. Гингивалният разтвор ARTHRODONT съдържа Enoxolone. **Употреба:** за ежедневна употреба при възпалени венци, гингивити, пародонтоза, кървене, наличие на оток. **Употребата** на ARTHRODONT се препоръчва още при носене на протези, брекети, както и по време на бременност. При деца над 6-годишна възраст. **Начин на употреба:** гингивалният разтвор ARTHRODONT е готов за употреба. След всяко четкане с гингивална паста ARTHRODONT изплакнете с 15 ml в продължение на 30 секунди.

**PIERRE FABRE
ORAL CARE**

ежедневната практика.

От 14 ч. **Българското гружество по естетична стоматология** (БДЕС) представи по иновативен начин комплексен анализ на клиничен случай. Модератор на дискусиата бе председателят на гружеството **г-р Нели Николова**. Тя представи подробен анализ на пациент чрез клинични, рентгенографски и фотографски методи. Бе провокирана интересна дискусия, в която гентални лекари от различни специалности поставяха и разрешаваха проблеми, свързани с клиничния случай, в търсене на най-правилните решения. Бе засегнат въпро-

сът за особеностите на праговото препариране, оценката на риска при поставяне на импланти и оценката на естетичния риск. Интерактивната форма на представяне даде възможност да се засегнат и изяснят редица въпроси и да се оцени интердисциплинарният подход в търсене на най-добрия лечебен план. БДЕС направи интересно представяне по случай своя пети рожден ден.

От 18 ч. дистанционно от Лос Анджелис **г-р Саша Йованович** изнесе уебинар, посветен на лечението на перимплантите. Бяха представени безнадежни случаи, които не подлежат на лече-

ние. В контраст г-р Йованович показа какво може да се направи в останалите случаи на перимплантите, като представи протокол за лечение чрез отваряне на ламбо, деконтаминация на импланта, поставяне на костозаместител и зашиване.

29 СЕПТЕМВРИ (СЪБОТА)

В събота сутринта **г-р Стефан Куби** презентира съвременни решения за еднични възстановявания във фронта чрез керамични фасети. Той посочи основни принципи, които трябва да се спазват за дълготрайни резултати. Д-р Куби посочи и клиничните случаи, в които

фасетите не са добър избор и е правилно изработването на цели корони.

Д-р Динос Контурас продължи темата за естетиката, като представи любопитни случаи. Първият бе разрешен само с порцеланови фасети, без каквато и да било подготовка. Вторият случай, след отказ на пациентката за ортодонто и протетично лечение поради финансови съображения, беше решен само чрез композитни възстановявания благодарение на доброто планиране.

Втората част на лекционния ден започна с **г-р Стефан Миле** и **г-р Флориан Лоурент** от Франция, кои-

то изнесоха лекция на тема „Спешни състояния в генталната практика“. Те представиха лесни и удобни начини за разпознаване на вазовагална реакция, хипогликемия, психогенна хиповентиляция, астматичен пристъп, анафилактичен шок, остър сърдечен пристъп и инсулт, както и протоколи за основните спешни мерки, които трябва да се вземат при възникване на тези състояния.

Д-р Агу Гарфункел представи основните лекарствени средства, които се използват в генталната практика, както и различните им потенциращи и инхибиращи взаимодействия при едновременно им прилагане. Бяха обсъдени особеностите при нужда от успокоителни медикаменти и антибиотично лечение при болни със сърдечносъдови заболявания.

Проф. Джошуа Мошон изнесе лекция за инструментирани с една никел-титаниева пила, като представи предимствата на новата техника и начина на работа с нея.

Д-р Рене Вос изнесе любопитна презентация на тема „Изборът между ендодонтичното лечение и екстракцията и поставяне на имплант“. Той провокира аудиторията, като зададе въпроса: „Ендодонтичното или екстракцията“ на зъби със съмнителна прогноза, и представи своите, в някои случаи, изненадващи решения.


30 СЕПТЕМВРИ (НЕДЕЛЯ)

В последния лекционен ден бяха изнесени две лекции за това, дали да екстрахираме, или да запазим зъби с увреден пародонт – на **доц. Христина Попова** от ФДМ–София и на **г-р Агриана Йосифова**.

Доц. Георги Томов от ФДМ–Пловдив представи употребата на съвременни материали и методи в ендодонтията – МТА, биоентин, биокерамични сийлъри, озониране и лазер-асистирана иригация.

Д-р Фернандо Виска представи принципи при имплантологичното лечение, които осигуряват адекватна протетична рехабилитация на обеззъбения участък, най-вече чрез осигуряване на 3 мм апикално и 2 мм букално отстояние на конструкцията (така нареченото правило „3А-2В“).

Д-р Иван Чакалов въведе аудиторията в принципи на трибологията, имащи значение за износостойчивостта на генталните материали. Той представи петте основни механизма на изтриване в условията на оралната среда. Най-интересно за всички беше представянето на биосимулатор Sophia, уред, разработен от г-р Чакалов през последните няколко години и определян в средите като най-добрия симулатор в света. С негова помощ г-р Чакалов провежда сравнителни изследвания за износостойчивостта на генталните материали и представи някои от резултатите си до момента. **DT**



БАНКАТА НА ВАШИЯ УСПЕШЕН БИЗНЕС

24-часов информационен център на Банка Пиреос
0 700 12 002
www.piraeusbank.bg

Финансова Група Пиреос е една от най-активните финансови организации в Гърция със собствено ноу-хау в предлагането на финансови услуги за физически лица, банкиране на дребно, малки и средни предприятия, лизинг, капиталови пазари и инвестиционно банкиране. Комбинирайки бизнес развитие и социална отговорност Финансова Група Пиреос системно подобрява и обръща специално внимание на връзките си със социалната, културна и околна среда. Финансова Група Пиреос има международно присъствие с клонова мрежа от 732 клона, фокусирано в Югоизточна Европа и Източното Средиземноморие, но също и във финансови центрове като Лондон и Ню Йорк. Активите ѝ възлизат на 47,5 млрд. евро на края на март 2012 година.

**PIRAEUS
BANK**

Естетика и функция – колаборация между ортодонтията и хирургията като ключ към успеха

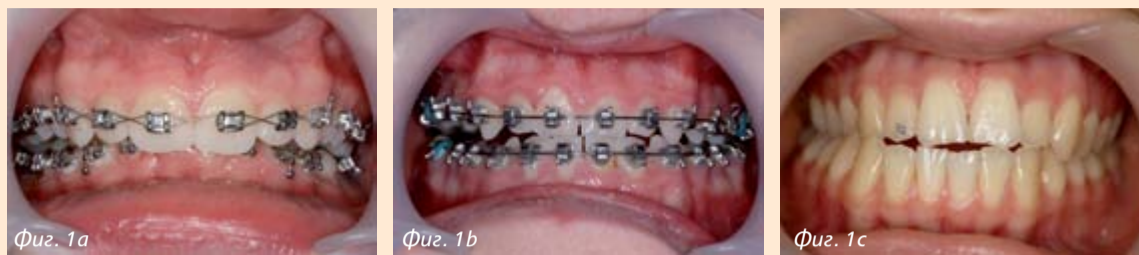Д-Р МАРТИН ЯРОХ И Д-Р ФРИДРИХ БУНЦ, ГЕРМАНИЯ

Оралната хирургия е важен елемент от ортодонтичното лечение на малоклузиите. Движението на зъбите е възможно само в определени граници и винаги зависи от позицията на максилата и мандибулата една спрямо друга, както и от деформацията на челюстните спрямо останалите лицеви кости. Аномалиите могат да бъдат наследствени или придобити и могат да се проявят още в детските години. В тези случаи ортодонтичното лечение се фокусира не основно върху естетичната корекция, а се ръководи от функционални и профилактични съображения. Ефективната оклузия и възстановяването на гъвкателната функция са решаващи фактори за запазване на зъбите и превенцията на вторични нарушения (фиг. 1а–с). Без съмнение основното желание на пациента е подобряването на естетиката и свързаната с нея повишена самооценка, като те могат да се подпомогнат от хирургична корекция.

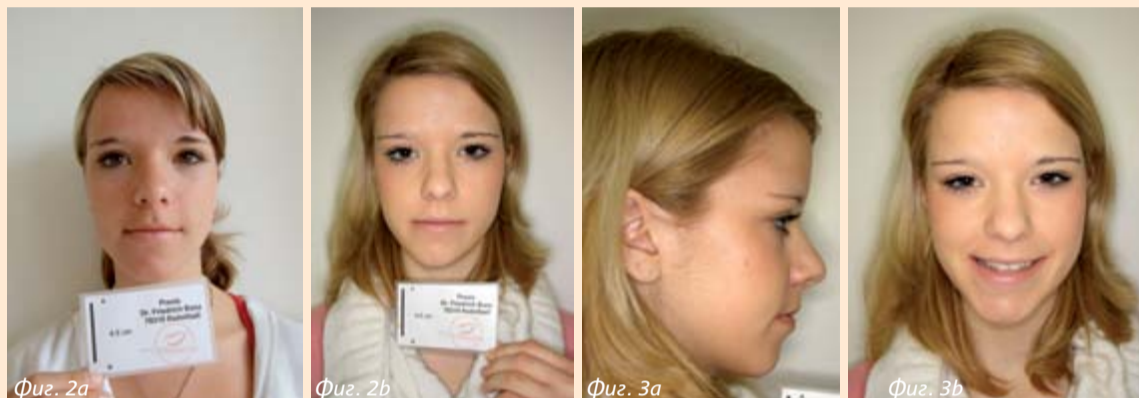ПРИЧИНИ ЗА МАЛОКЛУЗИИТЕ

Обикновено пациентите посещават ортодонтичния кабинет само след като се проявят симптоми или съществени аномалии. Клинично това се наблюдава в късно смесено или в постоянно съзъбие, което затруднява точното определяне на причините за конкретната малоклузия.

Посочените в литературата причини за малоклузиите и етиологията на симптомите при ортодонтичните пациенти са противоречиви. Няма ясна информация за точния процент пациенти с придобити или вродени малоклузии в изследването на Schopf (1981) върху екзогенните фактори, свързани с развитието на малоклузии. Все пак при анализ на симптомите на индивидуалните пациенти всички симптоми на малоклузии могат да се асоциират с екзогенни етиологични фактори при само 48% от пациентите. Brodmann и Saekel (2001) заключават от доклада на Schopf, че само 20% от аномалиите са наследствени и съответно не могат да се повлияят от профилактична намеса. Съответно 80% от малоклузиите могат да се разрешат чрез превенция и по-добра орална хигиена. Тази идея противоречи на германското изследване върху оралното здраве. В това изследване се наблюдава тенденция за намаляване на заболяемостта от кариес в детството. Клинично тези резултати обаче не се свързват с по-малка нужда от ортодонти-



Фиг. 1 а–с Дълбока захватка, прогнатия и латерогнатия: според клиничната оценка те могат да се разрешат само чрез интердисциплинарно лечение.



Фиг. 2 а и б Съществена промяна между първоначалната оценка на латерогнатия през 2007 г. (а) и при началото на комбинираното ортодонтично-хирургично лечение през 2011 г. (б); 19-годишна пациентка; фиг. 3а Страничен изглед на 19-годишната пациентка: латерогнатията се вижда в областта на долната устна; фиг. 3б Фронтален изглед: латерогнатията въдясно и произтичащата девиация се виждат ясно.

ско лечение. Изследване от Университета на Грайфсвалд, Германия, установява, че 20.3% от симптомите се определят генетично, 44.3% са екзогенни и 35.3% не могат да се определят точно. Въз основа на тези резултати мнението, че 80% от малоклузиите могат да се разрешат с превенция и по-добра орална хигиена, е много съмнително (Hensel, DGKFO opinion, 2001).

Различните данни и мнения илюстрират затрудненията при ясноото класифициране на малоклузиите. Все пак желанията на пациента имат приоритет, а именно – терапия на базата на симптомите и стабилен лечебен резултат. Това означава, че в случаи на малоклузии, които не могат да се разрешат само чрез функционална ортодонтия, може да се направи ортодонтично-хирургично планиране, преди да се започне каквото и да е лечение, чрез чиста гентоалвеоларна компенсация. Компенсаторните гентоалвеоларни процедури могат да попречат на хирургичната интервенция. Същевременно пациентите рискуват да имат дълго лечение без дългосрочни ползи. Решението за или против ортодонтична хирургия изисква интердисциплинарен подход и реални лечебни цели, определени предварително (фиг. 2а и б).

ТАРГЕТ ГРУПА ЗА ОРТОГНАТНА ХИРУРГИЯ

Днес възрастните пациенти съставляват мнозинството от пациентите в ортодонтичната практика. Обикновено те са мотивирани от високите социокултурни изисквания и желани-

ето за перфектни зъби. При възрастни с подчертано несъответствие между горната и долната челюст трябва да се уточни дали деформацията е гентоалвеоларна или скелетна.

Поради ограниченията на конвенционалното ортодонтично лечение скелетните несъответствия рядко могат да бъдат напълно отстранени. В тези случаи е необходимо комбинирано ортодонтично-хирургично лечение. По време на растежа много често е възможно да се лекуват малоклузиите без хирургия посредством чисто ортодонтично лечение със сменяеми апарати или брекетите.

За децата и младите хора, при които функционалното ортодонтично лечение не е довело до желаните резултати, хирургичното лечение се осъществява след периода на растеж. Ранната хирургия винаги носи риск от неочакван растеж или едностранна абнормална хиперплазия, ко-

Biodentine™

Biodentine™

биосъвместим и биоактивен заместител на естествения дентин

капсула 700 mg прах трикалциев силикат + 5 капки разтвор калциев хлорид
/разтърква се в капсулобъркачка или амалгамобъркачка/

кариеси в дентина
перфорации
външна/вътрешна резорбция
апикална хирургия

открита пулпа
пулпотомия
апексификация

ИНДИКАЦИИ:

в короната на зъба:

- постоянно възстановяване под композити, инлей, онлей;
- кариеси в дентина, възстановяване на дълбоки или широки кариозни дефекти;
- открита пулпа, пулпотомия.

в кореновия канал:

- коренови перфорации, фурационни перфорации;
- възстановяване на външна или вътрешна резорбция;
- апикална хирургия, апексификация.

1 бр. = 19,50 лв.

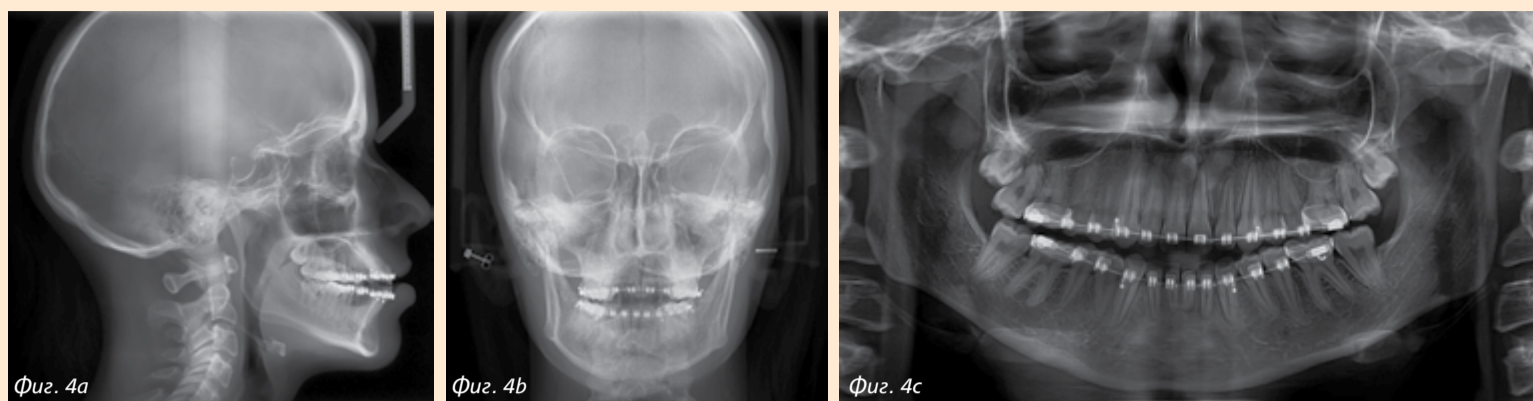
при покупка на
5 бр.
плащате само
80,00 лв.

спестявате
17,50 лв.

СУПЕР!
ПРОМОЦИЯ

София, ул. Прелом 8; тел.: 02/ 971 54 40; 971 54 41
e-mail: office@romy-dent.com; www.romy-dent.com





Фиг. 4а-с Преоперативни диагностични рентгенографи (ортопантомография, латерална и фронтална телерентгенография) на вече 20-годишната пациентка.

мо да повлияят на резултатите от операцията.

ИЗБОР НА ПАЦИЕНТИ

Комбинираното ортодонтико-хирургично лечение изисква не само отлична и фокусирана интердисциплинарна колаборация, но и абсолютно съгласие с лечебния план от страна на пациента и родителите. Лечението е продължително и необходимостта от постоперативни корекции не е изключена.

Пациентът трябва да се информира посредством ге-

тайлна медицинска преоперативна дискусия за рисковете от комбинираното лечение и последициите от не-лечението на малоклузията. Малоклузиите могат да предизвикат редица странични ефекти, като болки в гърба и хронично главоболие (фиг. 3а и б). При подчертания до-ликофациален лицев тип малоклузиите могат да доведат до фарингиално стеснение, което често се проявява като синдром на обструктивна сънна апнея (Noshvan и съпр. 1997).

При възрастни пациен-

ти е полезно да се определят и степента на малоклузията и силата на захватката с шина с плоска оклузална повърхност. Шината се носи от шест до осем седмици и гарантира идентифициране на физиологичната позиция на кондилите.

Провеждането на ортодонтична корекция зависи от планираната постоперативна ситуация. Следователно тази корекция е само генитоалвеоларна и не води до трансфер на силите на захватката (фиг. 4а-с и 5а-е). Най-благоприятната позиция на

максилата и мандибулата се оценява на базата на симулирана върху модели хирургия, като се определя необходимата степен на изместване. По тези модели може да се изработи шина, която да се постави по време на хирургията, за да се фиксира определената преоперативна физиологична позиция на кондилите (фиг. 6а-с).

Тийнейджъри с мандибуларна асиметрия, кошто не могат да бъдат ясно класифицирани, трябва да се лекуват с особено внимание. Ако клиничната документация е

след 16-ата година на пациента, защото е водена неправилно или защото пациентът е прегледан от специалист твърде късно, е задължително да се постави точна ранна диагноза на потенциалната едностранна хиперплазия при наличен потенциал за растеж.

Според насоките на Немското общество по лицево-челюстна хирургия ядрената диагностика е задължителна – освен оглед, палпация и рентгенография, за да се определи рискът от абнормален растеж в бъдеще. По-средством по-голямо напругване в засегнатата област по време на синтиграфията може да се направи заключение за поведението на растеж. Ако челюстта продължава да се променя чрез абнормални пикове на растеж, се препоръчва отлагането на лечението до пълно приключване на растежа.

ХИРУРГИЧНА ТЕХНИКА

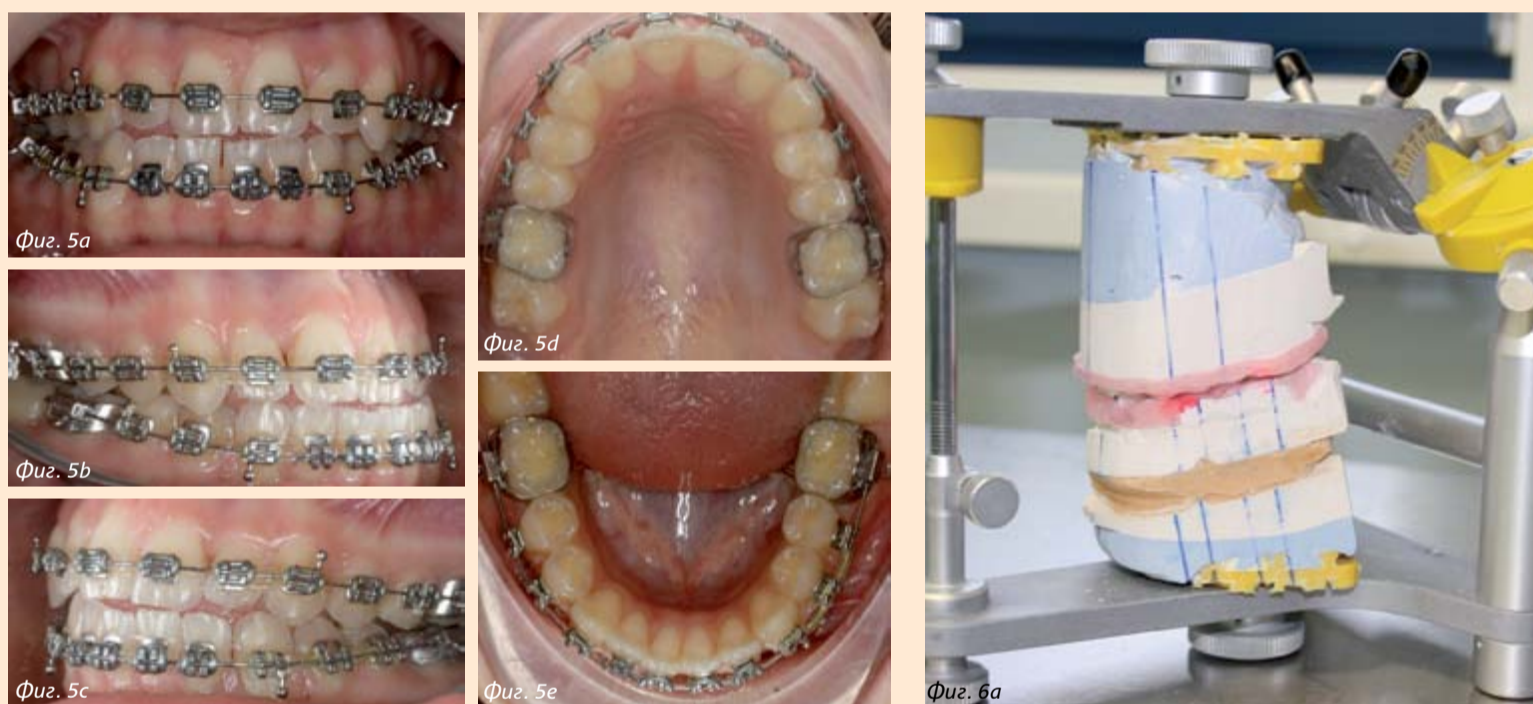
Изборът на техника за остеотомията зависи от различни фактори. При остеотомията с изместване се осигурява хирургичен достъп до костта и мя се разделя във фиксирани точки. Корекцията на костта и костното възстановяване в новата фиксирана позиция се осигуряват чрез използването на симулирана хирургия върху модели и изработени предварително шини.

След хирургичната модификация на челюстта трябва да се обмислят правилната позиция на челюстта и оптималната оклузия. Тази критична стъпка трябва да се осъществи от ортодонта възможно най-прецизно, защото постигането на оклузия зависи от репозиционирането и степента на изместване на челюстта. Освен това зъбите влияят на мястото за достъп до хирургичното поле и в някои случаи се налага предварително отстраняване на мъбреците преди остеотомията.

Остеотомията може да се направи в двете челюсти или да е ограничена само в мандибулата или само в максилата. В много случаи по-функционално е да се направи бимаксиларна остеотомия и да се изместят двете челюсти. В днешно време се изместват изцяло носещите зъби части.

Сегментната остеотомия не се оказва много успешна и налага корекция на малоклузията от ортодонтичната част на екипа. В тази област се препоръчва хирургичната техника на Obwegeser – Dal Pont. Тази процедура представлява интраорална стъпаловидна остеотомия на мандибуларния клон (фиг. 7 а и б). Откакто Bell и Еркер описаха възможността за бимаксиларна хирургия с техниката на „фрактурна на-году“ през 1975 г., тя все още е популярна и често се съчетава с Obwegeser–Dal Pont и Le Fort I.

Бимаксиларният подход е разумен, тъй като максилата и мандибулата си влияят една на друга по време на растежа. Често обаче е



Фиг. 5 а-е Преоперативната клинична ситуация след ортодонтичната подготовка; фиг. 6а Моделите в артикулатор след успешна симулация на хирургията.

2 ГОДИНИ ГАРАНЦИЯ

- Край на проблема "Прекъснат кабел"
- Единственият на пазара индуктивен сензор.
- Най-високата реална резолюция - 20 Lp/mm.

I-MAX TOUCH 3D
3 in 1 upgradable panoramic unit

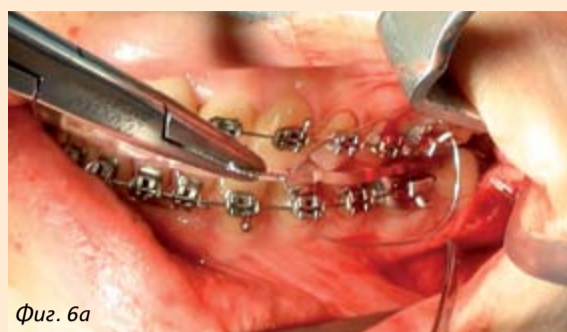ГАРАНЦИЯ 5 ГОДИНИ
* Сензор и рентгенова тръба

НАЙ-ДОБРИЯТ СОФТУЕР ЗА ИМПЛАНТОЛОГИ ИДВА БЕЗПЛАТНО С I-MAX TOUCH 3D

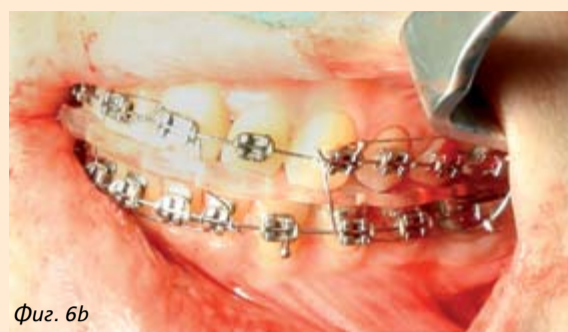ЩЕ НИ НАМЕРИТЕ НА
"МЕДИКУС, ДЕНТО И ГАЛЕНИЯ" -
ЗАЛА 11, ЩАНД VII-3

**КУПУВАТЕ ПАКЕТ СЕНЗОР И КУГЕЛ,
ПОЛУЧАВАТЕ ЕДНА ИНТРАОРАЛНА КАМЕРА БОНУС.**

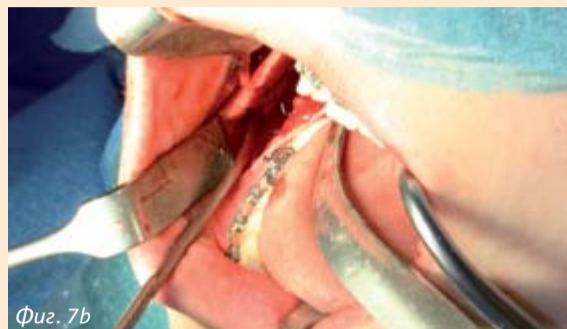DMK
DeMaKom
Тел. 02 481 47 21/22, 0885 205 792/3
www.demakom.com, www.owandy.com



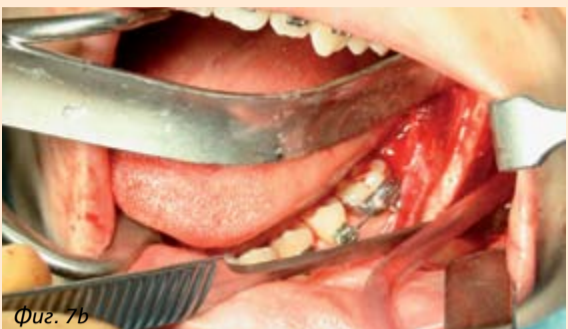Фиг. 6a



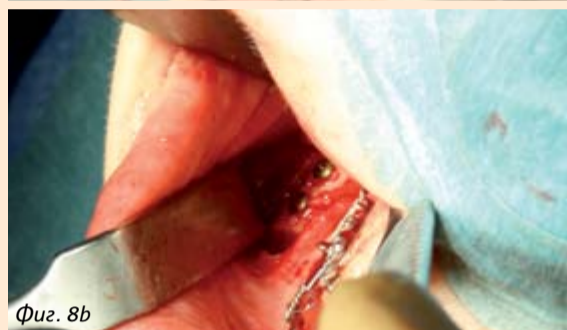Фиг. 6b



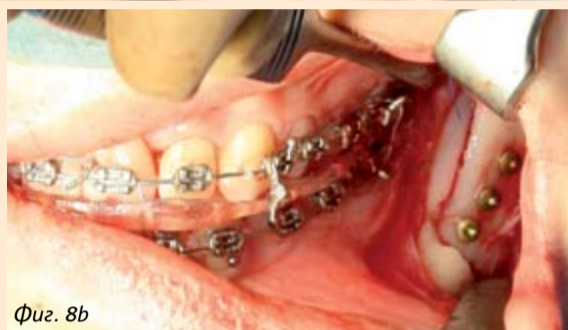Фиг. 7a



Фиг. 7b



Фиг. 8a



Фиг. 8b

Фиг. 6b и с Интраоперативна фиксация на шината за корекция на латерогнатията след остеотомията; Фиг. 7a и b Илюстрация на остеотомията на Obwegeser-Dal Pont на 20-годишната пациентка: сплит остеотомията на клоната се вижда ясно; Фиг. 8a и b Интраоперативен изглед на остеосинтезните винтове, поставени по време на хирургията на 20-годишната пациентка.

възможно да се постигне добър и безрисков резултат с хирургията на Obwegeser-Dal Pont. Фиксирането при сплит остеотомията на долната челюст обикновено се осъществява чрез минимално инвазивна остеосинтеза с пластинки. При модифицираните техники на Obwegeser-Dal Pont изместеният рамус се фиксира с помощта на остеосинтезни винтове (Hochban 1997; фиг. 8a и b). С тази модификация се избягва сложното хирургично отстраняване на остеосинтезните плаки.

ОПЕРАЦИОНЕН РИСК

Всяка хирургична процедура може да доведе до неочаквани усложнения, които трябва да се вземат под внимание според принципа риск-полза. Днес необходимостта от остеотомия остава противоречива, тъй като деформациите на костта не са сериозно заболяване, като туморите, абсцесите или костните фрактури, които задължително се лекуват хирургично.

Тъй като деформациите най-често са естетични корекции и могат да се кла-

сифицират като елективни процедури, безопасността при операцията е от основно значение. Изолираните остеотомии на мандибулата, които представляват съществено по-малък хирургичен риск, трябва да са първият избор за ортодонтиско-хирургична интервенция.

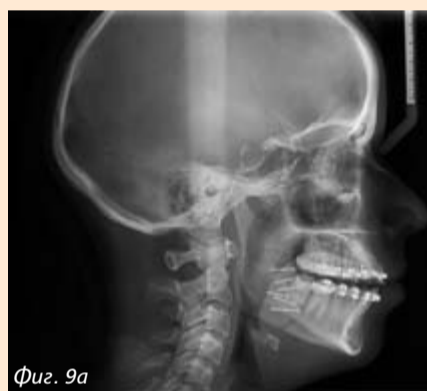Най-големият риск при остеотомия на мандибулата е 5% вероятност от увреждане на сензорния нерв, наречен долен алвеоларен нерв. Това може да доведе до проблеми с чувствителността на долната устна и брадичката (фиг. 9a-c). Не се очакват гръди сериозни рискове с хирургията на Obwegeser-Dal Pont и постоперативното кървене може да се контролира много лесно.

ИНТЕРДИСЦИПЛИНАРНА КОЛАБОРАЦИЯ

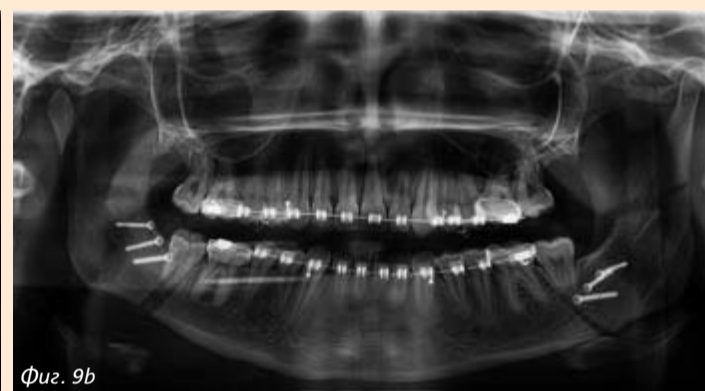
Литературният обзор на работата, извършена през 70-те, показва, че съзнателната колаборация между хирурзи и ортодонти не е случайна. През годините ортогнат-

ната хирургия бе смятана за последна опция при лечението на ортодонтичните случаи, които не могат да се разрешат със стандартни лечебни техники. Затова операцията се провежда в зависимост от възможната дентоалвеоларна компенсация и правеха допълнителната корективна хирургия по-вероятна.

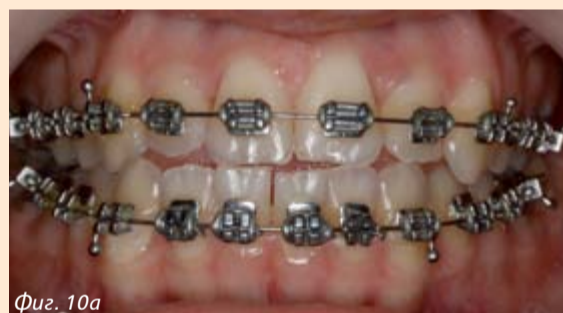Днес почти във всички случаи на малоклузия ортодонтиското лечение се предшества от хирургично. Планирането на операцията на базата на симулирана върху модели хирургия и изработването на шина е много безопасен метод за постигане на предсказуем и дълготраен резултат (фиг. 10a и b). Индивидуалните дентоалвеоларни несъответствия в оклузията могат да бъдат коригирани преоперативно или постоперативно чрез ортодонтиско лечение. Следователно интердисциплинарната колаборация винаги е от полза за пациента и лекуващия екип. DT



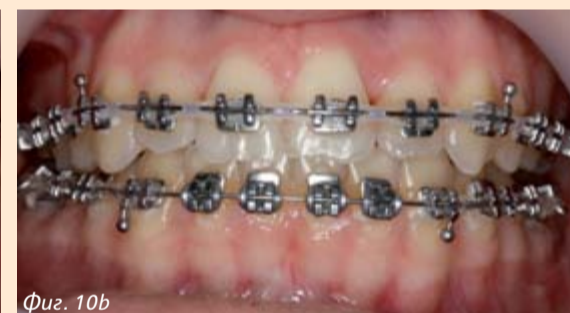Фиг. 9a



Фиг. 9b



Фиг. 10a



Фиг. 10b

Фиг. 9a и b Постоперативни диагностични рентгенографии (ортопантомография и телерентгенография). Големото изместване на долната челюст може да доведе до временно нарушение в чувствителността на долната устна и брадичката, което обикновено бързо отшумява; Фиг. 10a и b Преоперативен изглед (a) и (b). Същественото подобрене на латералната оклузия и елиминирането на латерогнатията се виждат ясно.

THE DAWSON ACADEMY
WWW.THEDAWSONACADEMY.COM

УЧЕБНИКЪТ НА ПИТЪР ДОУСЪН

Функционална оклузия: от ТМС до конструкция на усмивката

Този учебник използва интердисциплинарен подход, за да обясни произхода и възможните решения при много различни оклузални проблеми. Д-р Питър Е. Доусън ръководи читателя, осигурявайки балансиран обяснение на теорията и техниката. Той развенчава много придобили популярност погрешни схващания чрез практическо дискутиране на техния произход и на пропуските в аргументите, стоящи зад тях. Представени са различни страни на много философии, като читателят бива насочван към най-функционалното и естетично решение при различните оклузални ситуации. Стоотици цветни снимки, илюстрации и диаграми показват различни части от гъркателната система, епидемиологията на оклузалните проблеми и процедурите за откриване на идеалната оклузия. Независимо дали читателят е общопрактикуващ зъболекар, специалист или зъботехник, те ще установят, че тази книга е приложима за техните лечебни методи и философии.


Цена: 293 лв. с ДДС

КАК ДА ПОРЪЧАТЕ?

Обадете се в редакцията на в-к „Дентал Трибюн“ на тел. 02 416 71 73 или изпратете e-mail на office@dental-tribune.net.
При заявка: 50% авансово плащане.

THE DAWSON ACADEMY
Anchored in Integrity • Devoted to Excellence • Focused on Results

„Дентал Трибюн България“ ЕООД
– оторизиран представител на продуктите на Dawson Academy



Доставка до 5 дни

Срокът на доставка важи до изчерпване на наличностите.