

DENTAL TRIBUNE

The World's Dental Newspaper • Bulgarian Edition

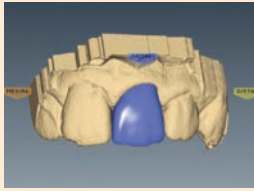
www.dental-tribune.com, www.dental-tribune.net

април 2014 г./Бр. 04, Год. 12

ИНОВАЦИИ

E4D CAD/CAM възстановявания в кабинета: клинични презентации и изводи

Д-р Уолт Рене представя модерните E4D CAD/CAM възстановявания в едно посещение, следвайки технологичния напредък и все по-нарастващите изисквания от страна на пациентите.

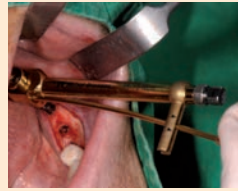

▶ стр. 6

Подходи

Пародонтологията среща имплантологията

Терапевтичен подход или екстракция и имплантиране? Д-р Райнер Бухман представя индикациите в зависимост от клиничната дагеност и желанията на пациента.



▶ стр. 14

ИНТЕРВЮ

Купуването на най-новия инструмент не може да замести липсата на знания и умения

Ендодонтистът г-р Филипо Кардинали споделя своя опит по отношение на предпочитаните пост-ендодонтски възстановявания, съвременната образна диагностика и „грешките“ на модерната ендодонтия.



▶ стр. 18

DSD изисква промяна в мисленето

Dental Tribune разговаря с един от създателите на концепцията Digital Smile Design - световноизвестния Ливьо Йошинага



Снимки: Правдолюб Иванов

Ливьо Йошинага е бразилски архитект, специализиран в развиване на технологичната инфраструктура в редица дентални практики по цял свят. Заедно с небезизвестния г-р Кристиан Коучман създават концепцията DSD - дигитален дизайн на усмивката. Автор и дивелъпър е и на няколко онлайн проекта, като identalclub.com. Наскоро заедно с Флорин Кофар разработва N.Vision-DSD - за висок клас видеопродукции в денталната медицина и други медицински специалности. Йошинага е бил редактор на High-Tech рубриката на американското списание Practical Procedures and Aesthetic Dentistry. Участва в разработването на нови фотографски и видеопроцедури съвместно с г-р Мауро Фрагасани, г-р Ерик Ван Доорен,

г-р Нитиан Бичачо, г-р Галип Пюрел, г-р Андреа и Джано Ричи.

Ливьо създава и планира много образователни проекти, основани на директно предаване на случаи на живо, в Бразилия, САЩ и Европа. Води лекции за създаване на висококачествена дентална фотография и планиране на фото-видео настройки в денталната практика, най-вече за целите на маркетинга и интердисциплинарната комуникация.

Гениалният Йошинага бе в България по лична покана на г-р Кирил Динов и Di Nova Clinics по повод двудневен практически курс за Digital Smile Design, на който присъстваха 12 български зъболекари. Екун на Dental Tribune също присъства и разговаря с големия маестро.

▶ стр. 3

Организаторите на БУЛМЕДИКА/БУЛДЕНТАЛ подготвят 48-ата изложба

DENTAL TRIBUNE INTERNATIONAL

От 21 до 23 май 2014 г. в Интер Експо Център - София ще се проведе 48-ото издание на БУЛМЕДИКА/БУЛДЕНТАЛ, което е едно от най-важните изложения за медицина и дентална медицина в Югоизточна Европа. Dental Tribune, основен меднен партньор на събитието, ще издаде изложбения гайд today за четвърта поредна година.

Предстоящата изложба ще представи оборудване от висок клас и медицински апарати за диагностика, лечение и оказване на спешна помощ, иновативни технологии в ортопедията и рехабилитацията, нови материали, консумативи и други специализирани продукти за медицински грижи и лечение. Ще бъдат представени иновации в денталната медицина, сред които оборудване, материали и ергономично обзавеждане за дентални

практики и лаборатории.

Редица фирми от Германия, Унгария, Русия, Полша, Израел, Пакистан, Словения, Румъния, Италия, Южна Корея, Гърция, Китай, Швеция вече са потвърдили участието си. Организаторите споделят, че списъкът на фирмите, които участват за първи път в изложбата, се увеличава все повече. Гостите на събитието са поканени да посетят презентациите на дентални специалисти в рамките на формата Dental Tribune Study



Изложението BULMEDICA/BULDENTAL ще се проведе в София от 21 до 23 май.

Club Symposium, който е провеждан по време на редица водещи дентални срещи и изложения по света от 2006 година насам, включително IDS и IDEM, Сингапур. В рамките на БУЛМЕДИКА/БУЛДЕНТАЛ симпозиумът се провежда за втори път.

Тази година международната из-

ложба очаква повече от 11 800 лекари, дентални лекари, зъботехници, медицински сестри и други специалисти. Повече информация относно БУЛМЕДИКА/БУЛДЕНТАЛ 2014 можете да намерите на адрес www.bulmedica.bg и в социалните мрежи Facebook, LinkedIn и YouTube. DT

Скъпи четящи,

Избрахме да поместим на първа страница в броя разговора ни с една хипнотизираща личност. Дивидо Йошинага (заедно с д-р Кристиан Коучман) е създател на концепцията за дигитален дизайн на усмивката (DSD), която промени посоката на развитие на модерната дентална медицина. Разговорът ни с него ще разчупи стереотипите ви и ще ви върхнови.

Д-р Уоли Рене представя E4D

CAD/CAM възстановяванията, следвайки технологичния напредък в денталните практики и изискванията за лечение в едно посещение (стр. 6-8).

От текста на австралиеца Гари Смит в рубрика „Мениджмънт“ ще разберете какво се променя по отношение на управлението на една практика, как се съчетават стратегиите за напредък с ежедневната работа на клиниката и по какъв начин да се чертаят нови приоритети (стр. 12).

Статията на проф. Райнер Бухман от Германия извежда на преден план избора между пародонтално и имплантологично лечение. Кога да се спрем на всяко едно от тях в зависимост от клиничната ситуация и изискванията на пациента, четете на стр. 14.

Напомняме ви, че срокът за подаване на кандидатури в конкурса „Усмивка на годината“ е 10 април. С нетърпение очакваме да се срещнем с вас и вашите случаи на 22 май, когато е официалната церемония по награждаването в конкурса.

Следващият, майски брой на Dental Tribune очаквайте заедно със специализираното приложение CAD/CAM Tribune. И междувременно ви благодарим за гравивната обратна връзка след излезлите вече ENDO Tribune и LASER Tribune!

Желаем ви приятни минути с „Дентал Трибюн“!

От Редакцията

21 МАЙ

11.00-12.00

ПРЕЗ ЦЕЛИЯ ДЕН ШЕ ТЕКАТ ВИДЕО-ПРЕЗЕНТАЦИИ НА КЛИНИЧНИТЕ СЛУЧАИ НА ВСИЧКИ УЧАСТНИЦИ В КОНКУРСА „УСМИВКА НА ГОДИНАТА 2014“.

22 МАЙ

11.00-12.00

ПРЕДВИДИМАТА ИМПАНТОЛОГИЯ ПРИ ПРОТОКОЛИ С ИМЕДИАТНО НАТОВАРВАНЕ




ПРОФ. ШЕФАН ИДЕ, ГЕРМАНИЯ

Имедиатното натоварване на дентални импланти в момента е много актуално лечение и все повече пациенти се интересуват от него. Използването на кортикалната кост, както и на кортикализираната кост не е обект на научно изследване, въпреки че е добре известно от травматологията, че този подход води до незабавно натоварване дори на тежки крайници след комплицирани фрактури. Лекцията обяснява използването на кортикалната и кортикализираната кост в областта на денталната имплантология. Тя е фокусирана върху аспекти от анатомията и избора на място за поставяне на имплант, както и върху протетичните аспекти на протоколите за имедиатно натоварване.

12.30-14.00

КОНИЧНО-ЛЪЧЕВА КОМПЮТЪРНА ТОМОГРАФИЯ. НОВ ПОГЛЕД НАД ТРИИЗМЕРНИТЕ ИЗОБРАЖЕНИЯ ПОСРЕДСТВОМ АПАРАТИТЕ ЗА КОМПЮТЪРНА РЕНТГЕНОВА ДИАГНОСТИКА И СПЕЦИАЛИЗИРАНИТЕ СОФТУЕРНИ ПРОДУКТИ НА PLANMECA



Д-Р РУМЕН ИЛИЕВ, БЪЛГАРИЯ

Желанието на лекари и пациенти да бъдат постигнати оптимални клинични резултати налага СВСТ използването да бъде съчетано с използването на професионални софтуерни продукти. Те дават възможност както за преглед и пълен анализ на изображенията, така и за създаване на лечебен план и обособяване на отделните му клинични етапи. Едновременно с това чрез тях може да се извърши симулация и визуализация на крайния резултат от лечението. Рентгеновите апарати и специализираният софтуерен пакет на компанията PLANMECA със своите възможности позволяват на клиницисти от всяка област на денталната медицина да визуализират, анализират и планират клиничните си случаи. Демонстрация на възможностите на специализираните софтуерни продукти.

14.00-15.00

НАПРАВЛЯВАНА КОСТНА РЕГЕНЕРАЦИЯ ПРИ ЛЕЧЕНИЕ СЪС ЗЪБНИ ИМПАНТАТИ



Д-Р ПЕТЪР ИЛИНОВ, БЪЛГАРИЯ

Темата за водената костна регенерация третира повечето на хирурзите имплантолози в различни случаи на костен дефицит на челюстите, предизвикани от редица фактори, като възпаления, травми или позрешно лечение. Лекцията съдържа ценен научноизследователски материал, заимстван от дипломната работа на автора, както и интересни случаи на синус-лифт, слит крест и регенеративни постекстрактивни техники. Ще бъдат представени основните средства (мембрани, костни присадки и заместители), показанията за използването им (класификация на костните дефекти), както и методите на лечение на челюстните атрофии от гледна точка на денталната имплантология (вертикална и хоризонтална костна аугментация).

15.00-16.00

ПРИЛОЖЕНИЕ НА ИНЖЕКЦИОННИЯ МЕТОД ПЛАЗМОЛИФТИНГ В ДЕНТАЛНАТА МЕДИЦИНА



Д-Р МАРИЯ ВЯЧЕСЛАВОВНА ОВЕЧКИНА, К.М.Н., РУСИЯ

Тромбоцитната аутоплазма, получена по метода Plasmolifting™, е собствен продукт на човешкия организъм, предназначен за инжекционна стимулация на регенеративните процеси. Методът е високотехнологичен, прост и удобен за използване, не изисква сложно оборудване и допълнителни режими за центрофузиране, много атрактивен като цена, защитен е със собствени патенти. Използването на дадената форма на човешка плазма позволява да се стимулират процесите за регенерация на меки и костни тъкани. Затова тя може да се използва при терапевтично лечение на заболяванията на пародонта (затворен кюртаж), при хирургически намеси в лицево-челюстната област, в т.ч. и отворен кюртаж, при операции за имплантация, костнопластични операции и операции на меките тъкани.

23 МАЙ

11.00-16.00

ПРЕЗЕНТАЦИИ НА ПОБЕДИТЕЛИ В КОНКУРСА „УСМИВКА НА ГОДИНАТА“ 2014

DENTAL TRIBUNE

INTERNATIONAL IMPRINT

Licensing by Dental Tribune International
Group Editor Daniel Zimmermann
newsroom@dental-tribune.com
+49 341 48 474 107

Clinical Editor Magda Wojtkiewicz
Online Editors Yvonne Bachmann
Claudia Duschek
Copy Editors Sabrina Raaff
Hans Motschmann

Publisher/President/CEO Torsten Oemus
Director of Finance Dan Wunderlich
& Controlling
Business Development Claudia Salwiczek
Manager

Media Sales Managers Matthias Diessner
(Key Accounts)
Melissa Brown (International)
Peter Wittczek (Asia Pacific)
Maria Kaiser (USA)
Veridiana Magowski
(Latin America)
Helene Carpentier (Europe)
Marketing Nadine Dehmel
& Sales Services Nicole Andrä
Accounting Karen Hamatschek
Anja Maywald
Executive Producer Gernot Meyer

© 2014, Dental Tribune International GmbH.
All rights reserved.

Dental Tribune International
Holbeinstr. 29, 04229 Leipzig, Germany
Tel.: +49 341 4 84 74 302 | Fax: +49 341 4 84 74 173
www.dental-tribune.com
info@dental-tr-ibune.com

Regional Offices

Asia Pacific
Dental Tribune Asia Pacific Limited
Room A, 20/F, Harvard Commercial Building,
105-111 Thomson Road, Wanchai, Hong Kong
Tel.: +852 3113 6177 | Fax: +852 3113 6199

The Americas
Tribune America, LLC
116 West 23rd Street, Ste. 500, New York, N.Y.
10011, USA
Tel.: +1 212 244 7181 | Fax: +1 212 224 7185

ОФИС БЪЛГАРИЯ

Издава Dental Tribune България ЕООД
София 1421, кв. „Лозенец“,
ул. „Крум Попов“ 56-58
тел.: +359 2 416 71 73
office@dental-tribune.net
www.dental-tribune.net
www.dental-tribune.com

Действителен собственик:
Уляна Винчева
Предоставяната информация
е съгласно чл. 7а, ал. 3 от ЗЗДПДП.
Главен редактор Уляна Винчева
Отговорен редактор г-р Ива Димчева
Редактору г-р Владимир Ашкови
г-р Надежда Куюмджиева
Дизайн и преглед Петър Парнаров
Превод г-р Надежда Куюмджиева
г-р Ива Димчева
г-р Александър Апостолов
Павел Илиев
Коректор Галя Христова
Реклама Николена Илиева
тел.: 0897 958 321
Офис администратор Ивелина Григорова

Автори в броя
Д-р Уоли Рене, г-р Лукас Енгист,
проф. г-р Райнер Бухман, Гари Смит

Печат „Спектър“ АД
Българското издание на Dental Tribune е част от
групата Dental Tribune International – междуна-
родно издание на 20 езика, разпространявано в
над 55 държави.

Съдържанието, преведено и публикувано в този
брой от Dental Tribune International, Германия, е с
авторското право на Dental Tribune International
GmbH. Всички права запазени. Публикувано с раз-
решението на Dental Tribune International GmbH,
Holbeinstr. 29, 04229, Лаипциг, Германия. Възпро-
извеждането по какъвто и да било начин и на
какъвто и да е език, изцяло или частично, без
изрично писмено разрешение на Dental Tribune
International GmbH и Dental Tribune България ЕООД
е абсолютно забранено. Dental Tribune е запазена
марка на Dental Tribune International GmbH.
Редакцията не носи отговорност за съдържанието
на публикуваните реклами в броя.



С подкрепата на:



Организатори:



WWW.DTSTUDYCLUB.BG

0897 958 321
www.dental-tribune.net

DSD изисква промяна в мисленето

Продължение от стр. 1

Г-н Йошинага, вие и г-р Кристиан Коучман сте съзателите на дигитален дизайн на усмивката (Digital Smile Design) – цялостна система за проектиране на перфектната усмивка, която покори света. Моля, обяснете накратко за българските зъболекари, които все още не са наясно с нея – какво е DSD?

Digital Smile Design е цялостна система за проектиране на перфектна усмивка, но преди всичко DSD е концепция и философия. Бих определил DSD като един нов език. Това не е просто техника за проектиране на зъби, а цялостна концепция за това, как да лекувате пациента си, особено когато той идва при вас за първи път – от първото му появяване в практиката ви до завършването на случая. Ние можем да продадем лечебния план – това е най-важното предназначение на DSD. Сега стартираме един много важен компонент на DSD, наречен DSD Connect. DSD Connect свързва дизайнера, който сме изготвили с помощта на DSD, т.е. двуизмерния проект, който сме съставили на компютъра, с триизмерния свят на CAD/CAM системата. Сега вече ние можем много прецизно да вземем изготвения проект и да използваме CAD/CAM системата, която изема функциите на традиционния wax-up. Преди зъботехникът имаше един модел и беше иззубен. Днес вече той има DSD заедно с модела и вече знае какво да прави.

... това всъщност запълва празнината.

Да, това запълва съществуващата празнина. Преди, дори и с CAD/CAM, когато триизмерно сканирахме модела, се изгубвахме в пространството. Сега вече можем да използваме DSD Connect, който пространствено да направлява триизмерния модел, за да се извърши допълнителният wax-up. Това, което ни даваше преди процедурата с обикновения восьчен wax-up, сега извършваме дигитално. Това е голяма стъпка за нас, защото ни позволява да свържем технология, която досега само проектираше, със следващия компонент и да получим завършена система, която може да произведе, да фрезова нужните ни фасети, корони и други, по перфектен начин.

Бихте ли ни казали повече за началото – кое ви провокира да създадете DSD? Защо според вас е необходимо денталните лекари да използват DSD?

В началото ние искахме по някакъв начин да решим проблемите, които Кристиан (бел. ред. – г-р Кристиан Коучман) имаше като зъботехник по отношение изработване дизайна на усмивката. Много усмивки изглеждаха наистина красиви на модела, но поставени в устата, на фона на цялото лице,

те не изглеждаха добре; не бяха в хармония с лицето на пациента. И така, за да постигнем добър баланс с цялото лице, пропорциите и усмивката, ние трябваше да разработим нещо, което може да бъде използвано от всеки зъболекар по света по много лесен начин, без нужда от закупуване на техника и приспособления. Нужни са само снимките, които могат да бъдат направени със смартфон. Не е нужно да имате скъп фотоапарат, за да прилагате DSD. Необходимо е единствено да имате iPhone, iPad или друг смартфон и също така някаква програма за презентации – Keynote или Power Point. Всичко това ви стига, за да извършвате дигитален дизайн на усмивката и да достигнете до фи-

на медицина не се отнася до решаване на зрачен проблем. Това е продаване на нов продукт. Същото е като продаването на греци, като продаването на лечебен план за естетична хирургия....

В крайна сметка това е маркетинг.

Да, в случая е нужен маркетинг. Когато пациентът страда и има болка, той идва при вас и купува дентално лечение. Той е с болка и идва при вас. Всъщност той купува вашата работа, за да се отърве от болката. Когато обаче говорим за естетика, при достигане на ниво, в което пациентите ви търсят само за естетично лечение, се нуждаем от разविране на маркетингов подход. Това става все по-необходимо с всеки изми-

чавам присъстващите на всичко, което им е нужно да знаят за фотографията. Всичко е много просто, директно и ориентирано към целта. Тук те започват да правят снимки, каквито никога не са правили в живота си. С правилното оборудване и точните настройки (ние им даваме всички базови стойности за настройване на фотоапарата) всеки може да прави хубави портретни снимки. Ние показваме къде да бъдат границите, какво да бъде осветлението, какви да са настройките на фотоапарата и оттам нататък всичко е просто снимане. Това е всичко.

Знаем, че работите заедно с едни от водещите световни дентални специалисти. Защо смя-

тащи по целия свят и когато се върнат в практиките си, за да работят два или три дни седмично, са длъжни да се представят перфектно. В тези случаи проблемите са по-очевидни, тази практика са по-голямо предизвикателство, защото те не само лекуват пациенти, но също така правят снимки и клипове, които след това използват в лекциите си. Ето защо качеството трябва да бъде много високо. Бях привлечен от това предизвикателство – да помогна в правенето на снимки и видео, които да се слобят в презентации, за да бъдат показвани по цял свят. Ние наистина трябваше да се представим добре, като всичко трябваше да бъде издържано както във визуален аспект, така и от гледна точка на денталната медицина. DSD събира всичко на едно място. Много от денталните лекари приеха и усвоиха тази концепция. След всичко това беше съвсем естествено за нас да създадем този курс с цел да обучаваме нови специалисти, за да можем да променим света на денталната медицина.

Смятате ли, че в едно обозримо бъдеще новите технологии ще заменят hand made денталната медицина?

Работата, извършена от човек, е нещо, което никога не може да бъде заменено. Не бихте искали да бъдете лекувани от машина, бихте предпочели човешко същество, тъй като, знаете, ние сме свързани машини – имаме зрение, слух, мислим аналитично и изпитваме емоции. Много сме далеч от това да имаме машина, която да работи като човешко същество. Другият момент, който трябва да се вземе по внимание, е, когато човек прави предварителния восьчен моделаж (wax-up). Всичко, което правите, е с цел да имитирате природата, а сте ограничен до воська. В това отношение човекът не е по-добър от една машина. В този случай човекът се представя по-лошо, тъй като никога не може да достигне до свършенството на природата. Ето защо трябва да започнем да се отказваме да извършваме тази част на ръка, защото никога ръчно направен восьчен моделаж не може да бъде еднакъв с това, което прави природата в процеса на зъбното развитие. Тази текстура, тези форми, този алгоритъм са присъщи на природата. Това, което правим с помощта на технологиите, е да копираме природата, създавайки нов зъб – така аз мога да получа естествено изглеждащ зъб, а не да се опитвам да го наподобя. Ако ще се опитвам да копирам природата, защо просто да не сканирам един естествен зъб, разполагайки с текстурата и пренасяйки този дизайн и форми в моя нов 3D проект! И след това да изпратя това към CAM машината от CAD/CAM системата, CAD ще ми помага за дизайна, а CAM за фрезоването. Така ще изпратя прескъпа си към машина, която ще пресъздаде всичко по перфектен начин, до микрометри, с цялата текстура, която съм от-

В рамките на два дни ние променяме мисленето на денталните лекари и след това ги учим на техническата част.



Ливио Йошинага заедно с българските курсисти по време на практическия двудневен курс в София.

налният дизайн, който ви удовлетворява.

Колко време е необходимо на един зъболекар, за да навлезе в същността на Digital Smile Design? Например този двудневен курс ще даде ли на присъстващите възможността да започнат с DSD още в понеделник, когато се върнат в кабинетите си?

Да. Два дни са достатъчни.

...това не е много време.

Но е достатъчно! Това е една промяна. Ние трябва да разбием много парадигми. Технически е много лесно да се научите да го правите. Наистина много лесно. Показваме филм, в който стъпка по стъпка се обяснява как технически да се направят нещата, какви функции да се използват и как да се извърши целият процес. Но това, което отнема повече време и което прави обучението да бъде два дни, е това да променим мисленето на участниците и начина, по който те виждат денталната медицина, както и начина, по който гледат на пациента. Опитваме се да обясним, че „продаването“ на естетична дентал-

нал ден. Всички дентални практики трябва да бъдат подготвени за това, тъй като, когато пациентът дойде, за да „купи“, вие трябва да анализирате и да гадаете възможност на кандидата да закупи този нов продукт, който всъщност е естетичната дентална медицина. И така, в рамките на два дни ние променяме мисленето на денталните лекари и след това ги учим на техническата част. Но техническата част е толкова лесна, че посетилите курса ни могат да започнат веднага след това.

Казахте, че смартфон и Keynote е необходимото техническо обезпечаване за DSD. Колко важни са обаче уменията за правене на портретна фотография за целите на дигиталния дизайн на усмивката?

Ние не създаваме фотографии. Ние учим денталните лекари как да правят страхотни снимки за специфична цел – комуникация, диагностика и лечебно планиране. Ние провеждаме нашия фотографски курс, който е в рамките на тези два дни и отнема около два часа. За тези два часа аз на-

мате, че DSD е толкова привлекателен инструмент за една успешна практика?

Така се стехоха обстоятелствата, че работих с тези хора. Те не са световни лидери просто така. Те са правели нещо, което ги е отличило. Когато започнахме да разработваме DSD, Кристиан създаде концепцията, а аз добавих към нея технологии. Разширихме проекта, тъй като той не е само за техническо проектиране, а също така и средство за комуникация, представяне и продаване. Тези световни лидери в крайна сметка работят в едни нормални кабинети. Това са големи известни хора, но и те имат същите проблеми, каквито има всеки зъболекар по света. Те първи стигнаха до нас, тъй като работехме заедно за лабораторната работа, а специално аз – за техническата част на кабинетите им. Аз, като архитект, проектирам модерни практики. И така, всичко се случва много спонтанно. Ако тази концепция работи за тях, които всъщност са нормални практики, тя ще работи за всеки друг. Те не работят всеки ден. Изнасят лек-

крил на естествения зъб. И така, еволюцията не е да заместим зъболекаря в неговата мануална работа в устата на пациента, това е нещо незаменимо, но да заменим човека, който се опитва да имитира природата, старайки се да скулптира зъби. Този човек, зъботехникът, е много важен, но той трябва да работи с новите технологии, за да пресъздава природата и да намали неточностите, за да бъде работата му не близка до естествената, а изключително точна. Точно като природата. Именно в това е красотата на технологиите.

Разкажете ни повече за другите образователни проекти, които

разработвате.

DSD създаде емоционално зъболечение, защото трябва да бъгат докоснати емоциите на пациента. Това е истинската ни маркетингова стратегия. За да прогам едно дентално лечение, аз трябва да докосна сърцето и емоциите на пациента и да го накарам да почувства, че това наистина ще допринесе много за него. Ето защо използваме технология за компютърна симулация веднага след извършването на „симулацията“ в устата – тоск-ир-а. Същата емоция, която чувстваха пациентите, усещах и по време на лекциите и курсовете, които провеждаме за зъболекарите. Това, което постигаме в рамките на едно обу-

чение по дигитален дизайн на усмивката, също е емоция, породиена в участниците. Замислих се по този въпрос и си казах: „Защо да не създадем нещо ново в областта на денталното обучение?“. Така стартирахме проекта N.Vision. Точно днес излезе видео от първия проект N.Vision от миналата година. Курсът N.Vision се провежда с участието на група зъболекари от цял свят, които идват в Бразилия и се обучават от водещи бразилски специалисти, зъболекари и зъботехници. Участниците се учат от нашите специалисти, работят с нашите зъботехници, лекуват наши пациенти. Лечението на нашите паци-

енти е всъщност и социална дейност, тъй като това са хора, които не могат да отделият никакви пари за дентално лечение. И така, ние отиваме при наистина бедни общности, лекуваме хората и дори ги храним. N.Vision цели да обучава на много високо ниво чрез извършена практическа работа. Комбиниране теория и практика върху пациенти, създавайки една цялостна програма, в която участниците се понасят. Всички са заедно в продължение на две седмици, 24 часа на ден. Това е една уникална програма. Първото издание беше много успешно и вече сме организирали второто за тази година.

Планираме да създадем няколко

ко N.Vision центъра по целия свят, в които ще се провеждат локални обучения, подготвящи участниците да голягат веднъж в годината в Бразилия и да лекуват пациентите ни там. С други думи искаме не само да имаме бразилската програма, но също така да достигнем до денталните лекари по региони, да обучаваме тези хора, така че в крайна сметка те да голягат в Бразилия и да упражняват ученото.

Създавайки продукт, който покрива денталната общност, вие сте един от хората, които променят света. Какъв човек сте в действителност – какво обичате, какво е важно за вас, чувствате ли се удовлетворен от нещата, които правите?

Аз сам изобретих работата си (смее се). Няма такава професия. Често се шегувам, когато децата ми ме питат: „Какво работиш?“, защото трябва да разкажат в училище. Знаете, „Моят татко е адвокат“, „Моят е лекар“ или зъболекар... аз съм човек, който е наистина запален по денталната медицина. Благодарение на някакви обстоятелства или на късмет работя в сферата на денталната медицина от почти 30 години. Много съм обвързан с високите технологии още от съвсем ранна възраст. Обичам изкуствата и дизайна. В денталната медицина открих същото, което бях намерил в архитектурата – структура, основа, корени и много добър баланс между формата и функцията, което отговаря на естетиката и функцията. В денталната медицина намерих всичко, което искам, харесах я и се идентифицирах с нея. Хареса ми фактът, че бях привлечен от професия, която не се е променила много от дълги години – основава се на същия стереотип на работа. Разликите са само в материалите, но зъболекарите правят същите неща и в действителност има застои на един определен етап. Ето защо сметнах, че мога да внеса нови схващания в тази област. Разбира се, никога не съм правил това сам. Имах нужда от някой, който да ми позволи да тествам моята концепция. Това бяха световните имена, с които винаги съм работил. Те ми помогнаха, всеки един от тях ме подкрепил с вяра и си в моите проекти и в някои мои луди идеи. И така, стигнах до момента, в който мога да кажа: „Чудесно, помогнах денталната медицина да се промени“. Останалото беше техническата и клиничната част, за която помогнаха всички тези приятели, с които работя. Бях истински късметлия да имам възможността да срещна толкова много талантиливи хора по пътя си. Пътувам по света, срещам нови хора, запознавам се с различни култури – това е, което обичам да правя. Изключително съм доволен.

Благодаря ви за това интервю! Беше много вдъхновяващо! **DI**

Разговаря с Ива Димчева

Интервюто е взето със съдействието на Di Nova Clinics.



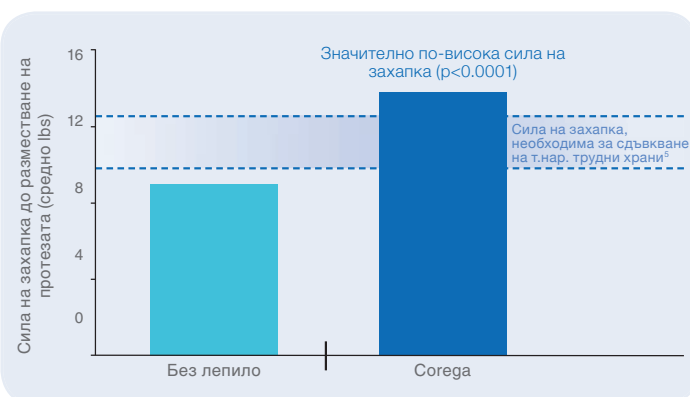
За да се храните, говорите и усмихвате с увереност!



1 протеза

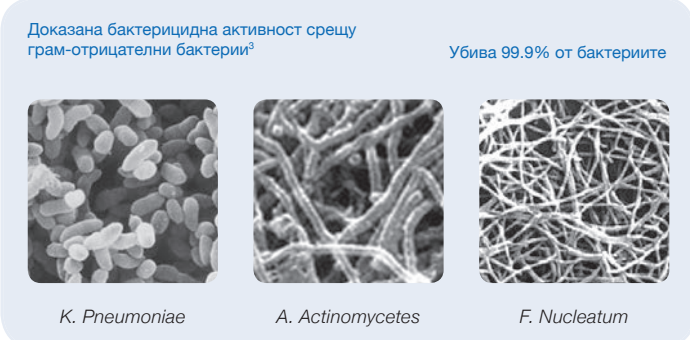Ежедневно, ден след ден, протезата на Вашия пациент трябва да издържа на хиляди задачи. Затова не е чудно, че дори пациенти с добре пасващи протези изпитват проблеми с попаднала храна под протезата, страхове от разместването ѝ и лошия дъх.

Ето тук се намесва ежедневието за грижа за протезата на Corega



Corega фиксиращ крем за зъбни протези

- Доказано подобрява силата на захватка с 38% при добре пасващи протези¹, което подобрява възможностите на Вашия пациент да яде трудни за сдвкване храни
- Предоставя целодневно задържане на протезата и помага да се блокира попадането на 74% повече хранителни частици в сравнение с неизползване на лепило², помагайки да намали раздразнението и болката, които те причиняват.



Corega почистващи таблетки за протези

- Доказано се справят ефективно с хигиената на зъбните протези⁴
- Намаляват натрупването на плака с доказана¹ бактерицидна³ и антигъбична активност⁴

1 режим за грижа за зъбните протези

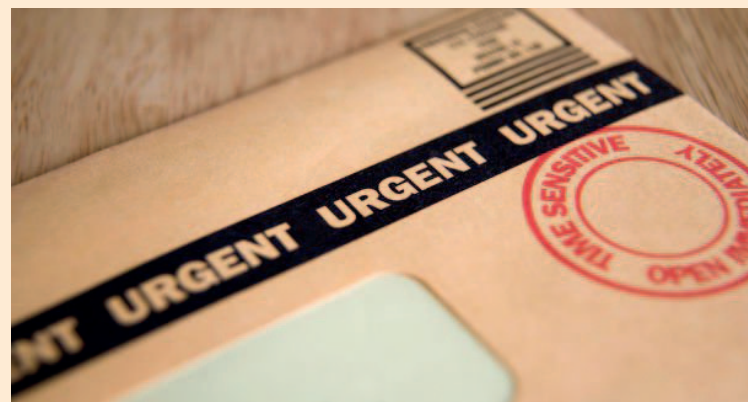Като препоръчвате Ежедневен режим за грижа за зъбните протези на Вашите пациенти, Вие можете да сте сигурни, че помагате да се подобри техния комфорт и увереност всеки ден, ден след ден



*Когато се използва според указанията. ¹In vitro

References: 1. Munoz CA et al. J Prosthodont 2011;00:1-7. 2. Gendreau L et al. GSK poster. 3. GSK Data on File. Micro Study, MD#060-03. 4. GSK data on file (MD#040-10). 5. Gay T et al. Archs Oral Biol. 1994;39(2):111-115. Corega adhesive and Corega cleanser are registered trademarks of the GlaxoSmithKline Group of companies. Подготвено 2012. GCDC/CHPOLD/0032/12

Предупреждение от Острова срещу онлайн закупуването на медицински приспособления



Денталните лекари в Обединеното кралство са предупредени да не закупуват медицински уреди онлайн. (Снимка: Mark Hayes/Shutterstock)

DENTAL TRIBUNE INTERNATIONAL

Лондон, Обединеното кралство: Регулаторната агенция за медицински и здравни продукти, която е здравният орган, отговарящ за всички лекарства и медицински уреди в Обединеното кралство, предупреди денталните лекари да не закупуват дентални уреди и приспособления по интернет. Предупреждението бе публикувано, след като дентален законник с неизвестен произход се разпаднал по време на работа с пациент.

Според агенцията броят на „фалшивите“ дентални продукти и тези без CE марка за качество, продавани онлайн, е нараснал значително през последните години. CE марката за медицински уреди, която е задължителна за определени продукти, продавани в еврозоната, гарантира съответствие с необходимите изисквания за безопасност, определени от европейските регулации за медицински съоръжения. Тези продукти, които не носят CE марка, може да не са тествани за безопасност и могат да се развалят по време на употреба, подлагайки на риск пациентите и зъболекарите. Фалшивите дентални и медицински уреди обаче са трудни за различаване от истинските приспособления.

От 2012 година насам регулаторният орган е издал няколко предупреждения по повод на медицински уреди, които могат да причинят сериозна вреда на пациентите, включително за дентални рентгенови апарати, които излъчват опасни нива на радиация, и фалшиви фотополимерни лампи, които могат да бъдат причина за нискокачествени обтурации.

Агенцията препоръчва денталните лекари да закупуват само медицински уреди от легитимни производители и доставчици, които могат да докажат, че необходимите законоустановени изисквания са изпълнени.

Списък на легитимните източници на дентални уреди в Обединеното кралство е поместен на сайта на Британската асоциация на денталните производители (British Dental Industry Association). **DT**

Join the largest educational network in dentistry!



www.DTStudyclub.bg

www.DTStudyClub.com

- education everywhere and anytime
- live and interactive webinars
- more than 500 archived courses
- a focused discussion forum
- free membership
- no travel costs
- no time away from the practice
- interaction with colleagues and experts across the globe
- a growing database of scientific articles and case reports
- ADA CERP-recognized credit administration

Register for
FREE!

ADA CERP® Continuing Education Recognition Program

ADA CERP is a service of the American Dental Association to assist dental professionals in identifying quality providers of continuing dental education. ADA CERP does not approve or endorse individual courses or instructors, nor does it imply acceptance of credit hours by boards of dentistry.

fdi

diti Dental Tribune International

E4D CAD/CAM възстановявания в кабинета: клинични презентации и изводи

Д-Р УОЛИ РЕНЕ, САЩ

Независимо от нарастващата популярност на съвременните CAD/CAM лабораторни системи и неспирния технологичен напредък в тази област някои клиницисти все още не са склонни да въведат тези CAD/CAM технологии в рутинната си клинична практика. Две често изтъквани, но неоснователни опасения са относно недостатъчната здравина и незадоволителната естетика на наличните керамики за работа с тези сис-

теми. За денталната система E4D (D4D Technologies) е налично голямо разнообразие от материали, всеки от които е индивидуално съчетание от естетически и механични характеристики съобразно конкретните клинични нужди. В тази статия ще бъдат разгледани наличните материали и представени клинични примери за възстановявания, изработени с помощта на денталната система E4D.

Едно безспорно предимство на кабинетните CAD/CAM

системи е възможността да се изработват на практика безукорни възстановявания в едно посещение от солидни блокчета заготовки. Тези блокчета са произведени при идеални условия, поради което имат идеална плътност, без никакви следи от остатъчна поръзност, откривана при много пресовани или изработени чрез послойно нанасяне порцеланови конструкции.

Поръзните участъци могат да действат като слаби зони и да предизвикат напруване-

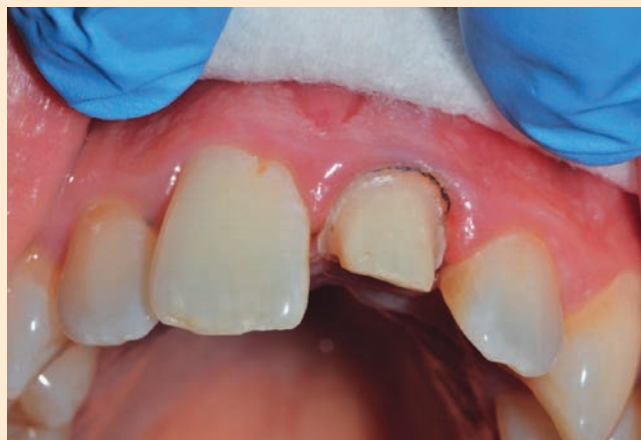то на вътрешно напрежение в керамиката, което да е причина за непоправимо увреждане на конструкцията. Монолитните възстановявания имат някои категорични предимства пред послойните ресторации по отношение на механичните свойства. Послойните възстановявания често се покриват със слаб слой от фелдшпатна глазура, който може да се напука или разруши, особено при недостатъчна устойчивост на подлежащия скелет.

Безпочвени са и опасенията

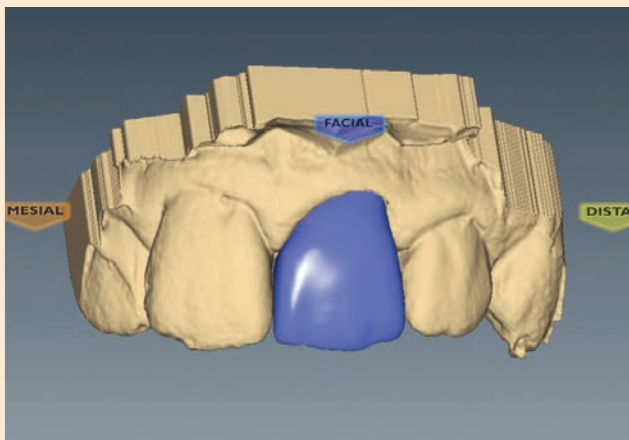
за възникването на фрактури и микропукнатини в покривния порцелан, честотата на които при конструкциите от порцелан върху цирконий е до 25 процента¹.

E4D CAD/CAM ВЪЗСТАНОВЯВАНИЯ В КАБИНЕТА

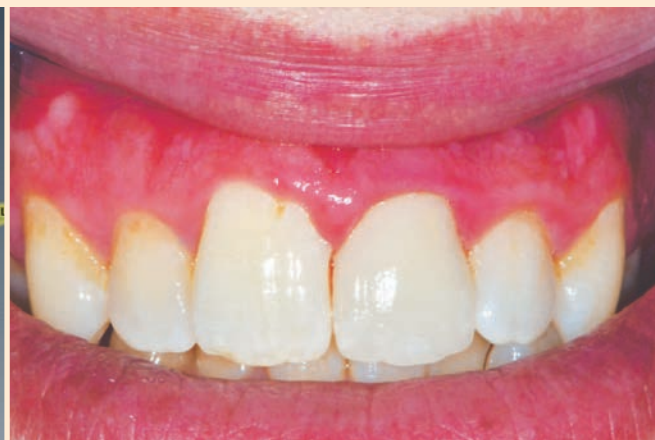IPS Empress (Ivoclar Vivdent) е фелдшпатов стъклосъдържащ материал с приблизително 45% левцитни кристали, осигуряващи дифузна здравина на материала. Левцитните криста-



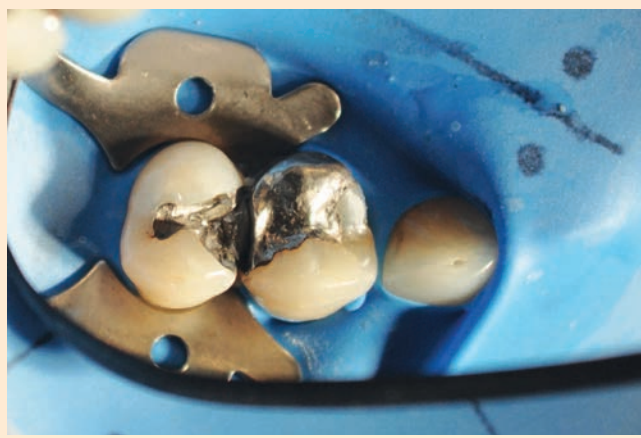Фиг. 1 Пациентът се явява с липсваща коронка на зъб 21.



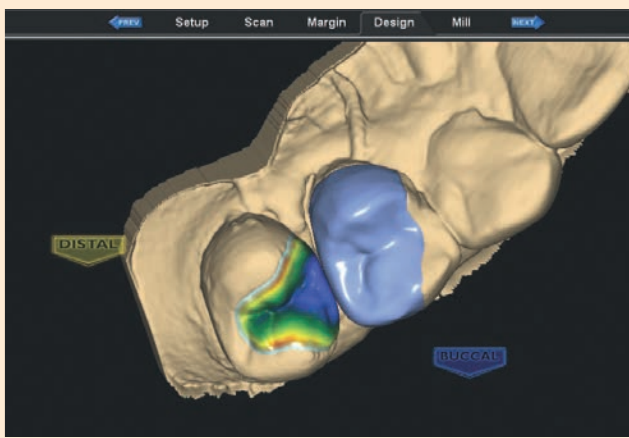
Фиг. 2 Денталната система E4D е използвана за вземане на дигитален отпечатък, след което възстановяването е проектирано с помощта на компютърната програма E4D DentalLogic.



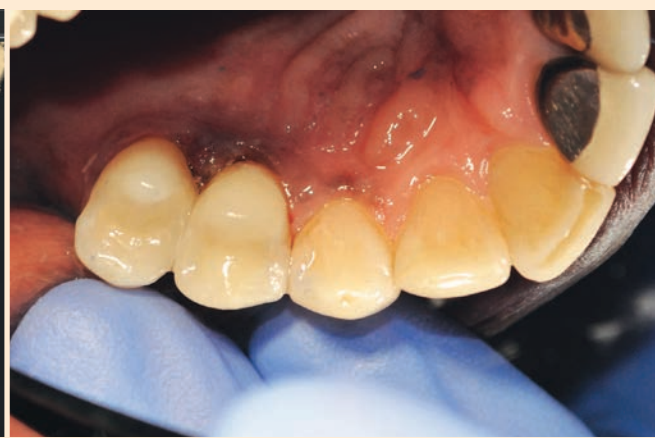Фиг. 3 Фрезована беше конструкция от IPS Empress DAC Multi A1, на която бяха предадени индивидуални характеристики с помощта на IPS Empress Universal Stains.



Фиг. 4 Пациент с амалгамена ресторация и вторичен кариес медиално на зъб #25. Беше използвана денталната система E4D за изработване на дигитален модел, а ресторациите бяха фрезовани от блокчета IPS e.max CAD HT A2.



Фиг. 5 Пациент с амалгамена ресторация и вторичен кариес медиално на зъб #25. Беше използвана денталната система E4D за изработване на дигитален модел, а ресторациите бяха фрезовани от блокчета IPS e.max CAD HT A2.

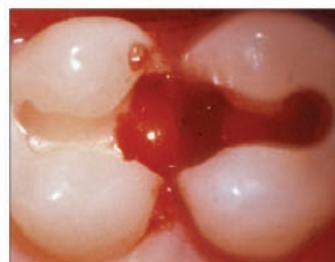


Фиг. 6 Пациент с амалгамена ресторация и вторичен кариес медиално на зъб #25. Беше използвана денталната система E4D за изработване на дигитален модел, а ресторациите бяха фрезовани от блокчета IPS e.max CAD HT A2.

TISSUE MANAGEMENT
SINCE 1978
VISCOSTAT®

Viscostat –
20% железен
сулфат

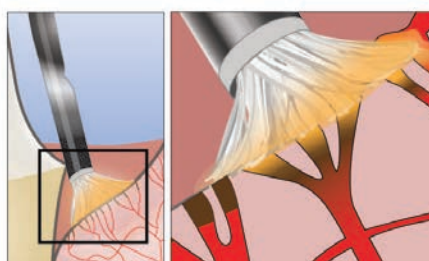
- Бърза, сигурна хемостаза
- Вискозен гел – не мигрира, не потича
- Отлична алтернатива на формокрезол за витални пулпотомии



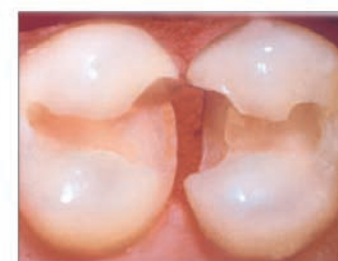Подготовка с кръв



Канюла с четка се поставя на спринцовката



Четката разпространява гела в дълбочина



Чиста подготовка без кръв

ли с дължина 5 µm подобряват здравината и устойчивостта към фрактури, като действат като арматура, предотвратяваща разпространението на пукнатините. IPS Empress е естетичен материал и е наличен в полихроматични смесени разцветки, които придават

от 92 процента до 99 процента след три до 3.5 години.

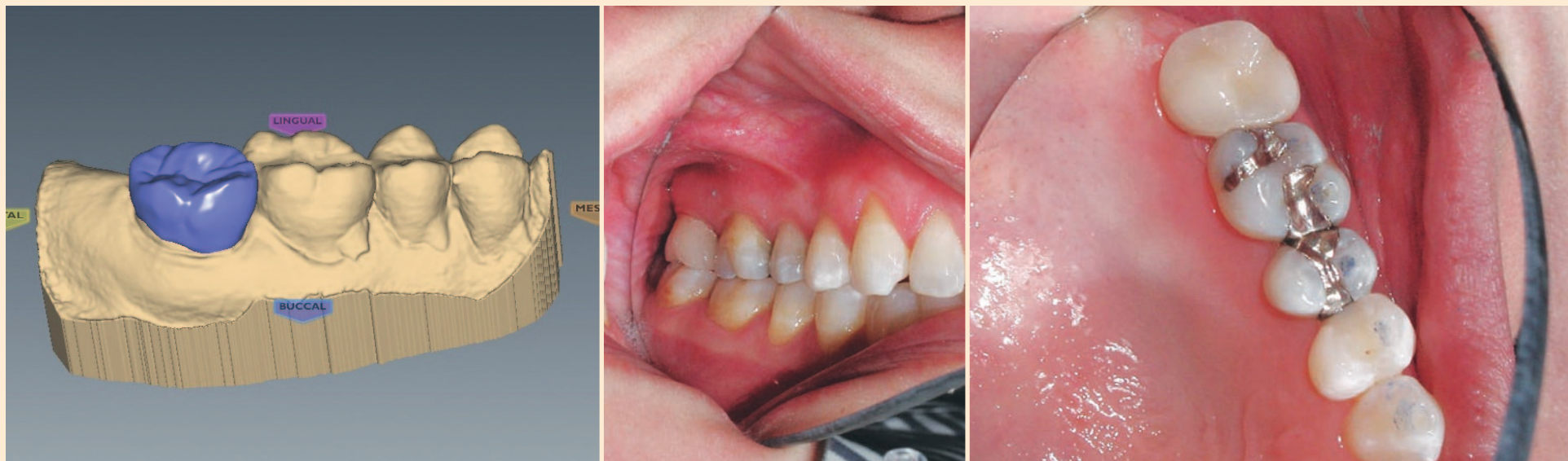Преобладаващите причини за неуспех при коронките и онеите били масивните фрактури². Като цяло IPS Empress има по-висока честота на неуспех в дисталните, отколкото във фронталните участъци, и по-

бяха придатени индивидуални характеристики с боите IPS Empress Universal Stains. При поставянето ѝ в устата на пациента коронката беше ецвана с 4.9% флуороводородна киселина за 60 секунди и силанизирана за 60 секунди с Monobond-Plus (Ivoclar Vivadent). Зъбът

ронки при 44 пациенти и установили, че съответните честоти на успех за всички възстановявания били 97.4 процента след пет години и 94.8 процента след осем години на клинично приложение с локализация, която не се отразявала съществено върху честотата на

тези фрактури се добавят и биологично обусловени причини за неуспех⁸.

Заслужава да се отбележи, че всички катастрофални фрактури възникнали при молари⁸. Може да се предполага, че в това проучване еднородните монолитни IPS e.max конструи-



Фиг. 7-9 Благодарение на здравината на IPS e.max с помощта на денталната система E4D могат да бъдат изработвани възстановявания на втори молари с предсказуеми резултати.

послоен вид на възстановяването. Empress Multiblock има якост на огъване около 160 MPa и изисква прецизна изолация и внимание към детайла при бондинга, което да гарантира дългосрочния успех от лечението.

IPS Empress е на пазара от около 24 години, в течение на които в литературата се е натрупал солиден доказателствен материал от клинични проучвания върху дългосрочната функция на тези възстановявания. В преглед на литературата, извършен от Брошу и Ел-Моуафи, са били оценени и обобщени шест клинични изпитвания, които отговаряли на заложените включващи критерии. Според направените изводи честотата на преживяемост на IPS Empress инлеите и онеите варираше от 96 процента след 4.5 години до 91 процента след седем години. Коронките IPS Empress имали честота на преживяемост, варираща

висока честота на фрактури при молари в сравнение с премолари³⁻⁶. Ето защо IPS Empress е отличен избор на материал за фронталната зона при пациенти с високи естетически изисквания. За дисталните участъци съществуват алтернативни материали.

ПРЕДСТАВЯНЕ НА КЛИНИЧНИ СЛУЧАИ

Нов за практиката пациент се обади по телефона и сподели, че коронката му „експлодирала“. Той се яви в клиниката с липсваща коронка на зъб # 21 (фиг. 1). За вземане на дигитален отпечатък от препарацията и регистриране на захватката беше използвана денталната система E4D. С помощта на интуитивните дизайнерски функции на софтуера на E4D беше проектиран дизайнът на възстановяването (фиг. 2). Конструкцията беше фрезована от IPS Empress CAD Multi A1 и ѝ

беше почистен с пемза; беше нанесен Orthobond XTR (Kerr) и фотополимеризиран за 20 секунди; коронката беше циментирана с композитен цимент Nexus 3 (Kerr) (фиг. 3).

IPS Empress беше предпочетен отчасти поради популярността на IPS e.max CAD (литиев дисиликат). IPS e.max CAD се предлага под формата на литиев метасиликат (със син цвят), който е с непълна кристализация, но може да бъде фрезован лесно. Фрезованата конструкция след това се поставя във фурната за 19 до 26 минути, за да кристализира стъклената компонента. По време на кристализацията кристалите от литиев метасиликат се заместват от кристали от литиев дисиликат, увеличавайки якостта на огъване от около 160 MPa до 360 MPa.

IPS e.max беше представен на пазара през 2006 г. Герт и колеги проследили 104 IPS e.max ко-

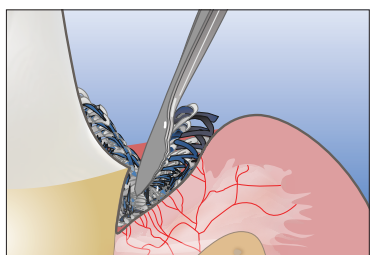
успех⁷. Тези резултати се отнасяли за пресовани IPS e.max конструкции, изработени по cut-back техниката с нанесен покривен порцеланов слой. Може да се предполага, че конструкциите, фрезовани в кабинета от монолитен IPS e.max, притежават по-добри характеристики.

В 10-годишно изпитване Керн и сътр. установили, че тричленните несменяеми протезни конструкции (НПК), изработени от монолитна литиево-дисиликатна керамика, имат 5- и 10-годишна честота на преживяемост и успех, сходни с тези на конвенционалните металокерамични НПК⁸. Те заключили, че за НПК, изработени от монолитен литиев дисиликат, калкулираната честота на успех била 100 процента след 5 години, а след 10 години спаднала до 90.8 процента (ако се имат предвид само катастрофалните фрактури на керамиката) и до 87.9 процента (когато към

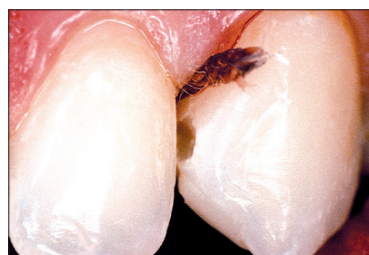ци биха имали по-добри показатели в сравнение с НПК.

Интересно и за двете споменати клинични проучвания е, че конвенционално циментирани възстановявания имали същите показатели за дългосрочна успеваемост, както и тези, при които е използвана бондинг техника^{7, 8}. Ето защо, ако бъдат осигурени подходяща ретенция и резистентност, е достатъчно монолитните възстановявания от IPS e.max да се циментират по конвенционалните методи.

Поради изключителната якост на огъване на IPS e.max някои клиницисти изразяват опасения, че IPS e.max може да е прекалено агресивен към антагонистите. В клинично изпитване Силва и сътр. установили, че IPS e.max има по-щадящо действие върху емайла на антагонистите в сравнение с фелдшпатовата керамика със скорост на износване на емай-



Ultrapak конците се компресират при поставянето, а след това увеличават обема си, постигайки оптимална ретракция на меките тъкани



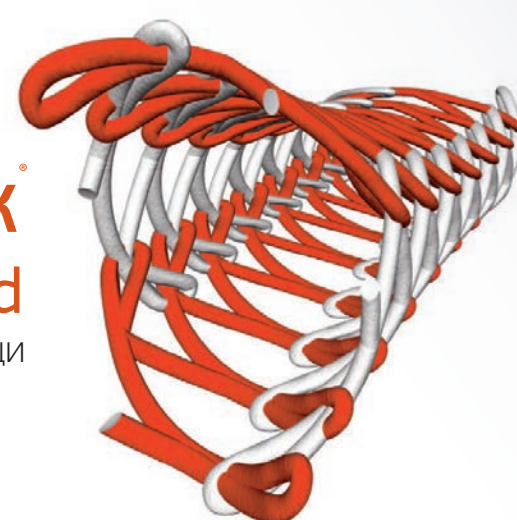Ultrapak конците контролират кървенето и сулкусните течности при гингивална и субгингивална препарация



Ultrapak[®] Knitted Cord

ОРИГИНАЛНИТЕ КОНЦИ

- Лесно поставяне
- Отлична абсорбция
- Превъзходна ретракция

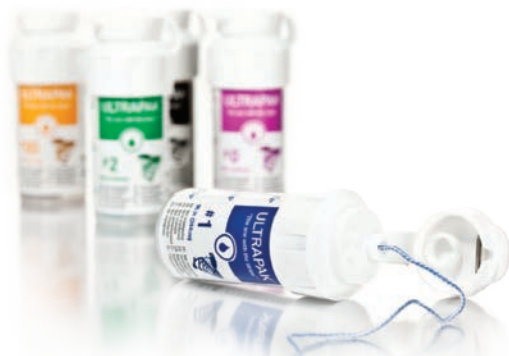

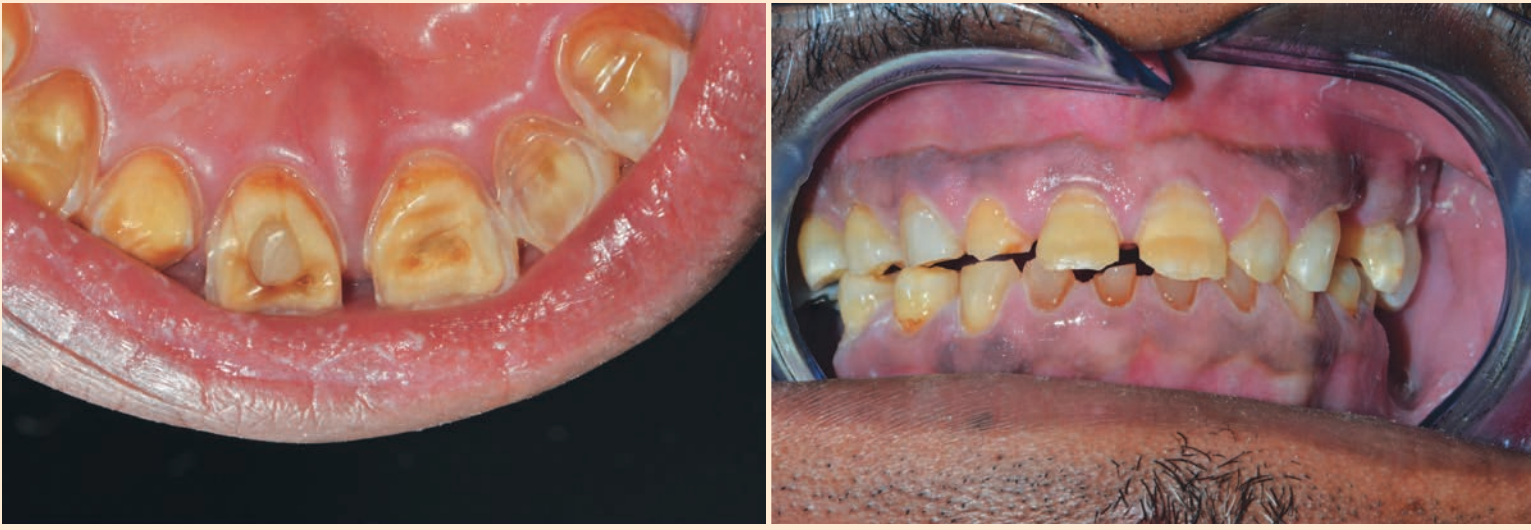Ние работим за успеха Ви!

София, бул. „Арсеналски“ 15,
тел. 02/950 30 20, 0887 630 755, www.miplant.bg

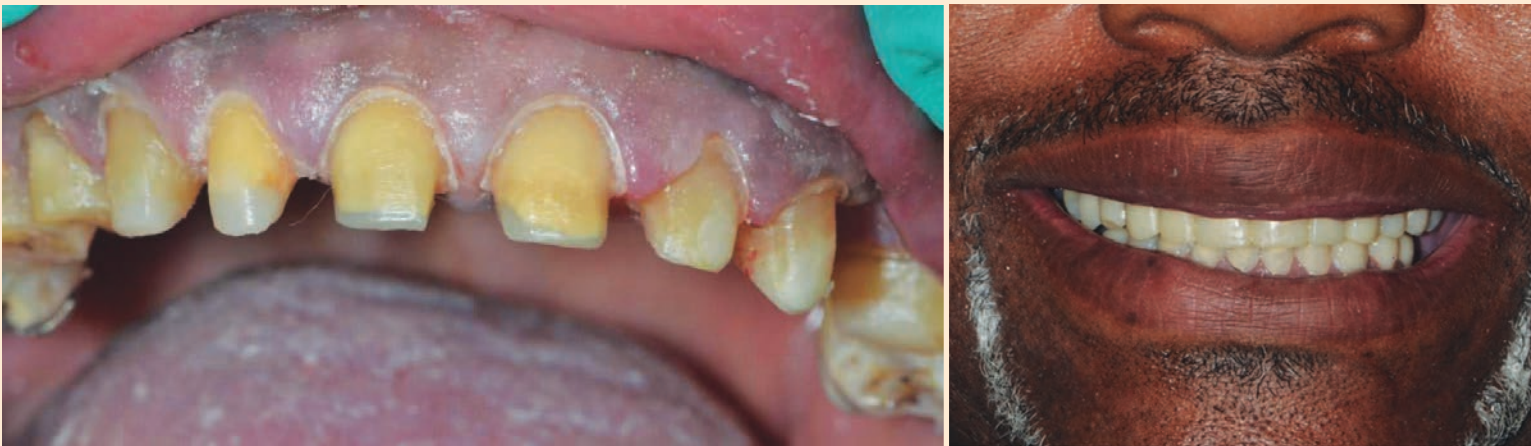

6 размера със и без
епинефрин





Фиг. 10 и 11 В този случай се касае за 37-годишен мъж с тежка киселинна ерозия и абразия вследствие на гастро-езофагеален рефлукс и бруксизъм.



Фиг. 12 и 13 След изработването на диагностичен восьъчен моделаж зъбите бяха препарирани и поставени временни конструкции.

ла, сходна с тази, предизвикана от естественото съзбие⁹. Наличният в кабинета CAD/CAM дава възможност на клинициста да предложи много по-консервативни възстановявания, като инлеи и онлеи от IPS e.max с предсказуеми резултати, чиято дългосрочна прогноза е сходна с тази на коронките с цялостно покритие¹⁰. Предимствата на онлеите пред коронките са запазването на здрави зъбни тъкани и свързаното с това удължаване на жизнения цикъл на зъба.

Изработените в кабинета чрез фрезование онлеи са идеално решение за реконструкции в сравнение с директното възстановяване. Независимо от тяхната популярност директните композитни възстановявания (ДКВ) в дисталния участък имат среден престой в устата едва шест до седем години^{11, 12}. ДКВ имат лоши пока-

затели по отношение на дългосрочната клинична функционалност, по-голяма честота на вторичен кариес и по-честа необходимост от подмяна в сравнение с алтернативата – амалгама с високо медно съдържание¹³⁻¹⁷.

Амалгамата и златните сплави не са популярна опция за много пациенти по естетически причини, а възстановяванията с E4D онлеи са идеалното лечение за много пациенти, които отказват тези алтернативни възможности. Фрезованите инлеи и онлеи са се доказали като изключително успешно клинично решение.

В едно проучване била установена честота на успех при тривиалните фелдшпатови керамики, както и при по-старите технологии за фрезование и дизайн от 90.4 процента след 10 години¹⁸.

В следващия клиничен случай

пациентката не беше доволна от естетическия вид на амалгамените възстановявания, като беше установен вторичен кариес медуално на зъб #25. Денталната асистема E4D беше използвана за създаването на дигитален модел, като компютърната програма за планиране предложи добре контурирани анатомични ресторации, които бяха фрезовани от блокчета e.max CAD HT A2. При фиксирането им конструкции бяха подготвени чрез ецване с 4.9% флуороводородна киселина за 20 секунди и силанизиране за 60 секунди с Monobond-Plus (Ivoclar Vivadent). Зъбът беше почистен старателно с пемза; беше нанесен Ortibond XTR (Kerr) и фотополимеризиран за 20 секунди; циментирането се извърши с композитен цимент Nexus 3 (Kerr) (фиг. 4-6).

Независимо от предимствата на онлеите единичните ко-

ронки все още са предпочитаната форма за възстановяване от общопрактикуващия дентален лекар, а денталната система E4D изработва отлични възстановявания след кратък обучителен период. Благодарение на здравината на IPS e.max е възможно изработването на предсказуеми възстановявания на втори молари с помощта на денталната система E4D (фиг. 7-9).

След овладяване на техниката за изработване на единични ресторации не след дълго предимствата на денталната система E4D стават очевидни и при по-комплексни случаи. 37-годишен мъж се яви на консултация за протетично лечение. Той беше посетил няколко дентални лекари и се беше спрял на имедиатното протетично лечение. Установени бяха тежка киселинна ерозия и абразия вследствие комбинация от гас-

тро-езофагеален рефлукс (ГЕР) и бруксизъм (фиг. 10 и 11).

Изследването на оклузията разкри липсата на инцизално водене и поддръжка в дисталните области. Латералните птеригоидни мускули бяха чувствителни при палпация, а огледалът показва хипертрофия на масетерите. Комисурите на устните бяха вдлъбнати и визуално се отчиташе понижен вертикален размер на оклузията (ВРО). Пациентът нямаше повторяемост при неколкотократно затваряне в централна оклузия и беше налице сериозно фронтално отклонение от централна релация.

При оценка на нивото на гингивалния ръб стана ясно, че е налице компенсаторна ерупция. Въпреки това въз основа на най-малкото разстояние при произнасяне на шипящи звуци беше установено, че пациентът има ексцесивна свобода на движение.

Изясни се, че пациентът има загуба на вертикалния размер на оклузията, а прорастването не е компенсирало последствията от тежката ерозия. Бяха направени две регистрации на централна релация (ЦР) с помощта на бимануална манипулация, депрограмактор и твърд оклузален отпечатъчен материал. Отпечатъкът беше монтиран в артикалатор с частично нагласяване в централна релация, а включването беше верифицирано с помощта на втория регистрат на ЦР.

Беше взето решение (въз основа на свободата на движение, естетическите и фонетичните показатели), че за възстановяване загубата на ВРО захватката трябва да бъде отворена с 2.5 mm във фронталния участък, което корелира с около 1 mm в дисталните участъци. Беше направен диагностичен восьъчен моделаж. Зъбите бяха препарирани и бяха поставени временни конструкции според диагностичния восьъчен моделаж (фиг. 12 и 13). Пациентът остана с временните конструкции шест седмици, за да се потвърди адаптацията му към новия вертикален размер, стабилността на фонетичните показатели (особено по отношение на звуците „Ф“ и „С“) и на ЦР.

ИЗБЕЛВАЩА ПАСТА С ФЛУОР

МАКСИМАЛНА ЗАЩИТА НА ЕМАЙЛА,
ДЕНТИНА И ВЪЗСТАНОВЯВАНИЯТА

БЕЗОПАСНА ЗА МНОГОКРАТНА
УПОТРЕБА ДНЕВНО

БЕЗ ТРИКЛОЗАН

С ПРИЯТЕН И ОСВЕЖАВАЩ ВКУС



ПРОМОЦИЯ

ИЗБЕЛВАЩА ПАСТА 100 ml
С ЧЕТКА ЗА ЗЪБИ

Ние работим за успеха ви!

София, бул. „Арсеналски“ 15,
тел. 02/950 30 20, 0887 630 755, www.miplant.bg



При временните конструкции инцизалното водене беше определено без наличието на балансиращи блокади при латерални движения. ЦР беше стабилна и след края на шестседмичния период на адаптация пациентът нямаше болки при палпация на латералните птеригоидни мускули, а временните конструкции не показаха признаци за малоклузия, като фрактури или ускорено изтриване. Централните му резци докосваха точно вътрешната зона между лизавица и полулизавица на долната устна при изричане на звука „Ф“. При изричане на звука „С“ най-малкото разстояние при говор, максиларните и мандибуларните зъби на пациента не влизаха в контакт.

След верифициране на споменатите параметри от временните конструкции беше взет отпечатък с винилполисилоксан, както и оклузален регистрат. В този момент централната релация съвпадна с позицията на максимална интеркуспидация. Функцията за клониране на денталната система E4D копира точно оклузията на временните конструкции (фиг. 14).

Компютърната програма DentalLogic дава възможност на клинициста да насложи временния „клонирания“ модел върху дизайна на възстановяването, за да се провери точното им съответствие (фиг. 15). Една от най-мощните функции на софтуера е възможността за визуална трансформация на клонирания модел, даваща възможност да се анализира колко прецизно софтуерът е копирал ана-

томията и оклузията. Тази точност е в рамките на микро-ни и интуитивна цветна карта показва несъответствията между временните конструкции и дизайна на окончателната коронка (фиг. 15).

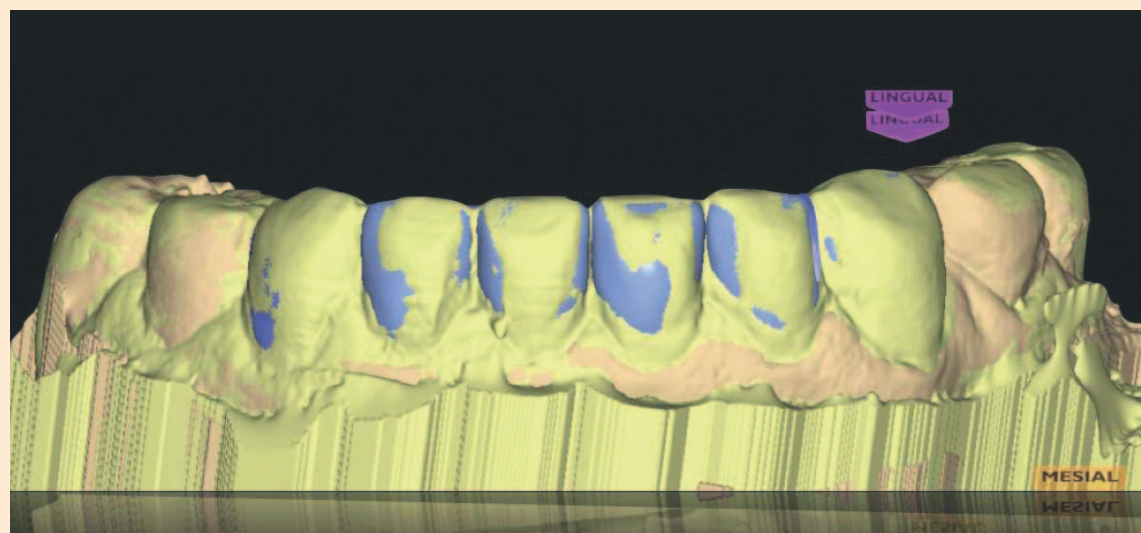
Възстановяванията бяха фрезозвани и подготвени чрез ецване с 4.9% флуороводородна киселина за 20 секунди и силанизирани за 60 секунди. След това зъбът беше старателно почистен с пемза, беше нанесен адхезив и фотополимеризиран за 20 секунди. С това възстановяването беше готово за циментиране.

Оклузията беше идентична с тази на временните конструкции, поради което не се наложи никакво ажустирание при циментирането им. С настоящата възможност да се използва IPS e.max HT представеният случай би постигнал по-добър естетичен резултат, защото блокчето LT изглежда леко монохроматично и опакерно.

ОБОБЩЕНИЕ

Денталните пациенти обикновено предпочитат индиректни възстановявания с цвѐта на зъбите, а с по-новите керамики за фрезозване на конструкции в кабинета същите висококачествени възстановявания, създадени в лабораторни условия, вече могат да бъдат изработени в рамките на едно посещение.

С кабинетните CAD/CAM системи обширните, чувствителни към техниката и с по-ниски показатели директни композитни възстановявания вли-



Фиг. 14 Функцията за клониране на денталната система E4D създава точни копия на оклузията и анатомията на временните конструкции.

зат по-малко в съображение в лечебния план, защото фрезозваните IPS e.max онлеи могат да заемат тяхното място. Кабинетната CAD/CAM дентална медицина не е единственият начин да осигурим на пациентите висококачествени възстановявания, но със сигурност е най-вълнуващият както от гледна точка на клинициста, така и на пациента.

Многократните посещения, единичните възстановявания, единичните временни конструкции, трудните за манипулация композити, високите цени за зъботехническите услуги и адхезивните възстановявания след многоседмично замърсяване с временен цимент и слонка са рутинна за повечето дентални лекари, които не са инвестирали в CAD/CAM технология. Старата поговорка

„Не ти липсва това, което не познаваш“ в случая важи с пълна сила. **DT**

Бележка на редакцията: Пълен списък с библиографията е на раз-

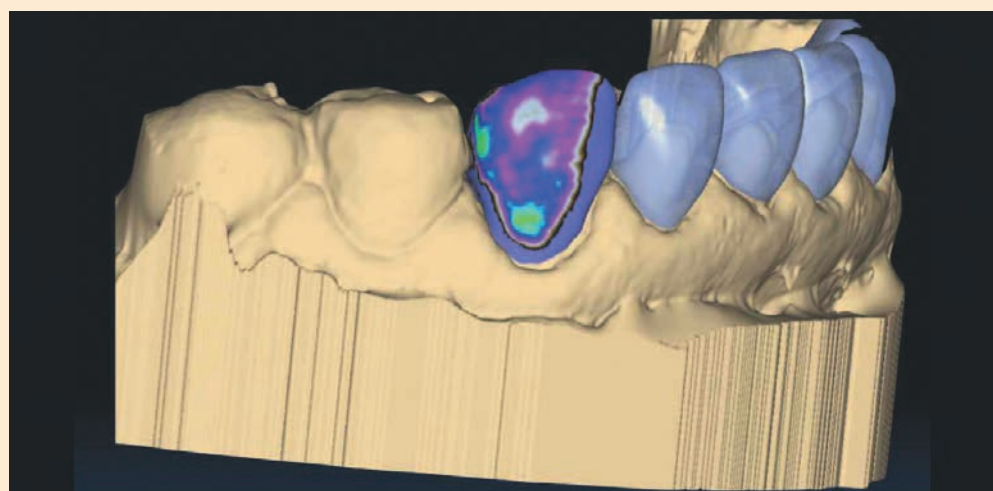
положение при издателя.

Статията е публикувана в списанието за дигитална дентална медицина CAD/CAM international No. 3/2013.

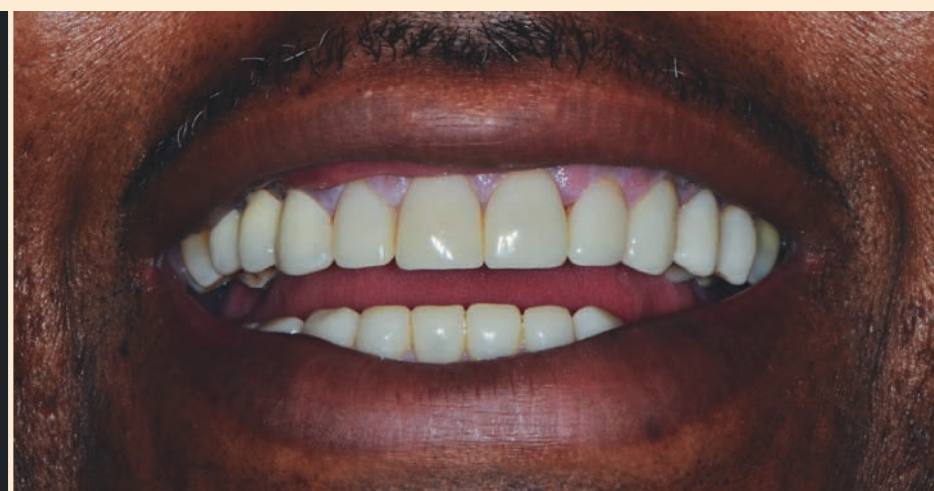Информация за автора:



Д-р Уоли Рене завършва през 2003 година Чарлстънския колеж, а през 2008 година – Медицинския университет на Южна Каролина (MUSC). Преподава в Катедрата по орална рехабилитация на MUSC. Той е ръководител по CAD/CAM технологии и керамики и управлява клиника за E4D CAD/CAM към MUSC. Д-р Рене притежава поливалентна практика, в която работи с CEREC AC и системата E4D. Специалните му лечебни интереси включват нововъведените в CAD/CAM денталната медицина, адхезивната и консервативната дентална медицина. Той е активен в денталните проучвания, като в момента очаква патент за нов дентален адхезив, който е с антимикробно действие и съдържа свързващи агенти с революционна издръжливост, които предотвратяват ензимната деградация на хибридният слой. Този бондинг агент може да предотврати рецидивиращ кариес и компрометирането на връзката в дългосрочен план.



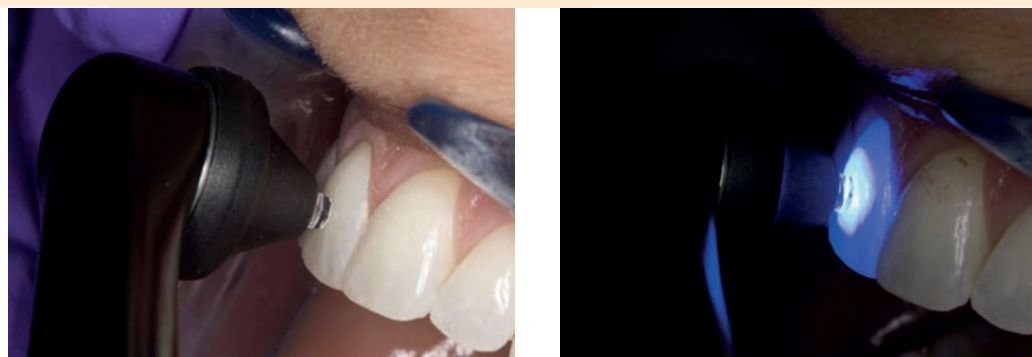
Фиг. 15 Компютърната програма на денталната система E4D – DentalLogic, дава възможност на клинициста да наложи „клонирания“ модел на временните конструкции върху дизайна на възстановяването, за да се определи точното им съответствие.



Фиг. 16 Възстановяванията са фрезозвани от B1 e.max CAD LT, подготвени и циментирани.



Заповядайте на щанд A2 в Зала 2 на Интер Експо Център от 21 до 23 май 2014 г по време на Булмедика/Булдентал, където Ви очакват много промоции, демонстрации и изненади!



ВАШАТА НОВА ФОТОПОЛИМЕРНА ЛАМПА С НОВИ ВЪЗМОЖНОСТИ

- Закрепване на фасети – за лесно ажустирание
- Апикални ретрофининги и други обширни препарации
- Диагностика за пукнатини, щифтове, вътрешни мехурчета
- Лесно ограничаване на композит, фисурен силант от естествения емайл
- Обширен ЛЕД спектър, покриващ изискванията на всички съвременни композити
- Лека, ергономична, с малка глава за лесен достъп навсякъде в устата

