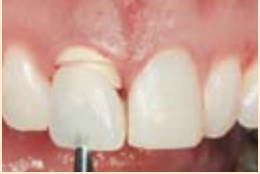


практика → стр. 6



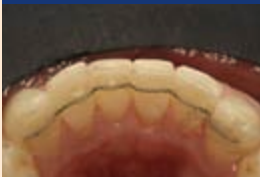**Нов зъб за един ген:** от диагнозата до окончателното възстановяване  
С какви проблеми и предизвикателства се сблъсква денталният лекар при поставяне на имплантите веднага след екстракцията и какви предимства предлага този подход, четете в статията на г-р Стефанос Куртис.

анализи → стр. 8



**Ендодонтията: Преглед на изминалата година**  
Какво се промени през изминалата година в едно от направленията на денталната медицина, в което стремежът за иновации е водещ, и в какви посоки ще се развива ендодонтията в бъдеще, четете в аналитичната статия по темата.

техники → стр. 10



**Алайнерът на Инман – реалност или илюзия**  
Как може общопрактикуващият дентален лекар чрез подходящ подбор на случаите за „несложна“ ортодонтия да предложи решение за струпан голям фронт, избягвайки варианта с препариране за фасети? Отговора дава г-р Доминик Канаан.

мениджмънт → стр. 12



**Какво казва страницата ви във Facebook за вас?**  
Как Facebook страницата на вашата практика повлиява впечатленията на вашите настоящи и потенциални пациенти? Предлагаме ви интересна статия за това, как можете да наклоните везните във ваша полза.

## Специалност по имплантология – на един погнус от реалността?

DENTAL TRIBUNE BULGARIA

**П**роектопрограмата за специализация по имплантология е абсолютно готова и внесена в Министерството на здравеопазването в края на миналата година от основния инициатор и автор на идеята – акад. проф. г-р Николай Попов. За да стане факт специализацията, е необходим само погнусът на министър Атанасова. Преди това трябва нейните чиновници да ѝ представят докладна, в която ясно и точно да бъдат обяснени причините, поради които тя трябва да погнуси. Някой трябва да поеме отговорността за това. Независимо че на заглавната страница на предложението своите погнуси са поставили трима ректори, трима академици, председател на Съюза на учените, председател на асоциацията...

Факт е, че министерството не само че няма негативно

отношение по темата, но дори публично я подкрепя, но е факт и това, че неговите чиновници бавят решението на този вече

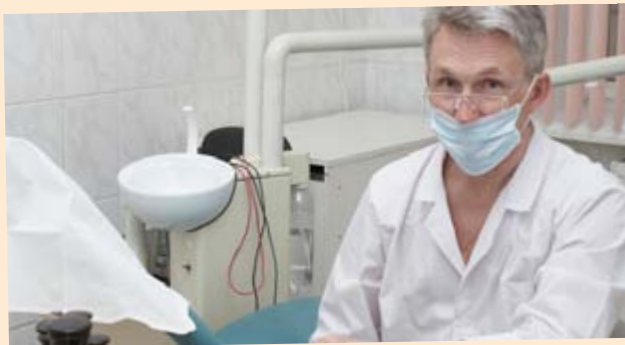наболял за съсловие въпрос. По повод предстоящото регламентиране на специализацията по имплантология разго-

варяме с радателя на идеята – големия български учен академик проф. г-р Николай Попов. **DT** Интервюто четете на стр. 3.



## Високо класиране на зъболекарите за честност и етика

DENTAL TRIBUNE INTERNATIONAL



Денталните лекари се класират високо в анкета на Gallup по отношение на честността и етичните стандарти. (DTI/Photo Dreamstime.com)

**З**ъболекарите са посочени на 5-о място по честност и етични норми в анкетите на Gallup Poll, публикувани през ноември миналата година. При предишните проучвания на общественото мнение денталните лекари също били класирани в Топ 10. Анкетирани били помолени да класифицират 22 професии по петобална скала, като се започне от „много високо“ до „много ниско“, като 62% от тях класирали зъболекарите „много високо“ или „високо“.

Зъболекарите получили малко по-нисък резултат от лека-

рите, фармацевтите и медицинските сестри, но затвърдили резултата си от 2006 година. Според Gallup „рейтингите за честност на всички медицински професии, макар и с минимална разлика, се намират на най-високи нива в историята на Gallup“.

„Американската дентална асоциация (ADA) има строг Етичен кодекс и се радваме да видим, че обществото оценява, че членовете на ADA наистина прилагат това на практика“, сподели г-р Robert Faiella, президент на Американската дентална асоциация.

Медицинските сестри спе-

чили най-висок брой точки от всички изследвани професии, като 85% от анкетираниите оценили моралните принципи и честността на медицинските сестри като „много високи“ или „високи“. Сред Топ 10 след медицинските сестри се наредили фармацевтите, лекарите, инженерите, зъболекарите, полицаите, преподавателите в колеж, свещениците, психиатрите и хората, които лекуват чрез акупресура.

Най-ниско класираните професии били членовете на Кон-

греса (само 10% оценили етиката и честността им като „много високи“ или „високи“) и автомобилните търговци (8%).

Резултатите от анкетата са базирани на телефонни интервюта, проведени от 26 до 29 ноември на случаен принцип сред 1015 души на възраст 18 и повече години във всички 50 щата и окръг Колумбия. „Галъп“ е провеждал периодично същата анкета, но невинаги е включвал зъболекарите като една от изследваните професии. **DT**

Източник: ADA

Изпратете SMS с текст DMS KAMEN на номер 17 777 (1,20 лв с ДДС)

ДА ПОДАДЕМ РЪКА!

Камен е на 25 години и мечтае да построи сграда в космоса. В началото на годината лекарите му поставят тежката диагноза сарком на Юинг, изключително агресивен и рядък вид рак. Сега, когато Камен види падаща звезда, той си пожелава само да живее. Нека бъдем неговите комети, нека за Коледа му подарим надежда.

Подкрепете Камен във фейсбук: <http://www.facebook.com/dmskamen> или посетете сайта му: <http://www.kamensarcom.com/>

## Скъпи четящи,

След като за първа година вестник „Дентал Трибюн“ излезе през месец януари, в ръцете си държите февруарския брой. Ето какво ви предлага той.

Ексклузивно интервю с акад. проф. Николай Попов ще ви даде ясноста по въпроса за специализациите по имплантология у нас. Какво ще промени въвеждането на официална специализация в царския „имплантологичен хаос“ и какво остава да се направи, за да се реализира всичко това, ще разберете от самия акад. Попов (стр. 1-4).

Пълната програмна специализация по имплантология можете да намерите на сайта на издателството ни: [www.dental-tribune.com](http://www.dental-tribune.com). Както винаги, правим всичко възможно, за да получаваме първи актуална информация, която да ви бъде от полза.

Опростена техника за синус-лифт, адресирана към общопрактикуващите зъболекари, представя д-р Виргилио Монгало (стр. 5).

Д-р Брет Е. Гилбърт предлага интересна ретроспекция на по-

следните иновации в ендодонтията, които промениха облика на специалността, и надниква в бъдещите насоки за развитие в стремеж към усъвършенстване (стр. 8).

Dental Tribune взе лобопитно интервю от проф. Камило д'Аркианжело по време на лекция, организирана за стажантите във ФДМ-София. Лекцията бе част от поредица събития, даващи възможност на студентите да се докоснат теоретично и практически до принципите на естетичните възстановявания (стр. 11).

Dental Tribune застава зад компанията „Комети на Камен“. Решението да помогнете на този млад човек да сбъдне мечтата си да оздравее оставаме на вас.

Желаем ви приятни и полезни моменти с в-к „Дентал Трибюн“!

От Редакцията

# национален дентален конкурс УСМИВКА НА ГОДИНАТА 2013

## ШЕСТО ИЗДАНИЕ

Националният дентален конкурс „Усмивка на годината“ ще отличи за пореден път постиженията на българските зъболекари и зъботехници.

### КОНКУРСЪТ Е

- проект на в-к „Дентал Трибюн“ – най-сериозното дентално издание, по немски лиценз, с 10-годишна история;
- подкрепен от всички професионални организации в сферата на денталната естетика в България;
- отворена платформа за участие на всички български дентални специалисти;
- единственото светско събитие в бранша;
- широко отразен на страниците на специализираните издания – в-к „Дентал Трибюн“, сп. Cosmetic Dentistry, в-к Today – бизнес гайда на „Булмедика/Булдентал“, и списанието за пациента на зъболекаря My Smile. Така достига до аудитория от 10 000 души;
- отразен с репортажи в национални телевизии.

Церемония по награждаването: 16 май 2013 г.  
(вторият ден на изложението „Булмедика/Булдентал“)

Очаквани гости: 300 души

Краен срок за кандидатстване: 10 април 2013 г.



ЧАСТ ОТ:  
DENTAL TRIBUNE  
**AWARD**

Големият победител ще бъде автоматично номиниран в международния конкурс Dental Tribune Awards 2013, организиран от Dental Tribune International.

### КАТЕГОРИИТЕ

- Комплексно естетично възстановяване
- Композитни възстановявания
- Керамични възстановявания
- Червена естетика
- Ортогонтски случай
- Имплантологичен случай

### ЖУРИТО

Авторитетно жури, съставено от световноизвестни имена в сферата на денталната естетика.



Изисквания за участие на:  
[www.usmivkanagodinata.com](http://www.usmivkanagodinata.com)

## DENTAL TRIBUNE

### INTERNATIONAL IMPRINT

Licensing by Dental Tribune International  
Publisher Torsten Oemus  
Group Editor Daniel Zimmermann  
newsroom@dental-tribune.com  
+49 341 48 474 107

Clinical Editor Magda Wojtkiewicz  
Online Editor Yvonne Bachmann  
Editorial Assistance Claudia Duschek  
Copy Editors Sabrina Raaff  
Hans Motschmann

Publisher/President/CEO Torsten Oemus  
Director of Finance & Controlling Dan Wunderlich  
Media Sales Managers Matthias Dlessner  
Peter Witteczek  
Maria Kaiser  
Melissa Brown  
Vera Baptist

Marketing & Sales Services Karen Hamatschek  
License Inquiries Jorg Warschat  
Accounting Manuela Hunger  
Business Development Manager Bernhard Moldenhauer  
Executive Producer Gernot Meyer

International Editorial Board  
Dr Nasser Barghi, USA – Ceramics  
Dr Karl Behr, Germany – Endodontics  
Dr George Freedman, Canada – Aesthetics  
Dr Howard Glazer, USA – Cariology  
Prof Dr I. Krejci, Switzerland – Conservative Dentistry  
Dr Edward Lynch, Ireland – Restorative  
Dr Ziv Mazor, Israel – Implantology  
Prof Dr Georg Meyer, Germany – Restorative  
Prof Dr Rudolph Slavicek, Austria – Function  
Dr Marius Steigmann, Germany – Implantology  
© 2013, Dental Tribune International GmbH. All rights reserved.

Dental Tribune International  
Holbeinstr. 29, 04229 Leipzig, Germany  
Tel.: +49 341 4 84 74 302  
Fax: +49 341 4 84 74 173  
[www.dental-tribune.com](http://www.dental-tribune.com) | [info@dental-tribune.com](mailto:info@dental-tribune.com)

Regional Offices  
Asia Pacific  
Dental Tribune Asia Pacific Limited  
Room A, 20/F, Harvard Commercial Building, 111  
Thomson Road, Wanchai, Hong Kong  
Tel.: +852 3113 6177 | Fax: +8523113 6199  
The Americas  
Dental Tribune America  
116 West 23rd Street, Ste. 500, New York, N.Y.  
10011, USA  
Tel.: +1 212 244 7181 | Fax: +1 212 224 7185

### ОФИС БЪЛГАРИЯ

Издава Dental Tribune България ЕООД  
София 1421, кв. „Лозенец“,  
ул. „Крум Попов“ 56-58  
тел.: +359 2 416 71 73  
[office@dental-tribune.net](mailto:office@dental-tribune.net)  
[www.dental-tribune.net](http://www.dental-tribune.net)  
[www.dental-tribune.com](http://www.dental-tribune.com)  
Действителен собственик:  
Уляна Винчева

Представената информация е съгласно чл. 7а, ал. 3 от ЗЗЛПД.  
Главен редактор Уляна Винчева  
Отговорен редактор Ива Димчева  
Редактори г-р Владимир Ашиков  
г-р Надежда Куомджиева  
Антоанета Вочева  
Дизайн и предпечат г-р Надежда Куомджиева  
Превод г-р Александър Апостолов  
Ива Димчева  
Коректор Гая Христова  
Абонаменти Николена Ишева  
тел.: 0897 958 321

Офис администратор Симона Рафаилова  
Автори в броя  
Ива Димчева, г-р Virgilio Mongalo, г-р Стефан Куртис, г-р Брет Е. Гилбърт, г-р Доминик Канаан, Верена Вермолен  
„Спектър“ АД

Българското издание на Dental Tribune е част от групата Dental Tribune International – международно издание на 20 езика, разпространявано в над 55 държави.

Съдържанието, преведено и публикувано в този брой от Dental Tribune International, Германия, е с авторското право на Dental Tribune International GmbH. Всички права запазени. Публикувано с разрешение на Dental Tribune International GmbH, Holbeinstr. 29, 04229, Leipzig, Германия. Възпроизвеждането по какъвто и да било начин и на какъвто и да е език, изцяло или частично, без изрично писмено разрешение на Dental Tribune International GmbH и Dental Tribune България ЕООД е абсолютно забранено. Dental Tribune е запазена марка на Dental Tribune International GmbH. Редакцията не носи отговорност за съдържанието на публикуваните реклами в броя.



### Кажете ни какво мислите!

Имате ли коментари и препоръки, които искаме да споделим? Има ли конкретна тема, която искаме да се засегне в Dental Tribune? Пишете ни на: [office@dental-tribune.net](mailto:office@dental-tribune.net)

#### Очакваме ви!

Ако желаете да промените данни от абонамента си (име, адрес или гр.), пишете ни на същия e-mail и се уверете, че сте посочили изданието, за което имате запитване.

ОРГАНИЗАТОР:

**DENTAL TRIBUNE**  
— The World's Dental Newspaper • Bulgarian Edition —

С ПОДКРЕПАТА НА:

**ivoclar vivadent**  
passion vision innovation



**Geistlich**  
Biomaterials

**CRÉDIT AGRICOLE**



# Специалност по имплантология – на един погнис от реалността?

ИНТЕРВЮ НА ИВА ДИМЧЕВА

**А**кадемик проф. г-р Николай Попов е основоположник на българската школа в имплантологията, с огромен клиничен опит. Дълги години е бил председател на Специализирания научен съвет по стоматология и лицево-челюстна хирургия при Висшата атестационна комисия на Р България. Роден е в град Сливен. Завършил е Стоматологичния факултет на Медицинската академия (сега Факултет по дентална медицина) и Биологическия факултет на Софийския университет. Специализирал в Швеция, Дания, Англия, Русия, Германия, Италия. Дългогодишен преподавател в стоматологичните факултети в София и Пловдив. Автор е на стотици публикации в България и чужбина, на 18 научни и учебни книги, на изобретения и патенти. Научен ръководител на 14 защитени дисертации в страната и чужбина (5 в областта на имплантологията и 9 – на зъбопротезирането). Член на български и чуждестранни редакционни колегии на специализирани списания. Създава оригинални методи за зъбопротезиране, инструменти, уреди и пособия за зъболекарска практика. Пет неговии метода са преоткрити в чужбина и отпечатани като новости (15–25 години след публикуването им в България).

Почетен член на Българския зъболекарски съюз, на Сдружението на българските зъболекари. Почетен председател на Българската асоциация по орална имплантология и на други професионални формации. Член на авторитетни международни организации, асоциации и др. Акад. Попов е почетен гражданин на Сливен. Доктор хонорис кауза на Пловдивския медицински университет, носител на най-голямата награда на Варненския Медицински университет, носител на златния почетен знак към Министерството на здравеопазването, носител на най-високите отличия на БАН. От 1995 г. е член-кореспондент на БАН (медицински науки). От 2003 г. е академик на БАН (медицински науки). Действителен член на Международната академия по зъболекарство и на Руската академия по естествени науки.



Академик проф. г-р Николай Попов позира с проектопрограмата за специализация по имплантология

Акад. Попов, как стана така, че имплантологията се превърна във ваша съдба? Какво ви накара в онези консервативни години (1985 г.) да се захванете с нещо толкова ново за времето си като имплантологията?

В началото колегите ми се подиграваха, наричаха мен и моя екип „имплантатори“. Нашите учители бяха против имплантологията, защото всичко беше много противоречиво като резултати. По-късно обаче интелигентните хора, като проф. Боянов, разбраха за какво става въпрос.

Защо се захванах с това ли? Първо, вече бях завършил като второ образование „Биология“ и по-точно – „Зоология на гръбначните животни“. Бях ориентиран по-специално в сравнителната анатомия на гръбначните животни, тяхната устна кухина, особеностите в развитието на челюстите. С други думи имах една малко по-специална подготовка. Второ, във Военна болница имах специализация по лицево-челюстна хирургия. Тези два фактора ме насочиха към списанията, където се публикуваха резултати от имплантиране на зъби. Всички те бяха с положителен краен резултат, защото тогава никога не обявяваше лошите си резултати, а те са били повече от добрите. Имплантологията беше предизвикателство за мен. Влизам в библиотеката, робех се в списанията. Един ден стана ясно, че мога да кандидатствам за специализация по имплантология в чужбина. Това беше във времето, когато все още не беше изяснено всичко така, както е изяснено днес, когато вече имплантологията е наука, подчертавам – наука. Кандидатствах за стипендия по линия на ООН и спечелих тази специализация, която продължи 3 месе-

ца. Бях по един месец съответно в Швеция, Дания и Англия. Срецах се с корифеите в областта, с поддръжниците и с противниците на имплантологията. Върнах се и написах една книга, наречена „Импантати и зъбни протези“. В края ѝ съм писал, че в България импантати ще се прилагат тогава, когато напълно се изяснят проблемите от медико-биологична гледна точка. Те за моя голяма радост се изясниха още на следващата година. През 1982 г. в Торонто се проведе един конгрес на световната импантологична общност. Там се приемат определения като „остеоинтеграция“. Тогава се анализира дейността и започват да се отчитат сравнително обективно както отличните, така и лошите резултати. Това е началото на съвременния етап от развитието на импантологията. Веднага се появиха няколко сис-

*Чрез специализацията по импантология, която предстои да се въведе, ще бъде канализирана тази вихрена, хаотична и опасна за пациентите импантологична дейност в страната.*

теми, гарантиращи над 90% успех. Направих една програма, която дълго се обсъждаше в Медицинска академия и накрая беше приета. Това доведе не само до внедряване на импантологията в лечебната практика при съответните сигурни показания, но и до производство на български импантатни систе-

ми – биокерамични импантати и инструменти през 1987 г. През 1991 г. разработихме титанови винтови импантати, т. нар. SIP система, български импантати.

Създадох екип от петима души, повечето от които сега са доценти, отчетохме нашите резултати. На 19 април 1985 г. поставих първите интраосални импантати във фронталния участък на един млад студент по медицина. Днес той е загубил почти всичките си естествени зъби. Храни се на един мост, който се държи от импантатите и един негов естествен зъб. Това е резултатът – вече 27 години. Е, така стана, че първият ми случай беше успешен, вторият и третият – също. И така нещата тръгнаха. Започна една поредица от публикации на статии и книги и усилена импантологична практика.

Вие сте професионалист в това да образовате хора и да създавате специалисти. Какъв е вашият отговор на въпроса: как младите специалисти да се ориентират в огромното разнообразие от курсове по импантология, които постоянно се предлагат?

Факт е, че злият дух излезе от бутилка. Компетентни и не достатъчно компетентни лица, включително и зъботехници, фирми и пр., организират множество импантологични курсове. В резултат на това много зъболекари започнаха да слагат импантати без достатъчна подготовка. При мен за голямо съжаление идват много от неуспешните и усложнените случаи, като при последна инстанция. Свидетели сме на един хаос, на една неканализирана „учебна дейност“. Разбира се, има добри лектори, презентации и курсове, но е трудно да се разпознаят. Ние, от Българска-

*В края на миналата година водех спорове с Министерството на здравеопазването и им казах: „Пускайте бързо специалността, защото вие сте тези, които ще носят част от отговорността за всички последици, които ще се явят от усложнени случаи и поразени пациенти!“.*

та асоциация по орална импантология, преди четири години направихме предложение към Българския зъболекарски съюз нашата асоциация да преценява възможностите на лекторите, т.е. тя да атестира или да спира даден курс. Не става дума за пари, идеята беше съюзът (БЗС) да взема парите, а ние само да сме техни помощници. Не следва обаче никакъв отговор и така отмина този въпрос. Но сега вече, със специализацията, която предстои да се въведе, нещата ще се променят. Ще канализираме тази вихрена, хаотична и опасна за пациентите импантологична дейност. В края на миналата година водех спорове с Министерството на здравеопазването и им казах: „Пускайте бързо специализацията, защото вие сте тези, които ще носят част от отговорността за всички последици, които ще се явят от усложнени случаи и поразени пациенти!“.

Вие сте основен инициатор и създател на проекта за въвеждането на специализацията по импантология. Какви стъпки предстои да бъдат направени, за да стане факт най-после това? На церемонията по повод 70 години висше образование по дентална медицина във ФДМ–София министър Атанасова обяви подкрепата на министерството по този проект. Разкажете ни какво се случва на практика и защо се

бавят от МЗ?

В министерството се бавят без ясна причина. Аз лично смятам, че става дума за обикновено чиновническо бездействие. Всичко е направено и готово и коства много малко, за да стане факт и да остане в историята учредяването на импантологична специалност в България. На практика проектопрограмата е абсолютно готова. Остава министър Атанасова да подпише тази програма. Следва да ѝ дадат една докладна, в която ясно и точно да бъдат обяснени причините, поради които тя трябва да подпише. Някой трябва да поеме отговорността за това. Ето, вие виждате (бел. рег. – акад. Попов ни показва губликата на проектопрограмата), че тук има подписите на трима ректори, трима академици, председател на Съюза на учените, председател на асоциация... какво повече от това! Но аз знам, че това ще стане. Дали януари, дали февруари, но ще стане. От 2008 г. има нова специалност „Пародонтология“, в която една от трите години обучение е по импантология. Т.е. веднъж това е регламентирано по някакъв друг път. От 2009 г. има нова специалност по „Дентална алергология“, каквато няма в света. Трябва да започнем акция „античиновническо отношение към въпроса!“ Аз съм от хората, които не се отказват, когато си поставят цел.





**Какъв срок на обучение е планиран и заложен в проекта?**

Различно. За тези, които са новозавършили или са с обща подготовка, срокът е 3 години обучение. Всичко е описано в програмата – теоретични и практически знания и умения, колквциуми, нива. За хората, които имат специалност „Орална хирургия“, обучението е две години, като едната от тях е с акцент върху протезирането. Започва се с него, защото то е водещо. За тези, които имат специалност „Протетична дентална медицина“, акцентът е една година хирургия. За тези, които имат специалност „Пародонтология“, също се приспада

една година, защото тя е взета при обучението им в първата специалност. Тези, които имат богат клиничен опит и са работили досега, не са преподаватели – хора от мрежата – трябва да представят на комисията 50 клинични случая. Лотарийно се избират 10 от тези напълно документирани случаи и трябва да се защитят. Трябва да кажат защо са планирали такова лечение, каква е причината да бъдат поставени тези имплантати, да се усети как са подготвени колежите в теоретичен план. На тях също се признава специалност, ако те удовлетворят комисията. През седмица звънят колежи от Гърция, от арабските стра-

### *Имплантологията не е занаят, а наука!*

ни, от Турция да питат ще има ли специализация.

Веднъж регламентирана от МЗ, тази специализация изисква формиране на звено, на база за обучение. Тази база не включва само преподаватели, които да водят специализациите. Включва също така материална и териториална база, включва формиране на екип, където да работят протезисти, хирурзи, пародонтолози, други специалисти, например по материалознание и биоматериали. Това няма да бъде модул в някоя катедра, а нещо самостоятелно, със съответен отдел, отделение, секция, сектор, някой ден катедра, все едно как ще се нарича. Важното е да се случи.

**Често коментирате, че имплантологията вече е наука. Какво имате предвид?**

Ами това, че имплантологията вече е наука, и то изпреварила в много отношения медицината в направлението на трансплантации, имплантации, метални чужди тела. За средствата, които се поставят при фрактури, не са налич-

ни толкова много теоретични и научни знания за това, какво всъщност се случва. При тях важно е обектът да не се отхвърли и да се получи калус, за да заздравее костната рана. При нас въпросите за остеоинтеграцията са така развити, както едва ли някъде са. Има толкова много данни – на най-високо ниво. Така добре са обяснени интерфейсите, междинната структура, която представлява костно-имплантатната връзка. Със сигурност сме изпреварили медицината. Възстановяването на гъвкавия апарат, планирането на протетичното лечение, в тази връзка и върху имплантати, също е наука. Вече има нещо, което коренно променя нещата – комбинация между естествени зъби и имплантати. Изведените правила за различни ситуации са описани в новия ни учебник. Имплантологията не е занаят, а наука!

**Какви са предизвикателствата пред съвременната имплантология? Какви проблеми чакат своето решение?**

Предизвикателствата за мен все още са свързани на първо място с медико-биологични проблеми. Вълнува ме темата защо костно-имплантатната връзка да не става за две седмици вместо за 3 месеца, което оз-

начава така да бъде обработена повърхността на имплантата и да се осигури реакция на живите тъкани, че връзката да става много по-бързо и да може по-бързо поставените имплантати да се използват за целите на протезирането. Второ, да се преминава към атравматични операции, каквито аз прилагам, без отпрепарирание на мукперуостално ламбо и шевовете. Трябва да се използват атравматични и минимално инвазивни методи. Третото предизвикателство пред имплантологията е имплантатите да станат много по-евтини, за да станат достъпни за хората, които имат нужда, а нямат много пари. В момента имплантатите са машина за пари и много пъти се препоръчват по тази причина, а не защото пациентът има действителна нужда от тях. Скандалните случаи на имплантатно лечение са много и всички знаем за тях. Затова имаме нужда от тази специалност.

**Вие сте илюстратор на книгите си. Бихте ли ни нарисували карикатура по темата на разговора ни?**

С удоволствие! Веднага. (Вижте илюстрацията на акад. Попов на стр. 1.)

Благодаря за това интервю! **DT**

## Производителят на дентални наконечници NSK в стремеж към глобално превъзходство

DENTAL TRIBUNE АЗИАТСКО-ТИХООКЕАНСКИ РЕГИОН

**Т**ОКИО, Япония: Не е тайна, че годините след глобалната финансова криза не са особено благоприятни за компаниите в Япония. Първо, рецесията забави значително инвестициите в бизнеса, след което негативният ефект от миналогодишното цунами и масивните разрушения, които то донесе, доведоха третата по големина икономика в света почти до колапс.

За NSK, един от най-големите производители на дентални материали в страната, затрудненията в местната икономическа ситуация са най-малкият проблем, тъй като компанията осъществява по-голяма част от бизнеса си извън страната. Според президента и главен изпълнителен директор Еичи Наканиши, с когото Dental Tribune International наскоро имаше възможност да разговаря в главното управление на компанията в Точиги, над 80 процента от приходите ѝ понастоящем се генерират от дейностите ѝ извън Япония.

През последните три години NSK показва особено добри резултати в развитите пазарни икономики, като тези в Европа и Северна Америка, където тя затвърди присъствието си с откриването на новото си централно управление край Чикаго миналата година независи-



Еичи Наканиши (вдясно) в разговор с издателя и главен изпълнителен директор на DTI Торстен Оймус. (DTI/Снимка Lutz Hiller)

мо от неблагоприятните условия, като голямата наситеност на пазара и продължаващия спад на йената спрямо долара.

От 2009 г. Наканиши е свигетел на това, как неговата компания възвръща предходните си пазарни дялове в Азия чрез централизираната дистрибуторска мрежа и сервизна поддръжка, предлагани от новия филиал в Сингапур. Значителен принос е имал и европейският клон на NSK в Германия, който е реализирал почти една трета от 22.2 милиарда йени (\$278 милиона) оборот от продажби, обявени от компанията през 2011 г. „Ето защо икономическата ситуация на местно ниво в Япония оказва малко или никакво влияние върху цялостния ни бизнес. Ние действително мислим глобално“, обяснява

Наканиши.

Според 48-годишния бизнесмен, който ръководи компанията от 2000 г., една от основните причини за големия пазарен дял на NSK дори в стабилни пазарни условия е стремежът на компанията към иновации и качество в комбинация с безупречно сервизно обслужване, което тя предоставя на своите клиенти в почти всяка държава с изключение на Северна Корея. Но това не винаги е било така.

Основана през 30-те години на миналия век, първоначално компанията е имала сериозни затруднения, а дейността ѝ била напълно преустановена по време на Втората световна война. Въпреки това след възстановяване на производството на дентални наконечници през 1951 г. компанията се разширява значи-



NSK все още залага на местното производство на повечето от прецизните детайли.

телно и понастоящем има над 700 служители в своите японски отдели в Точиги и Токио.

NSK все още произвежда повечето от своите прецизни детайли в японските си производствени бази, което според Наканиши е причина денталните специалисти да свързват компанията с висококачествени продукти. „Ние разполагаме с много добри инженери и маркетингови специалисти, които се грижат за постоянното усъвършенстване на нашата търговска марка, което я прави все по-привлекателна за денталните специалисти“, заяви той.

Така например една от последните иновации на NSK, която ще бъде представена на тазгодишния IDS в Кьолн, е серията Ti-Max Z, надежден наконечник от висок клас, за който се твър-

ди, че има най-малките работна глава и шийка на пазара, като работата с него е свързана с изключително ниски нива на шум и на практика без вибрации. Хирургичният мотор Surgic Pro също привлече голям интерес, особено от страна на денталните имплантолози, и понастоящем се разпространява заедно с различните системи от редица производители на импланти.

Усилията на NSK винаги са били насочени към задоволяване на нуждите на техните клиенти, философия, която е довела до разработването на продукти като S-max pico, специално предназначен за лечението на пациенти с ограничено отваряне на устата, включително и на деца.

Насочването към други пазарни ниши е възможно, но вероятно няма да се случи в скоро време, заявява Наканиши. Въпреки че през последното десетилетие неговата компания е разширила каталога си с разработването на апарати като ултразвукови скалери и инструменти за полиране, в основата на дейността ѝ ще останат денталните наконечници и други малкогабаритни електронни устройства. „Когато става въпрос за наконечници, ние имаме повече иновации от нашите конкуренти“, отбелязва той. „Нашата цел е да се превърнем в световна компания № 1 в този сегмент.“ **DT**



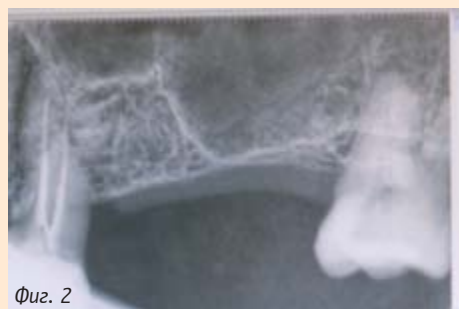# Сигурна, точна и опростена синус-лифт техника за общопрактикуващи зъболекари

Част I: Нововъведения в синус-лифт техниката с достъп през алвеоларния гребен

Д-Р VIRGILIO MONGALO



Фиг. 1

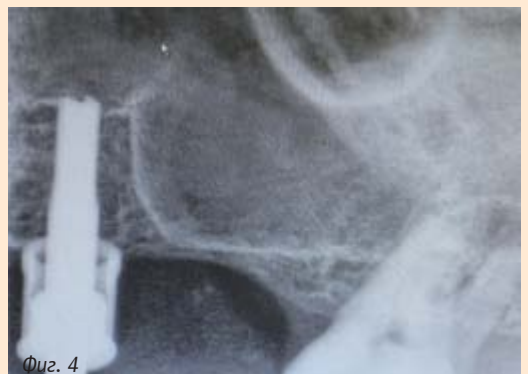

Фиг. 2

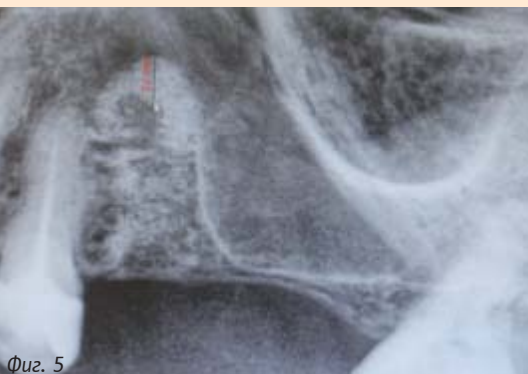

Фиг. 3

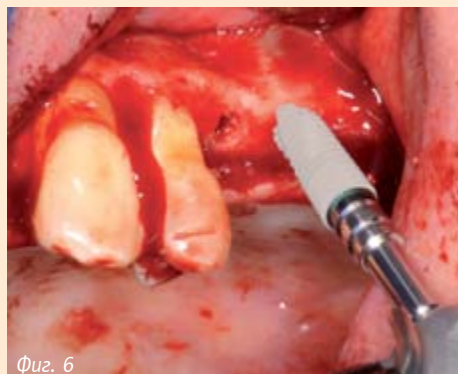
Фиг. 1 Комплект за кристален достъп към синуса от Hiossen. Снимка Dr. Virgilio Mongalo; Фиг. 2 Специфична индикация за CAS lift е, когато пациентът има 4 до 7 мм остатъчна кост; Фиг. 3 Биологичен протокол на изборване със специални CAS фрези, които „избутват“ синуса.



Фиг. 4



Фиг. 5



Фиг. 6

Фиг. 4 Дължината на CAS фрезите се увеличава, докато се наруши кортикалиът на синусния под; Фиг. 5 Синус-лифт от страната, където ще бъде поставен имплантат; Фиг. 6 Тук вече може да се постави имплантат 4 мм x 10 мм.

През 1974 г. д-р Hilt Tatum осъществил първия синус-лифт в света. Неговата техника станала известна като такава, при която достъпът е чрез латерален прозорец, и била усвоена от орални хирурзи, пародонтолози и опитни общопрактикуващи зъболекари.

Двадесет години по-късно, през 1994 г., д-р R. Summers въвел по-малко инвазивна синус-лифт техника, която не изисквала отварянето на латерален прозорец и можела лесно да бъде научена от общопрактикуващите зъболекари. Тази техника бързо станала популярна, известна като „osteotomna интракристиална синус-лифт техника на Summers“. През следващото десетилетие много известни клиницисти, като Jaime Lozada, Eduardo Anitua, Leon Chen и др., развили вариации на кристалния синус-лифт на Summers и доказали научното обосноваване на техниката. В резултат на това сега може да извършим повдигане на синусната мембрана през алвеоларния гребен, като използваме метод за лифт с балон, системи грилове на различни производители на имплантати и синусна хидролитична кондензна техника.

Целта на тази статия е да въведе иновативна синус-лифт техника, която може да бъде усвоена от общопрактикуващи зъболекари по сигурен, предвидим и прост начин.

Тази техника използва достъп до синуса през алвеоларния гребен (комплект CAS от Hiossen, Philadelphia) (Фиг. 1) Специфична индикация за повдигането през алвеоларния гребен е, когато пациентът има между 4 и 7 мм останала височина на гребена (Фиг. 2). Важно е да

се посочи, че пациенти с атрофирани 3 мм и повече алвеоларни била трябва да бъдат лекувани с техниката на латералния прозорец.

При достъп през алвеоларния гребен се прилага биологичният изборващ протокол на д-р Anitua от 50 об./мин и специални CAS грилове, проектирани да избутват (не да разкъсват) синусната мембрана (Фиг. 3). Първоначалната употреба на гриловете в определена последователност се извършва на 2 мм разстояние от синуса и се проверява рентгенологично.

Дължината на CAS гриловете се увеличава, докато не се достигне до синусния под (Фиг. 4). В този момент се прекратява пробиването и се използва 3-кубикова спринцовка с физиологичен разтвор, който се впръсква бавно в продължение на 3 минути; всеки кубик от разтвора ще повдигне с 1 мм синусната мембрана. Физиологичният разтвор създава вътрешно хидролитично налягане, което кара мембраната да се повдигне, без необходимост да се ползват кюрети, и така се създава една сигурна, проста и точна техника.

Тази техника доказано е намалила процента на синусните перфорации. Целта е сигурно да се повдигнат 3 до 5 мм. След като тази цел е постигната, мястото се изпълва с 0.5 cc синтетична кост (Osteogen от Implants). Фиг. 5 показва повдигане на мястото, където ще се постави имплантът. Сега вече има възможност да се постави коничен имплант 4 мм x 10 мм (Hiossen, САЩ) (Фиг. 6). Повечето от проучванията показали, че повдигането на мембраната над 10-милиметровата бразда увеличава шансовете за

перфорацията ѝ.

Ретроспективно проучване, направено от Dr. Virgilio Mongalo и Dr. Jae W. Chang, анализира 250 интракристиални хидролитични повдигания, извършени от общопрактикуващи зъболекари от САЩ за 7 дни по

време на интензивен хирургичен курс.

Зъболекарите научили иновативни техники по поставяне на имплантати, докато оперирали пациенти под директния контрол на признати орални и лицево-челюстни хирурзи, про-

фесори в Georgia Health Science University. Първоначалните резултати, които се получили от това проучване, са интересни с факта, че се наблюдават по-малко от 5% перфорации при синус-лифта и използването на тази техника. Проучвания, осъществени от University of Michigan и Loma Linda, отгел по имплантиране, показват 10 до 20% перфорации при използването на други утвърдени методи. DT

## Информация за автора:

Virgilio Mongalo, DMD, е общопрактикуващ дентален лекар с частна практика от 1991г. във Южна Флорида, фокусирана в сферата на имплантологията. Той е пионер в обучението по имплантология, като въвежда хирургичните курсове с пациенти сред американските дентални лекари. Той е асоцииран професор в отделението по орална и лицево-челюстна хирургия към Georgia Health Science University. За повече информация относно Mongalo Implant Institute и практически хирургични курсове, посетете [www.liveimplants.com](http://www.liveimplants.com).



AlphaBio<sup>TEC</sup>  
Implantology

INNOVATION  
SOLUTION  
SIMPLICITY  
GROWTH  
QUALITY  
STABILITY  
VISION  
ORIGINALITY



## Съвършенство, което се откроява

Повече от 23 години Alpha-Bio<sup>TEC</sup> разработва и внедрява висококачествени и съвременни имплантантни решения, които са лесни за прилагане.



SPI DFI ATID ARRP ARRC

[www.alpha-bio.net](http://www.alpha-bio.net)

„Медина Био“ ООД

Централен офис  
Гр. София ж.к. Овча купел  
Ул. Костур №18 офис 2

Tel: +359 899 145 801  
+359 893 617 866  
+359 893 617 829

Офиси в градовете  
Варна Пловдив  
Хасково Габрово



# Нов зъб за един ден: от диагнозата до окончателното възстановяване

Д-Р СТЕФАНОС КУРТИС, ГЪРЦИЯ

**В**ъзстановяването на липсващи предни зъби е голямо предизвикателство за клинициста и много стресиращо преживяване за пациента. Окончателният естетически резултат е от огромно значение – за пациента, зъболекаря и зъботехника. Пациентът има високи очаквания, естетически изисквания и притеснения за козметичния вид на окончателното възстановяване. Още преди да започне лечението, пациентът се притеснява за окончателния резултат, както и за провизора, който ще се използва по време на остеоинтеграцията. Целта на този доклад е да представи клиничните етапи при възстановяване на централен резец от диагнозата до окончателното възстановяване.

## КЛИНИЧНО ПРЕДСТАВЯНЕ

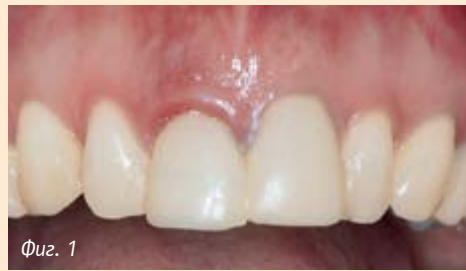29-годишна жена без особености в медицинската анамнеза дойде за лечение. Пациентката се оплакваше от естетичния вид на горните предни зъби. Десният централен резец изглеждаше удължен, бе с повишена мобилност (степен 1) и чувствителен при палпация. Гингивалният ръб на този зъб бе с белези на инфекция, вестибуларно и палатинално. Пародонталното състояние на този зъб очевидно се различаваше от това на останалото съзвучие. Левият централен резец бе с променен цвят и бе с голямо композитно възстановяване с маргинални неточности (фиг. 1).

Подозирахме наличието на коренова фрактура. Пациентката бе разпитана за скоростни травми в областта на гор-

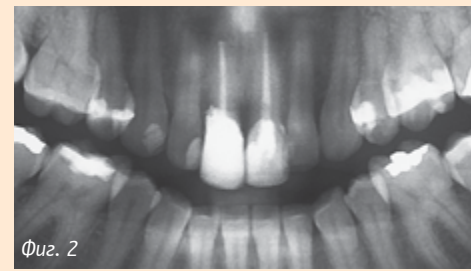
ния фронт и тя съобщи за претърпяна катастрофа преди шест месеца. След този инцидент и двата резца са били изключително чувствителни и са лекувани ендодонтски. Рентгенографското изследване с панорамни и интраорални снимки показа коренова фрактура на десния централен резец на 2 мм под емайло-циментовата граница (фиг. 2 и 3). Зъбът бе с лоша прогноза и се наложи екстракция. В сравнение с него левият централен резец нямаше белези на коренова фрактура. Лечебният план включваше екстракция на зъб 11, имедиатно имплантиране и използване на имедиатен провизор. Освен това бе планирана протетична рехабилитация и за естествения зъб 21. Бяха избрани изцяло керамични корони като финално възстановяване за двата централни резца в края на периода на остеоинтеграция на импланта.

Пациентката бе с висока линия на усмивката и много се притесняваше за естетическия си вид през всички етапи от лечението. Преди да започне хирургичното лечение, бяха снети предварителни отпечатъци с алгинат. Бяха изработени диагностични модели и те бяха включени в полуакустиращ се артикулатор. На зъб 11 бе направен дентален восьъчен моделаж и бе изработена временна корона от топлополимеризираща пластмаса. Провизорната корона бе изпилена отвътре, за да се използва с провизорния абътман.

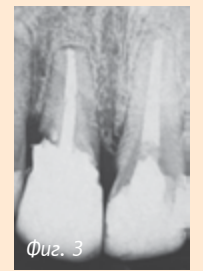
Периодонталните фибри около зъб 11 в алвеола-



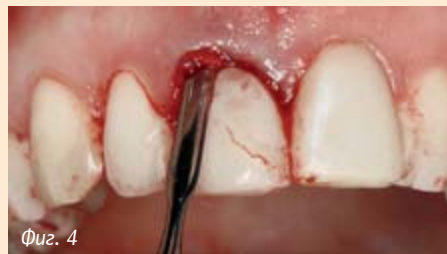Фиг. 1



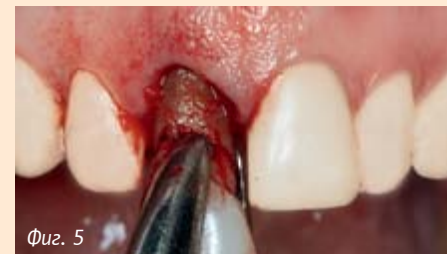Фиг. 2



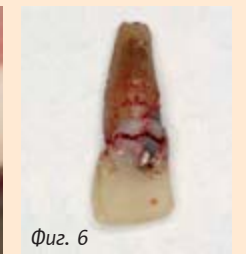Фиг. 3



Фиг. 4



Фиг. 5



Фиг. 6

**Фиг. 1** Първоначалната клинична ситуация; **фиг. 2** Първоначалната рентгенологична ситуация; **фиг. 3** Детайлно рентгенологично изследване; **фиг. 4** Срязване на периодонталните фибри с периотом; **фиг. 5** Атравматична екстракция на зъба; **фиг. 6** Хоризонталната коренова фрактура е очевидна върху екстрахирания зъб.

та бяха разхлабени с периотом (DENTSPLY Friadent) и зъбът бе екстрахиран атравматично (фиг. 4 и 5). Хоризонталната фрактура на корена под цервикалната област на екстрахирувания зъб потвърди първоначалната диагноза (фиг. 6). Стените на алвеолата бяха интактни и инспекцията не показа наличие на фенестрация. Остатъчните фибри бяха кюртирани. Имплантатната ложа бе подготвена съгласно инструкциите на производителя и бе поставен имплант XiVES plus (DENTSPLY Friadent; 4.5 x 11 мм) с достатъчна първична стабилност, която бе постигната главно от палатиналната страна на имплантологичната ложа. Шийката на импланта бе поставена на 3 мм под емайло-циментовата граница на съседните зъби (фиг. 7 и 8).

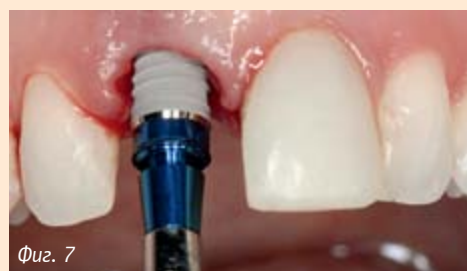Туманчевият абътман

TempBase, който играе ролята на глава при поставянето, бе отстранен от импланта и върху него бе поставен пластмасов абътман EsthetiCap (и двата на DENTSPLY Friadent) (фиг. 9). Дизайнът на този анатомично оформен абътман поддържа меките тъкани и интерденталните папили. Нещо повече, той позволява създаването на подходящ профил на изникване още в момента на поставяне на импланта. Идеално полираните повърхности потискат натрупването на зъбна плака и улесняват оралната хигиена. На този етап поддръжката на меките тъкани е от критично значение за постигането на естетичен резултат с провизора и за запазването му до последния етап.

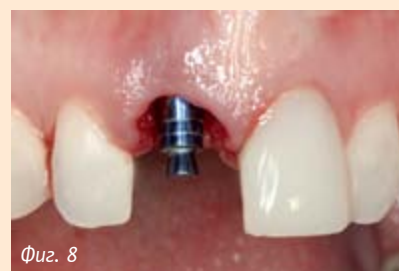Предварително изработената провизорна корона бе ажустирана върху абътмана с

автополимеризираща пластмаса, като се запази отворът за фиксиращия винт (фиг. 10). Външният контур на провизорната корона бе проверен многократно, за да се гарантира опора на гингивалния ръб без прекомерен натиск, който би довел до свиване на тъканите. Провизорната корона бе направена с 1 мм по-къса от зъб 21, за да се избегне вероятно оклузално наповарване при максимална интеркуспидация или при странични движения (фиг. 11). Позицията на импланта в алвеолата и напасването на абътмана бяха проверени рентгенографски (фиг. 12).

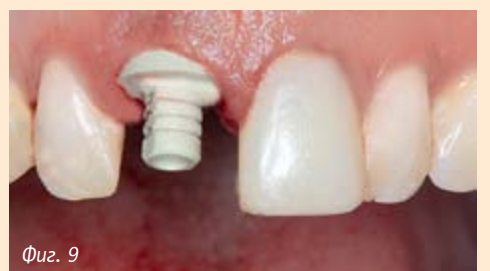Периодът на остеоинтеграция от 4 месеца премина безпроблемно и меките тъкани около импланта не показаха никакви белези на възпаление. Формата на интерденталните папили бе запазена, както и тяхната висо-



Фиг. 7

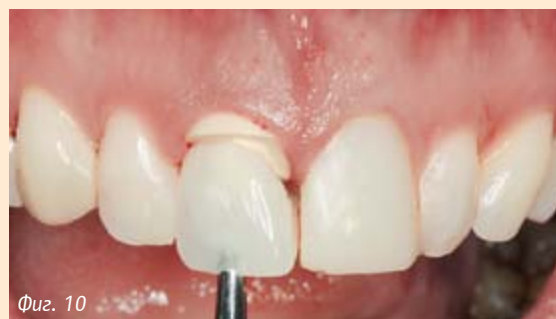

Фиг. 8

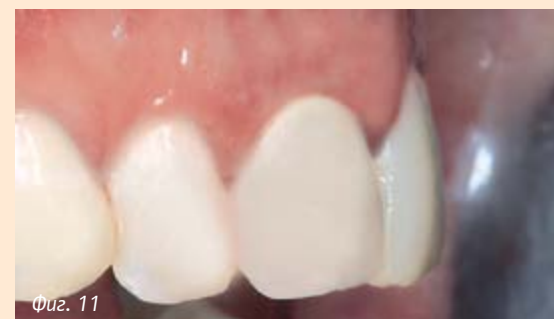

Фиг. 9

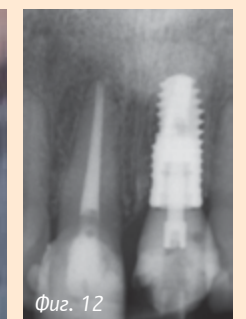**Фиг. 7** Имедиатно поставяне на имплант XiVES plus; **фиг. 8** Окончателна позиция на импланта; **фиг. 9** Поставяне на провизорен абътман EsthetiCap.



Фиг. 10

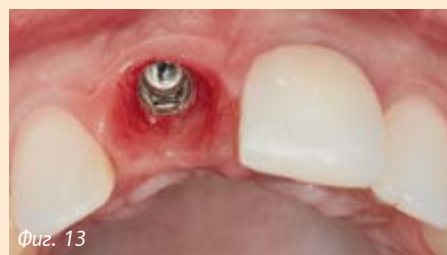

Фиг. 11

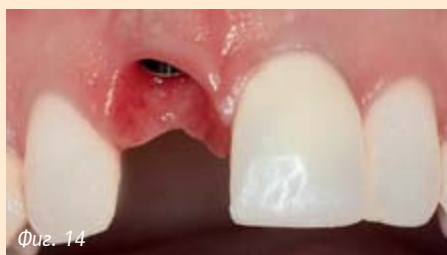

Фиг. 12

**Фиг. 10** Имплантатно носено, винтово фиксирано провизорно възстановяване; **фиг. 11** Клиничната ситуация една седмица след поставяне на импланта; **фиг. 12** Съответстващата рентгенова снимка.



Фиг. 13



Фиг. 14




Фиг. 15

**Фиг. 13** Оклузален вид на мекотъкания контур в края на остеоинтеграцията; **фиг. 14** Вестибуларен изглед на мекотъкания контур в края на остеоинтеграцията; **фиг. 15** Отпечатъчното кепе е индивидуализирано в цервикалната област, за да съответства на профила на изникване на провизорната корона.

ПОРЪЧАЙТЕ СЕГА

**СПЕЦИАЛНА  
СЕЛЕКЦИЯ**  
книги от  
денталното портфолио  
на издателство



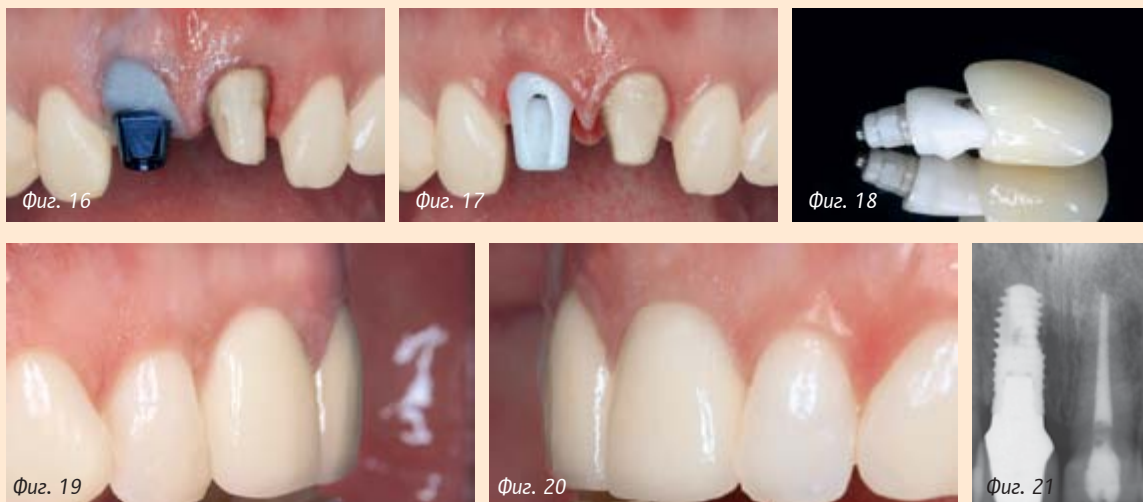ELSEVIER



Разгледайте **КАТАЛОГА** с подбрани заглавия на: [www.dental-tribune.net](http://www.dental-tribune.net), или изберете друго заглавие от сайта на Elsevier: [www.elsevier.com](http://www.elsevier.com).  
Тел за поръчки:  
02/ 416 71 73, 0897 958 321

**DENTAL TRIBUNE**  
The World's Dental Newspaper - Bulgarian Edition





Фиг. 16 Отпечатък на препарирания естествен зъб и импланта XIVES plus; Фиг. 17 Изцяло керамична корона и съответният абътман (CERCON); Фиг. 18 Проба с модифицирания CERCON абътман; Фиг. 19 Окончателният клиничен резултат: вестибуларен вид на имплантатното възстановяване; Фиг. 20 Вестибуларен вид на възстановения естествен зъб; Фиг. 21 Рентгенологична контрола една година след имплантирането.

чина и обем (фиг. 13 и 14). За да се създаде опора за меките тъкани около импланта при снемане на отпечатъка, фабрично изработеното отпечатъчно кепе бе индивидуализирано с фотополимеризиращ материал с нисък вискозитет (фиг. 15 и 16). За този имплант бе избран фабричен циркониев CERCON абътман (DENTSPLY Friadent). Този абътман осигурява адекватна опора за меките тъкани и е с подходящ профил на изникване за короната (фиг. 17 и 18). Използването на керамични абътмани предотвратява оцветяването в гингивалната област дори и при тънки меки тъкани. Бяха изработени две порцеланови корони с желаната форма и цвят (фиг. 19 и 20). Окончателният резултат отговори на естетическите изисквания на пациентката и първоначалната ѝ несигурност изчезна след поставянето на импланта и провизора. Състоянието на твърдите и меките тъкани около импланта при контролния преглед една година по-късно бе стабилно (фиг. 21).

#### ДИСКУСИЯ И ЗАКЛЮЧЕНИЯ

Поставянето на имплант незабавно след зъбна екстракция в съчетание с използването на провизори в горния фронтален сегмент е голямо предизвикателство за денталния лекар. Все пак този лечебен подход има няколко предимства, включително съкратено време на лечение, една единствена инжекция за анестезия, процедура без ламбо и имедиатно поставяне на имплантите. От гледна точка на пациента имедиатното поставяне на фиксиран имплантатно носен провизор е много приемливо и дори желано. С описаната тук клинична процедура и зъболекарят, и пациентът могат да оценят естетиката на възстановяването. Мекотъканната опора е подсилена и се улеснява постигането на желания резултат. При първоначална стабилност на импланта, правилен мениджмънт на тъканите и подходяща употреба на имплантатни компоненти може да се постигне предсказуем естетичен резултат. От друга страна, оклузалният контрол, оралната хигиена и редовните контролни прегледи са задължителни за поддържането на едно дългосрочно възстановяване.

Единичните импланти имат голям процент на успех както във фронталния, така и в дисталния сегмент на горната и долната челюст<sup>1-4</sup>. Имедиатното имплантиране след екстракция се прилага още от първите години на клинично използване на импланти с много добри клинични резултати<sup>5-8</sup>. Решаващите фактори за имедиатно имплантиране са липсата на инфекция и интактна зъбна алвеола. Имедиатното поставяне на временно възстановяване е представено в литературата с много окуражаващи резултати<sup>7-14</sup>. Макар клиничният опит да подкрепя тази техни-


ка от много години, са необходими по-дългосрочни клинични проучвания, за да се докаже ефикасността на метода и да се утвърди стабилен клиничен протокол. **DT**  
Бележка на редактора: Пълният списък с библиографията е на разположение при издателя.

#### Информация за автора:

Dr Stefanos Kourtis  
Dept. of Prosthodontics,  
University of Athens  
Plaza Chrys. Smyrnis 14  
17121 Athens  
Greece  
Tel.: +30 21 0 935 7306  
stefkour@dent.uoa.gr



## PROGRESSIVE ПЕРФЕКТНИЯТ РЕЗУЛТАТ



### ПРЕИМУЩЕСТВАТА НА КОНИЧНОСТ И ШИРОКА РЕЗБА В ЕДИН ИМПЛАНТАТ



[www.isomed.it](http://www.isomed.it)



За контактму:  
г-р Илинов – 0889475887, [illinov@yahoo.com](mailto:illinov@yahoo.com)

Via G. Mameli, 50/52  
35020 Albignasego (PD) - Italy  
Tel. +39 049 862 96 12 - 862 96 05 - Fax +39 049 862 98 16, [info@isomed.it](mailto:info@isomed.it)



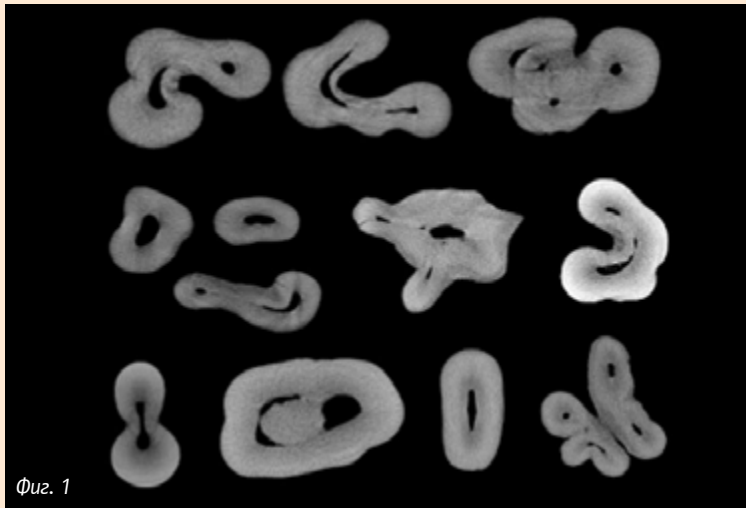
# Ендодонтията: Преглед на изминалата година

Д-Р БРЕТ Е. ГИЛБЪРТ

Оставяйки зад гърба си изминалата 2012 г. и отправяйки поглед в бъдещето, става ясно, че в ендодонтията продължава стремежът към иновации за осигуряване на възможно най-доброто лечение на пациентите. Настоящите успехи в тази област включват усъвършенствани техники, които свързват новаторските постижения на науката и разработването на нови материали с научното вникване в био-

логичните процеси. Благодарение на технологичния прогрес ние продължаваме да усъвършенстваме уменията си за диагностика и лечение на уникалната пулпна анатомия на всеки зъб.

Дигиталните изобразителни методи значително подобриха възможностите ни да визуализираме анатомията на зъбите и на околните структури. Въвеждането на цифровите 2D рентгенографски методи в практиката ни позволи да получаваме бързо ясни и точ-



Фиг. 1

Фиг. 1: КЛКТ генерира аксиални срезове, които позволяват визуализирането на всяка част от кореново-каналната анатомия от оклузалната повърхност до апекса (DTI/Снимката е любезно предоставена от [rootcanalanatomy.blogspot.com](http://rootcanalanatomy.blogspot.com))

ни образи. Освен това последните постижения в областта на конично-лъчевата компютърна томография (КЛКТ), която дава 3D изображения с възможност за компютърна реконструкция, ни осигуряват цялостен поглед върху зъбната анатомия от всяка посока и от всеки ъгъл. Тази технология предоставя информация от ново ниво, което подобрява методите ни за диагностика и лечение. Тя осигурява по-подробно и ясно изображение на зъбите като цялостни структури и може да бъде използвана за визуализиране на отделни зъбни срезове за локализиране разположението на каналите, извивките и други анатомични особености (фиг. 1). С бъдещото въвеждане на тази технология в нашата практика познанията ни за нейното клинично приложение и индикации ще се усъвършенстват. Въпреки че КЛКТ може да даде повече информация от 2D образите, от първостепенно значение е разумната оценка на индикациите за излагане на пациентите на по-високи нива на радиация.

С напредъка на новите различни технологии осъзнахме и изключително комплексния характер на пулпната анатомия освен основните канали, основен обект на нашето лечение. Цялостното obtуриране и запечатване на тези пространства продължава да бъде предизвикателство за нас (фиг. 2). Промиването е от ключово значение при кореновото лечение. Както показват проучванията, ротационните инструменти влизат в контакт само с 35 процента от повърхността на кореново-каналните стени,<sup>1</sup> поради което трябва да разчитаме на химическото отстраняване на пулпното съдържание и на бактериите чрез разтворите за промиване. Целта, към която се стремим, е да осигурим достъп на промивните течности по целия ход на канала, за да влязат в контакт с всички зони от кореново-канал-

ната система

През 2012 г. данните от литературата в подкрепа на ултразвуковите устройства за промиване демонстрираха значителните им предимства пред конвенционалните методи за иригация. Ултразвуковият метод на промиване може да бъде активен или пасивен. Активното ултразвуково промиване проправя път и въвежда разтвора в кореново-каналната система с помощта на поставен в канала активиран ултразвуков накрайник. При пасивната ултразвукова иригация (ПУИ) първоначално в каналите се въвежда разтворът за промивка, след което в него се поставя активираният ултразвуков накрайник. Установено е, че ПУИ предлага значителни предимства пред самостоятелното конвенционално промиване с игла.<sup>2</sup> ПУИ е в състояние да отстрани каналното съдържание на разстояние, надвишаващо с до 3 мм нивото, до което достига ултразвуковият накрайник в канала.<sup>3</sup> Малки и сътр. показва, че потокът на промивната течност не се влияе от кривините на канала. Стремим се към прилагане на все по-съвършени методи за промиване трябва да бъде постоянен, тъй като разчитаме на промивния разтвор да почисти по-голямата част от комплексната апикална анатомия, до която не можем да достигнем с нашите канални инструменти.

Виталната пулпна терапия от дълги години е обект на много дискусии в сферата на ендодонтията. Въпреки че в миналото процедурите по директното пулпно покритие и частичните пулпотомии са имали ограничен ефект, бъдещето изглежда обещаващо. Биоактивните хидрофилни материали с индуктивни и кондуктивни характеристики по отношение на твърдите зъбни тъкани, като МТА (минерал триоксид агрегат), подобриха възможностите ни да съхраним виталитета на пулпните тъ-

кани след комуникация с пулпната камера.<sup>4,5</sup> Изследванията доказват способността за гелене на жизнеспособни клетки от пулпата и цимента по повърхността на МТА.<sup>6,7</sup> Поради присъщата способност на виталните пулпни тъкани да образуват дентин, участващ в оформянето на естествените коренови стени и в затварянето на апекса, поддържането на виталитета им е от голямо значение. Ето защо наличието на биосъвместим материал за директно пулпно покритие позволява на клинициста да отстрани възпалената пулпна тъкан и да съхрани виталитета на остатъчните тъкани. Това би създавало условия за завършване на естественото развитие на зъба. Тази терапевтична възможност има значителни предимства пред рутинното кореново лечение на зъби с незавършено кореново развитие.

Днес регенеративната ендодонтия е особено интригуваща област от ендодонтията. Представена първоначално като протокол през 2004 г.,<sup>8</sup> концепцията за реваскуларизиране на канал с налична некроза стана реалност. Индикация за подобна процедура е незавършено кореново развитие на постоянен зъб, при който се е развила некроза преди завършване на кореновото развитие. Според протокола е необходимо осигуряване на достъп до кореновия канал, отстраняване на кореновото съдържимо единствено чрез промиване и поставяне на антибиотична паста<sup>9</sup> за две седмици. При второто посещение се извършва допълнителна промивка на кореновия канал, последвана от стимулиране на притока на кръв в канала от периапикалната зона. След образуване на кръвен съсирек на нивото на емайло-циментовата връзка върху него се поставя слой от МТА, след което ендодонциумът се запечатва с материал за възстановяване. Разчита се на регенеративната способност на наличните стволови клетки от апикалната папила. Тези клетки<sup>10</sup> имат способност да мигрират в кръвния съсирек. Той служи за основа, подпомагаща растежа на стволовите клетки във виталните тъкани. Тази процедура е в състояние да стимулира корена до окончателното завършване на неговото развитие. Предимството ѝ пред конвенционалната техника на апексфиксация или затваряне на кореновия апекс е естественото задебеляване на дентинните стени, което осигурява по-голяма стабилност и устойчивост спрямо фрактури на зъбния корен. Този протокол на лечение продължава да се усъвършенства с последната публикация на Дж. Гарсия-



**Carestream**  
DENTAL

**Kodak** Dental Systems

**ИЗТЪНЧЕН** **NEW**  
**УСЪВЪРШЕНСТВАН**

**CS 8100**




Simply sophisticated

**ВСИЧКО, ОТ КОЕТО  
СЕ НУЖДАТЕ В  
ЕЖЕДНЕВНАТА ПРАКТИКА**

**ПАНОРАМЕН АПАРАТ С  
УНИКАЛНА 2D+  
ТЕХНОЛОГИЯ**

Бизнес партньор за България - АЛБА ТМ  
1233 София, ул. Клокотница 35-37, вх. Г  
Тел./Факс: 02-9315434, 02-8320067  
e-mail: [carestream\\_albatm@abv.bg](mailto:carestream_albatm@abv.bg)  
[www.albatm-carestream.com](http://www.albatm-carestream.com)





Фиг. 2

Фиг. 2: Тази 3D реконструкция разкрива областта от каналните стени, обработена с ротационни инструменти (в червено) и останалата необработена част от каналното пространство, недостижима за каналните инструменти (в зелено). (DTI/Снимката е любезно предоставена от rootcanalanatomy.blogspot.com)

Годой и Мъри.<sup>11</sup>

Ротационните NiTi инструменти са инженерно постижение, чийто прогрес не спира да ни впечатлява. Последното нововъведение в тези системи представя концепцията за реципрочното движение на инструментите. Методът за обработка на канала с реципрочни движения е техника, позната от десетилетия, която се прилага с ръчни стоманени инструменти с реципрочни движения под 45 градуса. Новите NiTi пили за реципрочно инструментване (WaveOne, DENTSPLY Tulsa Dental; Reciproc, VDW) се използват със специален микро-мотор и наконечник, който им придава реципрочно движение в различни посоки по време на препарирането. Системата използва една пила за цялата обработка на канала. Предполага се, че реципрочното движение намалява риска от фрактура на инструмента.

Концепцията за оформяне на канала посредством реципрочно движение се отличава от използването на ротационните инструменти. Ротирането при последните се извършва на пълни 360-градусови обороти. Наличните канални инструменти са с разнообразни профили на резбата, с различен напречен профил и с редица специфични особености. При най-новия дизайн на ротационните NiTi канални инструменти режещите ръбове са изработени чрез усукване на пилата за разлика от конвенционалното им механично струговане (Twisted Files, Axis SybronEndo). Прегимствата на усукването спрямо струговането на нарезите в инструментите е запазване на зърнистата структура на метала. Този метод на изработване максимализира присъщите за метала свойства, като повишава устойчивостта при циклични натоварвания в сравнение с други канални инструменти.<sup>12</sup> Хашем и сътр.<sup>13</sup> демонстрираха, че използването на инструменти с подобен дизайн запазва оригиналните извивки на канала, позволява по-добро центриране в извити канали с редуциране на риска от транспортиране и не нужно отстраняване на дентин в сравнение с други системи за канални инструменти на пазара.

Най-съществените клинични различия между каналните инструменти с конвенционално ротационно и с реципрочно движение са по отношение на отстраняването на дентин-

ните и пулните остатъци по време на препарирането на канала. За разлика от ротационните

инструменти, които насочват отпилките в коронарна посока извън канала, постоянното реципрочно движение на инструментата в канала създава риск от апикално притискане на отпилките. Апикалната екструзия на дентинни и пулпни тъкани може да предизвика периапикално възпаление. Опитните генерални лекари могат да редуцират този риск чрез стриктно придържане към принципите на използваната от тях техника.

За съжаление през 2012 г. областта на ендодонтията загуби един от своите пионери, новатори и учители в лицето на г-р Франклин С. Уейн. Той допринесе изключително много

за развитието на литературата в областта на ендодонтията и беше признат учител, клиницист и ментор за много генерални лекари. Аз имах щастието да познавам лично г-р Уейн през последните години от неговия живот. Блестящата му логика и брилянтният му инте-

лект бяха впечатляващи. Прекорал целия си живот в Чикаго, в неговата памет името му ще носи нов хирургичен блок в Колежа по генерална медицина към Университета на Илинойс в Чикаго. DT

Пълен списък с библиографията е на разположение при издателя.

#### Информация за автора:



Д-р Брет Е. Гилбърт притежава частна практика, специализирана в областта на ендодонтията, в Нил, Илинойс, САЩ. Той е лектор по клинична ендодонтия на редица национални и международни събития. С него можете да се свържете на: kingendo@kingendo.com.



## ТВЪРДОСПЛАВНИ ИНСТРУМЕНТИ ЗА ВАШАТА ПРАКТИКА

Дизайнът на твърдосплавните борери позволява бързо и ефикасно рязане на метални сплави, титан и керамика, опростена работа върху композит, прецизно отстраняване на остатъци от адхезив, лесно и безболезнено отнемане на кариозна маса. С тях се постига оптимално нарязване за спестяване на време при работа, контролирано отнемане на отпилки и високо качество на повърхността.

Автоклавируеми, с дълъг работен живот. Гамата инструменти за хирургия е богата и предлага варианти за обща хирургия и имплантология. Разработени са с оглед удобство и безопасност при работа, атравматични за пациента. С твърдосплавните борери на КОМЕТ Вие работите с удоволствие, защото Вашият пациент се чувства комфортно. Доставете си тази радост!

За да бъдете още по-мотивирани в избора си, всички твърдосплавни инструменти на КОМЕТ до края на Февруари 2013 г. се предлагат с **15 % отстъпка!**

Вносител: Химтрейд-Комет ООД  
1612 София, жк Лагера бл. 59 - партер, бул. Цар Борис III 12  
тел/факс: 02/953 13 10, 951 50 33; e-mail: chimtrd@cablebg.net  
www.chimtrade.info www.chimtrade-komet.com