

# ENDO TRIBUNE

The World's Endodontics Newspaper · Édition Française

FÉVRIER/MARS 2022 | VOL. 14, NO. 2+3

www.dental-tribune.fr

## > ProTaper Ultimate DENTSPLY SIRONA

### La nouvelle solution en endodontie : l'expérience ultime avec ProTaper Ultimate

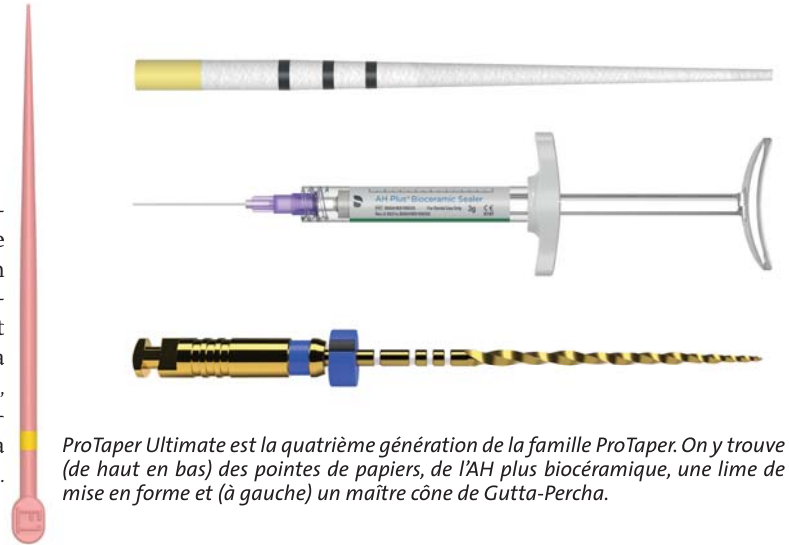Conserver les dents naturelles du patient c'est toute la beauté de l'endodontie. Il est donc d'autant plus important d'avoir un panel complet de produits, qui aident à assurer le succès du traitement, du canal à la restauration. Depuis sa première introduction il y a 20 ans, chaque génération de ProTaper de Dentsply Sirona est synonyme d'une méthode de préparation fiable, prévisible et sécuritaire.

Avec ProTaper Ultimate, Dentsply Sirona présente désormais un système de quatrième génération, axé sur la technologie. Le concept de traitement repose sur trois piliers : la mise en forme, le nettoyage tridimensionnel et l'obturation. La séquence standard du pilier de mise en forme comprend trois types de limes ; à savoir, le slider, le shaper et les finishers. Ces limes sont conçues pour préparer en toute sécurité une gamme complète d'anatomie endodontique. De nouvelles limes auxiliaires sont également disponibles pour les canaux plus larges et plus droits. La nouveauté chez ProTaper Ultimate, c'est le retour des limes manuelle, en effet toutes les limes sont disponibles sous les deux versions : mécanisée et manuelle.

La solution ProTaper Ultimate offre de nombreuses options de travail : le nettoyage est axé sur l'élimination de la

pulpe et des bactéries. Pour faciliter l'irrigation, une aiguille d'irrigation en polymère avec évacuation bilatérale, peut fournir en toute sécurité de l'irrigant dans la zone apicale. Un nouvel endoactivator, prochainement disponible en France, permettra d'activer la solution d'irrigation dans les canaux. Enfin, l'obturation permettra aux dentistes de remplir et de sceller avec succès le canal, grâce à une mise en forme et un nettoyage prévisible. La solution ProTaper Ultimate comprend également des cônes maîtres gutta-percha, basés sur le concept et la technologie unique Conform Fit. Utilisé conjointement avec le nouveau ciment biocéramique AH Plus, le ciment se lie aux parois de dentine nettoyées, et assure une bonne pénétration du produit dans le canal radiculaire.

« ProTaper Ultimate a été conçu pour offrir confiance et prévisibilité au clinicien et au patient. Ce système de limes complet assure sécurité et efficacité lors de la préparation des canaux, même dans les courbures les plus difficiles », explique le Dr Clifford Ruddle, endodontiste et un des inventeurs de ProTaper Ultimate, de Santa Barbara, aux États-Unis.



ProTaper Ultimate est la quatrième génération de la famille ProTaper. On y trouve (de haut en bas) des pointes de papiers, de l'AH plus biocéramique, une lime de mise en forme et (à gauche) un maître cône de Gutta-Percha.

« Dans le passé, les limes elles-mêmes ont rythmé l'endodontie », explique Greg Sheehan, vice-président de la procédure endodontique mondiale chez Dentsply Sirona. « Avec la solution ProTaper Ultimate, nous nous concentrons désormais davantage sur l'ensemble du processus de traitement, dans lequel toutes les étapes et tous les détails sont précisément coordonnés les uns avec les autres. Cela simplifie le traitement en lui-même et permet de gagner du temps ».

ProTaper Ultimate, les cônes maîtres Conform Fit et le scellant biocéramique AH Plus seront bientôt disponibles en France.

AD



Rechargez vos batteries  
27 au 31 Mai 2022

MONTRÉAL


## CONFÉRENCIERS VEDETTES



Pr Jean  
BARBEAU



Dre Marina  
BRANISTE



Lieutenant-général  
Roméo  
DALLAIRE



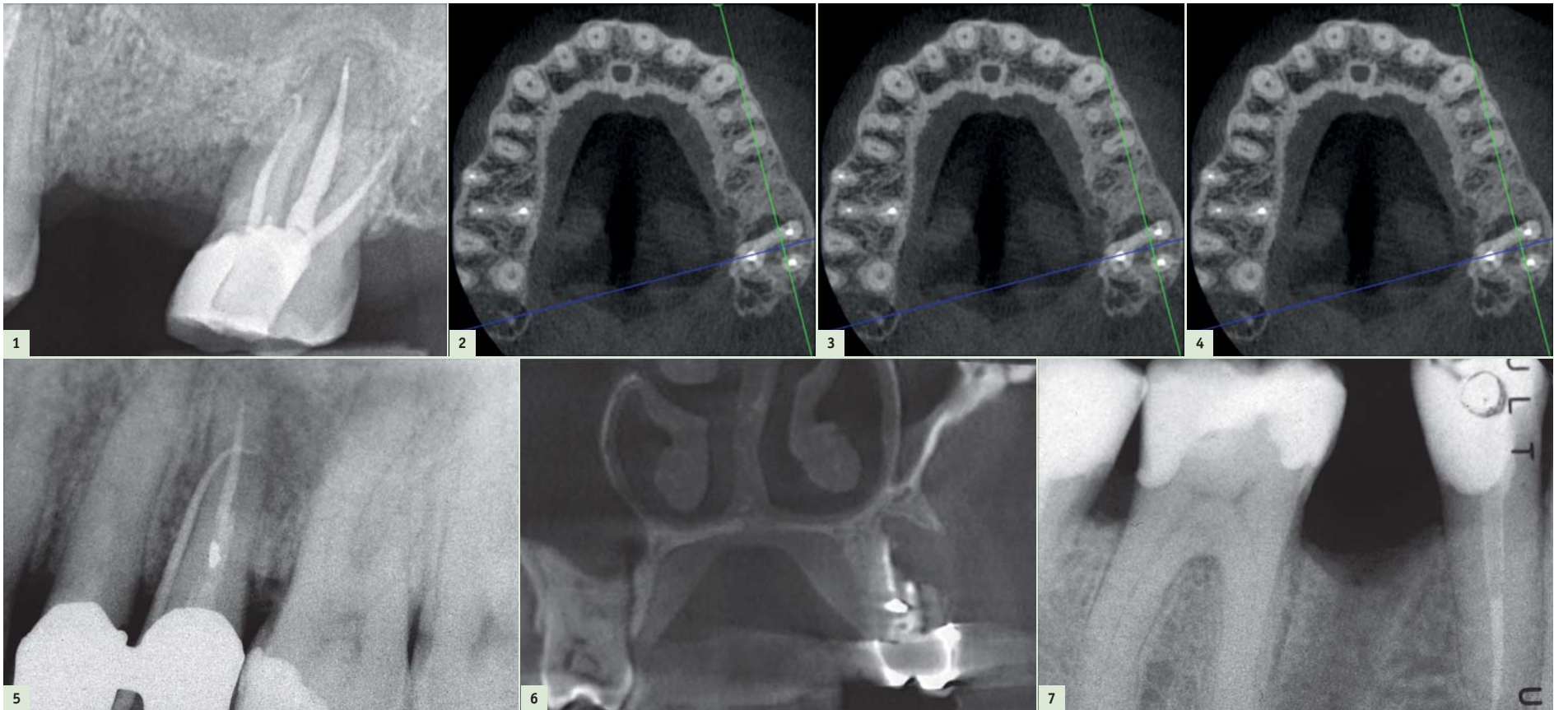
Dre Laurie  
ST-PIERRE



Dr Thomas T.  
NGUYEN

# La technologie 3D dans le diagnostic et le traitement des maladies endodontiques

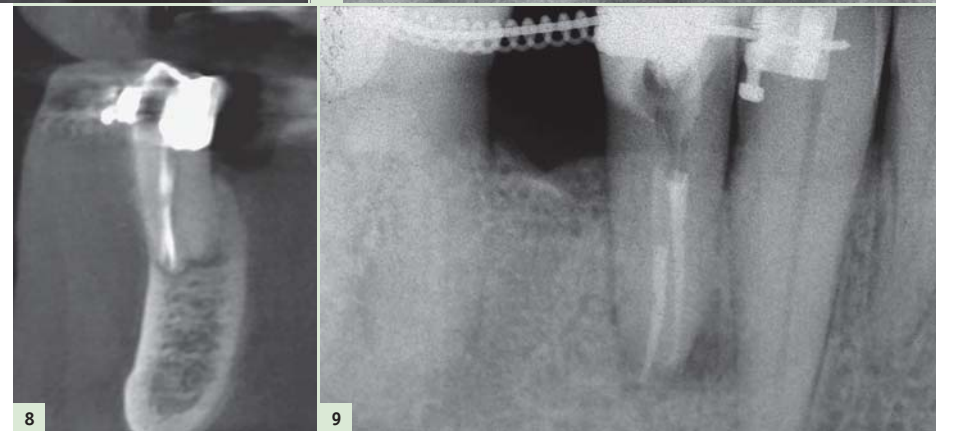
Dr Fabio Gorni, Italie



Ces dernières années, la technologie associée au traitement endodontique a connu une véritable révolution. Très longtemps, le diagnostic et la planification du traitement endocanalaire ont reposé sur les radiographies intraorales, malgré la reproduction peu fiable de l'anatomie endodontique obtenue avec ces clichés. Les problèmes de nature technique qui en résultaient étaient partiellement surmontables grâce à l'expérience personnelle du praticien, mais restaient sans réponse à des degrés divers, notamment dans le domaine du diagnostic.

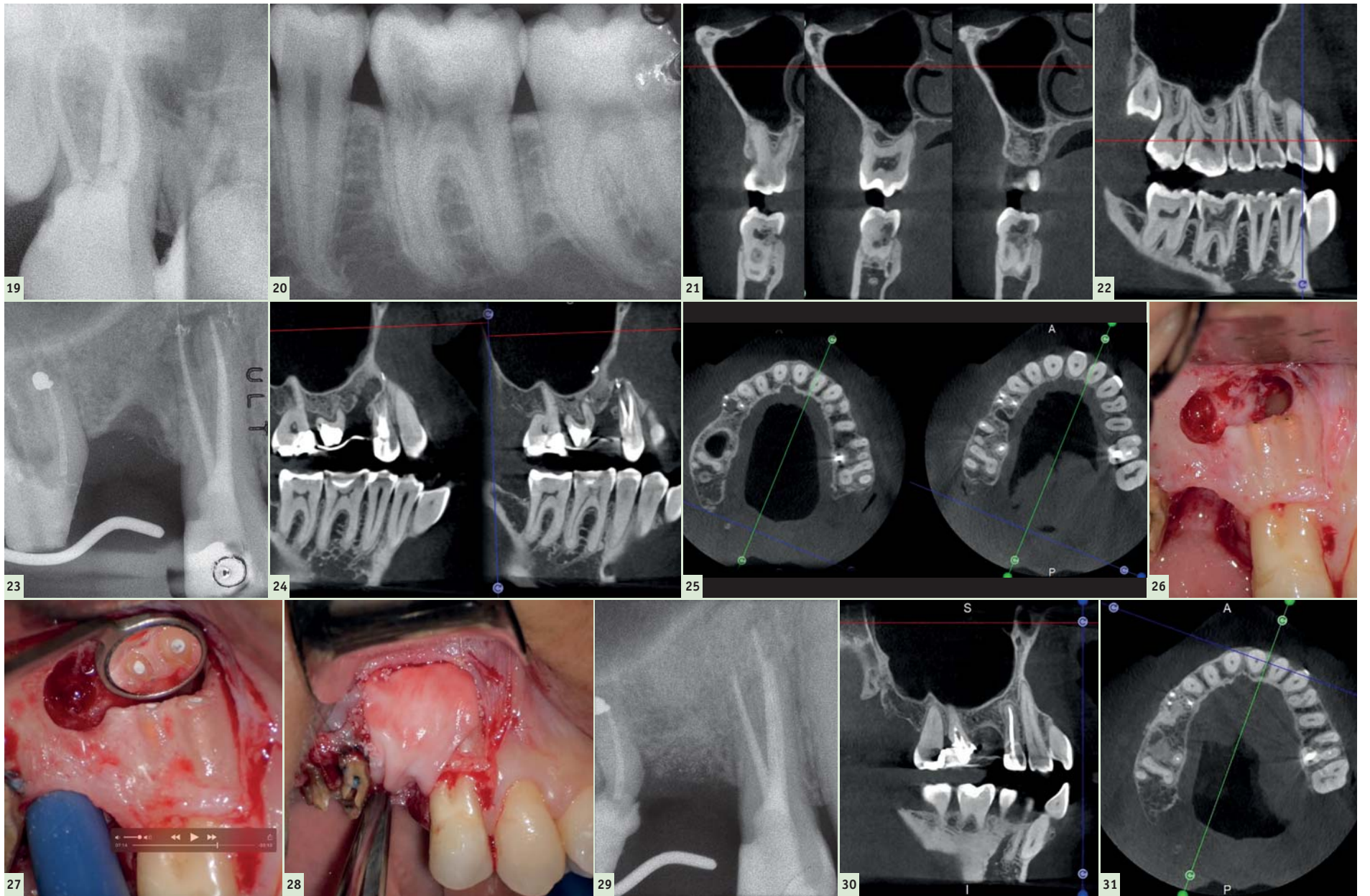
Personnellement, j'ai commencé à utiliser la tomographie volumétrique à faisceau conique (CBCT) à des fins endo-

dontiques il y a plus de dix ans. Alors que les appareils utilisés à l'époque étaient loin d'être idéaux pour cet usage particulier, les possibilités offertes aujourd'hui par cette technologie de plus en plus sophistiquée, ont considérablement amélioré mes capacités diagnostiques et interventionnelles. Pour poser un diagnostic précis, un endodontiste doit procéder à une évaluation très minutieuse de l'anatomie canalaire et pulpaire, ce qui exige des techniques d'examen à haute définition, et un logiciel permettant de faire pivoter l'image de la dent avec précision et facilité. Cela peut sembler évident et trivial, mais en réalité ce ne l'est pas du tout. Au cours de la dernière décennie, j'ai en effet eu l'occasion de travailler



avec un grand nombre de dispositifs et des dizaines de logiciels, et très peu se sont avé-

rés adaptés à l'endodontie. Depuis quelques années maintenant, j'utilise la



technologie Trium d'ACTEON et j'obtiens des résultats très satisfaisants. L'imagerie est très précise et extrêmement détaillée, et surtout, la convivialité du logiciel ACTEON Imaging Suite permet de détecter les différences, même les plus minimes, entre les diverses coupes radiologiques. Or ces différences sont d'une importance capitale pour poser un diagnostic endodontique correct et pour le processus décisionnel thérapeutique lui-même. La seule expérience du praticien n'est pas suffisante pour établir l'approche correcte qui doit être adoptée dans le cas d'une maladie endodontique. Après l'évaluation CBCT, il n'est pas rare que des cas cliniques, initialement prévus pour un traitement orthograde, se transforment en cas de chirurgie endodontique, ou vice-versa. On peut donc affirmer qu'aujourd'hui, la capacité d'effectuer ces examens simplement et rapidement, a réduit considérablement le nombre de diagnostics erronés et, par conséquent, le nombre d'erreurs cliniques.

Le cas avec lequel je souhaite commencer mon exposé clinique est un exemple parfait de la difficulté à définir l'origine des symptômes d'un patient, par l'examen d'une simple radiographie intraorale. Non seulement l'examen 2D ne permet pas d'établir avec certitude la présence d'une lésion, mais surtout, il est impossible d'en déterminer la taille, la morphologie et le type. Au contraire, une analyse de l'imagerie 3D offre une image claire de la situation clinique. Chez ce patient, les coupes coronales et sagittales révèlent la présence d'une importante lésion s'étendant de l'apex de la racine mésiale de cette molaire jusqu'à la zone de furcation, tandis que les coupes axiales nous permettent

d'analyser précisément l'anatomie endodontique et, en particulier, la forme de la racine mésiale, qui apparaît fusionnée avec la racine palatine. Un panorama complet du cas peut donc guider le processus de décision et orienter le plan de traitement vers une modalité bien précise de traitement (Figs. 1-4).

Dans la prémolaire maxillaire présentée dans les figures 5 et 6, le fistulogramme indique la présence d'une lésion apicale, qui s'étend en direction coronaire jusqu'au tiers moyen de la racine. La décision clinique pourrait donc s'orienter vers un retraitement orthograde ; toutefois, le cliché CBCT nous donne une tout autre vision de la situation que celle de la radiographie, dans la mesure où il montre une lésion irréversible de la dent due à un traitement antérieur, et la nécessité de l'extraire.

Il en va tout autrement pour la prémolaire mandibulaire présentée dans les figures 7 à 9 où, malgré l'absence de signes radiologiques de lésion et le traitement endodontique visiblement correct réalisé par un autre confrère, le patient se plaint d'une douleur persistante, qui est à la fois spontanée et déclenchée par un test de percussion de la dent. Dans ce cas, l'excellent traitement endocanalair réalisé précédemment semble indiquer le besoin de recourir à une approche endodontique chirurgicale, susceptible de garantir un taux de réussite plus élevé que celui d'un simple retraitement. Étant donné le doute sur le diagnostic, nous avons décidé de réaliser un examen 3D et celui-ci révèle une lésion endodontique causée par un canal lingual resté sans traitement. Grâce à ce diagnostic exact, il devient possible d'envisager une intervention ciblée sur la pulpe restante, et

de réaliser un traitement efficace du canal non traité.

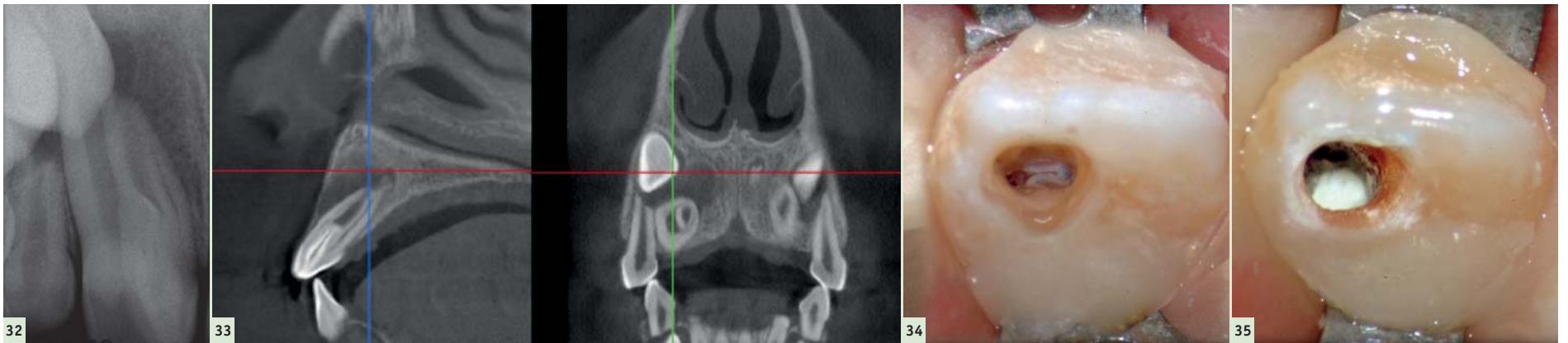
Indéniablement, l'un des processus pathologiques les plus complexes à traiter est la résorption radiculaire externe invasive, où l'ampleur de la lésion limite les options de traitement. Une évaluation préopératoire de l'emplacement et de l'étendue de la résorption se justifie donc entièrement. Le potentiel de récupération dépend de la planification 3D adéquate de l'intervention, qui ne peut être accomplie qu'après l'examen des clichés CBCT. Il est très important de bien visualiser les coupes de la dent dans les trois plans, et de se concentrer particulièrement sur les coupes axiales, qui s'avèrent stratégiques du point de vue du diagnostic endodontique.

La comparaison des deux dents présentées dans les figures 10 à 22 démontre à quel point il importe d'analyser correctement toutes les coupes de l'examen CBCT. On peut voir que, dans la molaire maxillaire, la lésion commence sur la surface distale de la racine et pénètre dans la cavité pulpaire, mais s'arrête au tiers coronaire de la dent, sans affecter significativement l'intégrité du plancher de la cavité (Figs. 10-15). Les images cliniques illustrent les phases du traitement chirurgical, depuis le débridement de la résorption jusqu'à la restauration au moyen d'un ciment biocéramique (Figs. 16-19). Les clichés radiographiques finaux confirment le bien-fondé du traitement conservateur et endodontique de la dent. La situation est complètement différente pour la molaire mandibulaire, pour laquelle l'évaluation de l'examen CBCT révèle clairement l'étendue de la résorption, qui envahit le plancher de la cavité pulpaire jusqu'à la zone de furcation. Il serait impossible de détecter ce pro-

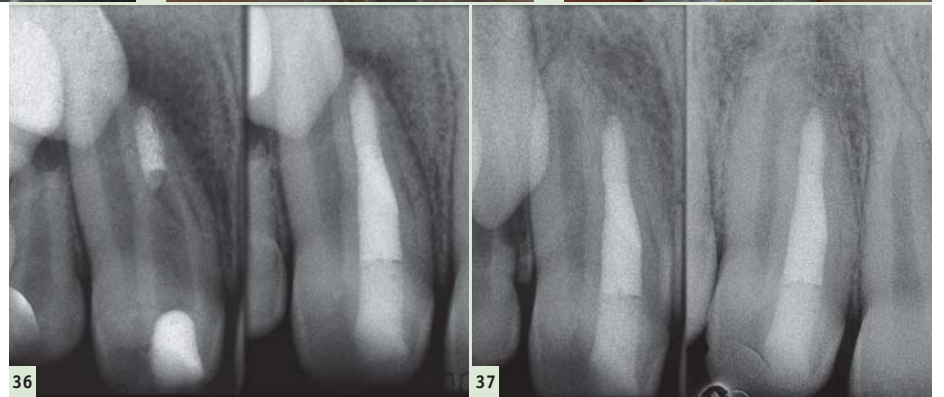blème par le seul examen de la radiographie préopératoire (Figs. 20-22).

L'évaluation CBCT préopératoire est utile dans les cas nécessitant une approche chirurgicale, non seulement pour confirmer la présence d'une lésion, mais aussi pour planifier l'intervention et, en particulier, identifier le type d'incision chirurgicale à pratiquer, en fonction de la taille et de l'emplacement de la lésion en question (Figs. 23-25). Le cas spécifique présenté dans cet article est caractéristique de cette situation. La radiographie intraorale n'a pas permis de déterminer l'étendue de la lésion, qui touche non seulement la région apicale de la prémolaire, mais aussi un segment édenté en distal. Cette région doit faire l'objet d'un traitement régénérateur, afin de garantir la cicatrisation appropriée de la zone, suivi par la mise en place d'une membrane. Une approche totalement différente de celle requise pour la chirurgie endodontique doit être utilisée pour protéger le lambeau. Les différentes étapes de l'intervention sont illustrées dans les images peropératoires (Figs. 26-28). L'examen CBCT réalisé 12 mois plus tard, confirme la cicatrisation complète de la lésion apicale et la parfaite intégration de la greffe (Figs. 29-31).

Il existe un autre avantage convaincant de cette technologie 3D : la possibilité d'utiliser une approche minimalement invasive pour préparer la cavité d'accès. À titre de démonstration, le cas suivant est celui d'une invagination amélo-dentinaire, plus connue sous le nom de *dens in dente*. L'examen CBCT montre une séparation entre les deux systèmes canaux de la canine, et la carie touche la zone de la dent où se situe le *dens in dente*. Le plan d'intervention consiste

**Dr Fabio Gorni**

a été professeur invité en endodontie à l'hôpital San Paolo, qui abrite une section de la faculté de médecine et de chirurgie de l'Université de Milan. Il est membre actif de la SIE (Société italienne d'endodontie) et de l'AIOM (Académie italienne de microscopie dentaire, membre spécialiste de l'ESE (Société européenne d'endodontie) et membre de l'AAE (Association américaine des endodontistes). De 1994 à 1998, il a fait partie du CAS, le comité d'évaluation du respect des normes au sein de la SIE. Il a occupé le poste de secrétaire culturel de cette société de 1998 à 2001, et en a été le président de 2003 à 2005. Il a donné des conférences dans le cadre de multiples formations et congrès en Italie et dans le monde, et a publié de nombreux articles scientifiques dans des revues nationales et internationales. En collaboration avec le Dr C.J. Ruddle, il a produit une série de vidéos scientifiques intitulée *The Endodontic Game*, distribuée depuis lors en Europe, aux États-Unis, au Canada, en Australie et en Asie.



donc en un traitement endocanalair sur une partie précise de la pulpe, le reste du tissu pulpaire devant rester vital. La séquence d'images du traitement montre comment l'examen CBCT et un microscope chirurgi-

cal, permettent d'obtenir un accès par une préparation minimalement invasive, qui va épargner une grande partie de la couronne clinique de la canine, et préserver la vitalité de la partie non atteinte de la dent.

Six ans plus tard, le suivi radiographique confirme la cicatrisation complète de la lésion, et la partie vitale de la canine ne présente aucun signe pathologique (Figs. 32-37).

*Note de la rédaction :*  
cet article a été initialement publié dans le magazine CAD/CAM, international magazine of digital dentistry, volume 10 – numéro 2/2019.

AD

**dti** Dental Tribune International

- Dental newspapers
- Specialty magazines
- CE webinars
- Online CE events
- Online dental news

**WE CONNECT THE DENTAL WORLD**

Media | CME | Marketplace

[www.dental-tribune.com](http://www.dental-tribune.com)

f t in

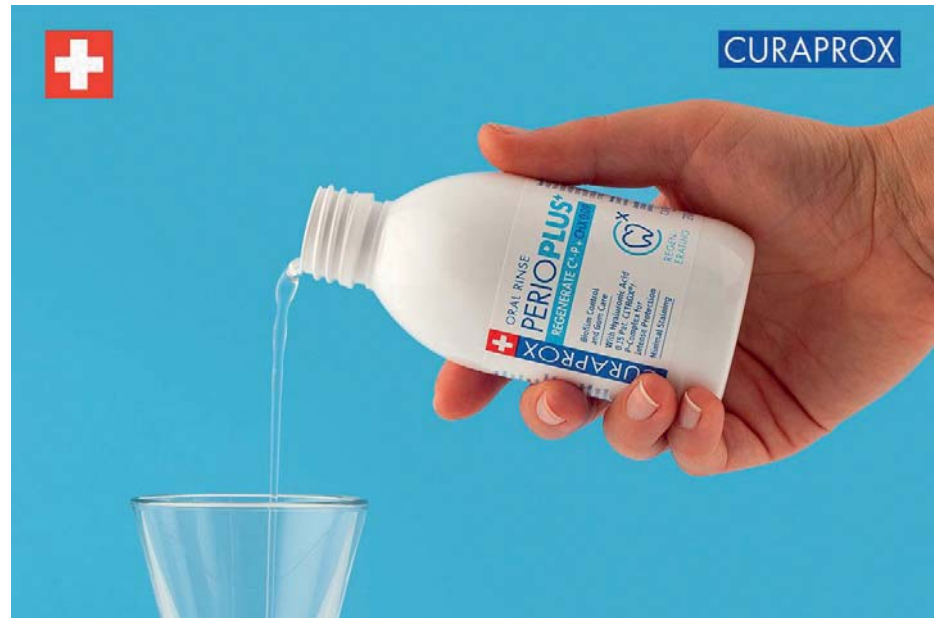## > PERIO PLUS REGENERATE CURADEN

### Perio plus contre la Covid-19 pour réduire le risque d'infection

Nos bouches sont au cœur de la propagation du coronavirus : le virus a été identifié dans la salive de 91,7% des personnes infectées par la Covid-19. De plus, la transmission de la maladie par la salive est possible à une distance allant jusqu'à 3m, même par des patients sans symptômes. Compte tenu de la forte présence du virus dans la bouche et de sa propagation par les particules salivaires, le concept d'un bain de bouche qui pourrait réduire le risque de transmission par une seule utilisation, est extrêmement attrayant, en particulier pour les professionnels dentaires.

Dans la recherche d'un bain de bouche antiviral efficace, il a été identifié deux substances qui, lorsqu'elles sont combinées, se sont avérées particulièrement prometteuses pour réduire la charge virale du SARS-CoV-2 dans la bouche : la bêta-cyclodextrine et Citrox. Citrox est un nouveau venu dans le monde des produits de santé bucco-dentaire. La substance est un mélange de composés végétaux organiques, qui ont un large effet antimicrobien sans perturber l'équilibre naturel de la bouche.

L'étude intitulée "Use of an antiviral mouthwash as a barrier measure in the SARS-CoV-2 transmission in adults with asymptomatic to mild COVID-19: A multi-centre, randomized, double-blind controlled trial", a été publiée dans le numéro d'octobre du journal *Clinical Microbiology and Infection*.



AD

AIR COMPRIMÉ | ASPIRATION | IMAGERIE | ODONTOLOGIE CONSERVATRICE | HYGIÈNE

## Hygowater® – Maintient l'eau pure et respecte les directives

- 1 PRÉFILTRE**  
Retient les matières en suspension et les particules
- 2 CHARBON ACTIF**  
Adsorbe le chlore, les colorants et les substances odorantes
- 3 ÉCHANGEUR D'IONS**  
Adoucit l'eau – protège les tuyaux et les appareils de l'entartrage
- 4 FILTRE FIN**  
Élimine les micro-particules jusqu'à 1 µm
- 5 ÉLECTROLYSE**  
Désinfection efficace de l'eau par électrolyse
- 6 ULTRAFILTRE**  
Élimine les particules ultrafines, les particules en suspension colloïdale et les contaminations microbiologiques

La bêta-cyclodextrine et Citrox sont présentes dans **Perio plus regenerate**, un antiseptique oral produit par la société suisse de santé bucco-dentaire **Curaden**.

Une étude *in vivo* a démontré l'effet d'un bain de bouche sur l'inhibition de l'infection par le virus qui cause la Covid-19. Perio plus regenerate agit comme une mesure barrière contre la propagation du virus. Une utilisation d'une minute d'un bain de bouche avec une bêta-cyclodextrine et Citrox réduit de 71% après quatre heures la présence de SARS-CoV-2 dans la bouche. Cela réduit considérablement le risque de contamination par le coronavirus par la salive. Après sept jours, le bain de bouche Perio plus regenerate s'est avéré avoir un effet bénéfique pour réduire la charge du SARS-CoV-2, dans la salive des patients qui avaient initialement une charge virale très élevée.

Cette découverte a des implications intéressantes pour la lutte contre la pandémie de la Covid-19, ainsi que pour les futures mesures préventives antivirales. Que ce soit pour un usage personnel ou clinique, les bains de bouche antiviraux pourraient jouer un rôle important dans la réduction du risque général de contamination.

**Des micro-organismes mis à dure épreuve :** Hygowater® de Dürr Dental élimine, en six étapes seulement, les micro-organismes de l'eau de traitement des unités dentaires et protège durablement du biofilm dans les tuyaux. L'eau est filtrée et désinfectée par électrolyse. La qualité de l'eau potable est garantie durablement sans faire appel à des produits chimiques.  
**Pour en savoir plus, rendez-vous sur [www.duerrdental.com](http://www.duerrdental.com)**

Dispositif Médical de classe I  
Nous vous invitons à lire attentivement les instructions figurant sur les notices. Produits non remboursés par les organismes de santé.

**DÜRR  
DENTAL**  
LE MEILLEUR, TOUT UN SYSTÈME

# Protection du patient en odontologie – Le cadre à digue de seconde génération

Dr Gabriel Sauveur et Dr Florine Boukhobza, France

## Introduction

En odontologie, la promiscuité entre le patient et son praticien pendant ses soins, expose ce dernier à des risques de transmission de germes. Depuis l'épidémie du SARS-CoV-2, les moyens de protection ont été renforcés par des mesures collectives et individuelles sévères, imposées surtout au praticien.

Pour le patient, les moyens de protection actuels seront évoqués en insistant sur le champ opératoire, ou digue. L'efficacité de

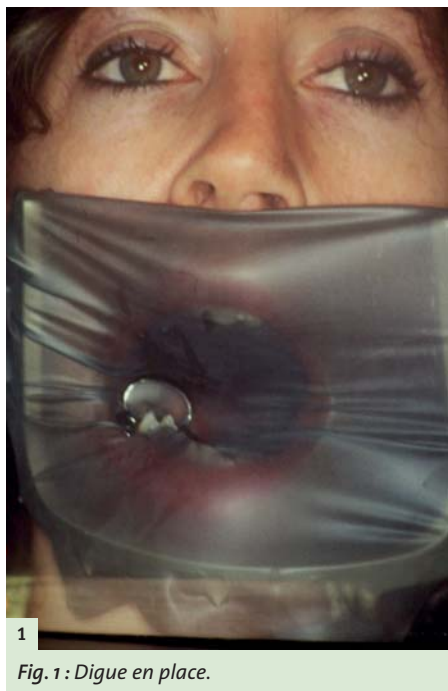
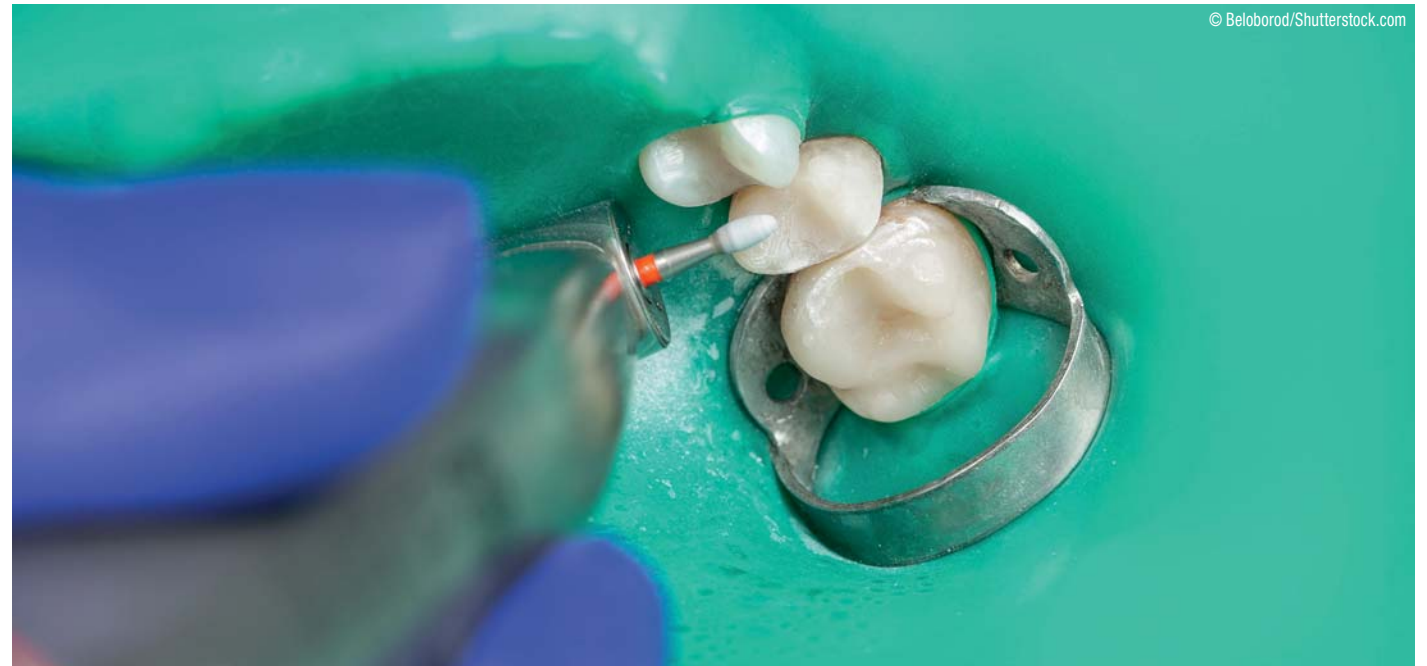
Fig. 1 : Digue en place.

ce dispositif présenté ici, a été améliorée par la modification de l'un de ses deux composants, ou cadre à digue.

## Exposé

Au début des années 1982, le virus du sida avait semé la panique dans la population civile et dans le monde médical en particulier. Sachant que ce virus se transmettait par voie sanguine, des mesures drastiques avaient été prises en conséquence. Ces moyens perdurent concernant la stérilisation bien codifiée des instruments, et l'utili-



sation des matériels à usage unique, qui gardent leur efficacité contre les virus à transmission aéroportée.

Le praticien à titre individuel, doit porter masque, gants, charlotte, sur chaussures, lunettes. Le patient ne bénéficiait pas de mesures particulières de protection individuelle, les risques de contamination étant jugés réduits durant les soins dispensés, tant à l'hôpital qu'en milieu privé.

La pandémie actuelle crée la même angoisse, entretenue par les plus grands spécialistes, désarmés devant ce nouveau virus. Des mesures collectives ont été mises en place et les mesures individuelles habituelles renforcées, par le port d'un masque et autres nouveaux procédés de protection.

## La protection du patient

La protection antimicrobienne se pose différemment pour le patient. La source de contamination par le praticien est en effet improbable du fait de son accoutrement, de sa protection individuelle, de son suivi médical par les tests cliniques et antiviraux,

dont il fait l'objet. Même dans le cas où il serait porteur asymptomatique ou faussement négatif aux tests les plus fiables, le patient peut être rassuré.

Pour le patient, sa protection doit être aussi complète que possible car les soins auxquels il est soumis, dans un espace réduit et pollué qu'il partage avec le praticien, qui est saturé de particules variées, faites de débris dentaires voire métalliques, et de germes de toute nature, véhiculés par la turbine, les ultras sons, véritables aérosols hautement septiques.<sup>1</sup>

À propos des germes. Certains proviennent d'abord de la cavité buccale du patient, à partir de son propre microbiote en cas de dysbiose buccale plus ou moins perturbée par des pathologies parodontales endodontiques et autres stomatites, initiées par des germes opportunistes. À ces sources microbiennes, viennent s'ajouter des germes également commensaux, provenant du rhinopharynx et de l'arbre bronchique, enfin des germes spécifiques lors d'épidémies virales ou bactériennes, à foyer pulmonaire.<sup>2</sup> Cette flore variée et ac-

tive est diffusée par le souffle du patient, qui répand inconsciemment ces germes dans un rayon de l'ordre de plus d'un mètre autour de lui, et sur tout ce qui se trouve sur son passage. Ces gouttelettes retombent forcément sur le patient \_ visage, yeux, cheveux, pilosité, et ses vêtements. Si le praticien échappe à ces nuisances, le patient lui, peut être contaminé par les germes dont il était porteur, et dont la charge se trouve augmentée, les rendant pathogènes. Sa protection contre ces aérosols semble donc toute aussi importante que pour le praticien.

## Quels sont les moyens de protection du patient

Malgré des risques, surtout infectieux, qui entourent les soins dentaires liés à la saturation de l'air ambiant, le patient ne peut bénéficier d'un masque. Néanmoins, il reste un dispositif datant du siècle dernier : le champ opératoire, réservé à la pratique de l'endodontie ainsi qu'à l'odontologie restauratrice, qui avait pour objectif de protéger le patient d'accidents par dégluti-

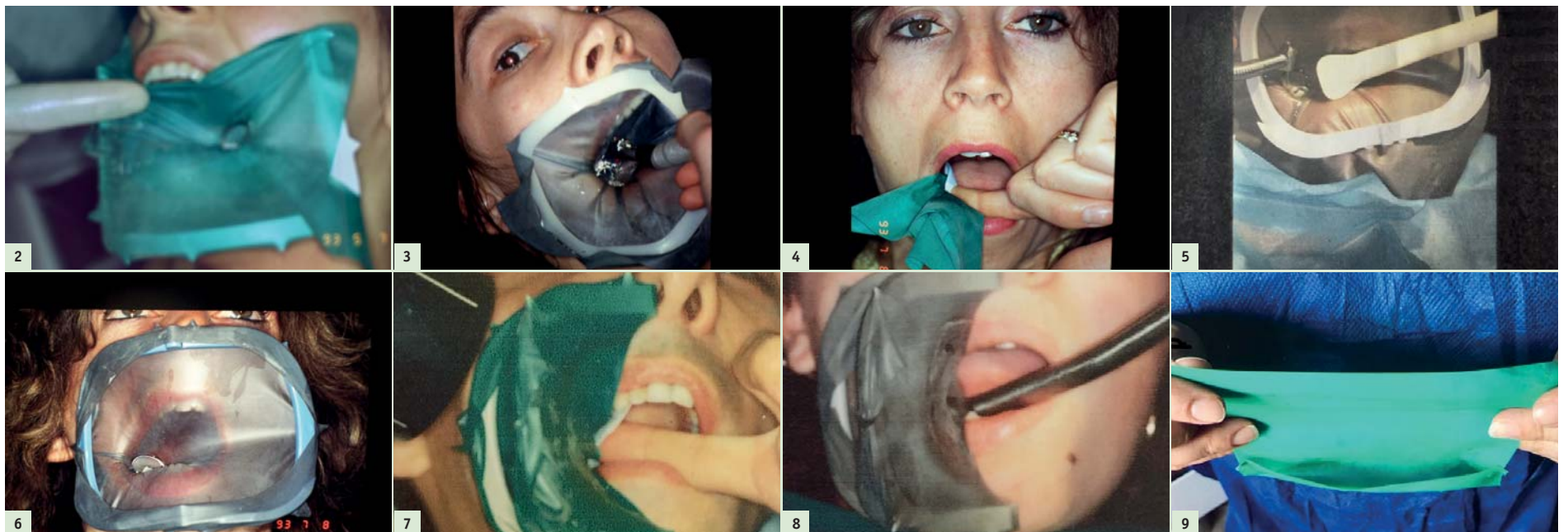

Fig. 2 : Cadre ouvert. Cadre HYGENIC. | Fig. 3 : Cadre fermé. Cadre NYGAARD. | Fig. 4 : Pour la prise d'un cliché radio la dépose du cadre est obligatoire. | Fig. 5 : Contre la souillure des vêtements, une aspiration endobuccale est nécessaire. | Fig. 6 : Le cadre articulé G SAUVEUR. | Fig. 7 : Avec le cadre articulé, la prise et le cliché radio sont facilités. | Fig. 8 : Une aspiration massive et urgente possible. | Fig. 9 : Feuille de digue avec gouttière à sa base.

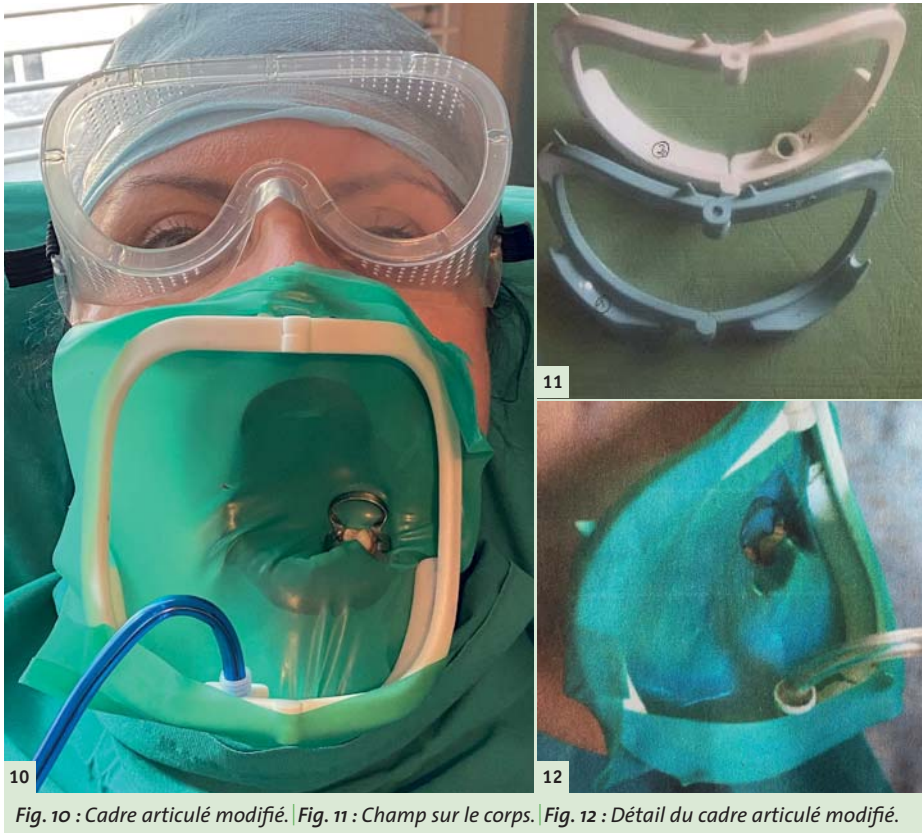

Fig. 10 : Cadre articulé modifié. Fig. 11 : Champ sur le corps. Fig. 12 : Détail du cadre articulé modifié.

tion et inhalation d'instruments manuels utilisés par le praticien, de médicaments et autres liquides d'irrigation.<sup>3</sup> Le rôle de ce champ opératoire appelé « digue » consistait à isoler la dent à traiter du reste de la cavité buccale, tout en jouant le rôle protecteur du masque, vis à vis du souffle du patient, et de confort durant des séances de soins particulièrement longues.

#### Description de la digue

Ce dispositif est composé de deux parties :<sup>4</sup>

- Une feuille de caoutchouc de 15 x 15 cm, percée à la demande et placée autour de la dent à traiter à travers cet orifice, puis fixée au collet de la dent concernée par l'intermédiaire d'un clamp.
- Un cadre destiné à tendre la feuille de caoutchouc.

Ce concept a peu évolué à part le cadre qui a été amélioré. Réalisé en métal, il est moins utilisé actuellement, en raisons notamment de son opacité à la radiographie. Il est désormais en matière plastique inaltérable par les effets thermiques de la stérilisation, et

les produits chimiques utilisés par le praticien.

#### Description du cadre – évolution de sa forme<sup>5,6</sup>

Au fil des années le cadre a changé d'aspect. Il se présente sous trois formes principales : le cadre ouvert, le cadre fermé et le cadre articulé. Les plus utilisés étant le cadre ouvert HYGENIC (Fig. 2), le cadre fermé de NYGAARD (Fig. 3). Inconvénients de ces deux cadres :

- pour la prise d'un cliché radio, la dépose de la digue est opératoire (Fig. 4) ;
- contre la souillure des vêtements du patient, une aspiration massive endobuccale est nécessaire (Fig. 5).

Avantage du cadre articulé : le troisième type de cadre est le cadre articulé G SAUVEUR plus récent (Fig. 6). Après examen de ces différents cadres en fonction, le champ opératoire le plus proche des services qu'on attend d'un tel dispositif, est le cadre articulé (G Sauveur), plus récent (Prix SPAD) 1987.<sup>7</sup>

#### Avantages du cadre articulé<sup>7,8</sup>

Ce cadre offre déjà des performances qui peuvent être améliorées :

- il est fermé ;
- il est pliable dans le sens vertical ;
- il permet d'accéder à la cavité buccale :
  - pour une aspiration massive en cas d'urgence (salive, liquides d'irrigation, médicaments) ;
  - pour une radiographie rétroalvéolaire sans avoir à déposer la digue ;
- il arrive à hauteur du nez volontairement épargné pour le confort du patient.

#### Modifications apportées

1) Augmentation de la hauteur du cadre de 2 cm, de façon à couvrir les orifices nasaires (Fig. 10).

2) Modification de la structure de la partie inférieure du cadre (Fig. 11) :

- En transposant le méplat existant coté vestibulaire en position linguale, de façon à recueillir plus facilement les liquides provenant des différents appareils et les liquides d'irrigation.
- En ajoutant deux supports de crépine solidarisés au méplat de façon à :
  - déplacer la pompe à salive de la bouche du patient à la crépine, et permettre une aspiration constante des liquides ainsi recueillis, hors de la cavité buccale ;
  - décharger le praticien de cette opération ;
- éviter l'écoulement de ces liquides sur le patient (Fig. 12).

3) Modification de la feuille de digue, par augmentation de la dimension d'un côté de la feuille de +4 cm. L'une des extrémités dans le sens de la longueur aura été préalablement repliée sur 3 cm en forme de gouttière, et collée sur les deux côtés, de manière à faire office de réceptacle étanche (Figs. 9, 12, 13).

#### Le nouveau cadre en fonction

Il est nécessaire de porter une charlotte, des lunettes, un champ sur le corps (Fig. 10). La figure 14 montre la protection des narines – cadre non plié, la figure 15 – cadre plié.

#### Peut-on améliorer la qualité de l'air ?

Certains locaux sont munis d'épurateurs d'air plus efficaces qu'une aération d'un quart d'heure entre chaque patient, pour de

nombreuses raisons. Le volume de ce dispositif relativement réduit peut être installé dans l'espace de travail.

#### Conclusion

Dans le contexte actuel la propagation rapide par voie aérienne du SARS-CoV-2 et de ses variants, oblige à une meilleure protection du patient lors de ses soins bucco-dentaires. Parmi les moyens mis en œuvre, le champ opératoire ou digue, a subi des modifications au niveau du cadre de façon à répondre aux exigences d'une meilleure protection du patient.

Le patient doit être protégé lors des soins bucco-dentaires. Les gouttelettes se répandent dans un rayon de deux mètres, et ne contiennent pas que des virus. Des germes peuvent provenir du patient lui-même, et les risques de contamination augmentent avec la charge virale des agents transmetteurs. Un microbiote buccal déséquilibré est aussi une source de contamination via les aérosols.

Des particules organiques et minérales sont libérées et diffusées lors des soins. Ces germes sont véhiculés par la respiration, et les particules retombent et se déposent sur le patient. Le port d'une charlotte, de lunettes étanches et d'un champ de protection sur le patient sont indispensables. La digue est un moyen de protection du patient incontournable et de confort pour le patient et le praticien, durant ces séances particulièrement longues, surtout en endodontie.

#### Bibliographie

- <sup>1</sup>Cochran MA, Miller CH, Sheldrake MA. The efficacy of the rubber dam as a barrier to the spread of microorganisms during dental treatment. *J Am Dent Assoc.* 1989 Jul;119(1):141-4.
- <sup>2</sup>Forrest WR, Perez RS. The rubber dam as a surgical drape : protection against AIDS and hepatitis. *Gen Dent.* 1989 May-Jun;37(3):236-7.
- <sup>3</sup>Janus CE. The rubber dam reviewed. *Compend Contin Educ Dent.* 1984; 5:155.
- <sup>4</sup>Antrim DD. Endodontics and the rubber dam: a review of techniques. *J Acad Gen Dent* 31:294,1983.
- <sup>5</sup>Bramwell JD, Hicks ML. Solving isolation problems with rubber base adhesive. *J Endod.* 1986 Aug; 12(8):363-7.
- <sup>6</sup>Kelly WH. Radiographic asepsis in endodontic practice. *Gen Dent.* 1989 Jul-Aug;37:302.
- <sup>7</sup>Sauveur G. Improvement of the rubber dam frame. *J of Endodontics.* 1997 Dec; 23(12):765-7.
- <sup>8</sup>Cohn SA. Endodontic radiography : principles and clinical techniques, Gilberts, IL, 1988.

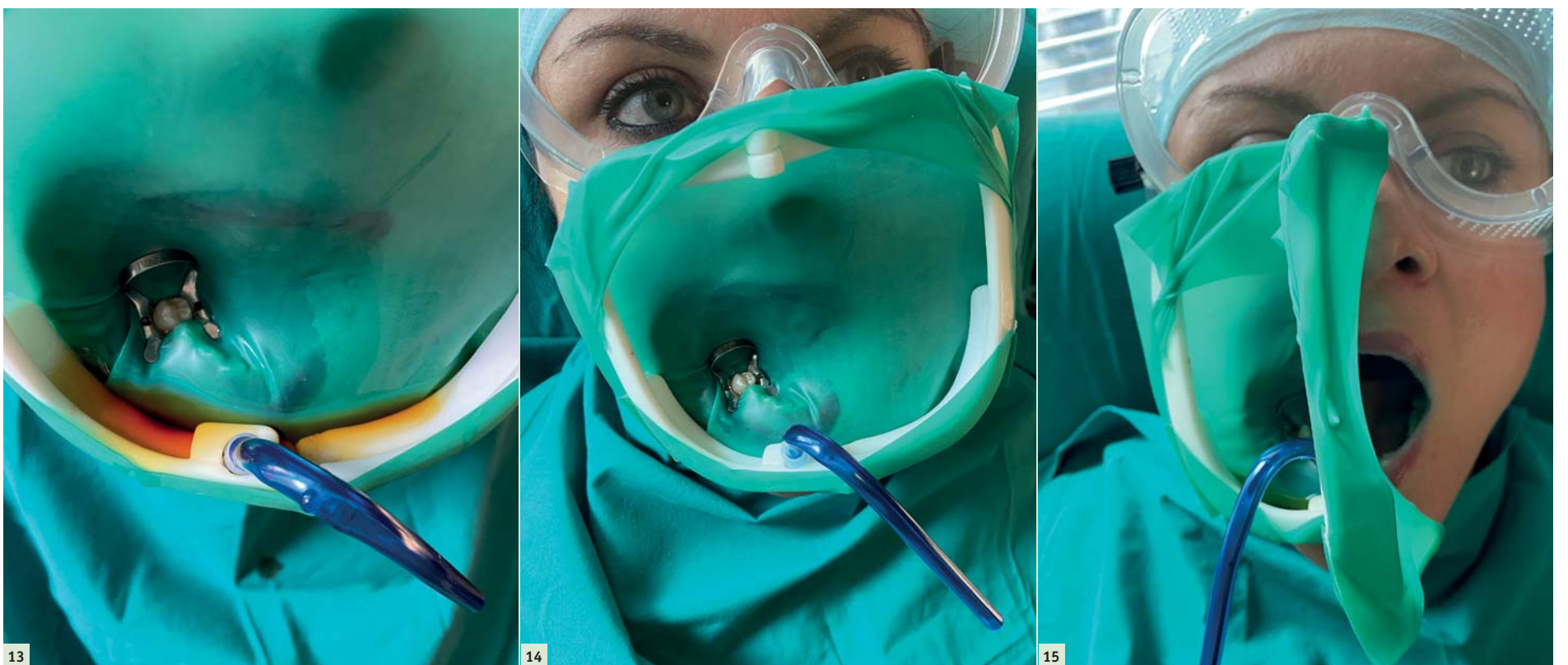


Fig. 13 : Réceptacle des liquides. Fig. 14 : Liquide d'irrigation montrant l'étanchéité et modification du renfort et de la crépine d'aspiration. Fig. 15 : Pompe à salive.

# Protection individuelle de l'odontologiste

Dr Gabriel Sauveur et Dr Florine Boukhobza, France

## Introduction

En médecine bucco-dentaire, le praticien est obligé de se rapprocher de son patient à une distance d'au moins 40 cm, ce qui le soumet à son souffle buccal et nasal. Ce souffle est le véhicule par destination, de germes commensaux provenant de sa cavité buccale, de ses voies aériennes supérieures et arbre bronchique, ainsi que des germes spécifiques lors d'épidémies touchant les voies respiratoires. Les moyens insuffisants de protection du praticien sont renforcés par l'Integral protect hood.

## Exposé

### 1/ À propos du virus Covid-19

Appelé SARS-CoV-2 en raison de son appartenance à la famille des coronavirus de type ARN, il se propage sous la forme d'une pandémie, et a pour organe cible le système respiratoire, jusqu'aux alvéoles pulmonaires où il se duplique.

### 2/ À propos de son mode de vie

Les conditions de vie favorables à sa duplication sont en rapport avec la température, l'hygrométrie et le PH de son environnement. Sa durée de vie varie en fonction de ses supports ou fomites, composés d'objets divers<sup>1</sup> et de leur nature : métallique, plastique, minérale, végétale, animale, en fonction de l'air ambiant avec ses variations hygrométriques, thermiques et sa circulation.

### 3/ À propos de son mode de transmission et de la charge virale

Cette prédilection pour les poumons et leurs alvéoles, fait de cet organe le principal agent de diffusion du virus par la respira-

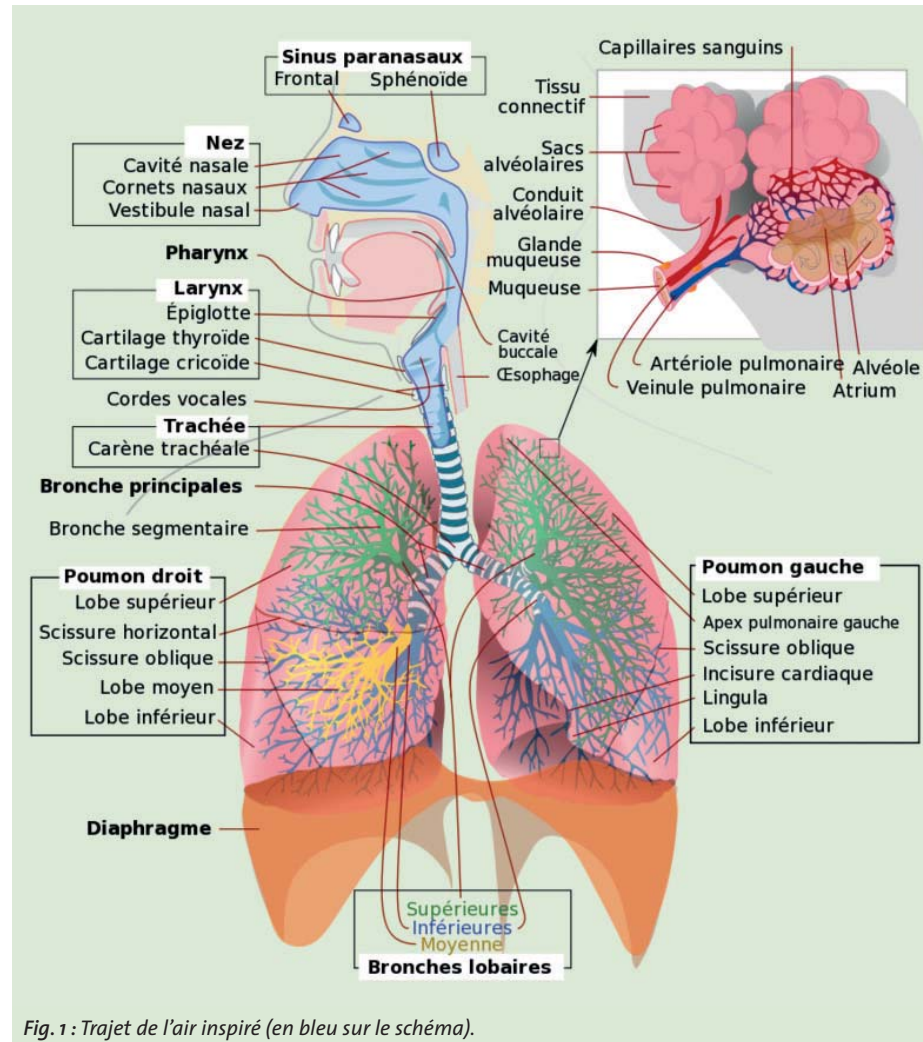


Fig. 1 : Trajet de l'air inspiré (en bleu sur le schéma).

tion à partir de gouttelettes,<sup>2</sup> ainsi que toutes autres suspensions de particules de l'ordre du micron, émises par un individu contaminé.

– De façon directe :  
· principalement à partir des mains souillées par contact avec les surfaces évoquées supra.<sup>1,3</sup>



Fig. 2 : Ouverture buccale vers l'horizon.

· Par le praticien, dans l'exercice de son art, lié à l'utilisation d'instruments tels que la turbine, les ultrasons, et l'irrigation sous pression, qui sont autant de générateurs et diffuseurs de microparticules, de fines gouttelettes, constituant un aérosol particulièrement septique.<sup>1,4,5</sup>  
– De façon indirecte : par l'air ambiant et surtout par la respiration du patient, porteur potentiel du virus, qui se déplace depuis ses alvéoles pulmonaires, en suivant un trajet précis, dans des conditions anatomiques et physiologiques particulières.<sup>6</sup>

### 4/ À propos de la respiration

La respiration se compose de deux phases :  
– L'inspiration, qui apporte l'oxygène nécessaire jusqu'aux alvéoles pulmonaires où a lieu l'hématose.  
– L'expiration, qui évacue les poumons de la totalité de l'azote inspiré, du CO<sub>2</sub> retenu par les alvéoles, et du reste de l'oxygène non utilisé lors de l'hématose. À ces éléments gazeux viennent s'ajouter des éléments autres, de natures diverses,<sup>2</sup> retenus lors de l'inspiration.

### Caractéristiques de l'air inspiré

L'homme étant un homéotherme, sa température interne doit être maintenue

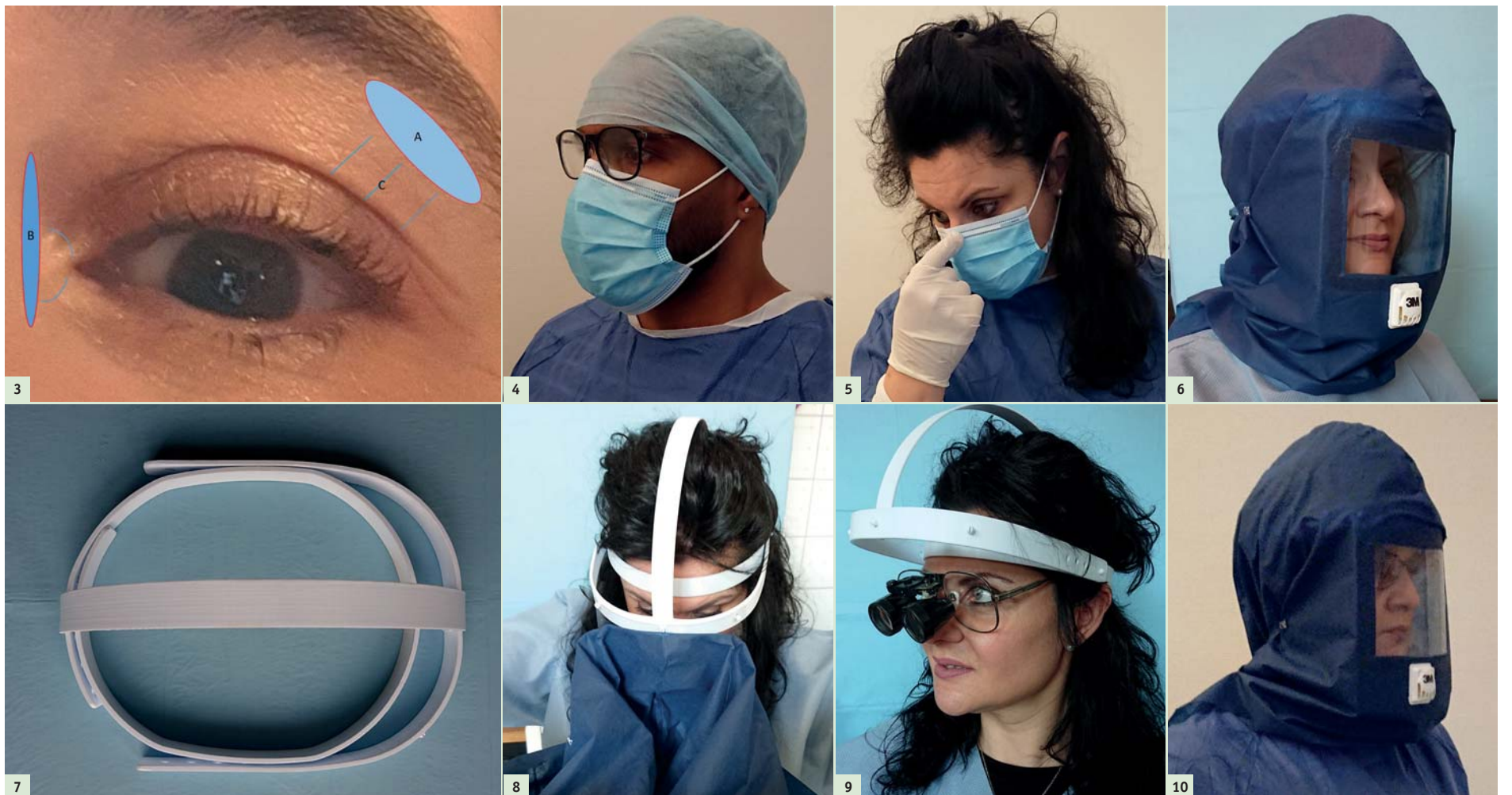

Fig. 3 : Canal lacrymal (b) glande lacrymale et canaux sécrétoires (a – c). | Figs. 4 et 5 : Masque. | Fig. 6 : Illustration de la cagoule IPH. | Figs. 7 et 8 : Dispositif et casque en place. | Fig. 9 : Loupes binoculaires. | Fig. 10 : Vue 3/4.



constante à 37°, dans une atmosphère humide à plus de 60%. Le système respiratoire contribue au maintien de ces deux impératifs, notamment à son propre niveau. Tout le long de son trajet l'air inspiré rencontrera des filtres et des structures histologiques, lui permettant d'atteindre ce but.

#### Trajectoire de l'air inspiré

Ce trajet est matérialisé par deux entrées : les narines et la bouche, puis un trajet commun jusqu'aux alvéoles pulmonaires.

La voie nasale, déjà grossièrement filtrée par des poils ou vibrisses, est traversée par l'air qui passe par les fosses nasales, les sinus, le rhinopharynx.

La voie buccale, le passage est direct jusqu'au pharynx. À partir du pharynx les deux entrées débouchent sur la trachée et ont un parcours commun : La trachée → les bronches → les bronchioles → les alvéoles.

Cette trajectoire est parsemée de mécanismes et filtres, dont le fonctionnement est régulé par l'histologie et la physiologie des tissus traversés (Fig. 1).<sup>6</sup>

#### Histo-physiologie des tissus traversés

Ces tissus de nature épithéliale sous forme de muqueuses, se différencient selon leur fonction, au niveau de chaque organe traversé. Dans la cavité buccale ces muqueuses se poursuivent dans le tube digestif via l'œsophage. Au niveau des voies aériennes elles tapissent l'intérieur des narines, puis gagnent tout l'arbre bronchique jusqu'aux alvéoles.

Le long de ce parcours rhino, sinuso, laryngo, trachéo, broncho, pulmonaire, ces muqueuses subissent des modifications. Très vascularisées, elles se congestionnent et décongestionnent automatiquement, en cas de changement de température. Certaines de leurs cellules deviennent calciformes, sécrétrices de mucus chargé de sérum lymphatique, qui assurent le maintien de la température, de l'humidité et de la rétention des corps étrangers en les piégeant. D'autres cellules deviennent ciliées, animées de mouvements constants, avec pour mission de chasser le mucus chargé ou non de particules de plus de 3 µ vers l'œsophage, de façon permanente, pour aboutir à l'estomac.

L'air arrive jusqu'aux alvéoles (Fig. 1) dans de bonnes conditions de température, d'humidité et débarrassé des particules organiques minérales et virales indésirables. À l'expiration, cet air rejeté peut être anormalement chargé en mucus et en impuretés, qui n'auront pu être évacués physiologiquement par la déglutition et l'expiration.<sup>3</sup> Ce trop-plein de particules et de mucus sera expulsé de façon réflexe par la toux et l'éternuement, où l'air projeté peut atteindre une vitesse de 250 m/s pour la toux, et 4,5 m/s pour l'éternuement, d'où l'incertitude des limites de distanciation, qui varient en fonction de l'orientation des particules au départ et la force (variable) d'expulsion. La trajectoire des gouttelettes émises obéit aux lois de la gravitation et suit une courbe, définie par des formules mathématiques (Fig. 2). Dans le cas d'une toux dirigée horizontalement, les particules au départ sont soumises à deux forces : une horizontale et une verticale, dont la trajectoire réelle curviligne est la résultante de ces deux forces. Ces émissions spontanées peuvent être renforcées par :

- L'évacuation volontaire de sécrétions lors de la toux, de l'éternuement et du mouchage (jetage).

- Les projections de particules produites à l'occasion d'échanges verbaux, du chuchotement aux vociférations, et d'éclats de rire.

Elles peuvent être aussi favorisées par des troubles d'élocution et défauts de prononcia-

tions, par de nombreuses malformations buccales, dento-maxillo faciales et leurs appareillages, par une absence partielle ou totale de dents, corrigée ou non par une prothèse, qui augmentent la charge virale, nécessitant une aération périodique des locaux clos.

#### 5/ À propos des yeux dans la transmission du virus (Fig. 3)

Cet organe est physiologiquement irrigué par les larmes secrétées de façon permanente par les glandes lacrymales, situées au niveau de la paupière supérieure. Ces larmes sont recueillies à l'ostium du canal lacrymal, situé à l'angle interne de la paupière inférieure, pour aboutir aux fosses nasales.<sup>8</sup>

Les larmes ne contiennent pas de virus à leur sortie des glandes lacrymales. Ce liquide est souillé secondairement, après contact avec tout ce qui abrite le virus, souvent par l'intermédiaire de la main. Cette remarque confirme que la propagation manquée est aussi dangereuse que la contamination aéroportée car plus insidieuse, elle n'impose pas un contact direct avec les porteurs du virus. NB: les cils de même que les sourcils peuvent abriter des germes de toutes sortes, et constituer une source de dissémination, notamment à partir des mains.

À propos de la contamination par les phanères, représentés par les cheveux, la barbe, les moustaches et les poils, ce sont des réservoirs de virus en raison de leur surface réelle, de leur nature organique, de leur température et humidité favorables (Fig. 4).

#### Compte tenu de ces rappels, comment obtenir une protection personnelle efficace ?

##### Le masque

À ce jour le masque est la première barrière reconnue et recommandée unanimement.<sup>11</sup> Malgré la diversité des formes et de structure et les labels reconnus, ils présentent tous des inconvénients (Figs. 4 et 5).

- 1- l'air passe entre le masque et la peau surtout lors de mouvements des lèvres en parlant, ou ils glissent le long du nez.
- 2- Les barbes, moustaches, cheveux et poils ne sont pas couverts malgré le port de la charlotte (Fig. 4).
- 3- Ajustage intempêtif par les porteurs à l'aide des mains (Fig. 5).
- 4- Ils ne protègent pas les yeux. Pour la protection des yeux, les lunettes étanches n'empêchent pas l'exposition de la peau (Fig. 4).

##### Les visières

Les visières protègent les yeux, le nez, la bouche, la peau, mais sont insuffisantes vis-à-vis de l'air ambiant qui pénètre, malgré une efficacité réelle contre les projections directes de gouttelettes. Le système idéal semble de type « cagoule » qui couvrirait l'ensemble des portes d'entrée du virus : bouche, nez, yeux, peau, cheveux, y compris barbe et moustache. Si on se réfère aux représentations picturales du « médecin de peste » du XIV<sup>e</sup> siècle, celui-ci était protégé au niveau de la tête par une cagoule. Ce concept peut être amélioré par :

- La fermeture des orifices au niveau des yeux, en les remplaçant par une visière transparente étanche semi rigide, de façon à offrir un large champ de vision aussi bien au praticien qu'au patient, qui pourrait en outre suivre le mouvement des lèvres de son interlocuteur.
- La fermeture des orifices buccaux et nasaux inutiles.
- Le changement du tissu constituant la cagoule, par un matériau filtrant et virucide.




Fig. 11 : Vue plongeante de face. | Fig. 12 : Régla minimum. | Fig. 13 : Régla maximum.

- L'adjonction optionnelle d'une valve respiratoire, afin d'améliorer la qualité de l'air déjà filtré, en évitant à la fois la formation de buée, sur la visière et les éventuels systèmes optiques (lunette et loupes binoculaires).
  - La cagoule modifiée est munie d'une fente postérieure permettant une fermeture réglable en fonction de l'utilisateur, et ajustable par deux paires de cordelettes fixées de part et d'autre de la fente (Fig. 11).
- La cagoule proposée est souple, elle s'ajuste en fonction de la morphologie de l'utilisateur et de son système pileux, à l'aide d'un dispositif intermédiaire qui assure la facilité de sa mise en place, la stabilité de l'ensemble et une protection fiable du dispositif (Fig. 7).

#### Description du dispositif

Ce dispositif se compose de trois parties :

- 1) Un cerclage péri-crânien horizontal réglable, suivant le périmètre crânien de l'utilisateur.
- 2) Un support réglable dans le sens antéro-postérieur et solidaire du cerclage destiné à recevoir la visière, laissant un espace suffisant et réglable, entre le plan du visage du praticien et celui de la visière, et offrant ainsi la possibilité d'utiliser des lunettes ou des loupes binoculaires.
- 3) Un support horizontal de la cagoule suivant un axe antéro-postérieur, fixé sur la partie antérieure du support de la visière,<sup>2</sup> destiné à limiter l'enfoncement de la cagoule (Fig. 8).

#### Mise en place de la cagoule

1. réglage du cerclage péri-crânien ;
2. mise en place de la cagoule munie de sa visière incorporée sur le support (Figs. 6, 10 et 11) ;
3. fermeture de la fente postérieure de la cagoule à la demande (Figs. 12 et 13) ;
4. Utilisation possible de loupes binoculaires (Figs. 9 et 11).

#### Présentation du dispositif

Le casque stérilisable n'existe que dans un seul modèle, adaptable à tous les périmètres céphalique. La cagoule est livrée stérile en emballage individuel à usage unique, et adaptable sur le casque, quelles que soient les mensurations de l'utilisateur (Figs. 12 et 13).

#### Conclusion

Malgré les résultats positifs rapidement obtenus par la découverte de vaccins, en at-

tendant une immunité collective puis individuelle pérenne, les professionnels de santé, en particulier les odontologistes, doivent continuer d'utiliser les moyens de protection individuels, malgré leur relative insuffisance. L'*integral protect hood*, dispositif mis au point en tenant compte de ces insuffisances, propose d'améliorer cette protection.

Finalement, quelques points essentiels qu'il est nécessaire de se rappeler :

- Les masques, quels qu'ils soient, doivent être étanches.
- Les masques FFP2 ne protègent que les porteurs de ce masque.
- Les visières utilisées seules ne sont pas efficaces.
- Les larmes sont des agents de contamination.
- Les phanères sont des réservoirs à virus.
- Une valve respiratoire renforce la sécurité du FFP2 répond aux exigences de sécurité.

#### Bibliographie

- <sup>1</sup>Harrel. Aerosols and splatter in dentistry. A brief review of the littérature and infection control implications. *JADA*. 2004.
- <sup>2</sup>Comité européen de normalisation CEN 1993. Atmosphère des lieux de travail. Définition des fractions détaillées pour le mesurage des particules en suspension dans l'air : Normes Européennes N°EN 481 (Luxembourg).
- <sup>3</sup>Centers for Disease Control and Prevention. How to protect yourself & others, <https://www.cdc.gov/coronavirus/2019-ncov/prevent-getting-sick/prevention.html>.
- <sup>4</sup>Kampf G, Todt D, Pfaender S, Steinmann E. Persistence of coronaviruses on inanimate surfaces and their inactivation with biocidal agents. *Journal of Hospital Infection*. 2020 ; 104 : 246-51.
- <sup>5</sup>Société française d'hygiène hospitalière. Avis relatif aux indications du port des masques chirurgicaux et des appareils de protection respiratoire de type FFP2 pour les professionnels de santé. 4 mars 2020.
- <sup>6</sup>Klosek J.M. La physiologie nasosinusienne. *Revue Française d'Allergologie et d'Immunologie Clinique*. 1998 ; 38(7) : 579-83.
- <sup>7</sup>Alberts WM, et do Pico GA. 1996 : « Reactive airways dysfunction syndrome ». *Chest*, vol ; 109, n°6, pp. 1618-1626.
- <sup>8</sup>Annales of International médecine. Confirmation du risque de contamination possible par les larmes. *Santé Log*. 2020.
- <sup>9</sup>Abkarian M, Mendez S, Xue N, Yang F, Stone H.A. Speech can produce jet like transport relevant to asymptomatic spreading of virus. *Proceedings of the National Academy of Science*, 25 septembre 2020. DOI :10.1073/pnas.201256117.
- <sup>10</sup>Aérosol generating procedures in health care, and COVID-19. Memo. Norwegian institute of public health. March 2020.
- <sup>11</sup>De March P. gestion des soins dentaires et pandémie Covid-19. *Inf.dent*. 2020 ; 102 (18).