

# cosmetic

## dentistry \_ beauty & science

3<sup>2017</sup>

### Fachbeitrag

Der Umgang mit komplexen  
ästhetischen Wünschen im Alter

### Spezial

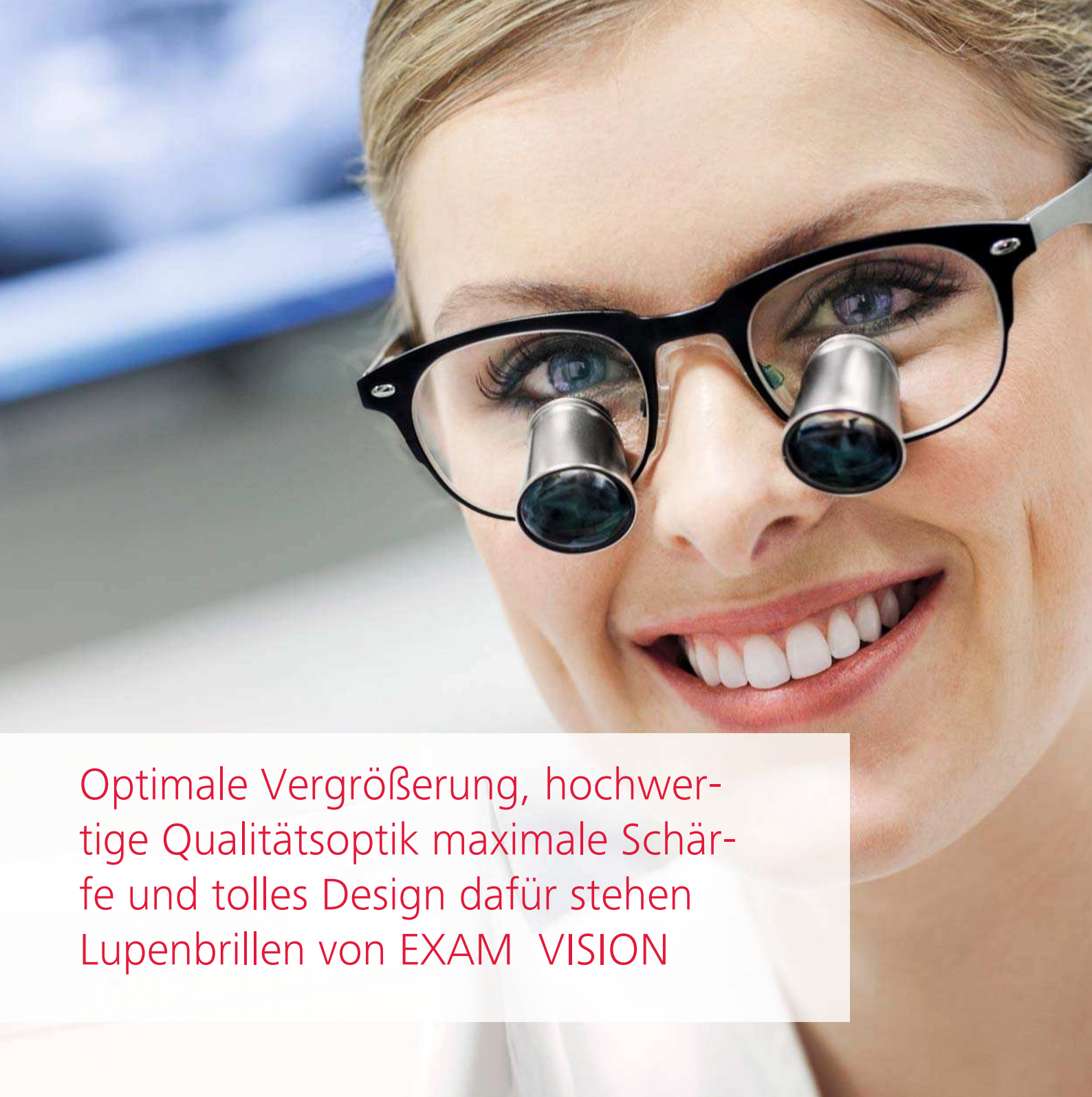Wenn der Berg ruft –  
Design und Natur in Symbiose

### Veranstaltung

14. DGKZ-Jahrestagung in Hamburg –  
Aktuelle Trends in hanseatischem Flair







Optimale Vergrößerung, hochwertige Qualitätsoptik maximale Schärfe und tolles Design dafür stehen Lupenbrillen von EXAM VISION

**BAJOHR**  
OPTECmed

Der Augenspezialist für professionelle Lupenbrillen und Lichtsysteme mit der größten Markenauswahl in Deutschland.

BaLUPO EXAM VISION™ ZEISS PX PeriOptix



Dr.-medic stom.  
Costin Marinescu D.D.S. (USA)

# Aesthetic Dentistry: Optional or necessary?!

Viele Patienten empfinden Ästhetische Zahnmedizin als eine „optionale“ Wissenschaft, die jedoch keine „medizinische Notwendigkeit“ darstellt. Um dieses Empfinden zu verstehen, müssen wir einen Schritt zurückgehen und das Gesamtbild betrachten.

In der Vergangenheit haben Patienten Behandlung benötigt und die Zahnmedizin hat diese ermöglicht, mit Schwerpunkt auf den Zähnen selbst. Später verlagerte sich dieser dann auf den ganzen Mund – die Zähne samt ihren dazugehörenden Strukturen wie dem stomatognathen Organ. Erst in den letzten Jahren wurde die Mundpartie als ästhetisches Instrument in der sozialen Integration und der emotionalen Kommunikation wahrgenommen. Handelt es sich also bei der Ästhetischen Zahnmedizin um eine neue Wissenschaft? Nicht wirklich. Sie wurde in der Vergangenheit nur übersehen, weil die Wahrnehmung nicht darauf eingestellt war. Es ist bekannt, dass Schönheit eine Frage der Wahrnehmung ist und über die Jahrhunderte dramatischen Veränderungen ausgesetzt war.

In seinem Buch „The Analysis of Beauty“ (1753) beschreibt William Hogarth die Grundprinzipien der visuellen Ästhetik. Es kommt nicht auf die einzelnen Details an, sondern auf die Art und Weise, wie sich diese in Bewegung zusammenfügen. Vielfältigkeit, Regelmäßigkeit, Einfachheit, Komplexität und Quantität sind zusätzliche, die Schönheit definierende Attribute.

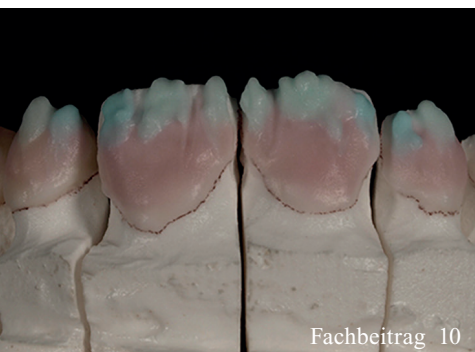Ästhetische Parameter in Bewegung bedürfen eines Zwecks. Die sanfte und reibungslose Funktionalität des stomatognathen Systems verleiht Selbstvertrauen und Charisma. Wir nehmen Menschen als schön wahr, wenn sie Glück ausstrahlen. Imperfekte, asymmetrische ästhetische Parameter des Gesichts werden oft schöner empfunden in Verbindung mit Emotion und werden dann als „Charakterträger“ angesehen.

Wie also hilft die Ästhetische Zahnmedizin? Indem sie die „Fitness“, Funktion und Komplexität des stomatognathischen Systems wiederherstellt, welches ästhetisch die Gesichtszüge vervollständigt. In Wirklichkeit ist das die Spitze der Pyramide, deren Fundament aus ALLEN medizinischen Anforderungen für Gesundheit besteht: gesundes Parodontium, Knochenstruktur, Kiefergelenke, Kaumuskulatur, Zähne, Funktionen und stabile Interaktionen (für eine möglichst langsame Alterung des Systems).

Die Ästhetische Zahnheilkunde stellt die Integration aller zahnärztlichen Spezialisierungen dar und ist damit das erfolgreiche Ergebnis eines ganzheitlichen Ansatzes. Die moderne Mundheilkunde startet den Diagnosezyklus mit dem ästhetischen Kompromiss und analysiert dann die biologischen und funktionellen Entwicklungen. Am Ende dieses Vorgangs wird der Behandlungsplan als eine Einheit erstellt, der alles zuvor berücksichtigt. Das Ergebnis ist ästhetisch (emotional) ansprechend, funktional integriert und strukturell wiederhergestellt.

Der Weg zur ästhetischen Verbesserung eines Lächelns verläuft nicht parallel, sondern kongruent zu den medizinischen Bedürfnissen des Patienten. Ästhetik ist also nur ein raffinierter Nebeneffekt von Gesundheit und Glück.

Dr.-medic stom. Costin Marinescu D.D.S. (USA)



## | Editorial

- 03 **Aesthetic Dentistry: Optional or necessary?!**  
Dr.-medic stom. Costin Marinescu D.D.S. (USA)

## | cosmetic dentistry

- 06 Der Umgang mit **komplexen ästhetischen Wünschen** im Alter  
Dr. Martin Jaroch, M.Sc.
- 10 **Veneers** – Ein Plädoyer für die Handarbeit  
Dr. Umut Baysal, Dr. Arzu Tuna,  
Mitsutaka Fukushima (Japan)
- 14 **OK-Frontversorgung mit Keramikveneers**  
trotz Parafunktion  
Dr. Sven Egger, M.Sc., M.Sc., ZTM Christian Berg
- 20 **Außergewöhnliche Resultate als**  
**interdisziplinäre Herausforderung**  
Dr. Michael Visse, Dr. Alexander Dietzel
- 22 **Multidisziplinärer Erhalt** eines Zahns als  
**temporärer Brückenpfeiler**  
Ramon Boninsegna, DDS, PhD, Luca Bovolato, DDS
- 26 **Komposit mit einfachem Handling** und  
**Chamäleon-Effekt**  
Marius Urmann

## | Spezial

Praxisporträt

- 30 **Wenn der Berg ruft** –  
Design und Natur in Symbiose

Psychologie

- 34 **Problempatienten mit stomatognath fixierter**  
**psychogener Störung** – Teil 2  
Dr. Jan Hajtő

Firmenporträt

- 36 **Ich sehe was, was du nicht siehst ...**  
Event

- 38 **14. DGKZ-Jahrestagung in Hamburg**  
Aktuelle Trends in hanseatischem Flair

## | Lifestyle

Reise

- 42 **Auf Mozarts Spuren** in Salzburg  
Carolin Gersin

Kunst

- 46 **Kurt Wanski (1922–2012)** – Der Zeichner

## 28 News

## 40 Produkte

## 48 Impressum

Keramik glänzt in der Küche.  
Komposit brilliert in der Praxis.



## BRILLIANT Crios

Hochleistungs-Komposit Block für dauerhafte Restaurationen

- Hohe Biegefestigkeit – widerstandsfähige Restauration
- Zahnähnliches Elastizitätsmodul – stoßdämpfende Wirkung
- Verschleißfest und Antagonisten schonend



[info.de@coltene.com](mailto:info.de@coltene.com) | [www.coltene.com](http://www.coltene.com)

 **COLTENE**

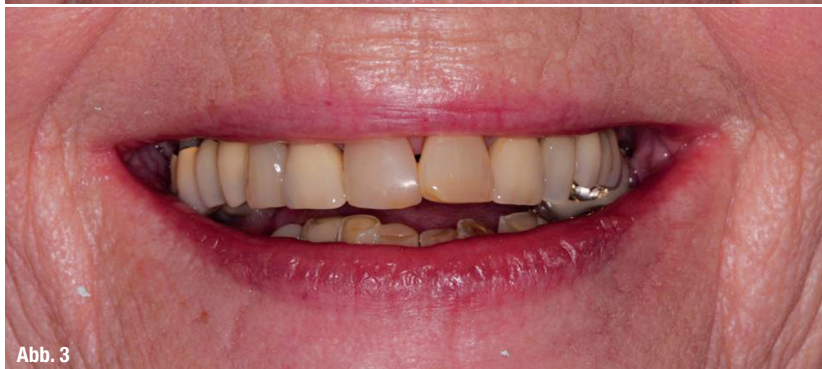
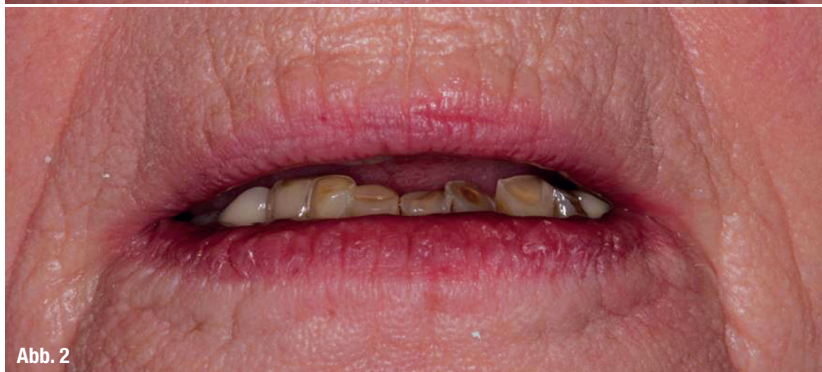
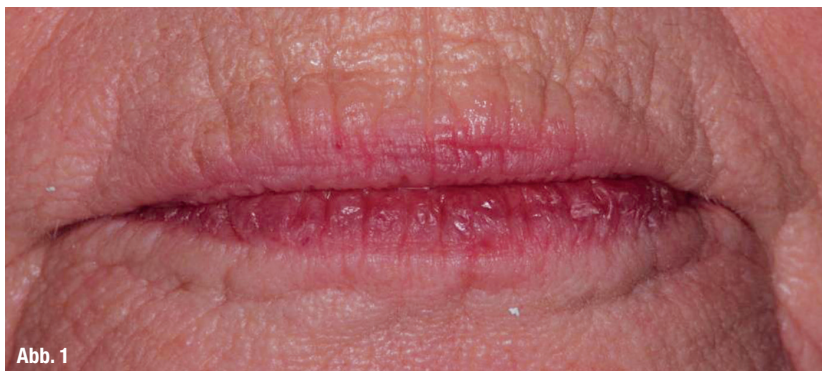# Der Umgang mit komplexen ästhetischen Wünschen im Alter

**Autor:** Dr. Martin Jaroch, M.Sc.

In der Praxis stellen die Patienten 60 plus zum Teil eine große Herausforderung dar. Nicht wenige haben bereits multiple Versorgungen von unzähligen Zahnärzten erhalten, die zum Teil deutlich in die Jahre gekommen sind. Diese Versorgungen sind in der Regel schwierig, da sie zum einen unterschiedlich alt sind, zum anderen aber auch Systeme zum Einsatz gekommen sind, die man heute so nicht mehr kennt. Häufig ist die Bisslage weit vom Ursprung entfernt und die Patienten stören sich – anders als in den letzten Jahren – vermehrt an ihrem Aussehen. Mehr denn je ist bei dieser Altersgruppe zu spüren, dass der Druck nach gesundem und jungem Aussehen auch in dieser Generation angekommen sein muss.

**Abb. 1–3:** Zustand der Patientin bei der Eingangsuntersuchung mit dem Wunsch einer ästhetischen Korrektur der Oberkieferfront. Bereits jetzt wird die Vielzahl von nötigen Behandlungsschritten deutlich.



**Hauptbetrachtungspunkt ist für** die Patienten die Ästhetik mit einem starken Fokus auf die Front. Auch wenn wir als Behandler in der Regel sofort erkennen, dass die Vertikaldimension oder Ähnliches deutlich verändert erscheint und die Probleme weit aus tiefer liegen, ist es in vielen Fällen sinnvoll, bei diesen Jahrgängen nicht mit der Tür ins Haus zu fallen und eine Komplettsanierung vorzuschlagen. Oftmals sind die Patienten mit diesem Konzept überfordert. Diese Altersgruppe ist sehr offen für alles, was optisch von Vorteil ist, sie verlangt aber deutlich mehr Aufmerksamkeit und ein überaus großes Maß an Aufklärungsarbeit. Überdies sollte der Behandler das Alter und die allgemeine gesundheitliche Situation nicht außer Acht lassen, da die Belastungsgrenze ganz anders anzusiedeln ist als bei einem Mittdreißiger. Werden diese Grenzen durch den Zahnarzt nicht erkannt, dann enden große ästhetische Rekonstruktionen für beide Parteien in einem Fiasko.

Der vorgestellte Patientenfall soll aufzeigen, wie der Weg bei Neupatienten dieses Jahrgangs in der Regel gut funktionieren kann und weder der Patient noch der Zahnarzt auf der Strecke bleibt. Dabei konzentrierten wir uns in diesem Fall auf eine einfache Lösung unter der Verwendung von gefrästen Arbeiten aus IPS e.max (Ivoclar Vivadent).

Die Patientin hatte den Wunsch, sich zu ihrem 75. Geburtstag ein wenig zu verändern und ihr Aussehen zu optimieren (Abb. 1–3). Aus Sicht des Behandlers wurde die Vielzahl an Problematiken bei der Befundaufnahme sofort deutlich: Veraltete Brücken, die zum Teil insuffizient waren, ungünstig ausgeformte Kompositbereiche in der Front, Staffelstellungen der Frontzähne, alte Implantatkronen und zu

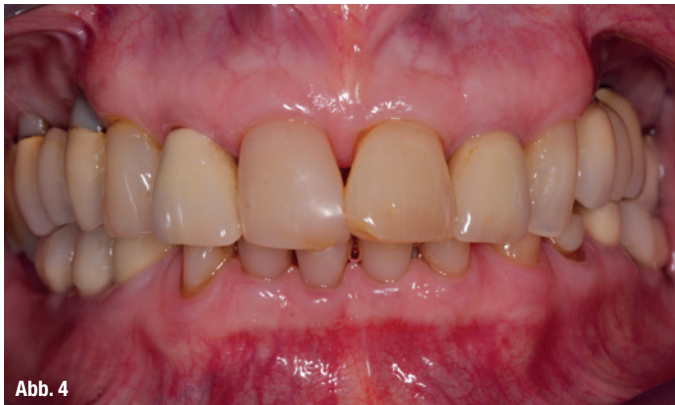

Abb. 4

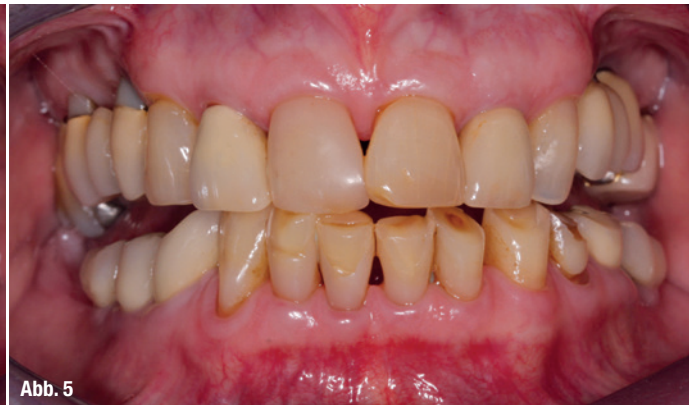

Abb. 5

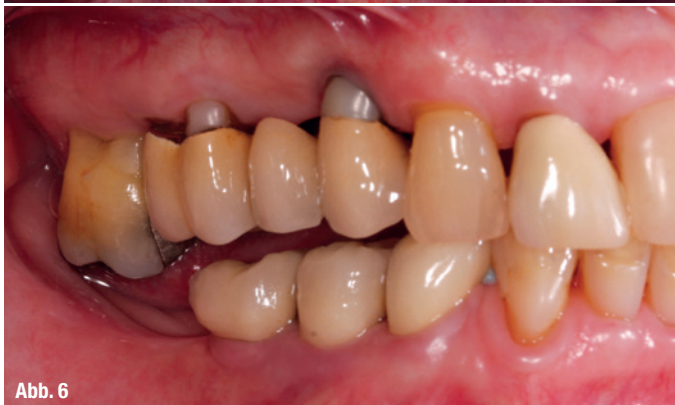

Abb. 6

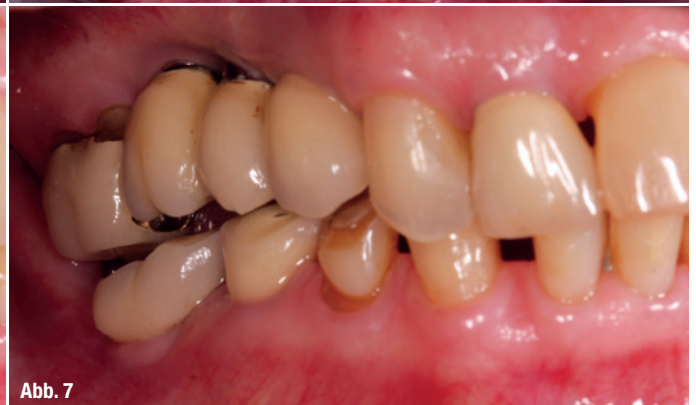

Abb. 7

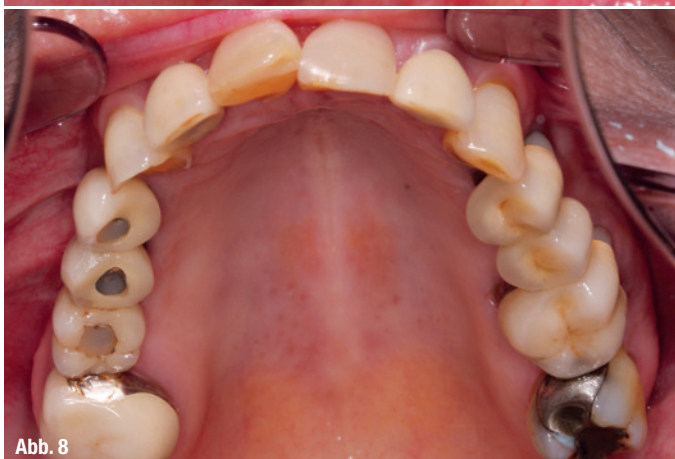

Abb. 8

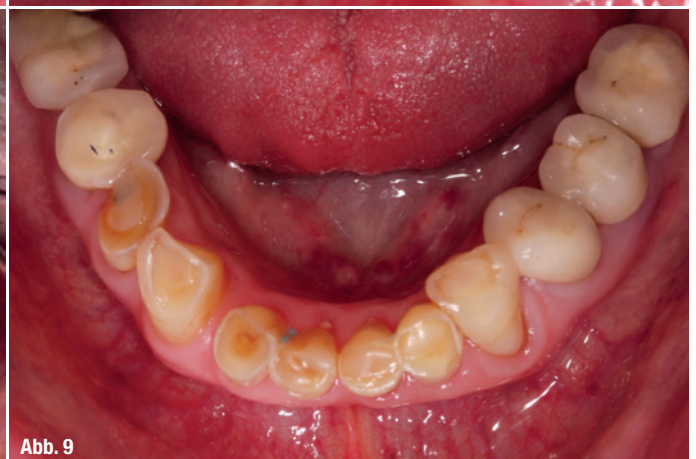

Abb. 9

guter Letzt ein abradiertes Restgebiss mit dem Verlust der Vertikaldimension (Abb. 4–9). In einem solchen Fall ist es sinnvoll, den Patienten seine ästhetischen Wünsche äußern zu lassen und ihm im Anschluss zu erklären, wie er dieses Ziel in Etappen erreichen kann. Als sehr hilfreich hat sich eine Fotoanalyse erwiesen, die mit dem Patienten besprochen wird und die den Patienten verstehen lässt, wie sein ästhetischer Wunsch zu realisieren ist. Im Anschluss wird dem Patienten anhand eines Wax-ups aufgezeigt, wie eine Versorgung sinnvoll aussehen sollte und wie man diese Versorgung aufteilen kann (Abb. 10–12). Im vorliegenden Fall war neben der Herstellung einer funktionierenden Ästhetik vor allem das Problem der Vertikaldimension im ersten Schritt zu lösen. Hierzu wurde nach Ermittlung der Vertikalen eine Bisserrhöhung in eine Schiene einge-

arbeitet, welche von der Patientin einen Monat lang getragen worden ist. Die Patientin hatte mit der angegebenen Vertikaldimension keine Mühe, sodass die weitere Planung der Prothetik erfolgen konnte. In einem ersten Schritt wurde ermittelt, mit welchen Implantaten die Patientin versorgt worden ist, um rechtzeitig die nötigen Instrumente und Aufbauten parat zu haben. Im Falle der Patientin waren es über 20 Jahre alte Brånemark-Implantate mit verschraubten Kronen. Da es bei der Entfernung solcher Arbeiten nicht selten zu Problemen wie Schraubenbrüchen oder auch einpolymerisierten Schrauben kommt, werden die Kronen gelöst und im Anschluss wieder befestigt. Im vorliegenden Fall waren zwar alle Schraubenköpfe mit Kunststoff aufgefüllt, doch mit speziellen Ultraschallspitzen gelang die Freilegung der Schraube und das Lösen der Aufbauten.

**Abb. 4–9:** Intraorale Darstellung der Ausgangssituation.



**Abb. 10–12:** Darstellung des Wax-ups, welches zur Visualisierung der geplanten Arbeit dient.

**Abb. 13:** Darstellung der Kronen auf dem Modell.

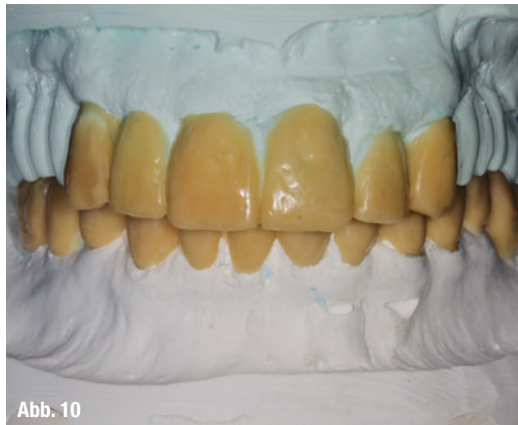

Abb. 10

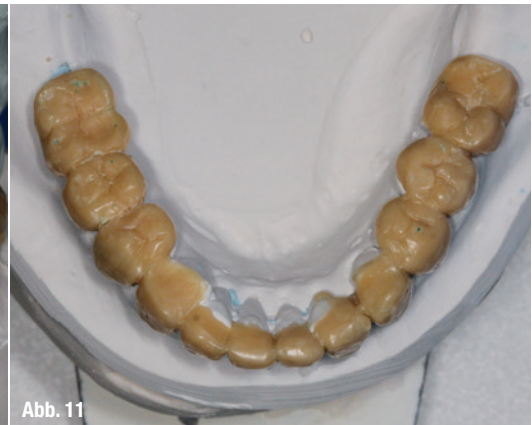

Abb. 11

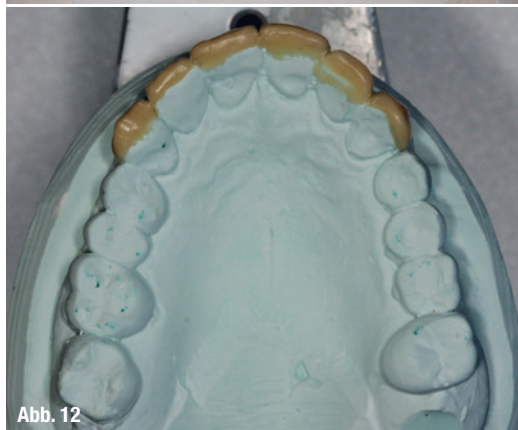

Abb. 12

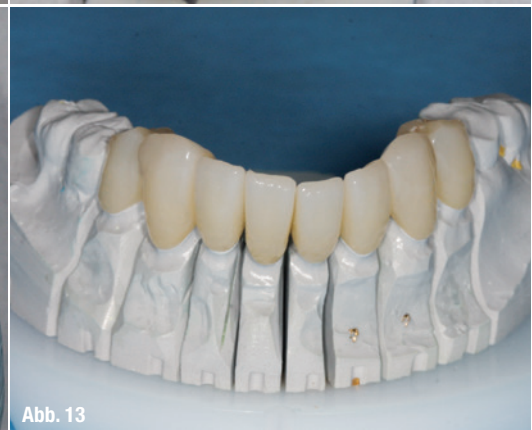

Abb. 13

Bei der Präparation wurden die Arbeitsschritte aufgrund des Alters der Patientin in Ober- und Unterkiefer aufgeteilt. Präpariert wurde zunächst im Unterkiefer an den natürlichen Zähnen. Die Herstellung der Implantatkronen erfolgte erst nach definitiver Insertion der Kronen mit der neuen Vertikaldimension, um eine kombinierte Implantat-Pfeiler-Abformung zu vermeiden und mehr Sicherheit zu erhalten (Abb. 13). Zudem hat das bei Patienten dieses Jahrgangs den ganz großen Vorteil, dass sie nur sehr kurze Abschnitte haben, in denen sie kaum vernünftig essen können. Nach erfolgreicher Versorgung des Unterkiefers folgte die Präparation der Oberkieferfront, bei der im ersten Schritt die Zähne von 13 bis 23 präpariert worden sind (Abb. 14). Dies war für die Patientin besonders wichtig, denn wie eingangs

**Abb. 14:** Darstellung der Präparation mit eingelegtem Faden.

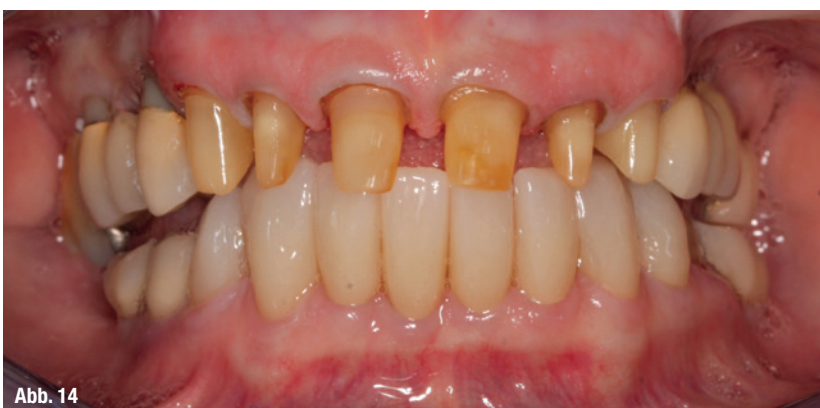

Abb. 14

erwähnt, kam sie nicht mit dem Wunsch nach einer Korrektur der Vertikalen, sondern nach einer Korrektur der Ästhetik. Diesen Weg gehen wir bei uns in der Praxis sehr gerne, um dem Patienten nach langen Behandlungsphasen, in denen er optisch nicht entscheidend verändert wird, auch das Gefühl zu vermitteln, dass sich die Behandlung für ihn lohnt. Bei der Patientin konnte im Oberkiefer eine Staffellstellung beobachtet werden, die aber bei dem geringen Rotationsgrad nicht zusätzlich präprothetisch mittels Kieferorthopädie korrigiert werden musste. Nach Präparation wurde die Patientin mit einem Provisorium versorgt, welches wir bei dieser Patientengruppe aus Gründen der verkürzten Behandlungszeiten sehr einfach halten. Gleichzeitig melden wir die Arbeiten im Vorfeld im Labor an, sodass nur eine extrem kurze provisorische Zeit von fünf bis sieben Tagen zu überbrücken ist (Abb. 15 und 16). Die Restauration im Oberkiefer wurde zeitgleich mit der Fertigstellung der Unterkiefer-Implantatkronen eingegliedert (Abb. 17–19).

Neben der Art der Präparation machen wir uns stets große Gedanken bei der Wahl des richtigen Materials. Wir entscheiden uns bei Patienten 60 plus in der Regel immer für eine IPS e.max-Restauration (Ivoclar Vivadent), da diese diverse Vorteile bietet. Je nach Anforderung kann der Behandler zwischen ISP e.max Ceram, IPS e.max Lithium-Disilikat und IPS e.max Zirkoniumoxid wählen. Das ist zum einen sehr einfach und strukturiert, zum anderen erhält



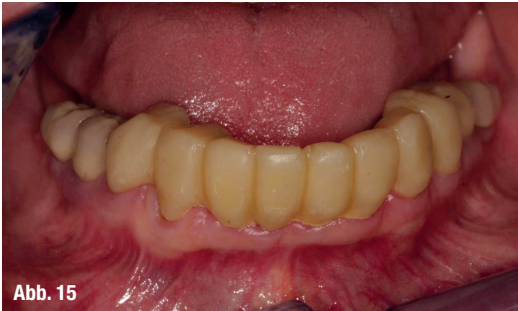

Abb. 15

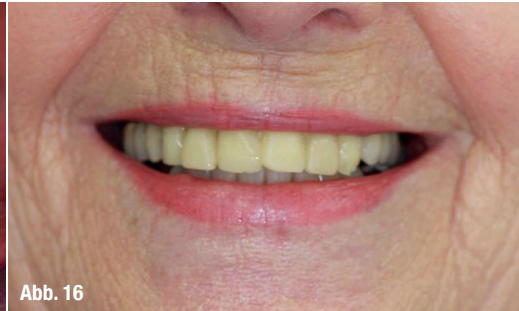

Abb. 16

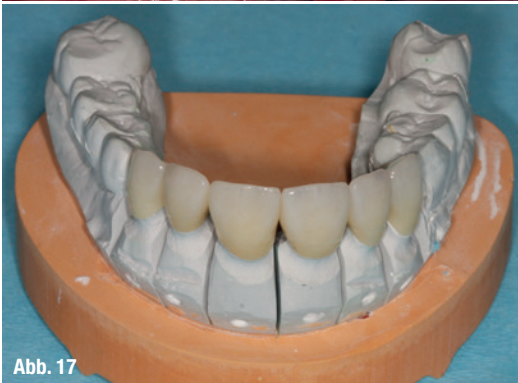

Abb. 17

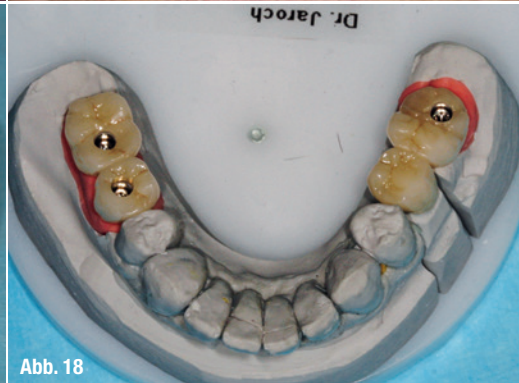


Abb. 18

**Abb. 15 und 16:** Die Provisorien werden in der Regel nur grob ausgearbeitet, da diese nur sehr kurz verbleiben und so die Sitzungszeiten deutlich reduziert werden können.

**Abb. 17 und 18:** Darstellung der Arbeit vor endgültiger Eingliederung. Die Patientin erhält noch eine Rekonstruktion der Oberkieferseitenzahnsituation.

man in jedem Kieferbereich die Keramik, die Patienten mit multiplen Versorgungen benötigen. Je nach Indikation und benötigter Festigkeit erhält der Zahntechniker bei IPS e.max Ceram das passende Gerüstmaterial: Lithium-Disilikat-Glaskeramik (LS2) oder Zirkoniumoxid (ZrO<sub>2</sub>). Des Weiteren ist der Vorteil darin zu sehen, dass die verblendeten Schicht-

keramik-Restaurationen die gleichen Abrasions-eigenschaften und den gleichen Oberflächenglanz aufweisen. Dies sorgt für eine durchgehend ausdrucksstarke Ästhetik. Sollte eine erhöhte Festigkeit bei gleichzeitiger ästhetischer Flexibilität notwendig werden, kann man auf IPS e.max Lithium-Disilikat als Alternative ausweichen. Dieses ermöglicht sehr grazile Präparationen und natürliche Ästhetik – unabhängig von der Farbe des präparierten Stumpfes, welche vor allem bei älteren Patienten stark variieren kann.

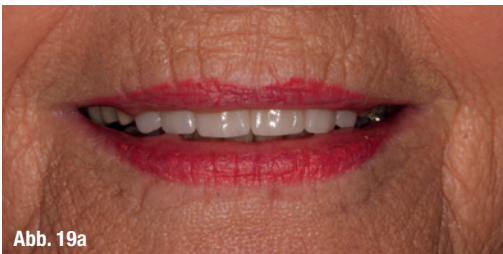

Abb. 19a

Abbildung 19 zeigt die definitive Versorgung der Front von 13 bis 23 in Kombination mit dem vollständig versorgten Unterkiefer und der korrigierten Vertikaldimension. In einem letzten Schritt wird die Patientin zukünftig im Seitenzahnggebiet des Oberkiefers saniert, diese Sanierung erfolgt aber erst nach ihrem 75. Geburtstag – ihrem Etappenziel. So stellen wir sicher, dass die Patienten dieser Altersgruppen stets ihre ihnen sehr wichtige Lebensqualität erhalten und auch Etappenziele deutlich erkennen können. Das fördert die Motivation und den Willen nach mehr.

**Abb. 19a und b:** Endversorgung.



Abb. 19b

## Kontakt



**Dr. med. dent.  
Martin Jaroch, M.Sc.**  
Die Zahnarztpraxis in Singen  
Für Zahn. Mundraum. Mensch.  
Am Posthalterswäldle 28  
78224 Singen  
[www.drjaroch.de](http://www.drjaroch.de)

Infos zum Autor

