

ESTHÉTIQUE TRIBUNE

The World's Esthetic Newspaper · Édition Française

FÉVRIER/MARS 2022 | VOL. 14, NO. 2+3

www.dental-tribune.fr

Henry Schein encore une fois parmi les entreprises les plus admirées au monde

Henry Schein, fournisseur mondial de solutions de santé pour les praticiens dentaires et médicaux en cabinet, a annoncé qu'il a été nommé sur la liste du magazine *FORTUNE* des « World's Most Admired Companies » (entreprises les plus admirées au monde) pour 2022, et ceci la 21^e année consécutive, où la société a été ainsi reconnue. Henry Schein a également été classé premier dans la catégorie « Grossistes : soins de santé », pour la quatrième année consécutive.

Covid-19 a changé notre monde, mais notre dévouement envers nos clients, nos fournisseurs, les membres de l'équipe Schein, nos actionnaires et la société en général s'est renforcé. C'est gratifiant d'être reconnu

pour les efforts déployés, afin de « contribuer à la santé », et je remercie l'équipe Schein pour son dévouement inébranlable au bénéfice de la santé dans le monde entier. » Selon *FORTUNE*, la liste des « World's

Most Admired Companies » est le rapport le plus complet donnant la mesure de la réputation des entreprises. *FORTUNE* a publié la liste complète sur son site web : www.henryschein.com.



« Au nom des plus de 21 000 membres de l'équipe Schein dans le monde, nous sommes très honorés de figurer dans la liste des "World's Most Admired Companies" de *FORTUNE* », a déclaré Stanley M. Bergman, président du conseil d'administration et p-dg d'Henry Schein. « Depuis la fondation d'Henry Schein en 1932, notre entreprise s'est construite sur une culture de valeurs solides et un engagement envers nos clients et partenaires, qui restent la pierre angulaire de notre réussite commerciale, et s'étendent à tous les aspects de nos opérations au niveau mondial. La pandémie de



Stanley M. Bergman

Stabilité dimensionnelle

Précision

Temps de travail

Résistance à la déchirure

Hydrophilie

Temps de séjour en bouche

V-Posil Mono Fast – particulièrement indiqué pour les empreintes d'implants

D'UNE PRÉCISION IMPRESSIONNANTE !

- **Précision élevée** – Un silicone par addition très hydrophile pour un bon mouillage des structures buccales
- **Confort de traitement** – Temps de travail long, et temps de séjour en bouche court
- **Enlèvement sûr** – La haute résistance à la déchirure permet l'enlèvement sans endommager les structures filigranes
- **Prothétique parfaite** – La bonne hydrophilie et la capacité élevée de repositionnement de l'empreinte polymérisé optimisent l'écoulement et permettent ainsi de réaliser un travail prothétique parfait



Dispositif Médical pour soins dentaires réservé aux professionnels de santé, non remboursé par les organismes d'assurance maladie. Lisez attentivement les instructions figurant dans la notice ou sur l'étiquetage avant toute utilisation. Classe/Organisme certificateur : IIa/CE 0482. Fabricant : VOCO GmbH



VOCO GmbH · Anton-Flettner-Straße 1-3 · 27472 Cuxhaven · Allemagne · Tel. +49 4721 719-0 · www.voco.dental

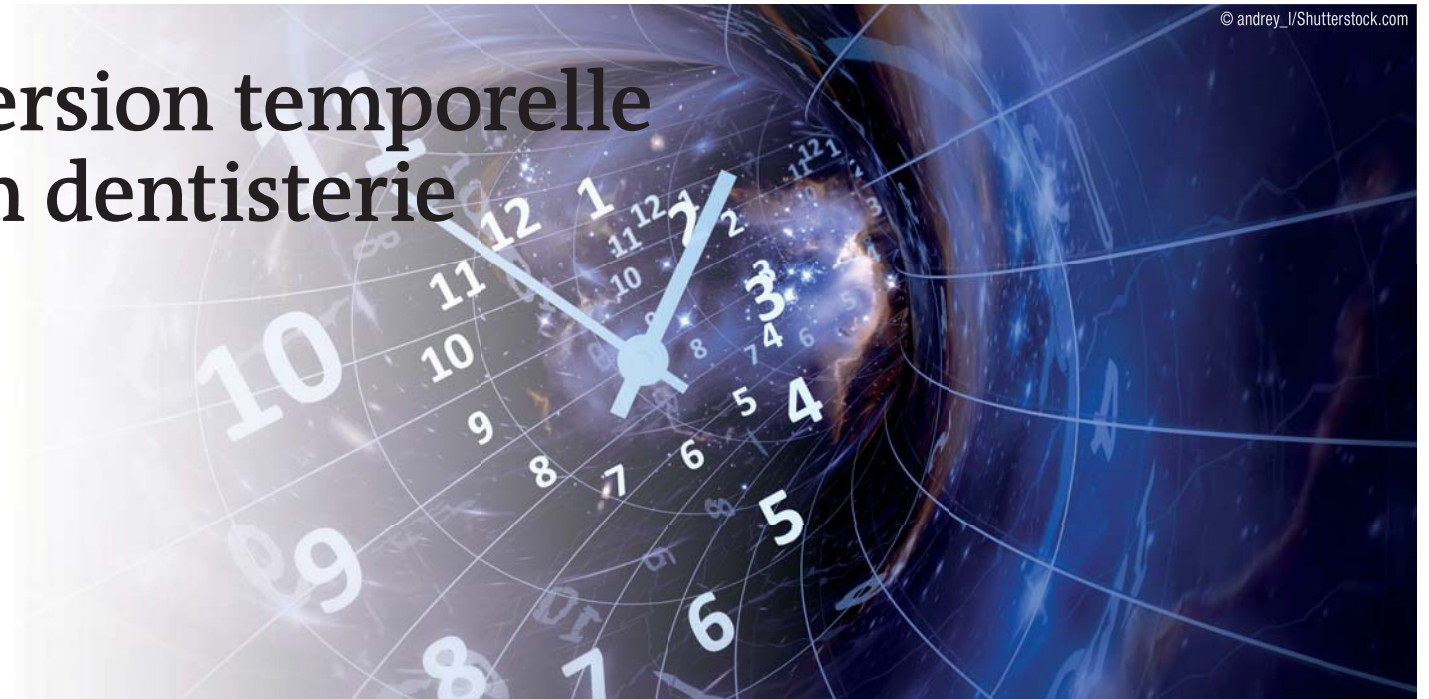VOCO
LES DENTALISTES

Tenet : l'inversion temporelle appliquée en dentisterie

Dr Yassine Harichane, France

Introduction

Voyage temporel, deux mots qui sonnent étrangement dans un article sur la dentisterie, mais qui sont une réalité quotidienne pour tous les professionnels de santé. Le vieillissement concerne tous les patients qui voient leur corps se dégrader et aspirent à remonter le temps, pour retrouver leur jeunesse perdue. Ceci est d'autant plus vrai en dentisterie, où les dentistes sont souvent amenés à traiter des patients souffrant de pathologies destructrices avec le temps, comme la carie, l'usure dentaire, ou encore les maladies parodontales. Les patients souhaitent le plus souvent retrouver leur sourire d'origine, qui a été altéré progressivement par le temps et les événements de la vie. Le professionnel de santé doit alors faire preuve d'ingéniosité technique et médicale pour restaurer la situation initiale, en rétablissant la forme, la teinte et la position d'origine des structures buccales.



Dans cet article nous allons inverser le temps pour décrire un cas clinique à l'envers, et montrer que le succès thérapeutique s'obtient lorsque le résultat final devient un nouveau départ pour le patient.

Cas clinique

La *figure 1* montre une situation clinique où le patient va pouvoir reprendre sa vie

d'avant, avec le sourire au sens propre et au sens figuré. Les dents ont une forme, une position et une teinte harmonieuse, malgré des défauts mineurs, comme les lésions cervicales des incisives mandibulaires. La santé parodontale est également présente avec l'absence de plaque ou d'inflammation gingivale. Ce que le lecteur est loin de se douter, c'est que cette situation finale correspond à

la pose de quatre couronnes sur les dents 12, 11, 21 et 22.

La *figure 2* nous montre en gros plan la qualité des restaurations et l'attention apportée par le prothésiste dentaire, dans la réalisation de ces couronnes. En effet, l'anatomie est harmonieuse et ne laisse aucun triangle noir au niveau des papilles gingivales. De plus, la teinte est naturelle avec

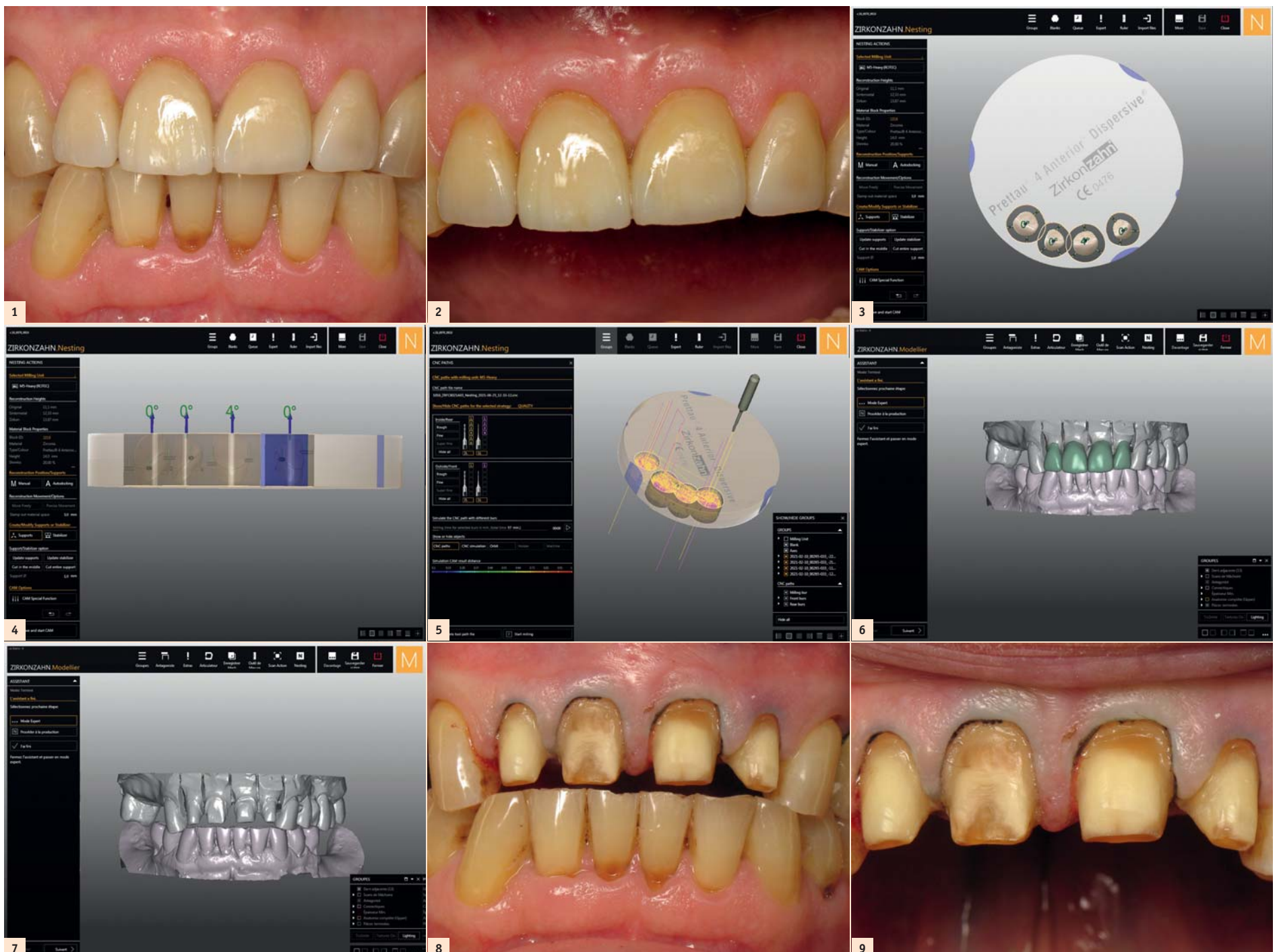


Fig. 1 : Situation finale. | Fig. 2 : Vue rapprochée de la situation finale. | Fig. 3 : Nesting des couronnes en zirconie, vue supérieure. | Fig. 4 : Nesting des couronnes en zirconie, vue latérale. | Fig. 5 : Trajet d'usinage dans le disque de zirconie. | Fig. 6 : Wax-up numérique des couronnes. | Fig. 7 : Modèle numérique de l'arcade supérieure et l'arcade inférieure. | Fig. 8 : Préparation dentaire et rétraction gingivale. | Fig. 9 : Vue rapprochée de la préparation dentaire et de la rétraction gingivale.

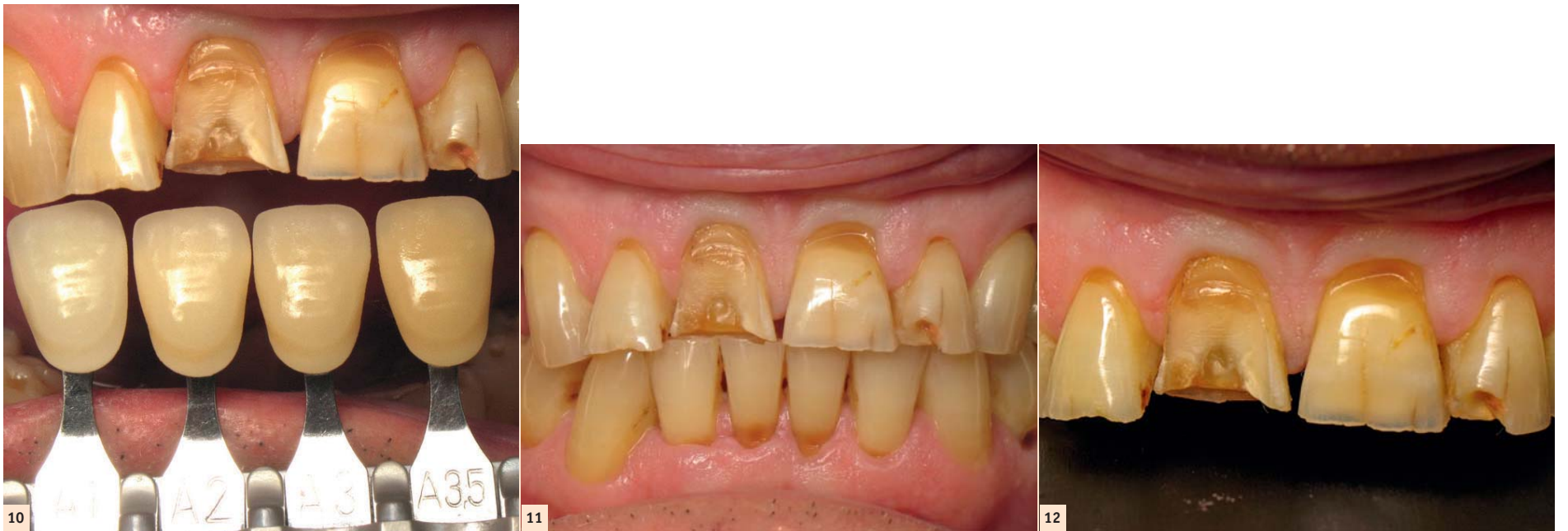

Fig. 10 : Teinte dentaire préopératoire. Fig. 11 : Situation initiale. Fig. 12 : Vue rapprochée de la situation initiale.

une saturation progressive depuis le bord libre vers la région cervicale. Le technicien de laboratoire a ajouté une touche subtile de maquillants ocre en traits verticaux. Une attention toute particulière a été portée à ce cas clinique, pour un résultat qui dépasse les attentes du patient.

Trois jours plus tôt, les figures 3, 4 et 5 montrent le nesting (logiciel Zirkozahn. Nesting) d'un disque de zircone polychromatique (Prettau 4 Anterior Dispersive, Zirkozahn). Ce matériau a été utilisé pour ces couronnes, afin de donner une longévité conséquente, grâce à sa résistance à la flexion et une esthétique visible par sa haute translucidité. Le choix de ce matériau a été fondamental dans cette indication de restaurations antérieures, lorsqu'une alternative au disilicate de lithium est recherchée. Le lecteur devra attendre de remonter dans le temps pour comprendre une telle alternative.

Quatre jours plus tôt, la figure 6 montre le wax-up numérique (logiciel Zirkozahn. Modeller, Zirkozahn). Pour le prothésiste dentaire, la difficulté principale a été de repenser l'anatomie des incisives maxillaires, tout en réhabilitant la forme initiale des dents. La forme globale des autres dents donne un aperçu de la typologie géométrique des dents : rondes, carrées, triangulaires. Toutes les formes sont possibles mais une seule forme est adaptée à ce cas clinique. Le logiciel de CAD/CAM permet un guidage automatique, pour obtenir une forme harmonieuse. Puis le technicien de laboratoire va reprendre la main et procé-

der individuellement, afin d'apporter des touches humaines à un système informatique.

Cinq jours plus tôt, la figure 7 montre le modèle virtuel après l'étape de scan numérique (logiciel Zirkozahn.Scan). Le logiciel va permettre de numériser des modèles physiques pour les importer dans la suite logicielle. Les modèles numériques sont alors montés en occlusion avec un articulateur virtuel. Les limites de préparation sont tracées, et grâce au détournement préalable, chaque dent préparée peut être individualisée, pour passer à l'étape suivante de modélisation de la couronne.

Une semaine auparavant, les figures 8 et 9 montrent la préparation dentaire et le placement du premier fil de rétraction gingivale. La forme de préparation a laissé une marge suffisante pour le prothésiste, afin de concevoir les couronnes. Le fil de rétraction gingivale a été placé pendant la phase de préparation, afin de ne pas blesser la gencive cervicale, mais aussi pour la déplacer apicalement. Ainsi il a été possible de réaliser des limites juxta-gingivales, respectant l'anatomie dentaire et la santé parodontale. Il est intéressant de constater que la teinte dentaire n'est pas homogène entre les dents et au sein même de la dent, nous allons remonter dans le temps pour comprendre ce phénomène.

Une heure avant, la figure 10 montre un véritable patchwork de teinte dentaire. On constate une translucidité du bord libre, une saturation cervicale, des fêlures, des restaurations absentes, et une fracture coro-

naire complexe de la dent 11. Tous ces éléments ont amené les dents à réagir, en construisant au cours du temps, de la dentine réactionnelle à l'origine des nombreuses variations de teinte.

Dans le même temps, les figures 11 et 12 montrent la situation initiale de ce patient, venu en consultation pour la réhabilitation de ses incisives maxillaires. Le diagnostic a révélé un bruxisme nocturne à l'origine de plusieurs destructions coronaires : usure du bord libre, abfraction, restaurations absentes, fêlures, et une fracture coronaire complexe. Il est aisé de comprendre pourquoi précédemment, le choix du matériau a été porté sur le zircone. Il est également facile de comprendre les motivations de ce patient à retrouver son sourire perdu. Cette dégradation par le temps est inéluctable, mais chez ce patient elle a été particulièrement rapide et agressive. Inverser le cours du temps est donc une évidence pour restaurer la santé dentaire de ce patient.

Conclusion

Il n'est pas nécessaire de détenir une machine à remonter dans le temps ou un tournequin temporel comme dans le film blockbuster « Tenet », pour inverser les effets du temps. Les dentistes ont accès à une technologie suffisamment sophistiquée, pour corriger les effets délétères du temps et permettre aux patients de retrouver leur sourire d'avant.

Loin de toute science-fiction, la dentisterie moderne a amorcé une transition numérique, dans laquelle de nouveaux outils et

de nouvelles techniques émergent. Tous nos patients rêvent de retrouver le sourire de leurs 20 ans : des dents saines et belles. Avec les outils numériques actuels, il est désormais possible de rétablir ce qui a été détruit par le passé, et de donner un nouveau futur au sourire de nos patients. La dentisterie numérique vit donc avec son temps et ne crée aucun dégât, ce qui pourrait se résumer avec cette phrase palindrome anglaise : *Live on time, emit no evil* (Vivre avec son temps, ne pas nuire).

Conflit d'intérêt :

L'auteur déclare l'absence de conflit d'intérêt.

Remerciements :

L'auteur remercie Christophe Pacaud (prothésiste dentaire) et son équipe chez ACL Dentaire (Basse-Goulaine) pour leurs compétences techniques.

Note de la rédaction : Cet article a été initialement publié dans digital international magazine of digital dentistry, volume 2 – numéro 3/2021.

Dr Yassine Harichane



est diplômé de l'université Paris Descartes, Paris, où il a mené plusieurs recherches. Il est auteur de nombreuses publications et membre de la Cosmetic dentistry study group (CDSG) à l'université Paris Descartes à Paris.

AD

INSCRIVEZ-VOUS GRATUITEMENT

Dental Tribune e-newsletter



DENTAL TRIBUNE

La newsletter du monde dentaire

Actualités et reportages / Couverture d'événements en direct / Éducation en ligne / Interviews de leaders d'opinion / Reportages événementiels / Lancements de produits / Progrès en R&D

www.dental-tribune.com



Styleitalino a développé un dispositif numérique pour choisir la couleur

Pr Angelo Putignano

Styleitalino est une communauté internationale connue dans le monde entier, de cliniciens et de chercheurs passionnés, spécialisés en dentisterie esthétique et restauratrice. Elle a été fondée au début des années 2000 sur l'idée de deux amis, le Dr Walter Devoto et le professeur Angelo Putignano. Les deux dentistes sont reconnus comme experts en dentisterie conservatrice et esthétique, et avaient observé que les matériaux disponibles pour les restaurations directes, manquaient de concepts adéquats pour leur utilisation. Le temps étant une ressource rare dans tout cabinet dentaire, les deux amis ont décidé de développer des techniques simplifiées, permettant à chaque dentiste d'obtenir des résultats impressionnants avec des matériaux composites directs. Tous les concepts de *Styleitalino* ont trois choses en commun, résumées dans la devise de la communauté : réalisable, enseignable et reproductible.

Le professeur Angelo Putignano est actuellement chef du département de dentisterie restauratrice et d'endodontie et doyen de l'école de médecine dentaire de l'université polytechnique des Marches. Il est membre fondateur de l'Académie italienne

conférences internationales sur les restaurations adhésives et esthétiques.

Styleitalino est célèbre dans le monde entier, quelle est la clé de son succès ?

Le facteur le plus important pour le succès du groupe a toujours été une méthode d'enseignement précise, des éléments d'enseignement qui peuvent être répétés par nos élèves le lendemain du cours. Nous nous efforçons de voir ce qui fonctionne et ce qui ne fonctionne pas entre les mains de nos délégués, et d'être plus précis pour leur apprendre quelle restauration choisir et comment obtenir la couleur et la forme parfaites. L'éducation est le summum de l'obtention de bons résultats.

Avec votre méthode d'enseignement et votre expérience, quels problèmes avez-vous rencontrés concernant la couleur ?

Le plus gros problème que nous avons rencontré concerne probablement la gestion de l'épaisseur, pour donner à la restauration un aspect naturel en donnant l'opacité correcte, et fournir la base parfaite pour donner une forme étonnante. C'est la raison pour laquelle le focus de nos premiers cours se sont concentrés sur l'épaisseur des couches.

Quand avez-vous commencé à étudier la couleur ?


Depuis que le groupe a été fondé. Nos débuts ont été une expérience incroyable car tous les membres ont apporté leur propre expérience après de nombreuses années de pratique, avec des idées nouvelles, « fraîches » et intelligentes. Les premiers instruments que nous avons conçus l'ont été spécifiquement pour la correspondance des couleurs (My shade guide, Smile Line) et la gestion de l'épaisseur, avec un instrument unique en son genre (Misura, LM).

Au final ces méthodes visuelles fonctionnent correctement, mais elles ont deux problèmes. Le premier, elles demandent beaucoup de travail, et le second est que nos yeux, malheureusement, sont très faciles à tromper.

Quelle est la solution que vous proposez ?

La solution est de passer au numérique, en laissant l'œil du clinicien travailler uniquement pour évaluer le résultat final, et ce faisant aussi, en nous rendant la vie moins compliquée.

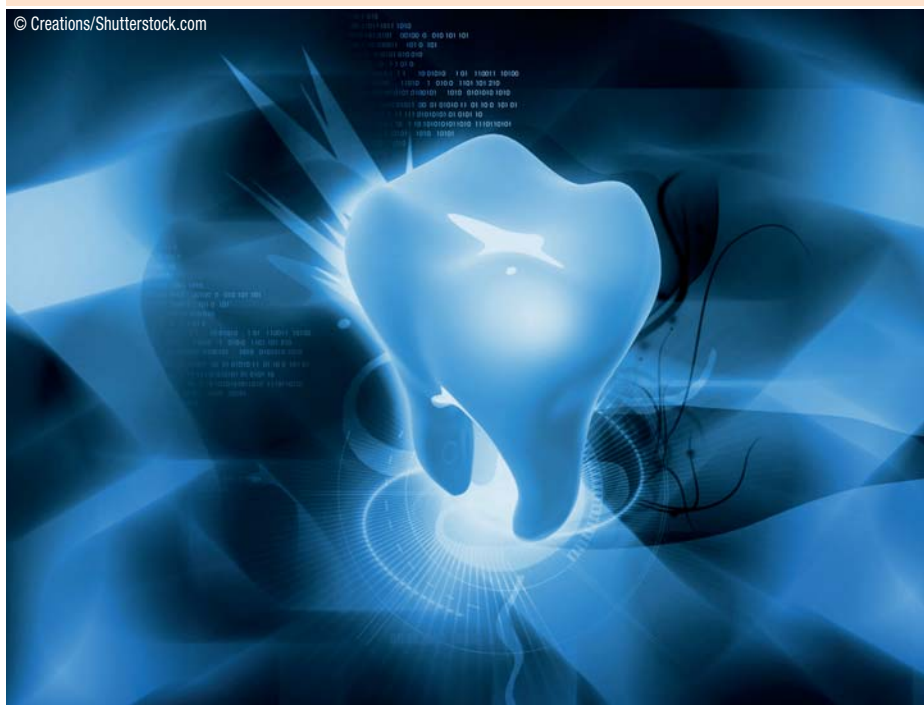Nous avons réussi à le faire avec un appareil appelé Optishade, qui est un colorimètre



la couleur parfaite et le clinicien à obtenir des résultats parfaits.

Que signifie la perception pour vous ?

La perception en dentisterie est incroyablement complexe à définir, mais on peut dire que c'est l'aspect de la restauration finale, cimentée en bouche, jugée positive-



de dentisterie esthétique (IAED) et membre actif de l'Académie européenne de dentisterie esthétique (EAED).

Le professeur Putignano exerce dans son cabinet privé, limité à la dentisterie restauratrice, à Ancône, en Italie. Il donne des

Comme je l'ai dit, la couleur et la forme sont tout aussi importantes, une bonne forme aidera à cacher les petits défauts de couleur et vice-versa, une bonne couleur aidera le petit défaut de forme à passer inaperçu. Et donc, il est important de se concentrer sur la couleur.

mètre dentaire spécifiquement conçu pour mesurer la couleur des dents et leur apparence dans le contexte buccal, et peut être utilisé par tout le monde, tous les jours.

Normalement, lorsque nous parlons de couleur, les choses ont tendance à se compliquer. Avec Optishade, nous pouvons désormais parler également de simplicité dans le domaine de la couleur. En inventant Optishade, je repense à quel point il était incroyablement difficile d'obtenir un appareil simple et convivial, mais notre équipe y a réussi !

Que pensez-vous de l'idée de confier la responsabilité du résultat couleur au technicien ?

La responsabilité ne peut reposer sur une seule personne. Depuis les deux dernières années, la couleur n'est pas décidée par le technicien, mais plutôt par les membres de notre équipe, que ce soit le clinicien ou l'assistant, et avec Optishade, nous sommes capables de contourner la subjectivité de la façon dont nos yeux voient quelque chose.

Toute l'équipe ne peut réussir que si elle a un objectif, une cible, et si nous sommes capables de mesurer la reproductibilité des couleurs, nous pouvons la reproduire.

Grâce à la polyvalence d'Optishade, nous pouvons enfin aider le technicien à obtenir

ment par nos yeux et ceux du patient. Ce concept ne changera jamais, ce qui compte, c'est un beau résultat esthétique en bouche, et la technologie numérique est là pour y arriver, de manière plus simple, plus rapide et plus prévisible.

Un colorimètre numérique doit pouvoir dire à son utilisateur la couleur d'une manière compréhensible !

Le colorimètre numérique est-il difficile à utiliser ?




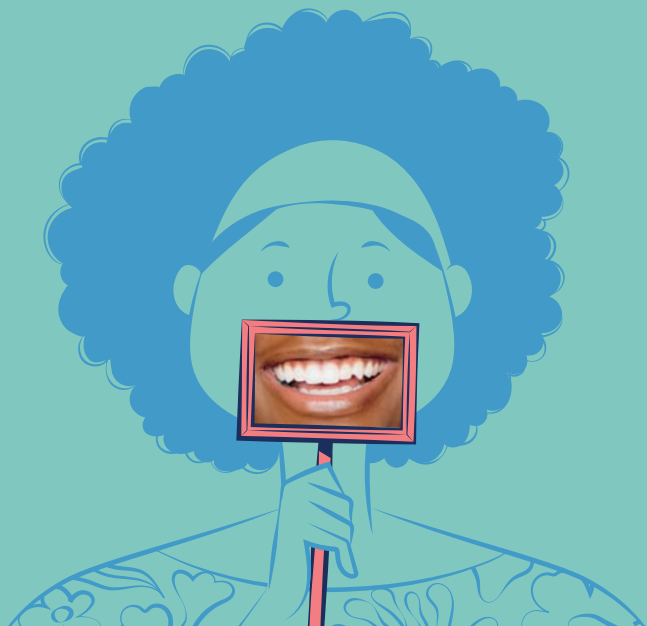
Non, il est très intuitif. Il est possible de commencer à l'utiliser dès la sortie de sa boîte. Le colorimètre vous indiquera immédiatement la teinte et vous pourrez sélectionner n'importe quel nuancier dans notre vaste base de données. Il vous indiquera bien sûr, les coordonnées de couleur pour le logiciel, qui sont capables de vous donner la couleur des restaurations.

Pour optimiser les mesures comme un pro, il faut moins de dix minutes de formation et n'importe qui dans la clinique peut l'utiliser. Nous pouvons envoyer au technicien les mesures par courriel ou WhatsApp, en quelques secondes.





Optishade est là pour rester, augmentant la qualité et la fiabilité de nos travaux. La couleur numérique c'est l'avenir.

SOIS FIER DE TA BOUCHE

La santé bucco-dentaire influence le bonheur
et le bien-être



ENGAGEZ-VOUS
worldoralhealthday.org



**Journée Mondiale de la
Santé Bucco-Dentaire**
20 mars



ASSOCIATION
DENTAIRE
FRANÇAISE

Partenaires
Mondiaux



align
invisalign | iTero | exocad



@worldoralhealthday #MouthProud #WOHD22

Soutiens
Mondiaux



LISTERINE

Remplacement d'une dent unitaire en zone esthétique : l'apport de la préservation alvéolaire pour un résultat final durable

Drs Alex Dagba, Romy Makhoul et Julien Mourlaas, France

La restauration esthétique de dents antérieures par traitement implantaire est une technique délicate, surtout en présence de défauts des tissus osseux et mous.

Aujourd'hui, le taux de survie global des implants est assez élevé, supérieurs à 95% après dix ans selon de nombreux rapports.¹ La discipline de l'implantologie dentaire, centrée auparavant sur la survie stricte des implants, se tourne de plus en plus vers une approche plus entière avec prise en charge des tissus mous pour l'obtention d'un résultat final harmonieux. La restauration complète d'une dent, de sa fonction, et de l'esthétique gingivale associée est le principal objectif ; il peut être difficile à atteindre dans certains cas.

Étude de cas

Une patiente de 42 ans est adressée au cabinet pour le remplacement de son incisive centrale supérieure gauche (dent 21) qui est à l'origine de douleurs. Un antécédent de traumatisme dentaire remontant à l'adolescence est rapporté. La ligne du sourire de la

patiente est normale, mais la dent 21 est égressée (Fig. 1) La gencive présente un biotype raisonnablement épais et le feston gingival est très marqué.

Une fistule avec écoulement purulent est présente en regard de l'apex de la dent. Une tomographie volumique à faisceau conique (CBCT) est réalisée pour évaluer l'environnement péri-dentaire : l'épaisseur de l'os vestibulaire, la forme de l'alvéole et la position de la racine sur le plan sagittal (Figs. 2-3). Une fracture radiculaire est mise en évidence.

L'endodontiste chez qui la patiente a d'abord été référée a émis un pronostic peu favorable en raison d'une déhiscence osseuse importante en vestibulaire, associée à une fenestration au niveau de l'apex. L'espace interocclusal est réduit, avec un profond recouvrement incisif. La décision de ne pas conserver cette dent est alors prise. Le choix se porte vers une restauration unitaire implanto-portée.

Idéalement, on considère qu'une table osseuse vestibulaire d'une épaisseur mini-

male de 2 mm est nécessaire pour assurer un soutien adéquat de l'implant par les tissus mous et éviter une récession ultérieure.

Dans le cas de la patiente, les tissus mous sont bien positionnés : la dent a subi une égression, mais aucune récession n'est présente. L'os vestibulaire est partiellement absent et classe l'alvéole dans le type II selon Elian *et al.*²

Protocole clinique

L'aspect le plus difficile est ici le maintien de l'architecture des tissus mous et des papilles adjacentes. Étant donné la déhiscence osseuse importante, un protocole de préservation alvéolaire est mis en place. L'objectif est de préserver les tissus adjacents et de limiter toute résorption osseuse.

Phase chirurgicale

La dent 21 est extraite de la manière la moins traumatique possible à l'aide d'un périotome (Fig. 4). Elle est conservée dans du sérum physiologique afin de pouvoir

l'utiliser comme restauration provisoire par la suite.

L'alvéole est ensuite comblée par un matériau allogénique (poudre d'os PHOENIX, TBF ; Fig. 5) qui est légèrement compacté puis recouvert d'une membrane L-PRF pour protéger le greffon (Fig. 6). La membrane L-PRF a un rôle essentiellement mécanique qui permet de prévenir toute dispersion ultérieure du matériau de greffe dans les premières phases de la cicatrisation, jusqu'à la formation d'un caillot sanguin stable.

Une dent provisoire en composite est ensuite mise en place et collée aux dents adjacentes. Elle va être utilisée durant toute la période de cicatrisation alvéolaire, soit pour une durée de quatre mois.³ Pour diminuer la charge en occlusion, celle-ci est positionnée légèrement plus en vestibulaire (Fig. 7).

La dent provisoire ovoïde sert également de pontique et se prolonge dans l'alvéole d'extraction afin de modeler les tissus mous et de soutenir les papilles adjacentes (Fig. 8).⁴ Sans ce soutien, le risque d'affaissement des papilles est plus élevé.

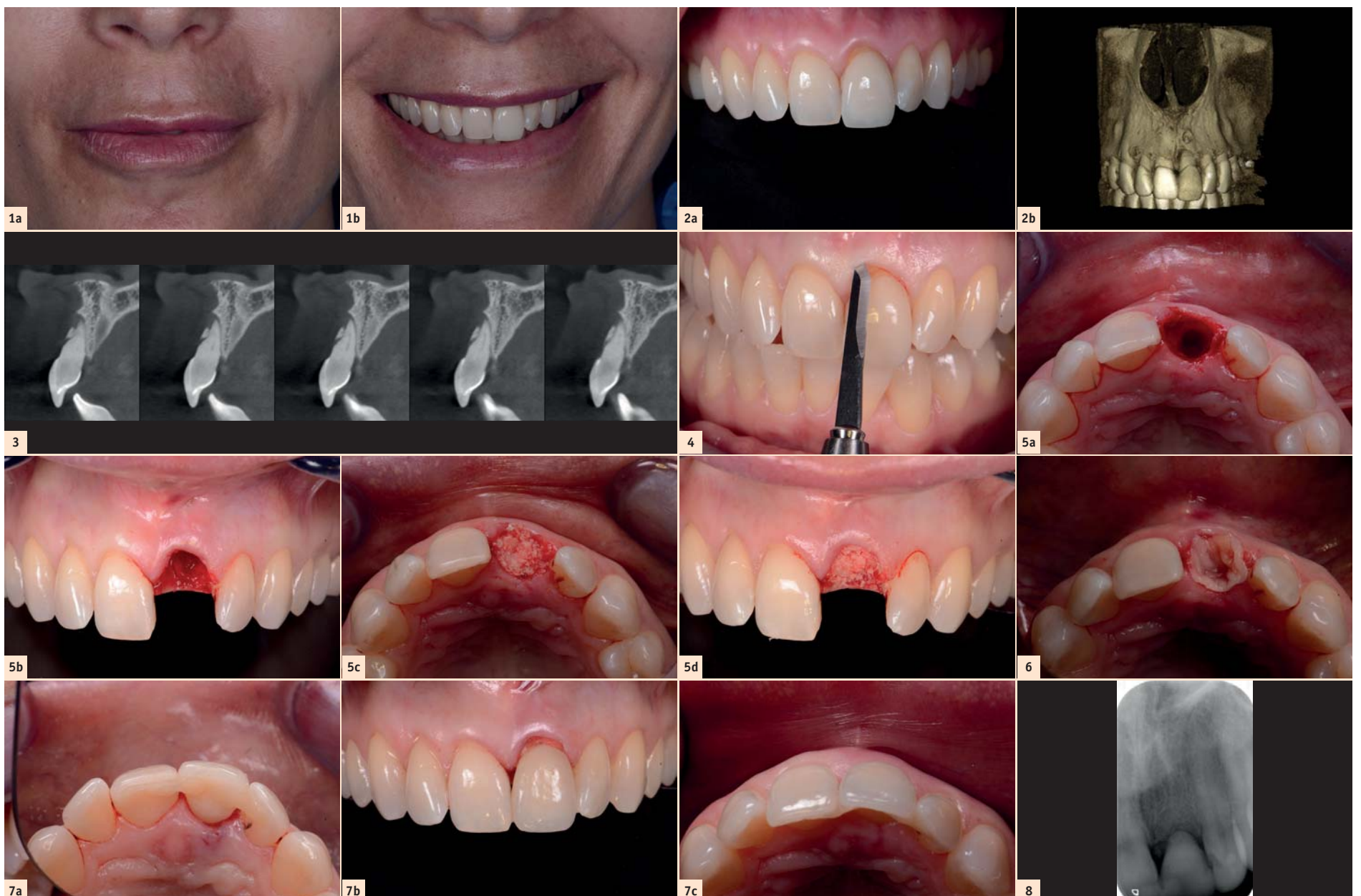


Fig. 1 : Vue préopératoire extraorale : lèvres au repos (a) ; au sourire (b). Fig. 2 : Vue préopératoire intraorale (a) ; image CBCT en 3D des structures osseuses (b). La lésion périapicale est mise en évidence. Fig. 3 : Coupe CBCT de la dent 21, montrant une fracture vestibulaire et l'extrusion de la dent hors de l'alvéole. Fig. 4 : Extraction atraumatique de la dent 21. Fig. 5 : Après l'extraction (a et b), l'alvéole est comblée par un greffon allogénique (poudre d'os PHOENIX, TBF) (c et d). Fig. 6 : L'alvéole est recouverte avec une membrane L-PRF. Fig. 7 : Une dent en composite est solidarisée aux dents adjacentes, avec un renforcement en fibre de verre puis recouverte d'un composite fluide (a), vue occlusale ; (b) vue vestibulaire ; (c) vue vestibulo-occlusale. Fig. 8 : Radiographie montrant l'élément composite servant de pontique qui se prolonge dans l'alvéole d'extraction.

Après un délai de quatre mois postopératoires, la cicatrisation du site est obtenue (Fig. 9) : les tissus mous sont positionnés de manière optimale et les papilles préservées. Le volume osseux est également bien conservé.

Aucune concavité vestibulaire n'est présente et le contour de crête est correct. À ce stade, l'objectif principal est atteint : la cicatrisation postextractionnelle est atteinte. La priorité passe dès lors à la préservation de l'architecture des tissus lors de la phase implantaire. À cet effet, un protocole combinant l'élévation d'un lambeau de petite étendue et une chirurgie guidée avec forage pilote est alors exécuté (Fig. 10).

Un implant (Aadva Regular, GC Tech), avec une connexion conique interne associée au concept du platform-switching, est mis en place (Figs. 11-12). La dent provisoire est ensuite collée à nouveau aux dents adjacentes (Fig. 13a). Au bout de quatre mois, l'ostéointégration de l'implant est obtenue et cette fois encore, les tissus mous sont bien inté-

grés (Fig. 13b). La phase prothétique peut alors débuter.

Phase prothétique

Une dent provisoire transvissée est préparée à l'aide d'une coquille reproduisant la face vestibulaire de la dent extraite (Fig. 14a).⁵ Cette coquille est fixée sur un pilier provisoire en titane (Provi Abutment, Aadva) à l'aide de composite (Fig. 14b). Ensuite, la partie transgingivale de la couronne provisoire est mise en forme, pour créer un profil d'émergence adapté.⁵ Cette étape est essentielle à l'optimisation de l'esthétique gingivale durant la maturation. Un ajustement de l'occlusion est réalisé pour obtenir des contacts réguliers et diminuer le guidage antérieur de l'implant.

L'un des objectifs de cette dent provisoire personnalisée, est de créer une réplique exacte du profil d'émergence sur un transfert d'empreinte sur mesure. Pour préparer ce transfert, une réplique de l'implant est fixée à l'intérieur d'un godet Dappen, et la

dent provisoire personnalisée y est vissée (Fig. 15). Le godet Dappen est rempli avec un matériau en silicone afin d'obtenir l'empreinte du profil transgingival de la dent provisoire (Fig. 16). À son tour, le transfert d'empreinte est vissé sur la réplique d'implant et le profil d'émergence peut être reproduit au moyen d'un composite fluide (Fig. 17). Ce transfert d'empreinte sur mesure va permettre d'obtenir un modèle avec la position exacte de l'implant, l'orientation de l'hexagone de la connexion ainsi que le contour du tissu mou.

Le transfert est donc mis en place en bouche (Fig. 18), et une empreinte est prise en technique pick-up, avec un porte-empreinte à ciel ouvert (Fig. 19). La couronne provisoire est remise en place rapidement, afin de prévenir toute rétraction des tissus mous. La couronne définitive en disilicate de lithium est ensuite mise en place (Fig. 20), et est vissée avec couple de serrage de 20 Ncm, conformément aux recommandations du fabricant.

Lors du suivi à cinq ans, on ne peut que constater le résultat esthétique maintenu (Fig. 21). La radiographie montre un niveau osseux stable et une connexion étroite entre l'implant et le pilier (Fig. 22).

Discussion

Dans la situation initiale de la patiente, le volume osseux vestibulaire à la dent 21 était limité. La pose immédiate d'un implant aurait pu être envisagée, mais avec un résultat moins prédictible sur le long terme. Elle aurait entraîné un risque de récession des tissus mous, et éventuellement, mené à un résultat peu optimal. C'est pourquoi un protocole séquencé avec préservation alvéolaire a été choisi. Une greffe gingivale n'a pas été nécessaire, car l'épaisseur de tissu mou était correcte, avec du tissu kératinisé en quantité suffisante, et un contour préservé.

Une membrane de L-PRF a été utilisée, non pas aux fins de régénération osseuse guidée, mais pour la stabilisation purement mécanique du matériau de greffe osseuse.

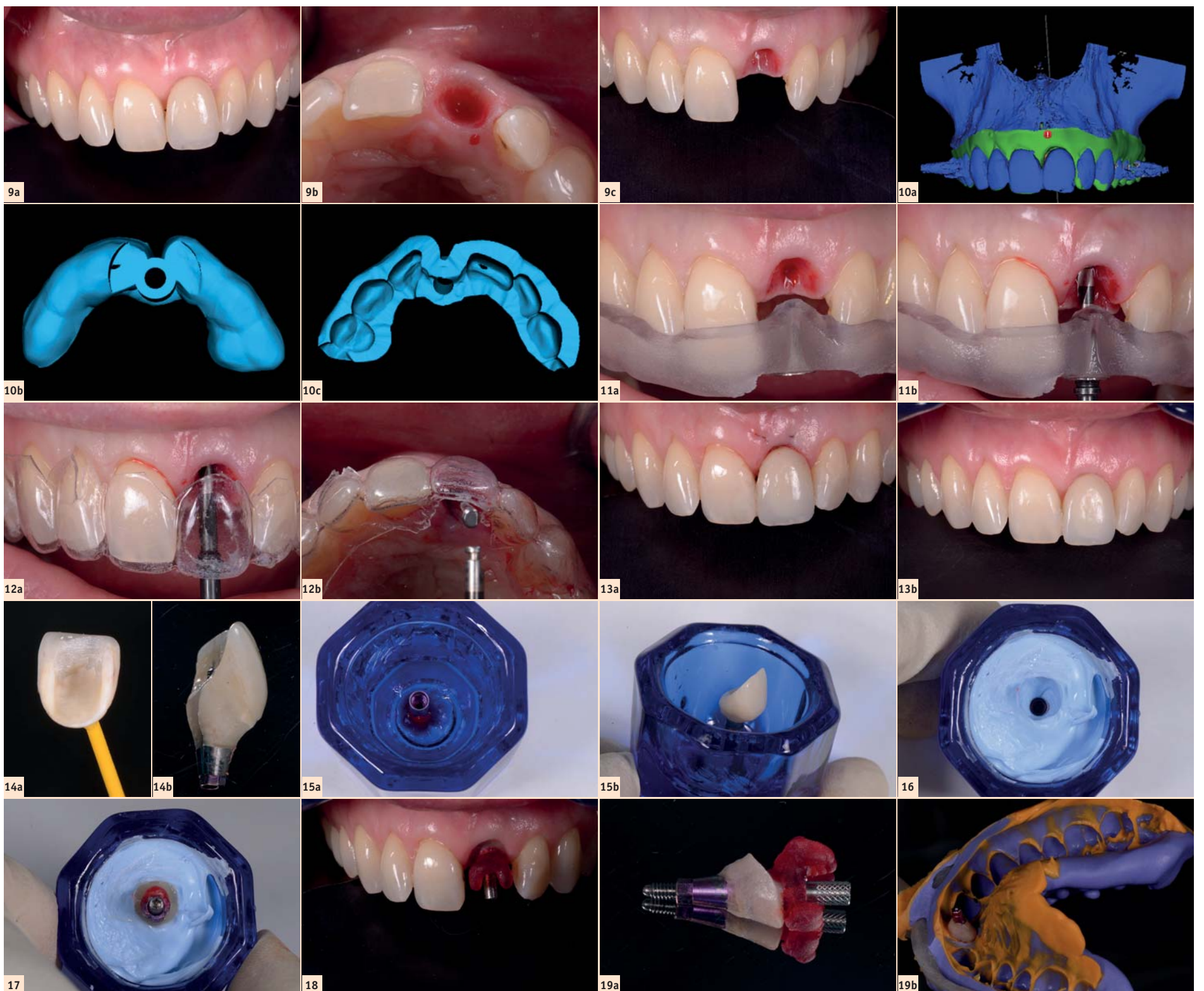


Fig. 9 : Après une période de cicatrisation de quatre mois (a, b, c). | Fig. 10a-c : Un guide avec forage pilote est fabriqué d'après les reconstructions CBCT en 3D. | Fig. 11 : Position de forage optimisée du premier foret. La partie interne contient un manchon de forage en titane (a), pour assurer la précision de l'angulation et du niveau de butée (b). | Fig. 12 : Un second guide fabriqué sur la base du wax-up diagnostique. La morphologie de la dent et le profil d'émergence ont été reproduits et servent de référence pour le positionnement de l'implant. (a et b). | Fig. 13 : Immédiatement (a), et quatre mois (b) après la pose de l'implant. | Fig. 14 : Un pilier provisoire (b) est fabriqué au moyen de la coquille reproduisant la face vestibulaire de la dent extraite (a). | Fig. 15 : La réplique de l'implant est fixée dans un godet Dappen (a), et la dent provisoire personnalisée y est vissée (b). | Fig. 16 : Le godet Dappen est rempli avec un matériau d'empreinte en silicone pour reproduire le profil d'émergence de la dent provisoire personnalisée. | Fig. 17 : Le transfert d'empreinte est vissé par-dessus et le profil d'émergence puis reproduit en résine acrylique. | Fig. 18 : Le transfert d'empreinte est vissé sur l'implant. | Fig. 19 : (a) transfert d'empreinte, (b) empreinte avec transfert en place.

Même si elle n'était pas vraiment nécessaire, son utilisation apportait un niveau plus élevé de sécurité.

Un bridge collé aurait également pu représenter une solution envisageable pour la patiente. Toutefois, la préférence a été donnée au traitement implantaire en raison de l'âge de la patiente, du souhait de préserver les dents adjacentes, et de l'espace prothétique limité. Le recouvrement incisif était en effet profond et mesurait plus de 3 mm. Après la pose de l'implant, la mise en place directe d'une dent provisoire vissée aurait aussi pu être envisagée, dans la mesure où un couple de serrage élevé pouvait être appliqué (>40 Ncm). Cependant, la prothèse provisoire collée était confortable pour la patiente et son remplacement était aisé et rapide. La dent provisoire transvissée a donc été préparée au cours d'une rendez-vous ultérieur.

Conclusion

La préservation de l'alvéole est une arme intéressante de notre arsenal thérapeutique, bien que souvent oubliée au profit de techniques plus rapides et immédiates. Dans des situations comme celle-ci, où il existe un déficit osseux au niveau du site à implanter, il est extrêmement important de respecter les règles de base, les concepts biologiques et le processus de cicatrisation na-

turelle, pour parvenir à un résultat stable par des moyens prédictibles.

Note de la rédaction : Cet article a été initialement publié dans la 17^e édition du GC get connected, publiée en 2021.

Références

- ¹Howe MS, Keys W, Richards D. Long-term (10-year) dental implant survival: A systematic review and sensitivity meta-analysis. *J Dent.* 2019 May;84:9-21.
- ²Elian N, Cho SC, Froum S, Smith RB, Tarnow DP. A simplified socket classification and repair technique. *Pract Proced Aesthet Dent.* 2007 Mar;19(2):99-104; quiz 106.
- ³De Risi V, Clementini M, Vittorini G, Mannocci A, De Sanctis M. Alveolar ridge preservation techniques: a systematic review and meta-analysis of histological and histomorphometrical data. *Clin Oral Implants Res.* 2015 Jan;26(1):50-68. doi: 10.1111/clr.12288. Epub 2013 Nov 1. Review.
- ⁴Spear FM. The use of implants and ovate pontics in the esthetic zone. *Compend Contin Educ Dent.* 2008 Mar;29(2):72-4, 76-80; quiz 81, 94.
- ⁵Schoenbaum TR. Abutment emergence profile and its effect on peri-implant tissues. *Compend Contin Educ Dent.* 2015 Jul-Aug;36(7):474-9.

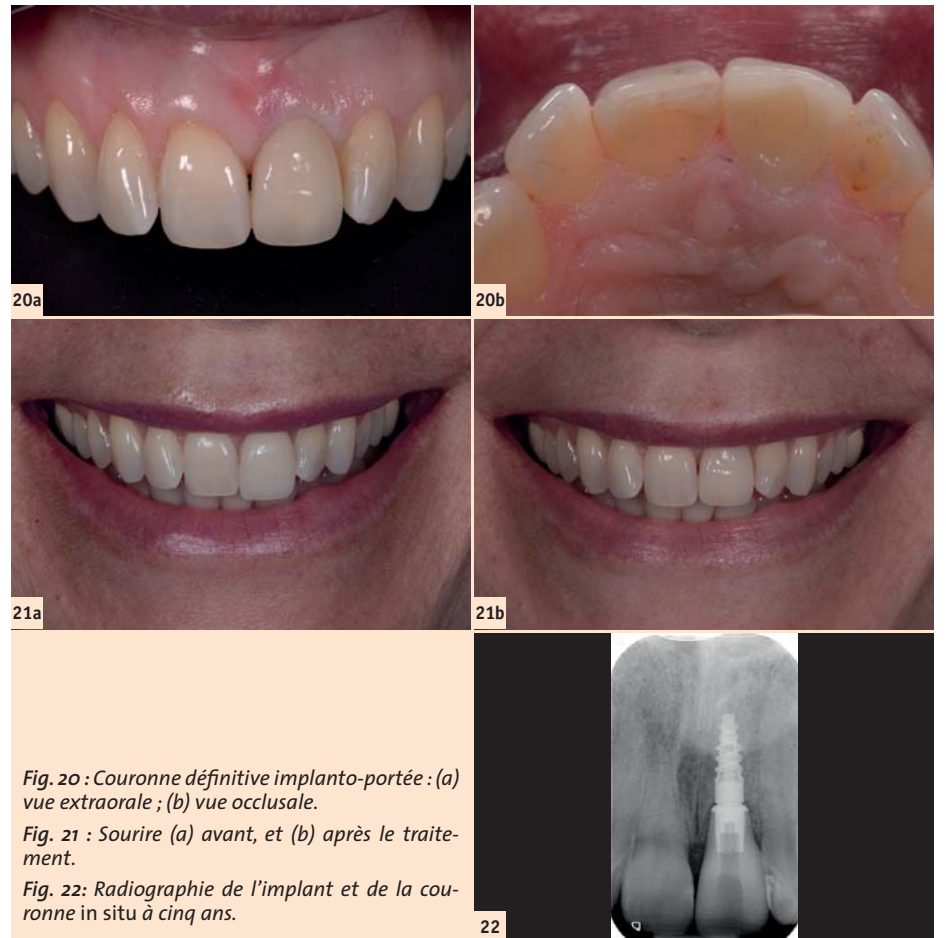

Fig. 20 : Couronne définitive implanto-portée : (a) vue extraorale ; (b) vue occlusale.

Fig. 21 : Sourire (a) avant, et (b) après le traitement.

Fig. 22 : Radiographie de l'implant et de la couronne in situ à cinq ans.

Le Dr Alex Dagba



a obtenu son diplôme à l'université Paris-Descartes (Paris V) en 2009. À l'issue de sa graduation, il a exercé à Paris pendant quatre années au cours desquelles il a obtenu plusieurs certificats d'études supérieures – 3^e cycle – en parodontologie, biomatériaux et prothèse dentaire fixe. Pour accroître ses compétences en implantologie, il a ensuite suivi deux années à temps plein du programme de formation avancée proposé par l'université de New York (NYU–Advanced Program for International Dentists in Implant Dentistry), de 2013 à 2015. L'année suivante, il devient membre de l'association ICOI (International Congress of Oral Implantologists). À Paris, il consacre maintenant son activité à l'implantologie et la dentisterie esthétique. Depuis 2016, il est rédacteur en chef de la revue française d'implantologie, *Titane*, du groupe Quintessence Publishing International.

Le Dr Romy Makhoul



a obtenu son diplôme à l'université Paris-Descartes (Paris V) en 2012. De 2012 à 2016, elle a accompli son internat en chirurgie orale à la faculté de Clermont Ferrand, puis a occupé un poste d'assistante hospitalière universitaire en chirurgie orale au Centre de soins d'enseignement et de recherche dentaire pendant trois années (CSERD – université de Lyon). Elle est membre de la SFCO (Société française de chirurgie orale) et exerce à Paris où elle se consacre à la chirurgie orale, la dermatologie orale et l'implantologie.

Le Dr Julien Mourlaas



a obtenu son diplôme à l'université Paris-Descartes (Paris V) en 2011. Après quelques années d'omnipratic dentaire, il a suivi le programme de formation avancée proposé par l'université de New York (NYU – Advanced Program for International Dentists in Implant Dentistry). De retour en France, il limite aujourd'hui son activité à la parodontologie et l'implantologie, avec un intérêt particulier pour la chirurgie plastique parodontale. Le Dr Julien Mourlaas participe également à l'élaboration de publications (co-rédacteur en chef de la Collection *Titane*, Quintessence Publishing) et intervient dans des formations en microchirurgie (chirurgie plastique parodontale).

AD

Dentsply Sirona apporte son soutien à la Journée mondiale de la santé bucco-dentaire 2022

Dentsply Sirona, fabricant de produits et de technologies dentaires professionnelles, a annoncé son engagement à promouvoir la Journée mondiale de la santé bucco-dentaire 2022. Cet engagement s'inscrit pleinement dans la stratégie et le programme de développement durable de Dentsply Sirona. Au cœur de la stratégie de l'entreprise « Horizon : Agir pour un monde plus lumineux » l'entreprise a pour ambition de mener la transformation vers une dentisterie durable et de créer 25 millions de sourires sains d'ici 2025.



Photo de la Journée mondiale de la santé bucco-dentaire.

« Chez Dentsply Sirona, nous sommes déterminés à nous surpasser lorsqu'il s'agit d'avoir un impact positif sur la santé bucco-dentaire – et la qualité de vie – des gens dans le monde entier. La santé bucco-dentaire est essentielle à la santé générale, au bonheur et au bien-être de chaque personne, et nous sommes heureux d'apporter notre soutien à la Journée mondiale de la santé bucco-dentaire 2022, déclare Don Casey, p-dg de Dentsply Sirona.

À l'occasion de la Journée mondiale de la santé bucco-dentaire 2022, qui sera célébrée le 20 mars, Dentsply Sirona s'est associée à la Fédération dentaire internationale (FDI) pour soutenir cet effort, et faire connaître sa mission lors de cette journée et tout au long de l'année. Dentsply Sirona est notamment le sponsor du prix de la meilleure photo de la campagne, qui récompense les personnes ayant tiré le meilleur parti de la marque de la Journée mondiale de la santé bucco-dentaire en un seul cliché, tout en incitant les autres à prendre soin de leur santé bucco-dentaire. D'autres informations sont disponibles sur le site web de la campagne (worldoralhealthday.org/award-categories). Les lauréats seront révélés en juin 2022 par la FDI.



Ceux qui souhaitent se joindre à l'effort de promotion de la Journée mondiale de la santé bucco-dentaire peuvent suivre la campagne #WOHD22 ainsi que les médias de Dentsply Sirona et de la FDI pour de plus amples renseignements. Dentsply Sirona annoncera en temps voulu, d'autres activités autour de la Journée mondiale de la santé bucco-dentaire.

Dentsply Sirona s'efforce déjà de créer des sourires sains en soutenant l'action de *Smile Train*, la plus grande organisation mondiale à but non lucratif avec pour cheval de bataille les fentes labiales. Dans le cadre d'une coopération de cinq ans et d'un don de cinq millions de dollars,

Dentsply Sirona aide les enfants du monde entier à avoir accès au traitement des fentes et leur offre la possibilité de vivre une vie plus heureuse et plus saine.

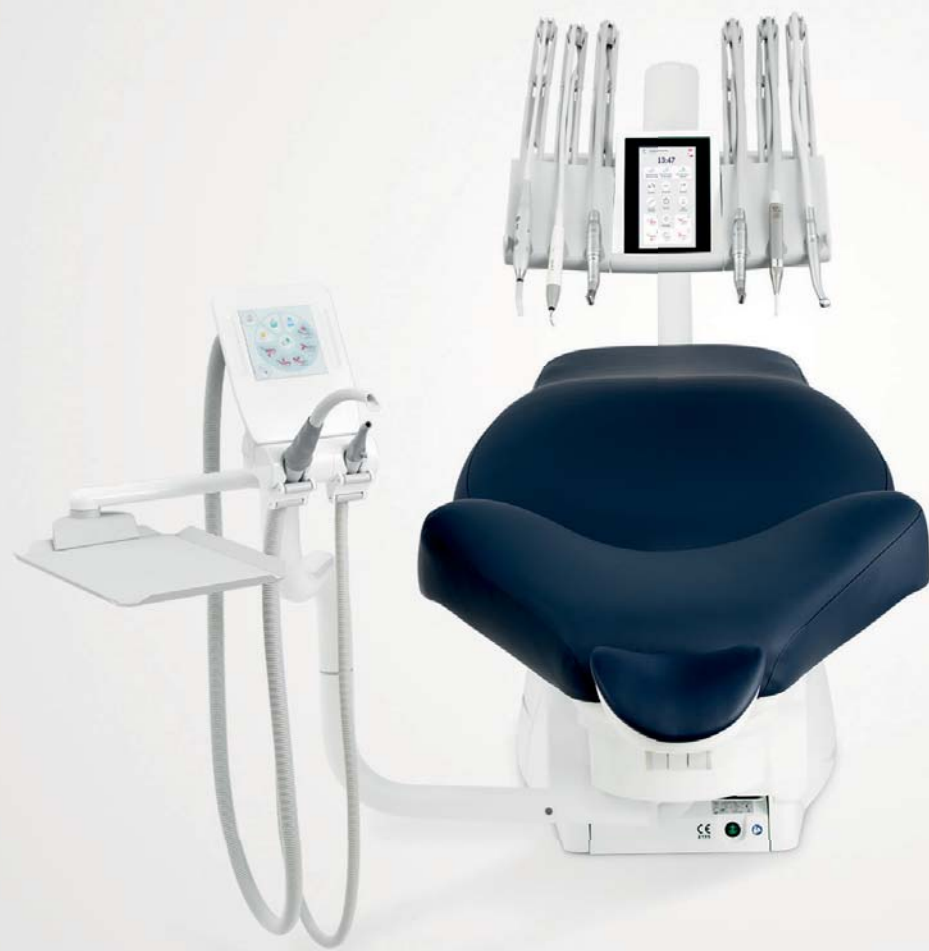« Notre objectif est de créer des sourires pour les gens dans le monde entier, en fournissant les moyens d'améliorer la santé bucco-dentaire et de rendre des millions de vies plus saines et plus heureuses », déclare Jorge M. Gomez, directeur financier et directeur du programme *Sustainability* de Dentsply Sirona. Cet état d'esprit se ressent dans tout ce que nous faisons et vit au cœur de nos innovations, qui aident les professionnels dentaires à rendre la santé bucco-dentaire accessible aux patients du monde entier.

« Nous sommes ravis que Dentsply Sirona s'associe à nous pour promouvoir la Journée mondiale de la santé bucco-dentaire », déclare Pr Ihsane Ben Yahya, président de la FDI World Dental Federation. « L'impact d'une bonne santé bucco-dentaire sur la santé générale, le bonheur et le bien-être est souvent négligé – nous devons changer cela. Les gouvernements commencent à reconnaître la santé bucco-dentaire comme une question prioritaire, grâce à la résolution de l'OMS adoptée en mai 2021, ce qui constitue un pas important dans la bonne direction. En collaborant avec tous les groupes des parties prenantes, à l'occasion de la Journée mondiale de la santé bucco-dentaire, nous pouvons profiter de cet élan, pour contribuer à la sensibilisation et mettre la santé bucco-dentaire à l'ordre du jour de chacun. »



PE9, le fauteuil universel

Nouvelle ergonomie.
Plus polyvalent.
Ambidextre.



FABRIQUÉ EN FRANCE

Dispositif médical : Classe IIa – Organisme notifié : SZUTEST
(2195) – Fabricant : Airel, France
www.airel-quetin.com – choisirfrancais@airel.com – 01 48 82 22 22